

# LESIONES POLIPOIDEAS DE COLON EN LA TC ABDOMINAL: busca bien y acertarás

Julio Tejelo Labrador  
Silvia Cayón Somacarrera  
Ana Verón Sánchez



SaludMadrid

Hospital Universitario  
**de La Princesa**

# Objetivo docente

Describir los hallazgos habituales de los pólipos de colon en la TC abdominal sin preparación y demostrar así la utilidad en su detección.

## Revisión del tema

### Tipos de pólipos

- 1) **NO NEOPLÁSICOS:** Hiperplásicos o inflamatorios. Más frecuentes. No presentan riesgo de degeneración maligna.
- 2) **NEOPLÁSICOS:** Adenomatosos. Menos frecuentes. A medida que crecen pueden degenerar en cáncer.

### Pruebas diagnóstica habituales

**GOLD ESTÁNDAR:**

Colonoscopia óptica

Según el *National Polyp Study*, la herramienta más importante para su diagnóstico es la colonoscopia óptica, que permite además la resección de los pólipos como tratamiento eficaz y poco agresivo, lo que previene su posible degeneración maligna y por tanto disminuye la mortalidad.

**ALTERNATIVA:**

Colono-TC o colonoscopia virtual

La alternativa diagnóstica de la colonoscopia, en aquellos casos cuya realización o preparación para la misma sean mal tolerados por el paciente, es la colono-TC o colonoscopia virtual que también necesita una determinada preparación, si bien menor que la óptica.

## La utilidad de la TC abdominal

Sin embargo, la **TC abdominal realizada sin ningún tipo de preparación**, también puede aportar gran información sobre la presencia de pólipos y suponer, al menos, una prueba inicial para completar el estudio más adelante.

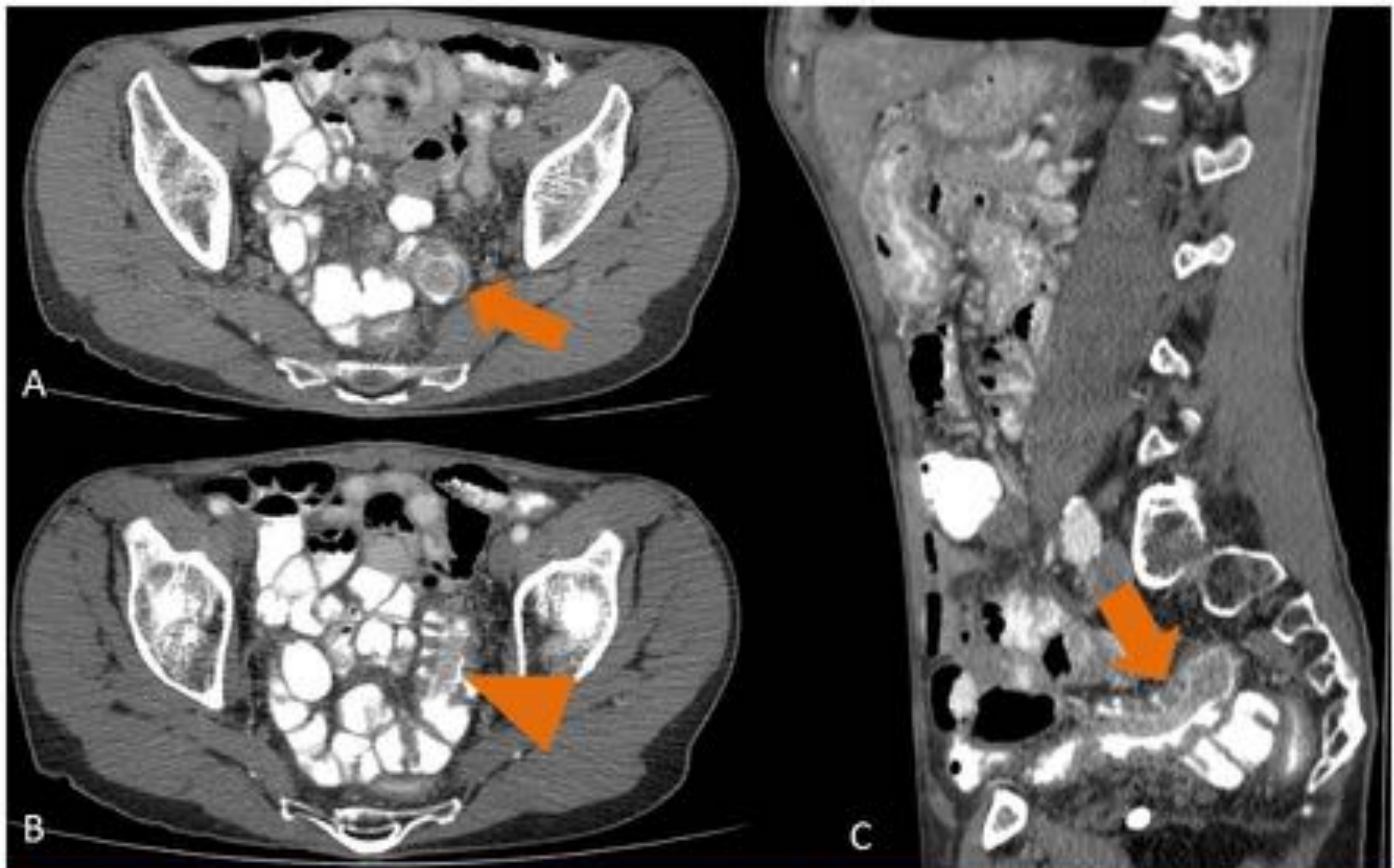
En la literatura actual se describen los hallazgos habituales en la TC tanto en los estadios precoces como avanzados del cancer colorrectal, pero no sobre estadios premalignos o incipientes como son los pólipos.

Por ello, para aportar algo de luz en este sentido, nuestra intención es demostrar el valor de la TC en el diagnóstico de estas lesiones mediante una serie de casos, en los cuales las alteraciones son tan sutiles que se pueden pasar por alto.

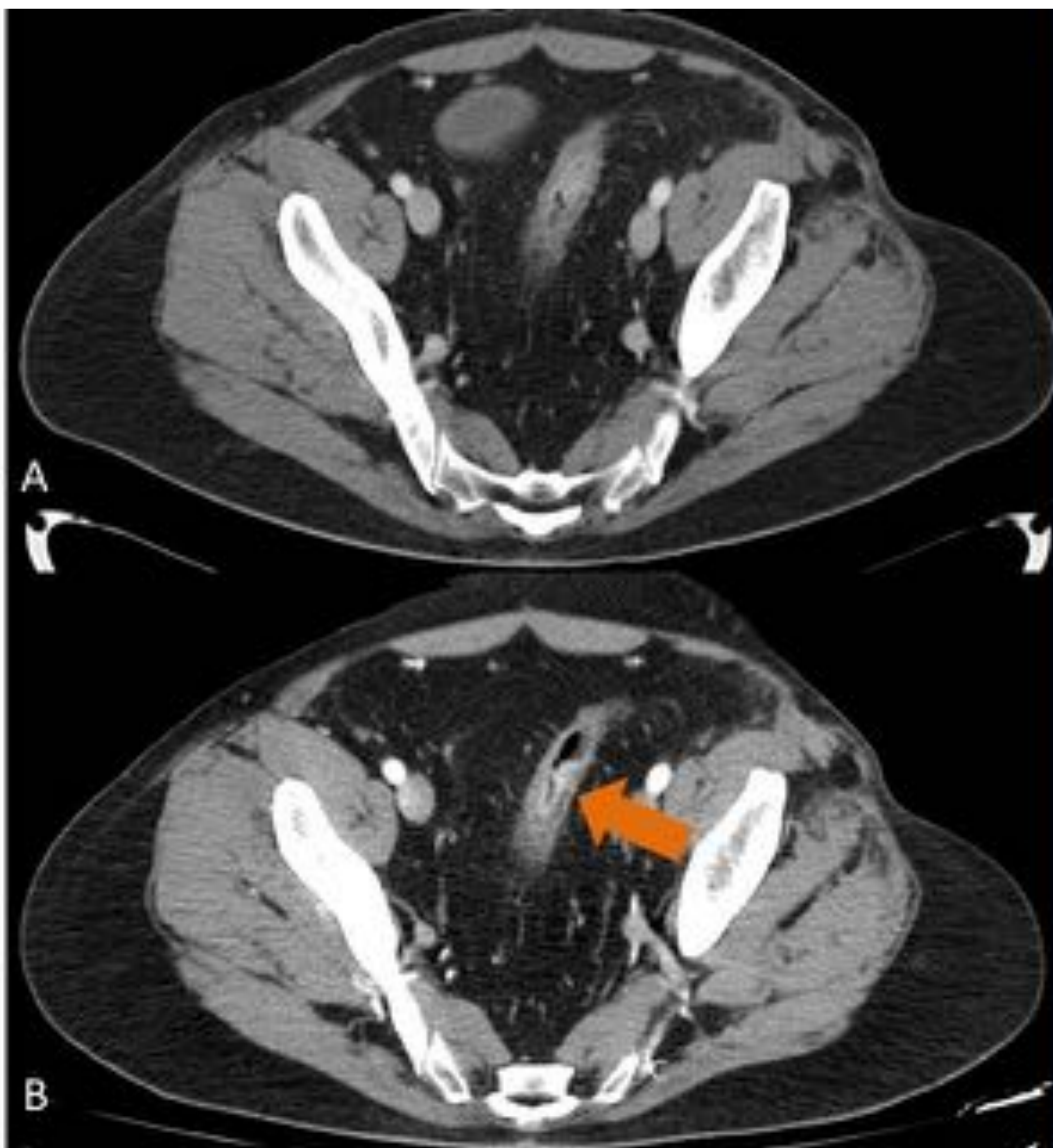
### HALLAZGOS

El hallazgo más habitual que debemos conocer es la existencia de una captación focal de aspecto nodular y que se encuentre en contacto con la pared intestinal o, en su defecto, muy próxima a ésta.

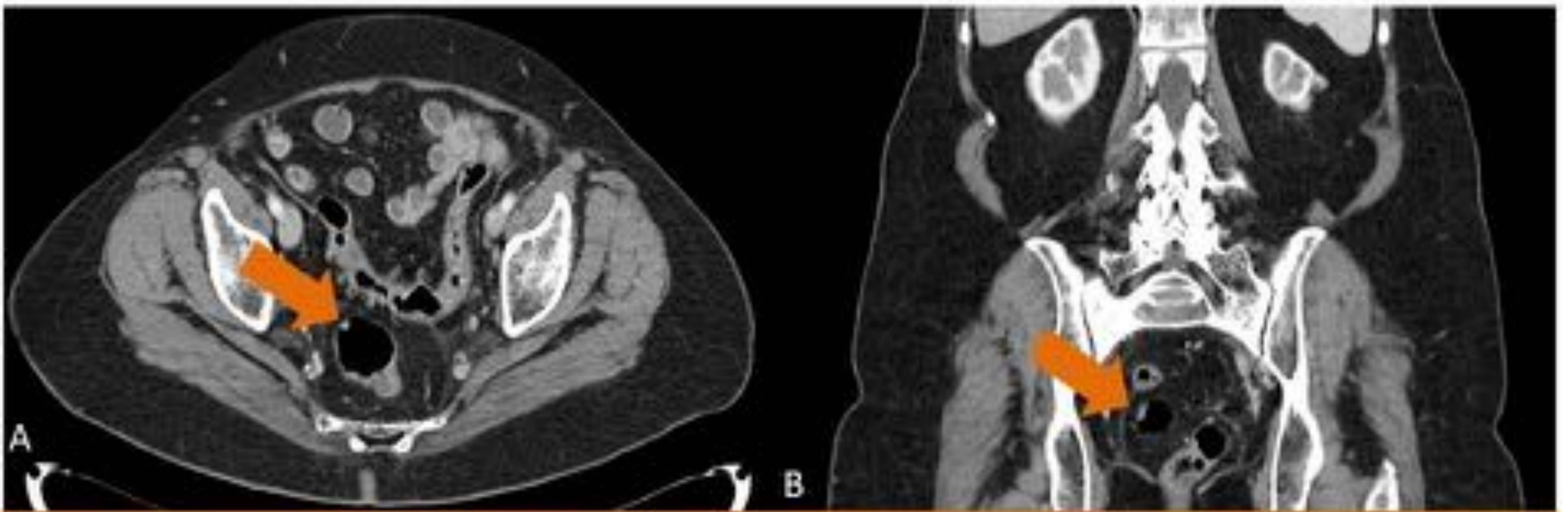Mediante la TC no se puede diferenciar la histología de las lesiones, si bien aporta información sobre características muy importantes al menos para una evaluación inicial, como por ejemplo el tamaño, aspecto esencial en el riesgo de malignización ya que aquellos pólipos mayores de 2 cm tienen una probabilidad del 40 % de malignizar. También podemos atender a su morfología, diferenciando entre los pedunculados, que protruyen hacia la luz (**Figura 1**), y los planos (**Figuras 2 y 3**), visualizados habitualmente como un engrosamiento superficial y asimétrico de la pared del colon.



**FIGURA 1.** Mujer de 59 años con dolor abdominal súbito, se realiza TC abdominal con contraste oral e intravenoso. En los planos axial, **A y B**, y sagital, **C**, se aprecia un pólipo en el sigma (*flecha*) con un pedículo de gran tamaño (*cabeza de flecha*). El pólipo fue resecado y la AP demostró adenoma tubulovelloso.

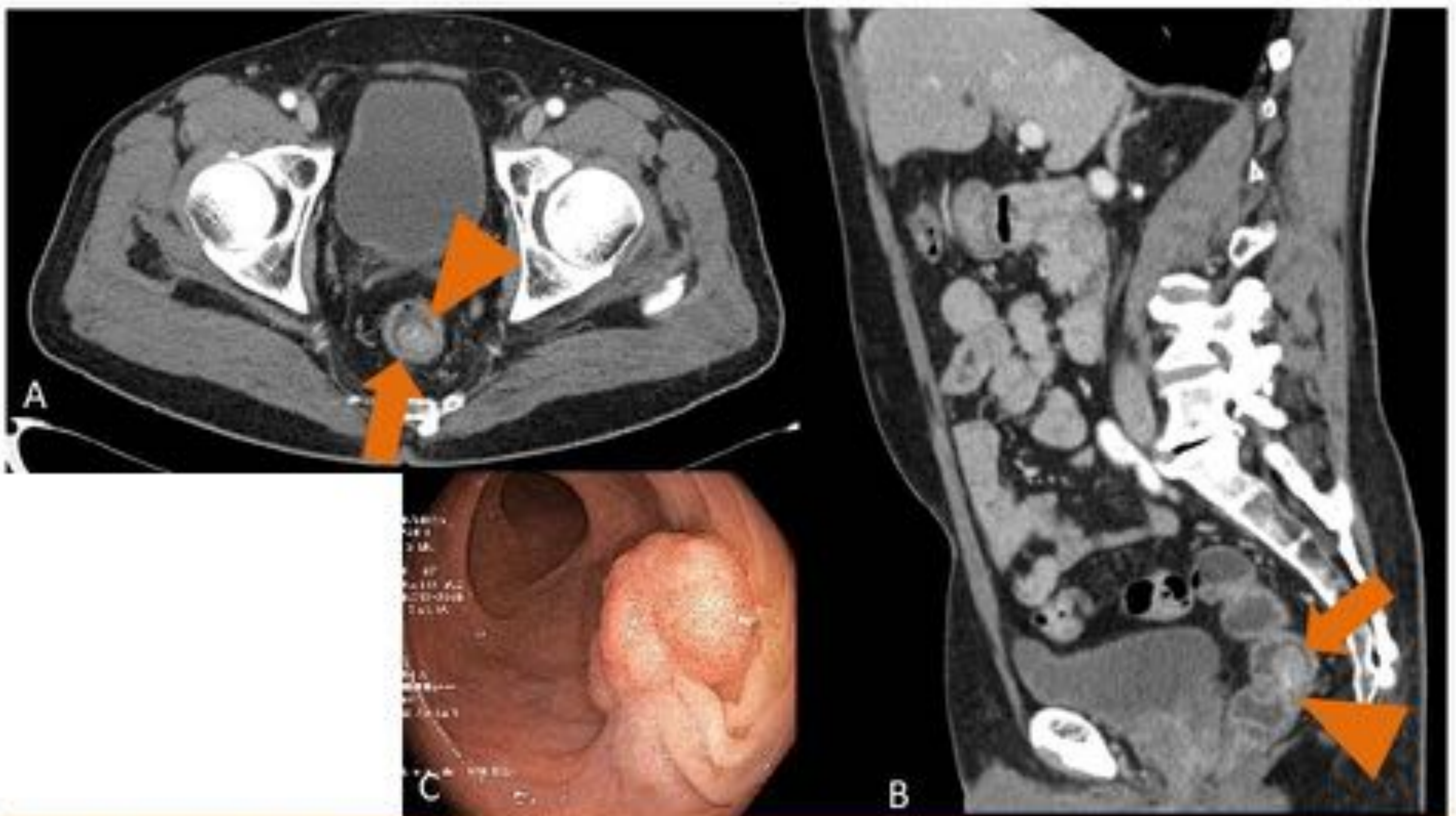


**FIGURA 2.** Varón de 52 años se realiza TC abdomino-pélvico de control tras resección de pene. En la proyección axial de la TC un mes antes, **A**, no se describieron alteraciones reseñables. En la TC actual, **B**, existe un engrosamiento mural hipercaptante (*flecha*) compatible con un pólipo plano. En el estudio previo es complicada la identificación del pólipo dada la falta de distensión de las asas. Se realizó la colonoscopia en otro centro y su resultado AP fue benigno.

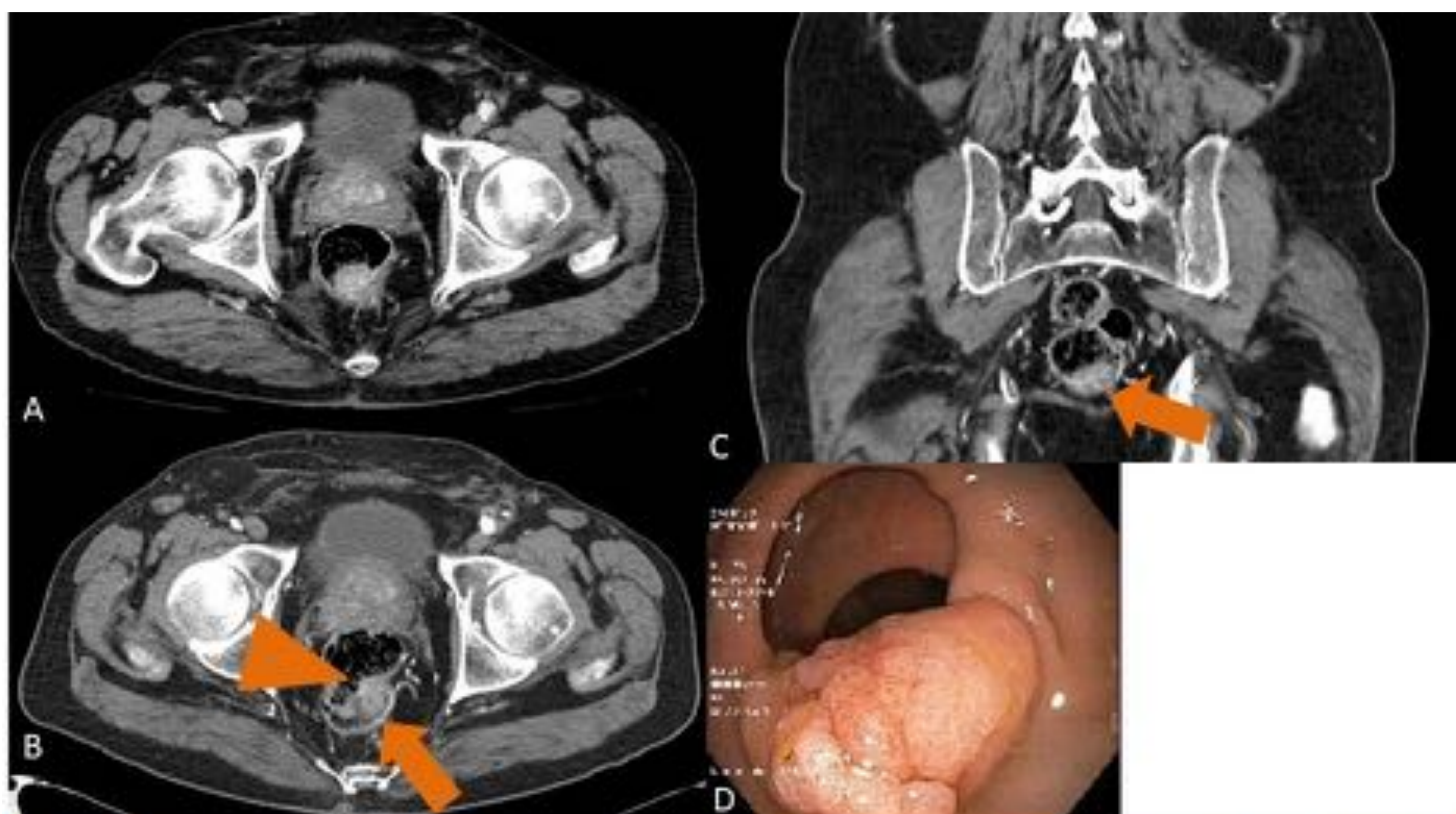


**FIGURA 3.** Mujer de 74 años con adenocarcinoma de endometrio tratado con radioterapia, se realiza TC abdominal de control. En las proyecciones axial, **A**, y coronal, **B**, se identifica un pólipo en el sigma distal (*flecha*), que corresponde con un sutil engrosamiento de la pared de aspecto nodular. Se llevó a cabo la colonoscopia y la AP demostró un adenoma tubular.

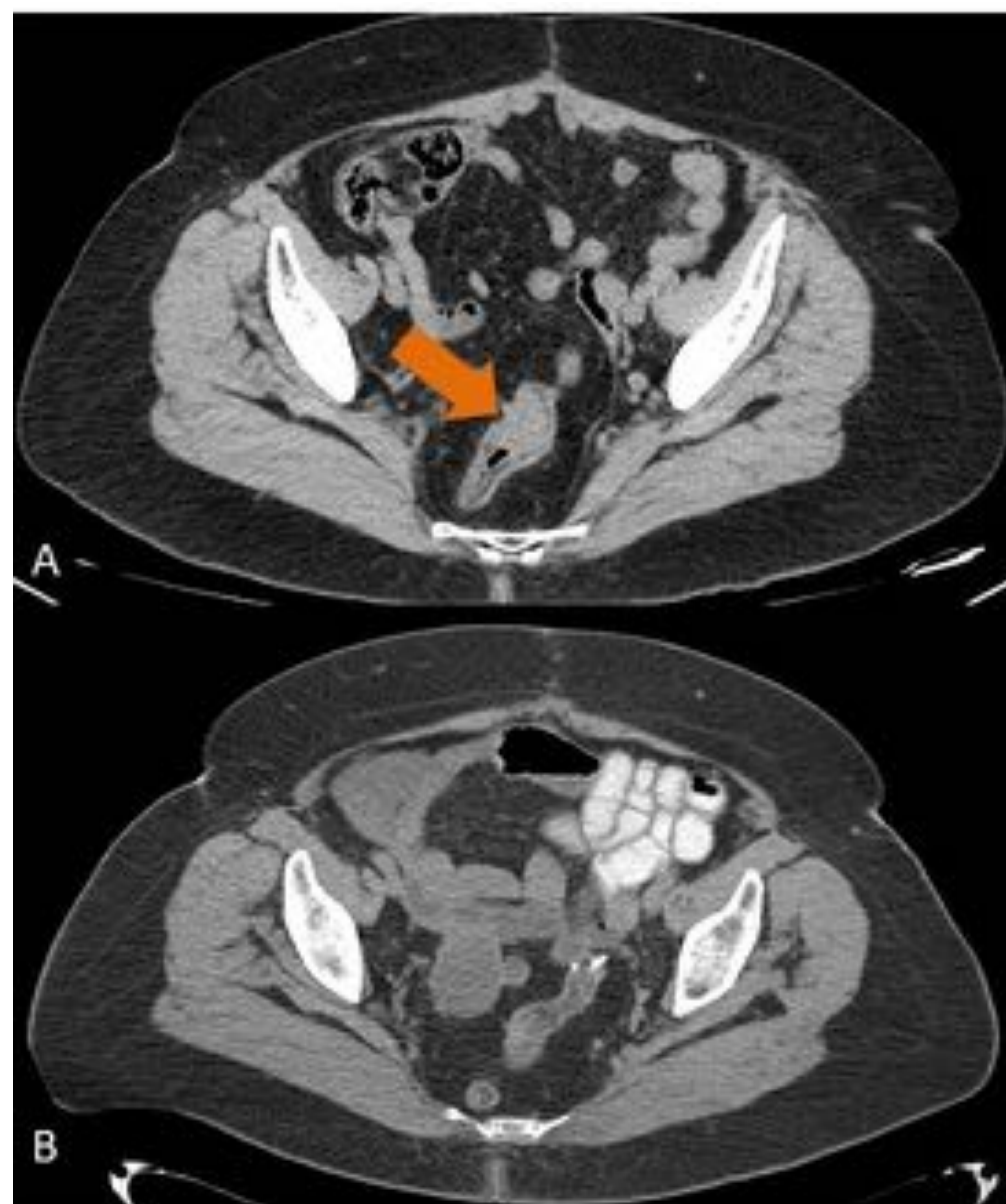
La administración de contraste intravenoso en la TC abdominal es habitual y en nuestro caso muy útil al ser lesiones muy vascularizadas, por lo que suelen captar (**Figura 4**), al menos más que la mucosa intestinal e incluso se puede observar vascularización en su interior (**Figura 5**). En el caso de no administrar contraste intravenoso, su detección resulta más difícil por lo que se deben valorar otras alteraciones como posibles efectos de masa sobre la pared (**Figura 6**) o una definición de los márgenes de la lesión por heces, a modo de luminograma (**Figura 7**).



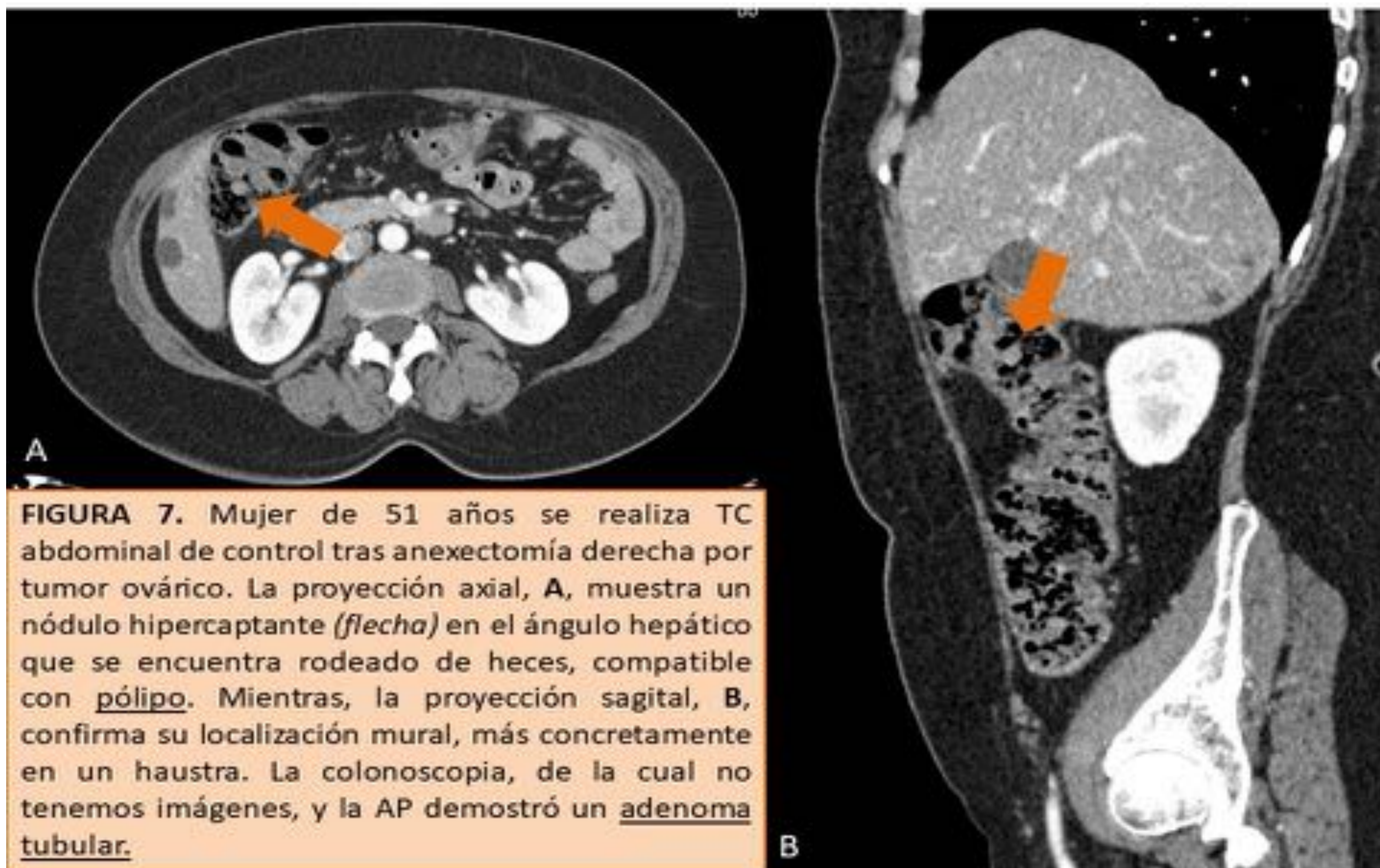
**FIGURA 4.** Varón de 67 años que ante dolor en fosa renal derecha y hematuria se realiza TC abdominal con contraste intravenoso. En las proyecciones axial, **A**, y sagital, **B**, se objetiva un gran pólipo en el recto alto (*flecha*), con un llamativo vaso en su interior (*cabeza de flecha*). En la colonoscopia, **C**, se identifica la lesión descrita y la AP fue adenoma tubulovelloso.



**FIGURA 5.** Varón de 71 años con hematuria intermitente, se realiza TC abdominal con contraste intravenoso en el que se identifica un pólipo en el recto bajo. En la proyección axial del estudio previo, **A**, no se refirió. En las proyecciones axial, **B**, y coronal, **C**, del estudio actual se aprecia un pólipo adyacente a la pared posterior (*flecha*), rodeado de heces y con un vaso central en su interior (*cabeza de flecha*), respecto al estudio previo ha aumentado su tamaño haciéndose más evidente. La colonoscopia, **D**, confirmó la sospecha y AP demostró adenoma tubulovelloso.

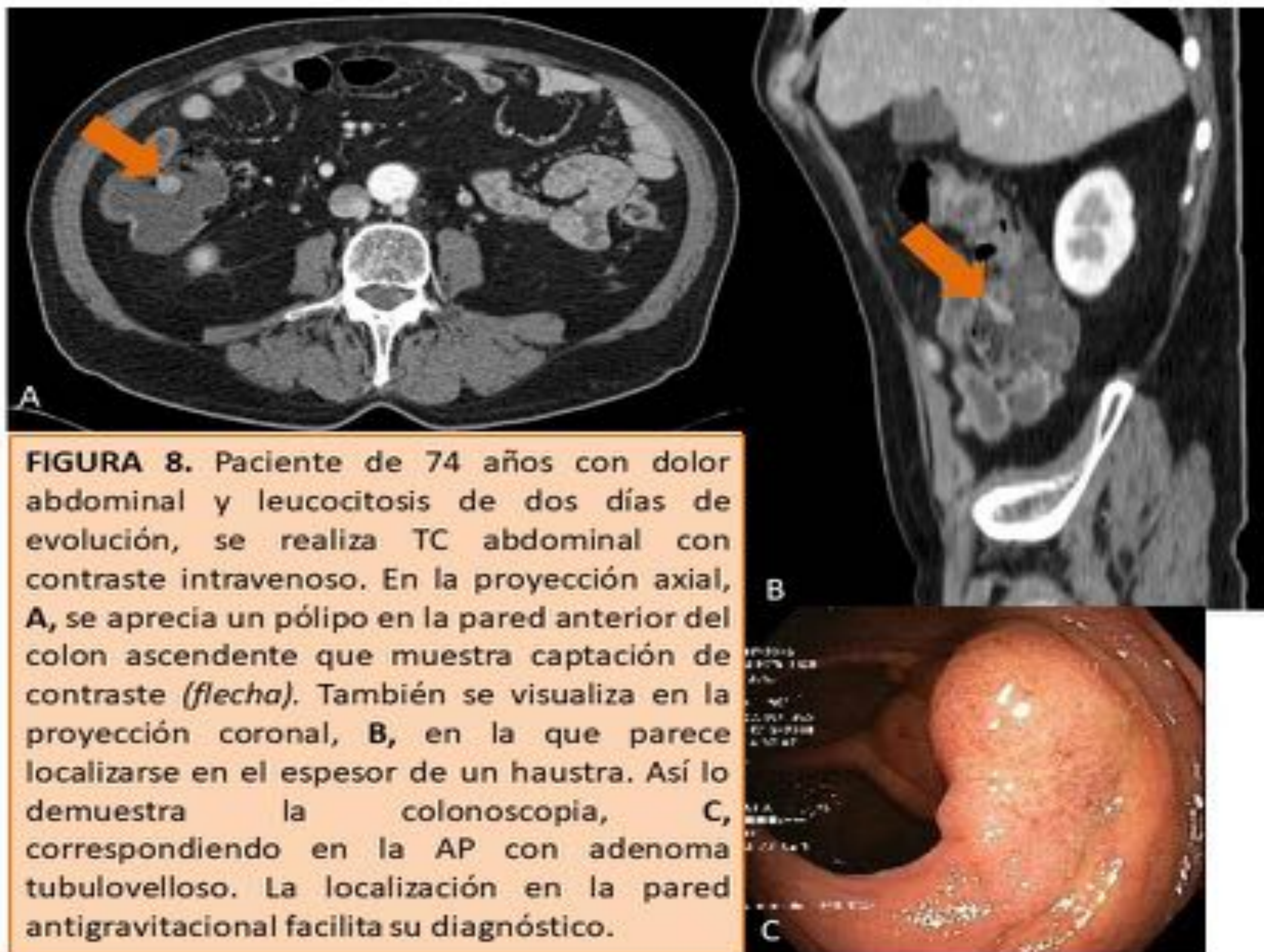


**FIGURA 6.** Mujer de 84 años tras sigmoidectomía y anastomosis colorrectal por adenocarcinoma, se realiza TC abdominal de control sin contraste. En la proyección axial del estudio actual, **A**, se aprecia una llamativa asimetría mural que ejerce efecto de masa sobre la luz (*flecha*), evidente a pesar de la ausencia de contraste intravenoso y compatible con pólipo plano. Comparando con estudios previos, **B**, ha aumentado marcadamente de tamaño. La paciente decidió no realizarse colonoscopia.



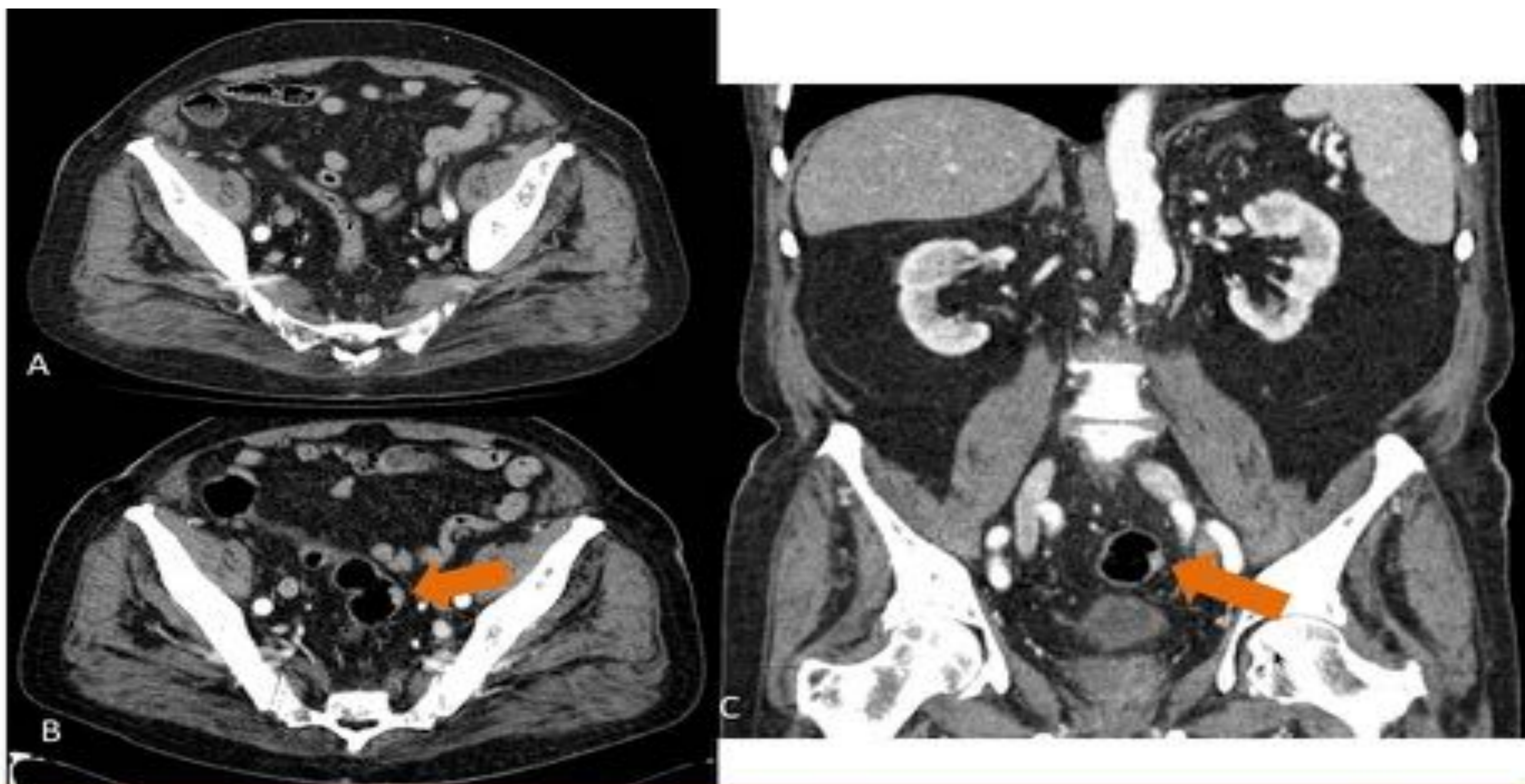
**FIGURA 7.** Mujer de 51 años se realiza TC abdominal de control tras anexectomía derecha por tumor ovárico. La proyección axial, **A**, muestra un nódulo hipercaptante (*flecha*) en el ángulo hepático que se encuentra rodeado de heces, compatible con pólipo. Mientras, la proyección sagital, **B**, confirma su localización mural, más concretamente en un haustra. La colonoscopia, de la cual no tenemos imágenes, y la AP demostró un adenoma tubular.

La posible localización de la lesión en la pared del asa también es un aspecto útil en la caracterización, ya que si se encuentra en la pared antigraavitacional es más probable que corresponda con un pólipo, lo que lo diferencia de las heces que tienden a localizarse en la porción declive de las asas (**Figuras 7 y 8**).

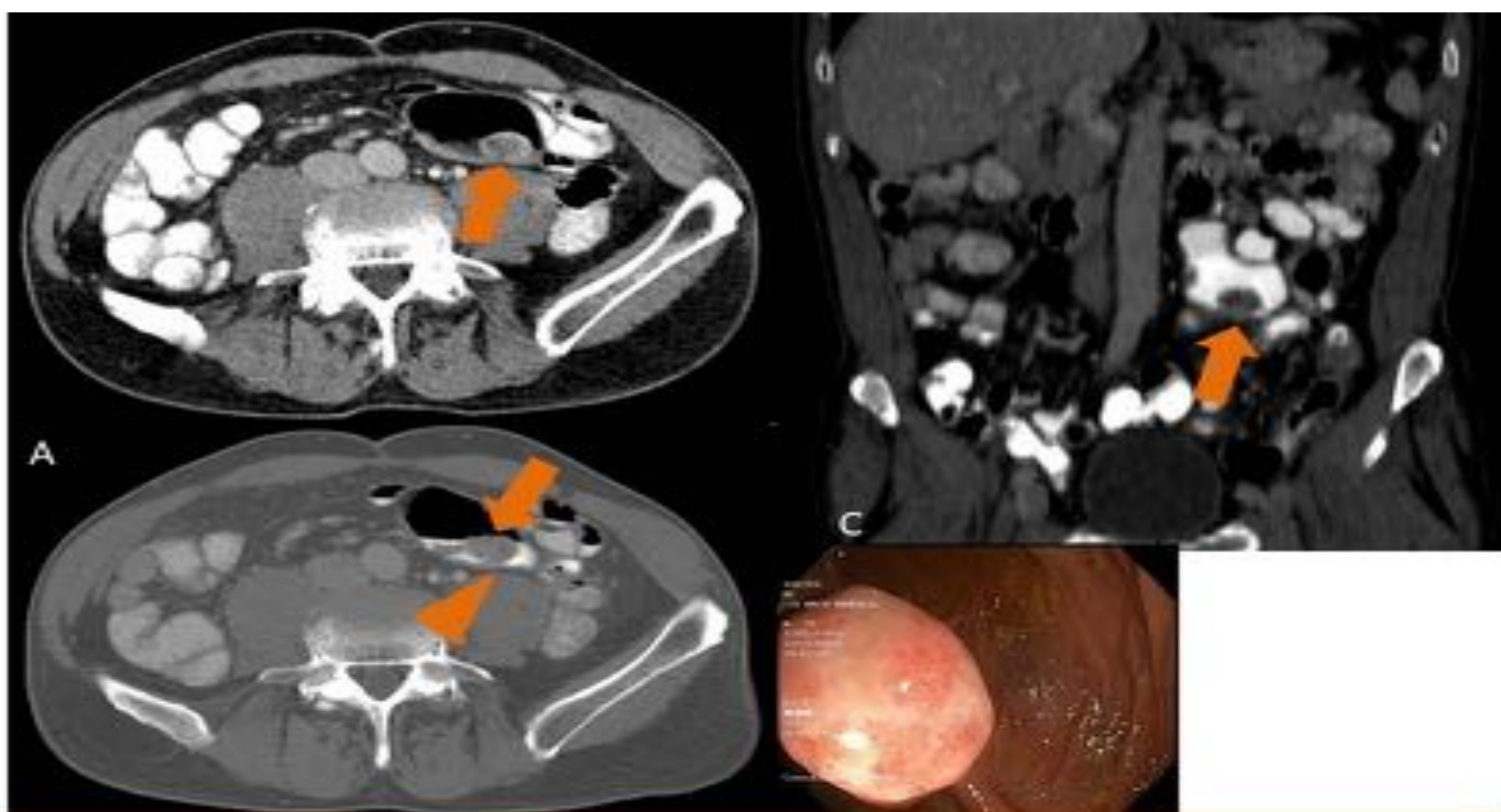


**FIGURA 8.** Paciente de 74 años con dolor abdominal y leucocitosis de dos días de evolución, se realiza TC abdominal con contraste intravenoso. En la proyección axial, **A**, se aprecia un pólipo en la pared anterior del colon ascendente que muestra captación de contraste (*flecha*). También se visualiza en la proyección coronal, **B**, en la que parece localizarse en el espesor de un haustra. Así lo demuestra la colonoscopia, **C**, correspondiendo en la AP con adenoma tubulovellosos. La localización en la pared antigraavitacional facilita su diagnóstico.

Por otro lado, la administración de contraste oral resulta controvertida y a pesar de que cada vez se emplea menos, en el caso de los pólipos puede ser de gran ayuda. Si la lesión tiene cierto tamaño, el contraste puede teñir los bordes de la lesión provocando un "luminograma", apreciando así un defecto de repleción (**Figuras 9 y 10**). Sin embargo, el propio contraste puede dificultar su detección cuando envuelve totalmente la lesión, obviando así el contacto con la pared (**Figura 11**), o bien enmascarar la captación del pólipo respecto a la pared.



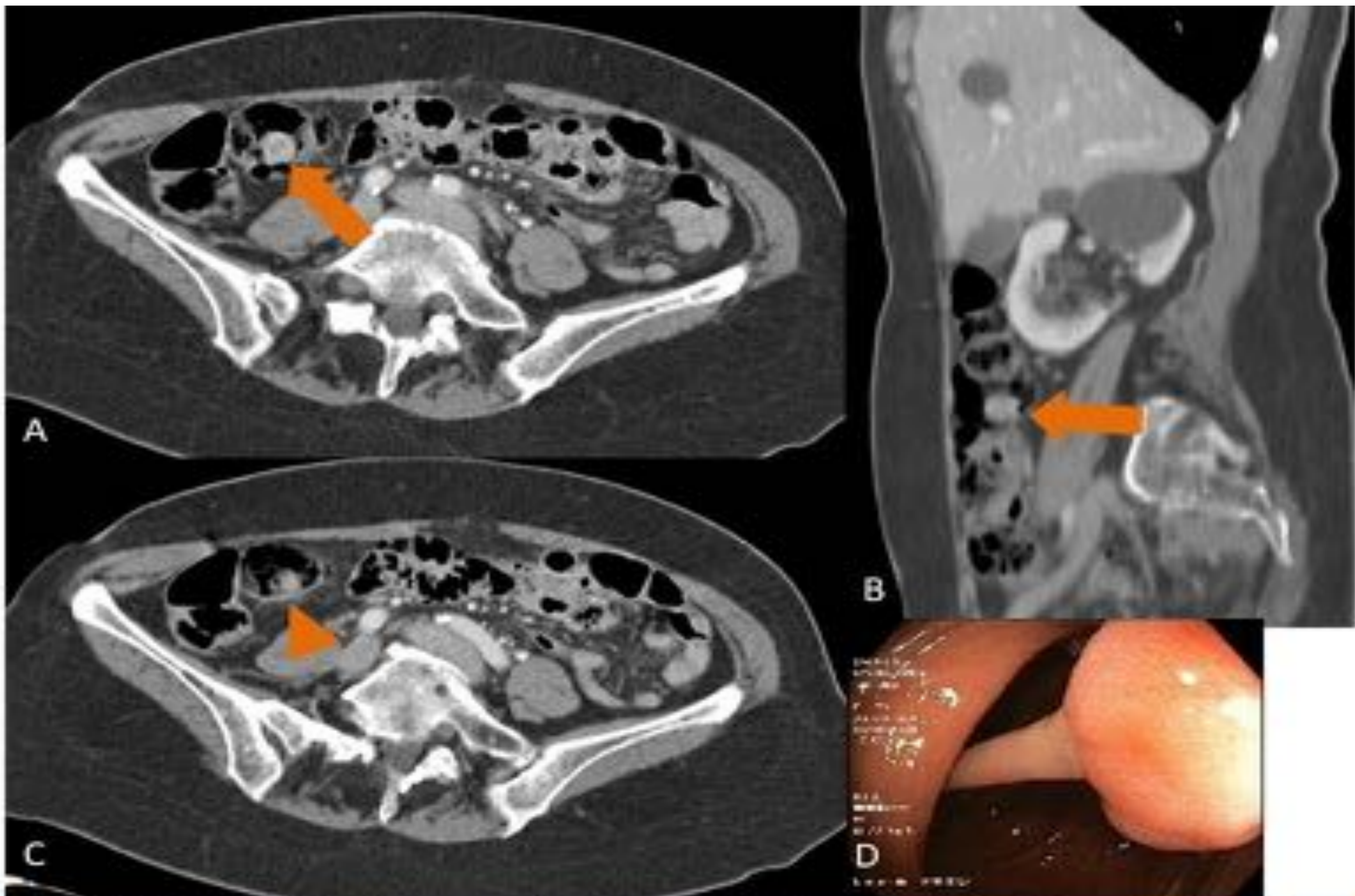
**FIGURA 9.** Paciente varón de 90 años en seguimiento por cáncer de próstata con metástasis óseas, se realiza TC. En el estudio previo, **A**, no se identificó el pólipo localizado en el margen izquierdo del sigma (*flecha*) que se aprecia en el estudio actual: axial, **B**, y coronal, **C**. El pólipo fue resecado en la colonoscopia y el resultado AP fue adenoma tubulovelloso.



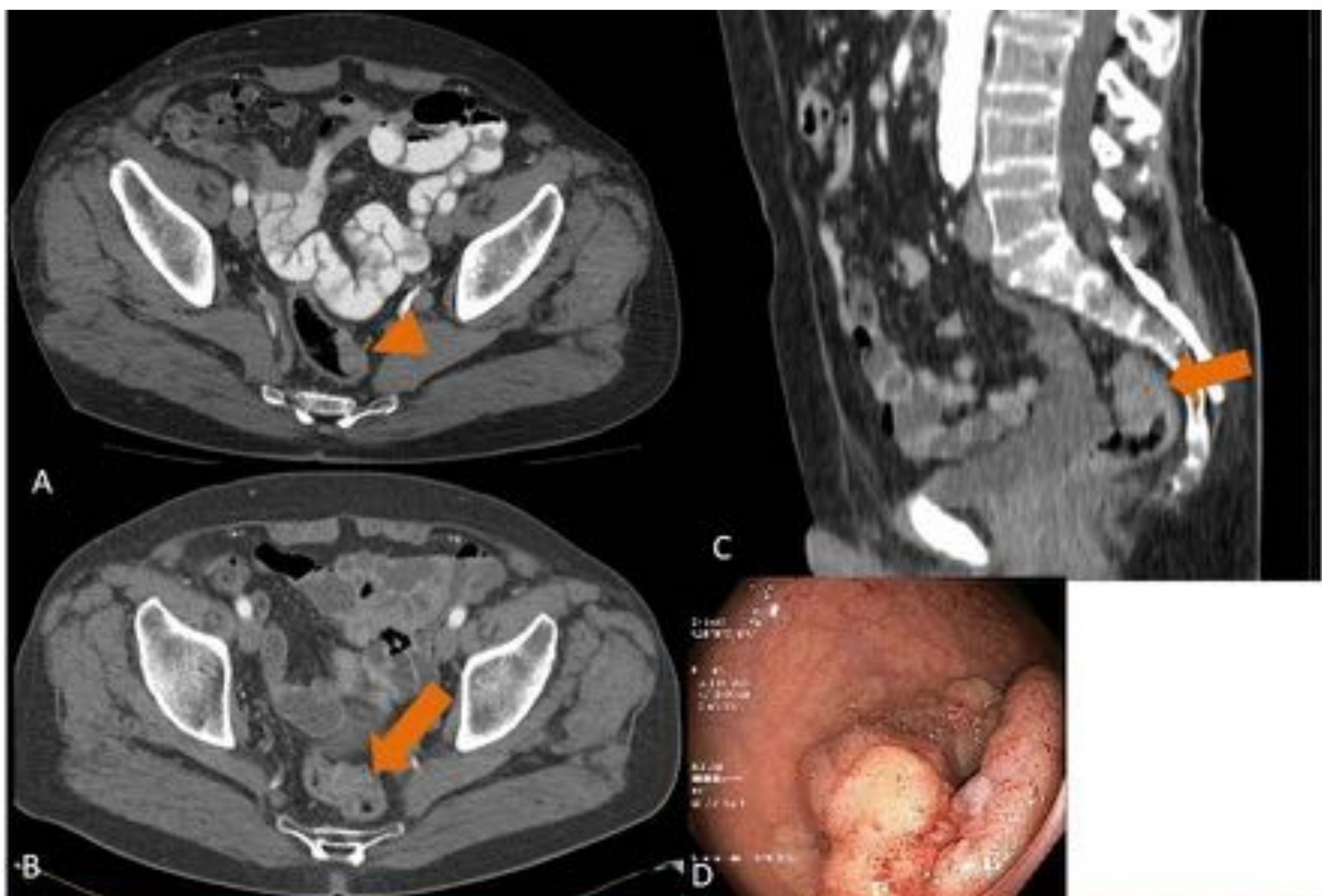
**FIGURA 10.** Paciente de 76 años con colectomía por adenocarcinoma, se realiza TC de control y se compara con estudios previos. En el estudio previo, **A**, no se identificó el pólipo en colon transverso, distal a la anastomosis, probablemente al ser considerado como heces. En el estudio actual la proyección axial, **B**, y la coronal, **C**, muestran el pólipo (*flecha*) contactando con la pared intestinal mediante un pedículo (*cabeza de flecha*), rodeado de contraste oral, facilitando el diagnóstico el defecto de opacificación. En la colonoscopia, **D**, se resecó y el diagnóstico fue benigno (un pólipo hiperplásico).



Es fundamental una evaluación detenida de las imágenes, teniendo particular importancia el empleo de la reconstrucción multiplanar y la comparación con estudios previos, ya que aquellas lesiones que crecen en el tiempo tienen mayor posibilidad de malignidad (**Figuras 12 y 13**).



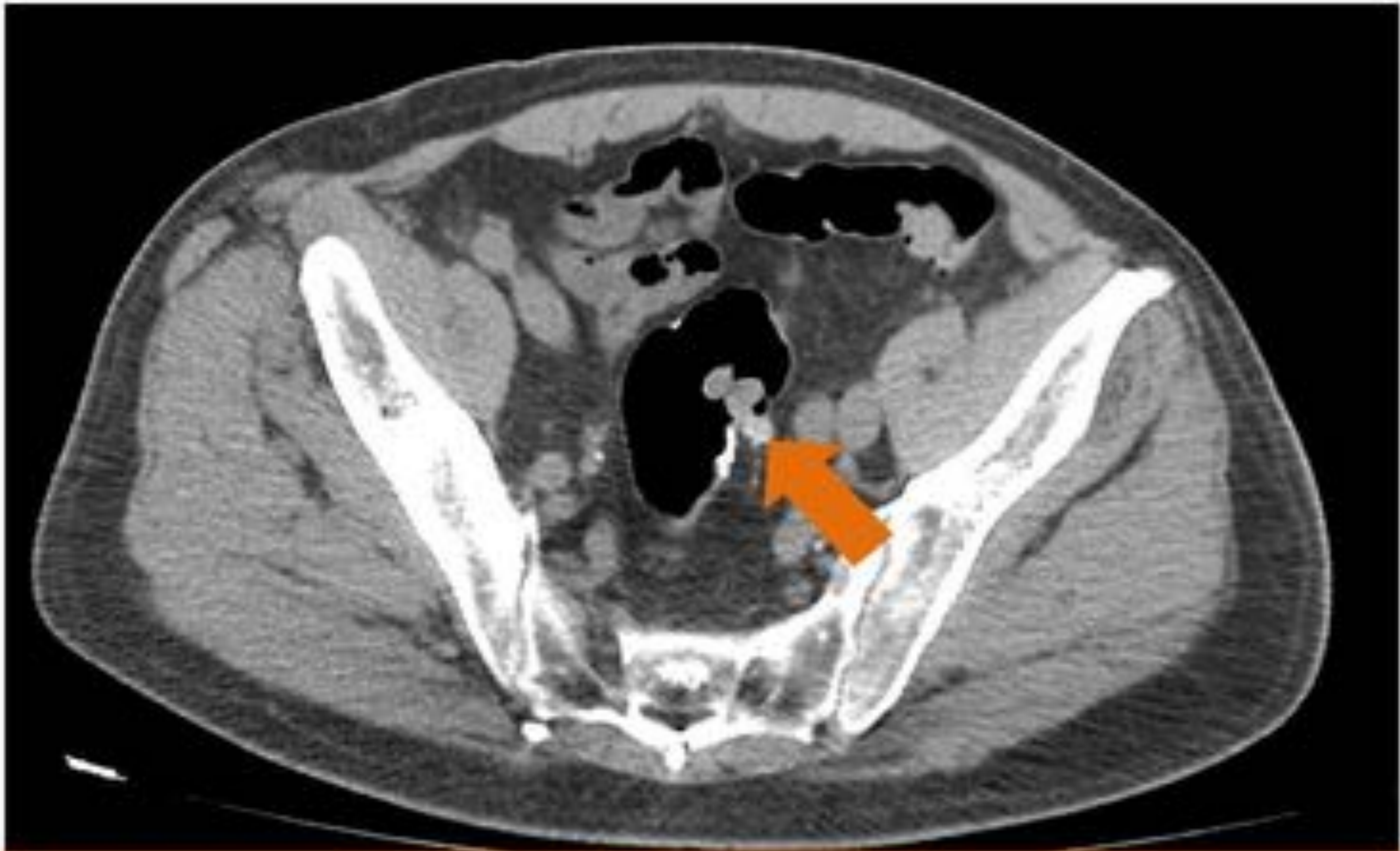
**FIGURA 12.** Paciente de 71 años tras una nefrectomía parcial izquierda, se realiza TC de control. En las imágenes axial, **A**, y sagital, **B**, se identifica un pólipo en el colon (flecha), con evidente captación respecto a la pared del asa. Es importante comparar con exámenes previos, el crecimiento respecto al estudio previo (cabeza de flecha), **C**, así como una adecuada reconstrucción multiplanar. La colonoscopia, **D**, se objetiva un pólipo pediculado que la AP describió como inflamatorio.



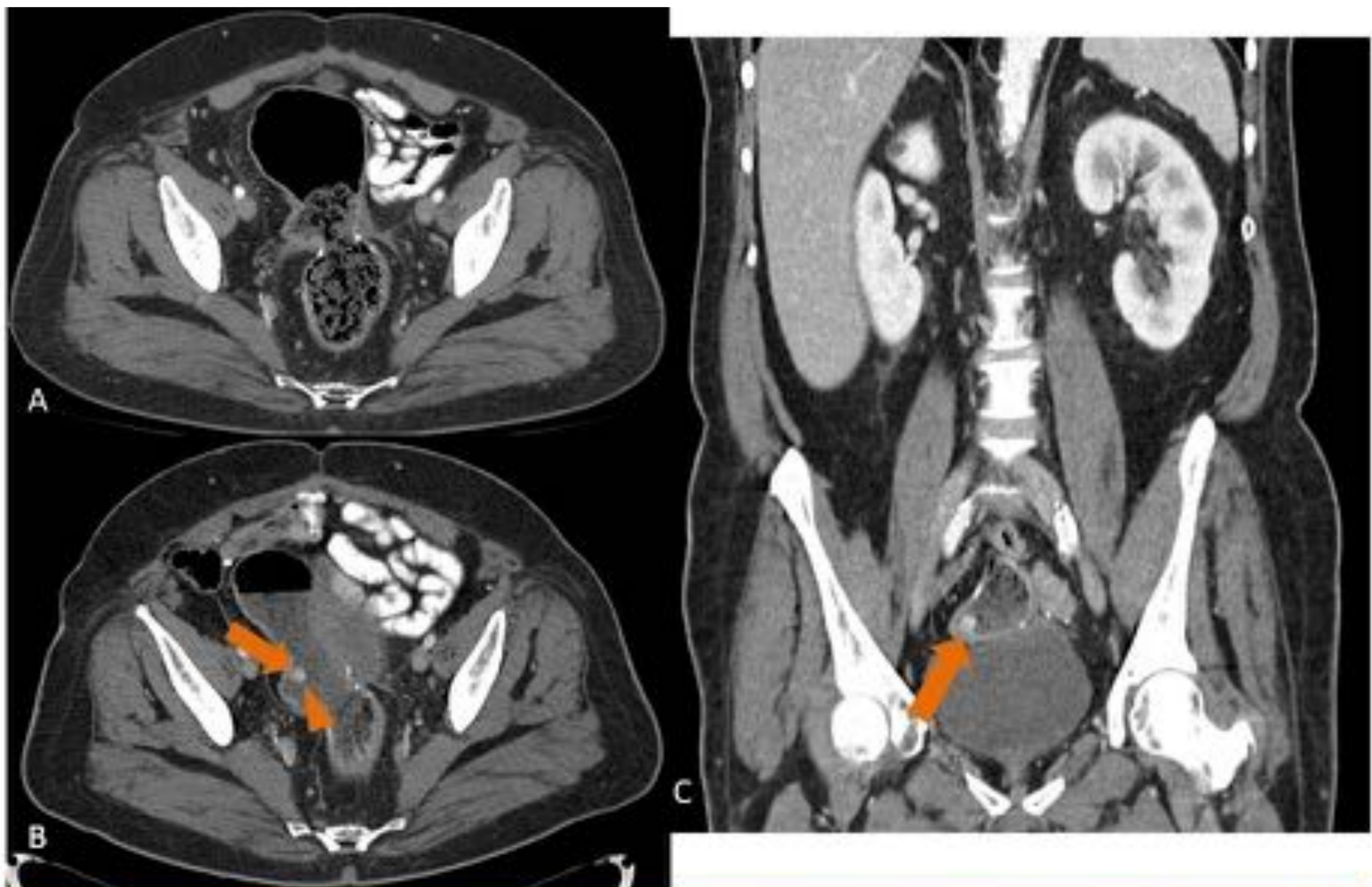
**FIGURA 13.** Paciente de 84 años con adenocarcinoma de próstata en progresión, se realiza TC de seguimiento. **A**. En el estudio previo, hace dos años, no se describió el pólipo en el recto alto (cabeza de flecha). En las proyecciones axial, **B**, y sagital, **C**, del estudio actual se aprecia el pólipo (flecha) difícilmente diferenciable de las heces. La colonoscopia, **D**, demostró el hallazgo y la AP correspondió con adenoma tubulovelloso.

## PITFALLS

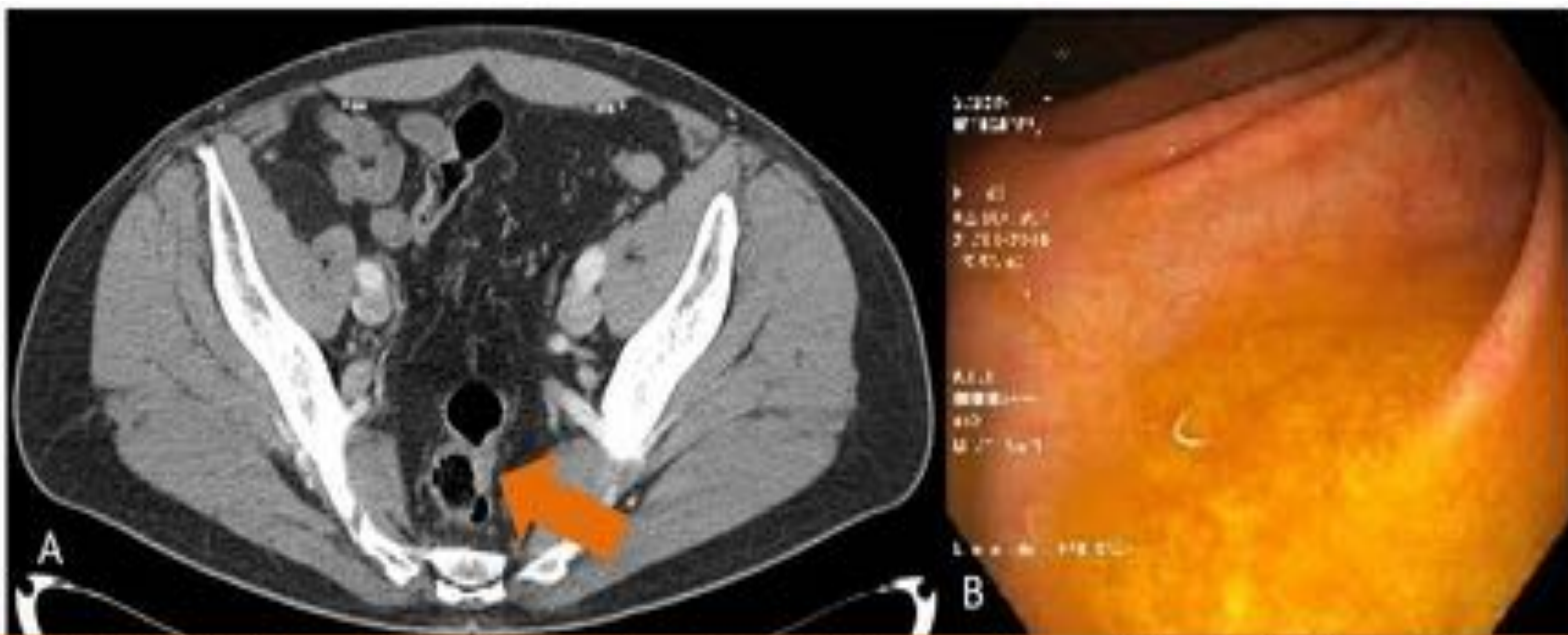La falta de preparación que permita limpiar y distender las heces complica la detección de lesiones, ya que es frecuente que se confundan con heces (**Figura 14**) o incluso con otras entidades, dando lugar a falsos positivos (**Figuras 15 y 16**).



**FIGURA 14.** Paciente de 71 años tras sigmoidectomía y anastomosis colorrectal por adenocarcinoma. En la TC de control, **A**, se aprecia una imagen bilobulada (*flecha*) adyacente a la pared izquierda del colon proximal a la anastomosis. En la colonoscopia no se objetivó ninguna lesión, por lo que probablemente corresponda con heces, hay que tener en cuenta la densidad heterogénea de la imagen y la falta de contacto estrecho con la pared.



**FIGURA 15.** Varón de 70 años con colectomía subtotal por adenocarcinoma en colon descendente, se realiza TC de control. En el estudio previo, **A**, no se apreciaron alteraciones reseñables. En las proyecciones axial, **B**, y coronal, **C**, se aprecia una lesión nodular adyacente a la pared del sigma proximal a la anastomosis (*flecha*). La colonoscopia lo describió como tejido de granulación postquirúrgico.



**FIGURA 16.** Mujer de 62 años con leucemia mieloide con dolor abdominal y diarrea de una semana de evolución. En la TC con contraste intravenoso, **A**, se objetivó un engrosamiento asimétrico sin captación de contraste de la pared del recto. La colonoscopia, **B**, demostró la presencia de parásitos.

Por todo ello, es muy importante conocer las alteraciones habituales así como la enorme variabilidad de su presentación y las dificultades para su diagnóstico. Es esencial saber lo que estamos buscando para facilitar la capacidad del radiólogo en la detección.

Es recomendable llevar a cabo una **evaluación rutinaria del marco cólico** para evitar pasar por alto posibles alteraciones sospechosas y, en caso de detectarlas, al menos sean motivo para ampliar un estudio más específico.

## Conclusión

El diagnóstico precoz del cáncer de colon es fundamental para mejorar su pronóstico, sobre todo en el caso de estadios premalignos como son los pólipos.

A pesar de que la TC abdominal sin preparación no supone la prueba diagnóstica de elección, no se debe omitir su utilidad, sobre todo ante el creciente volumen de estas pruebas realizadas por diferentes motivos.

Mediante la presentación de esta serie de casos hemos tratado de demostrar la utilidad de la TC, lo que nos lleva a recomendar una evaluación rutinaria del colon en la búsqueda de pólipos, en ocasiones muy sutiles.

# Bibliografía

Meseha M, Attia M. Colon Polyps: StatPearls 2019. Treasure Island (FL).

Kim JH, Nam KS, Kwon HJ, et al. Assessment of colon polyp morphology: Is education effective?. *World J Gastroenterol*. 2017;23(34):6281–6286.

Colvin H. The performance of routine computed tomography for the detection of colorectal cancer. *Ann R Coll Surg Engl* 2013; 95: 473–476.

Leec S A, Poh A. Unsuspected colorectal carcinoma on routine abdominopelvic computed tomography. *Singapore Med J* 2015; 56(5): 248-257.

Ricky Rodriguez R, Perkins B, Park P, Koo P J, Kundranda M, Chang J C. Detecting early colorectal cancer on routine CT scan of the abdomen and pelvis can improve patient's 5-year survival. *Arch Biomed Clin Res*. 2019; 1: 1-6

Ozel B, Pickhardt P J, Kim D H, Schumacher M, Bhargava N, Winter C D. Accuracy of Routine Nontargeted CT Without Colonography Technique for the Detection of Large Colorectal Polyps and Cancer. *Dis Colon Rectum* 2010; 53: 911–918.

Klang E. Pitfalls in diagnosing colon cancer on abdominal CT. *Clinical Radiology* (2017) 1e6