



La videofluoroscopia en los trastornos de la deglución: técnica y hallazgos radiológicos

**Diez Forés P, Legórburu Toña M, Onís
González E, Sáenz Aguirre M, García de
Andoin Sojo, C, Alonso Sánchez I.**

Servicio de Radiodiagnóstico
Hospital Universitario Basurto
Bilbao



Objetivo docente:

Revisar la técnica y el algoritmo de exploración de la videofluoroscopia como método de evaluación funcional de la deglución, así como describir los principales hallazgos radiológicos para diagnosticar las alteraciones en la seguridad y eficacia en los trastornos de la deglución.

Revisión del tema:

La videofluoroscopia es una exploración radiológica que consiste en la grabación de imágenes fluoroscópicas mientras el paciente realiza degluciones de contraste radiopaco preparadas con diferentes densidades y volúmenes.

Es una técnica dinámica y operador dependiente.

Su principal función es evaluar la eficacia y la seguridad en las fases de la deglución.

A pesar de que los estudios del tracto digestivo con control fluoroscópico cada vez se practiquen menos debido a la introducción de nuevas técnicas, todavía existen indicaciones vigentes como ante los trastornos motores y funcionales, y continúa siendo la técnica de elección para el estudio de la disfagia.



El proceso deglutorio

¿Qué es la Deglución?

- **Proceso complejo que combina dos funciones principales:**
 - Transporte del bolo alimenticio de la cavidad oral → esófago
 - Mantener el sellado de la vía aérea durante el proceso

ESQUEMA ANATOMICO

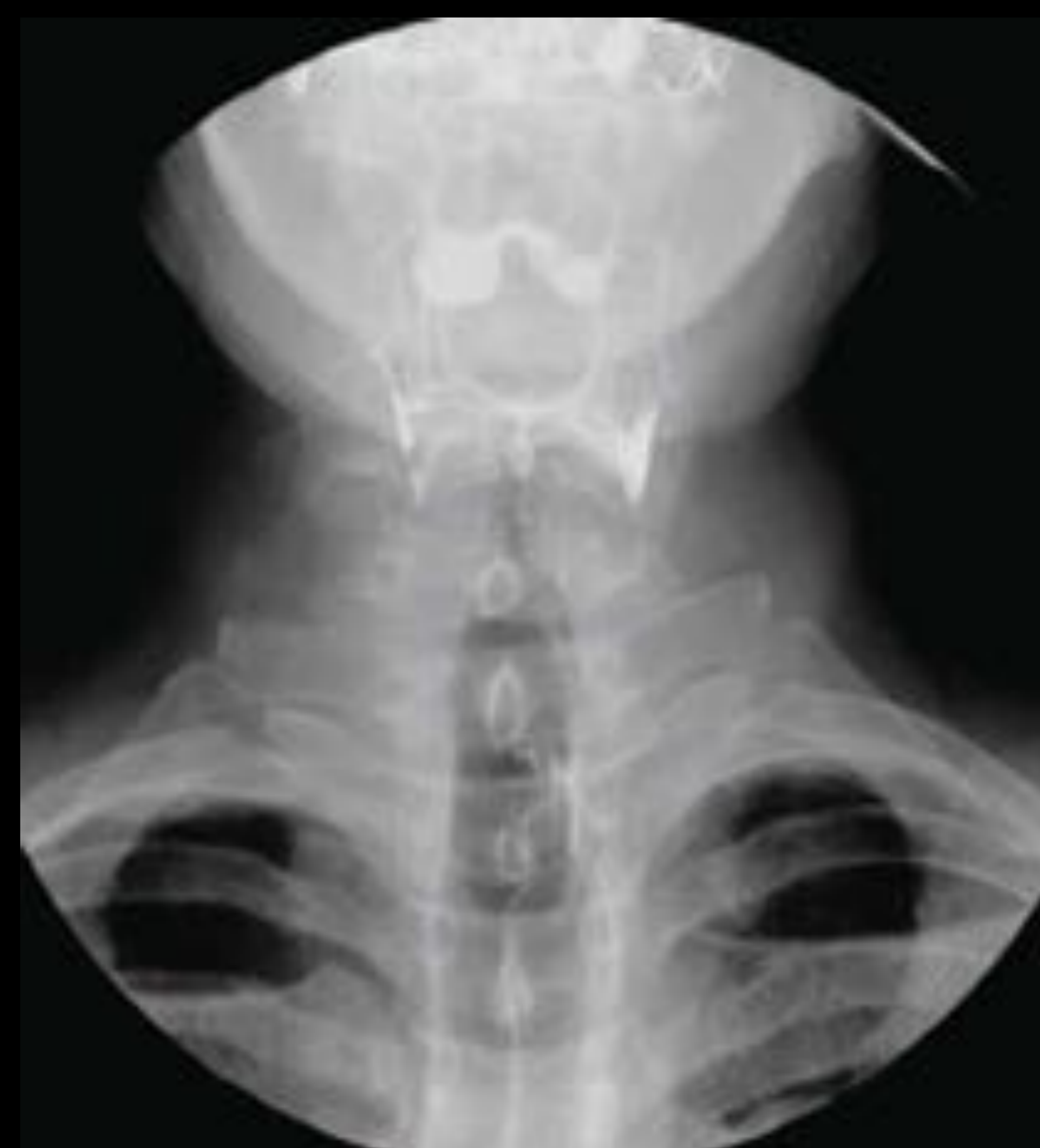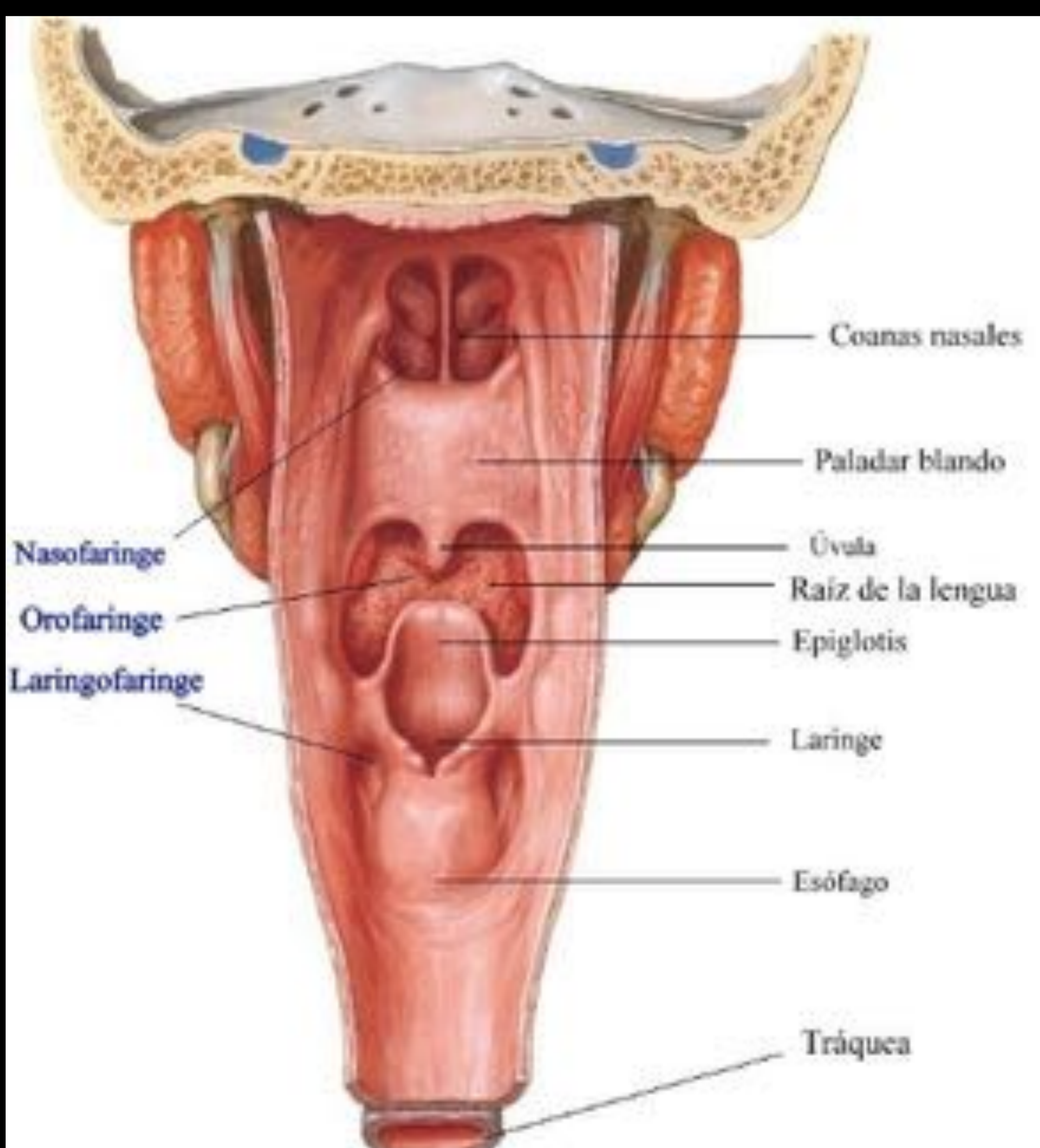
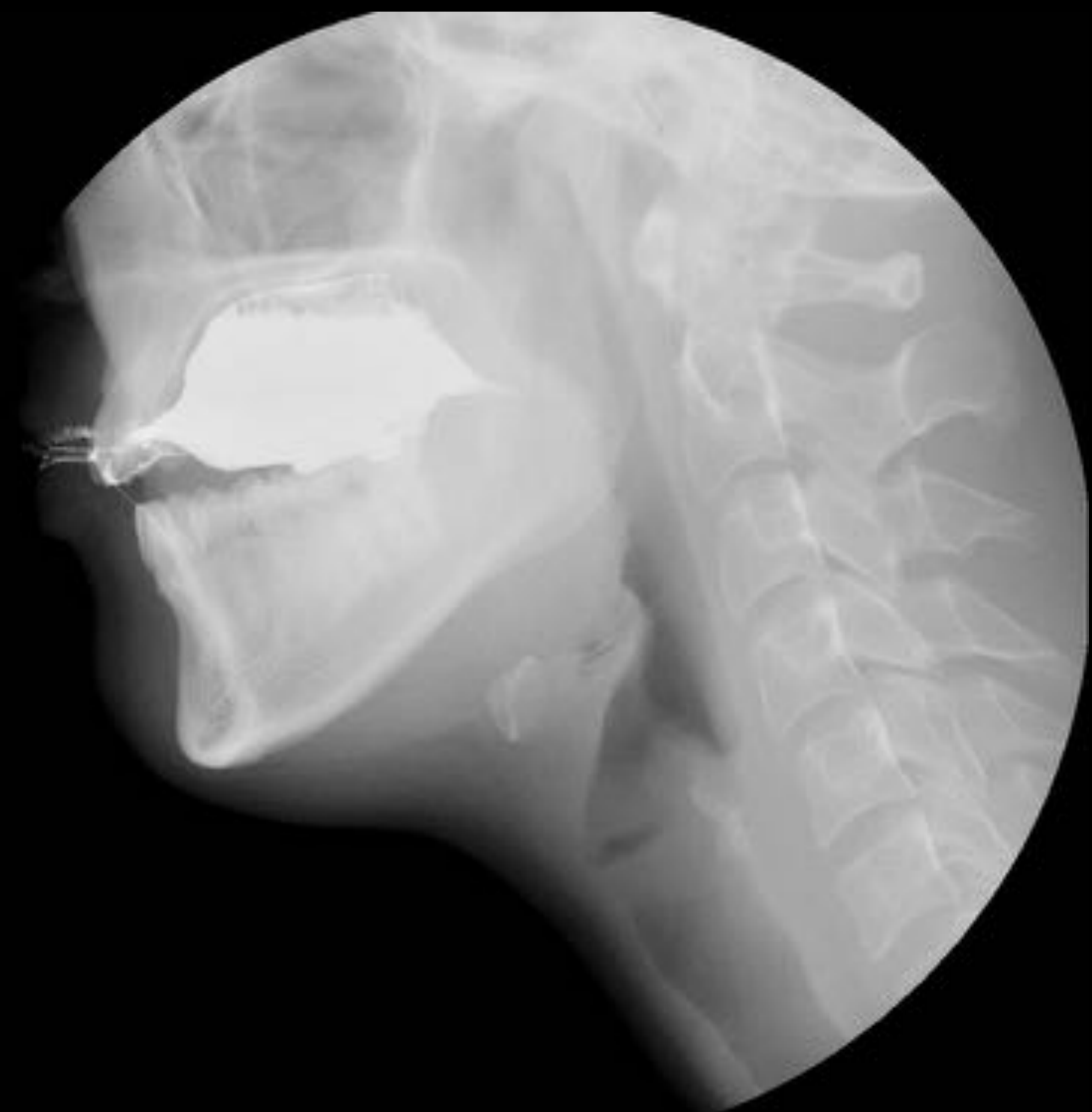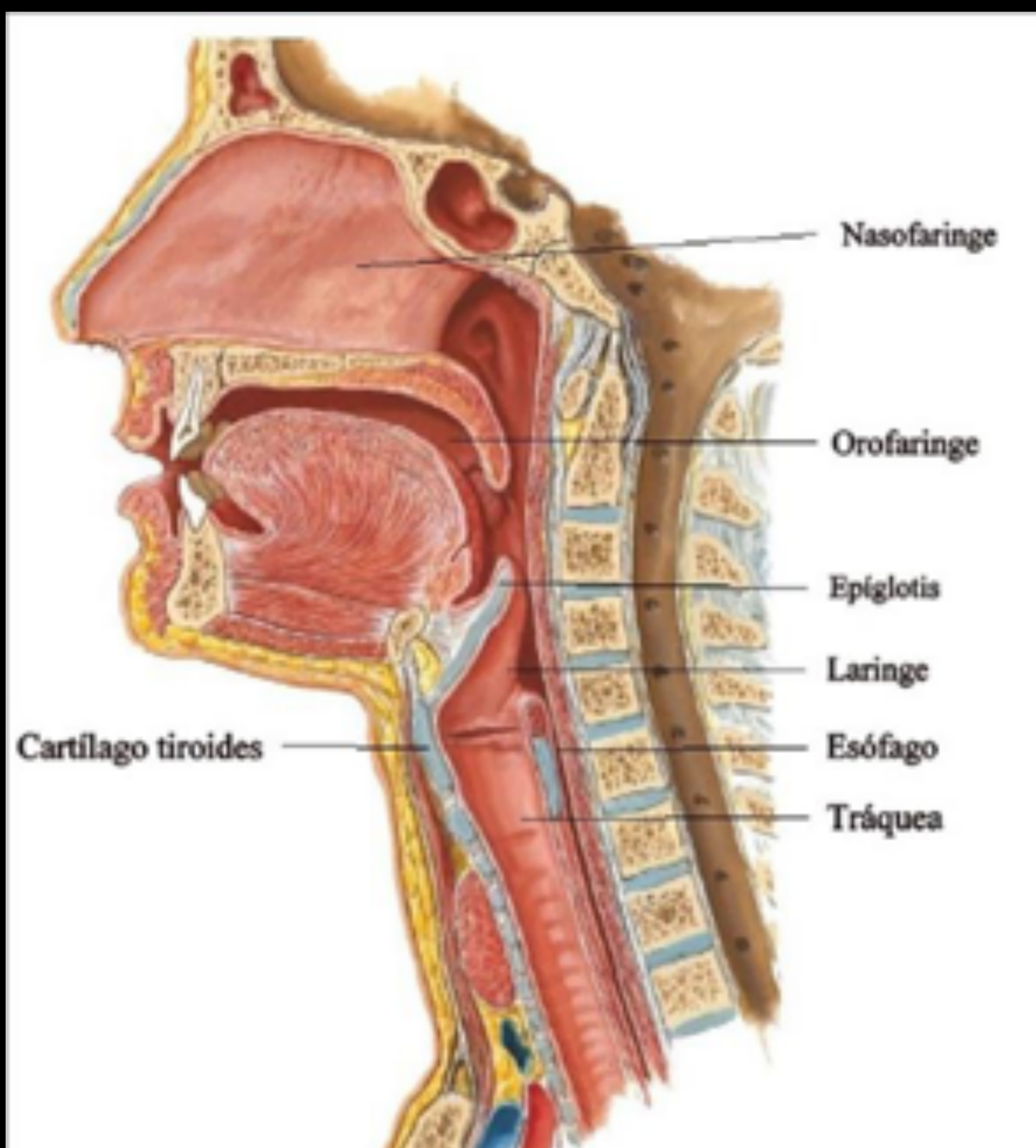


Figura 1. Cortes lateral y antero-posterior de láminas anatómicas centradas en la faringe y su correspondiente representación radiológica.



FISIOLOGIA DE LA DEGLUCION

El bolo alimenticio se deglute a través de un proceso donde nervios y músculos se asocian para impulsar el material hacia el esófago

➤ **Consta de 4 fases:**

1. Oral preparatoria
2. Oral propulsiva
3. Faríngea
4. Esofágica



FISIOLOGIA DE LA DEGLUCION

El bolo alimenticio se deglute a través de un proceso donde nervios y músculos se asocian para impulsar el material hacia el esófago

➤ **Consta de 4 fases:**

- | | |
|----------------------|--------------|
| 1. Oral preparatoria | 3. Faríngea |
| 2. Oral propulsiva | 4. Esofágica |

a

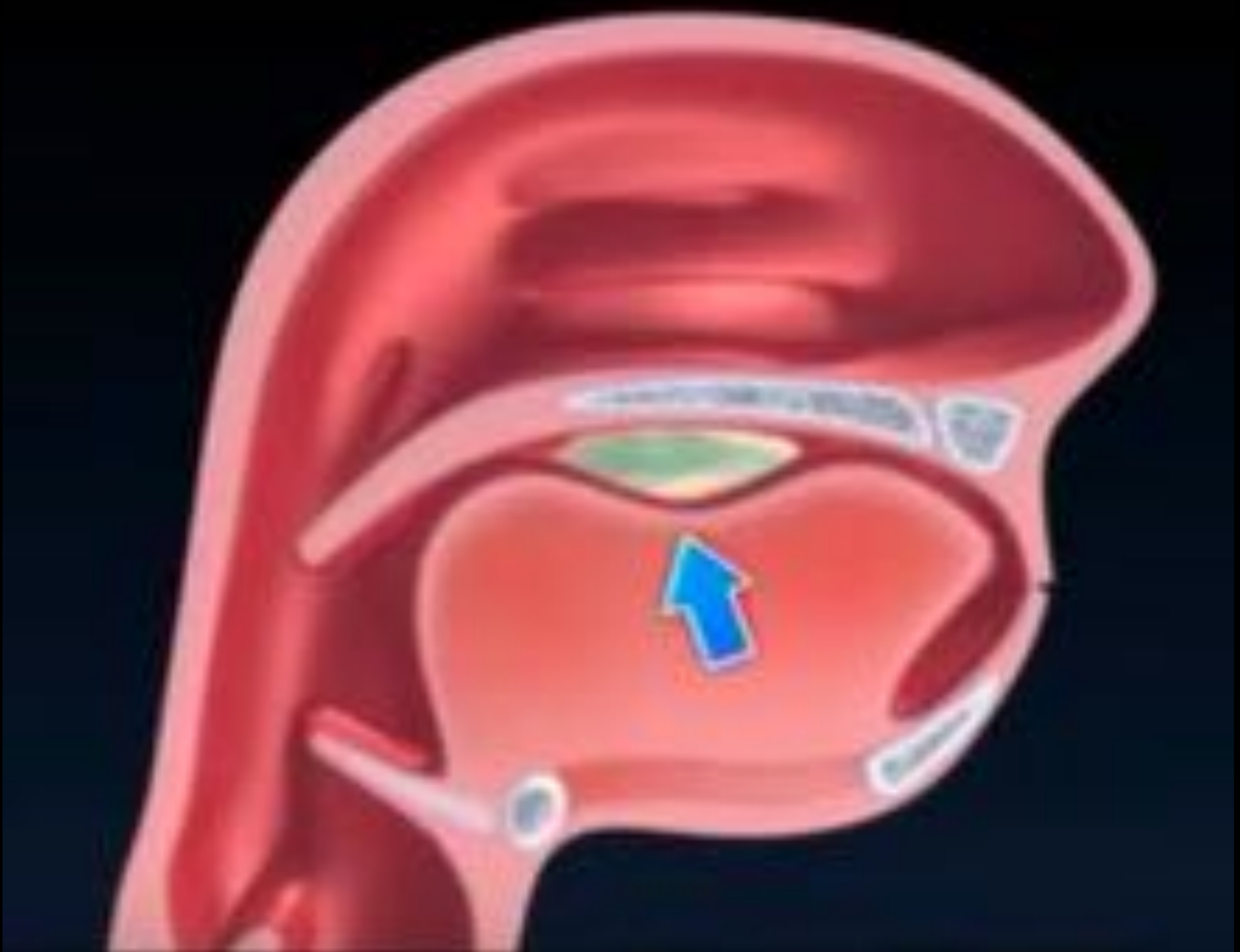

Figura 2. Animaciones representativas del proceso deglutorio.

a → **Oral preparatoria:** se forma el bolo alimenticio y se coloca sobre la lengua. La cavidad bucal se encuentra sellada por el cierre labial y la lengua anteriormente y por el paladar blando en contacto con la base de la lengua posteriormente. La laringe y faringe están en reposo en esta etapa, y las vías respiratorias están abiertas.



FISIOLOGIA DE LA DEGLUCION

El bolo alimenticio se deglute a través de un proceso donde nervios y músculos se asocian para impulsar el material hacia el esófago

➤ **Consta de 4 fases:**

- | | |
|----------------------|--------------|
| 1. Oral preparatoria | 3. Faríngea |
| 2. Oral propulsiva | 4. Esofágica |

b

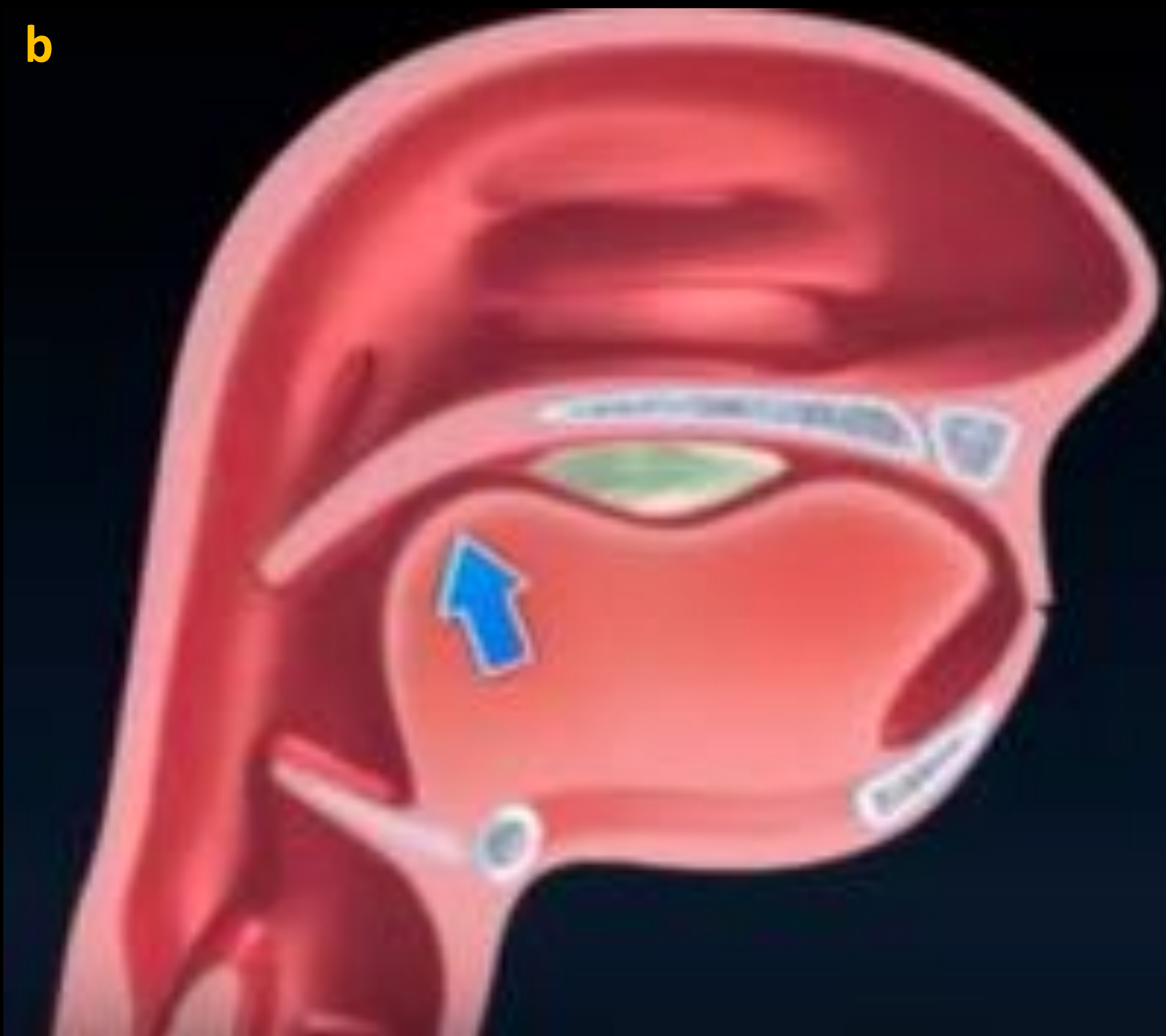

Figura 2. Animaciones representativas del proceso deglutorio.

b → **Oral propulsiva:** los movimientos y el retroceso de la lengua empujan el bolo hasta el istmo de las fauces y cuando el bolo alimenticio contacta con los pilares anteriores de la faringe se desencadena el reflejo deglutorio y da comienzo la fase faríngea.



FISIOLOGIA DE LA DEGLUCION

El bolo alimenticio se deglute a través de un proceso donde nervios y músculos se asocian para impulsar el material hacia el esófago

➤ **Consta de 4 fases:**

- | | |
|----------------------|--------------|
| 1. Oral preparatoria | 3. Faríngea |
| 2. Oral propulsiva | 4. Esofágica |

c

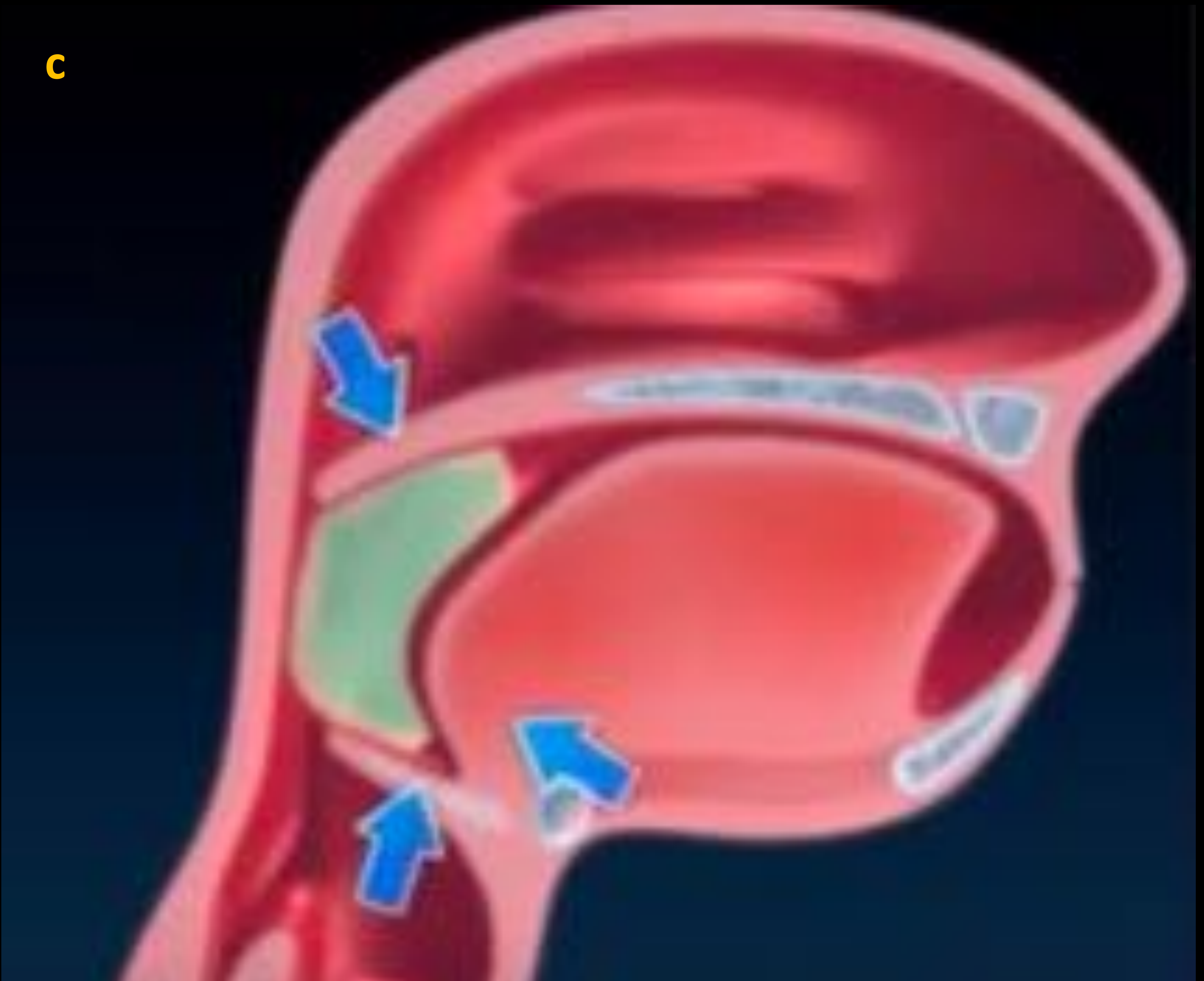

Figura 2. Animaciones representativas del proceso deglutorio.

c → **Fase faríngea:** se eleva el velo del paladar, lo que impide que el alimento pase a la cavidad nasal.



FISIOLOGIA DE LA DEGLUCION

El bolo alimenticio se deglute a través de un proceso donde nervios y músculos se asocian para impulsar el material hacia el esófago

➤ **Consta de 4 fases:**

- | | |
|----------------------|--------------|
| 1. Oral preparatoria | 3. Faríngea |
| 2. Oral propulsiva | 4. Esofágica |

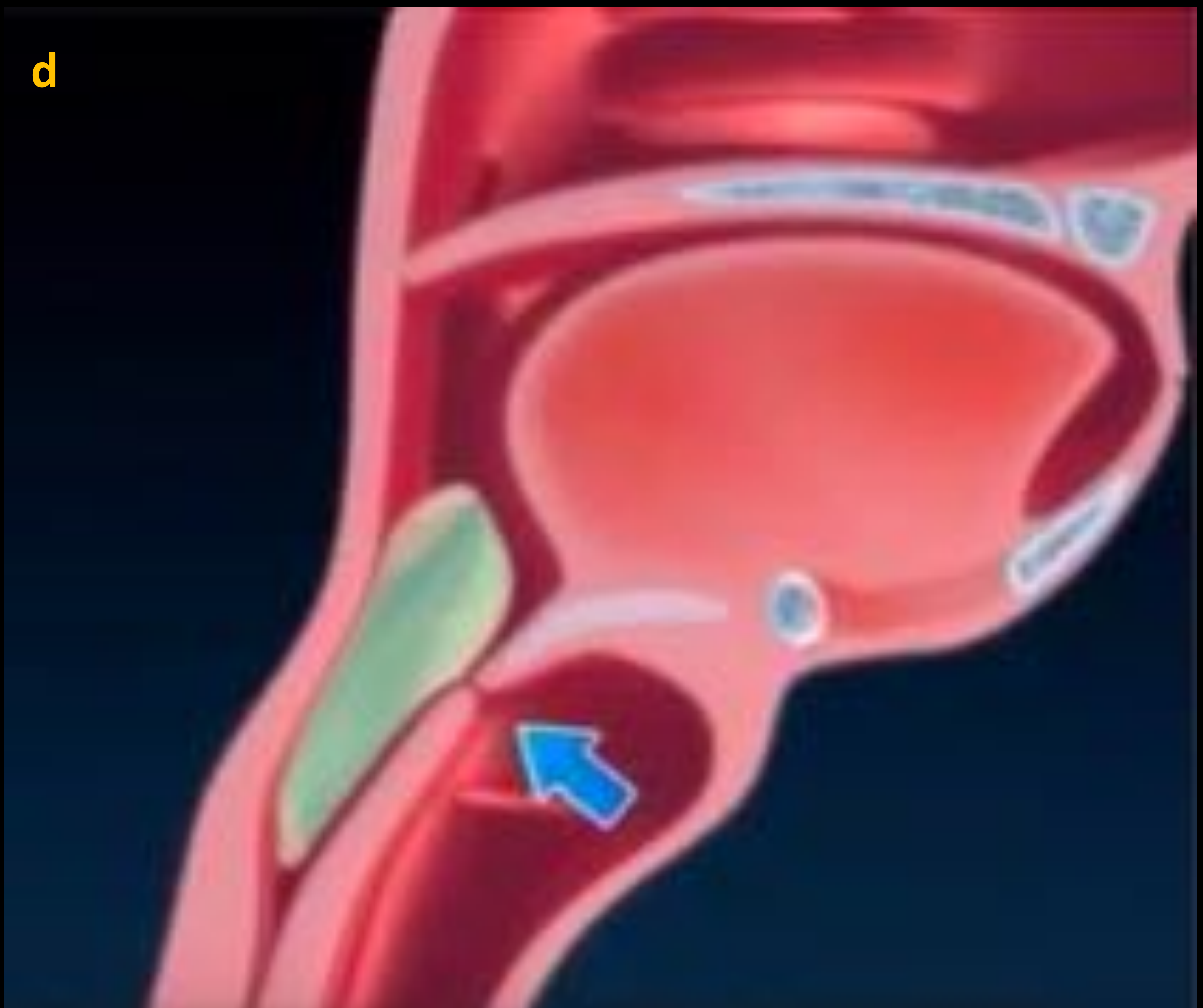

Figura 2. Animaciones representativas del proceso deglutorio.

d → Fase faríngea: elevación y movimiento anterior del hioides y la laringe que desplazan la epiglotis y contribuyen así al cierre de la vía aérea.



FISIOLOGIA DE LA DEGLUCION

El bolo alimenticio se deglute a través de un proceso donde nervios y músculos se asocian para impulsar el material hacia el esófago

➤ **Consta de 4 fases:**

- | | |
|----------------------|--------------|
| 1. Oral preparatoria | 3. Faríngea |
| 2. Oral propulsiva | 4. Esofágica |

e

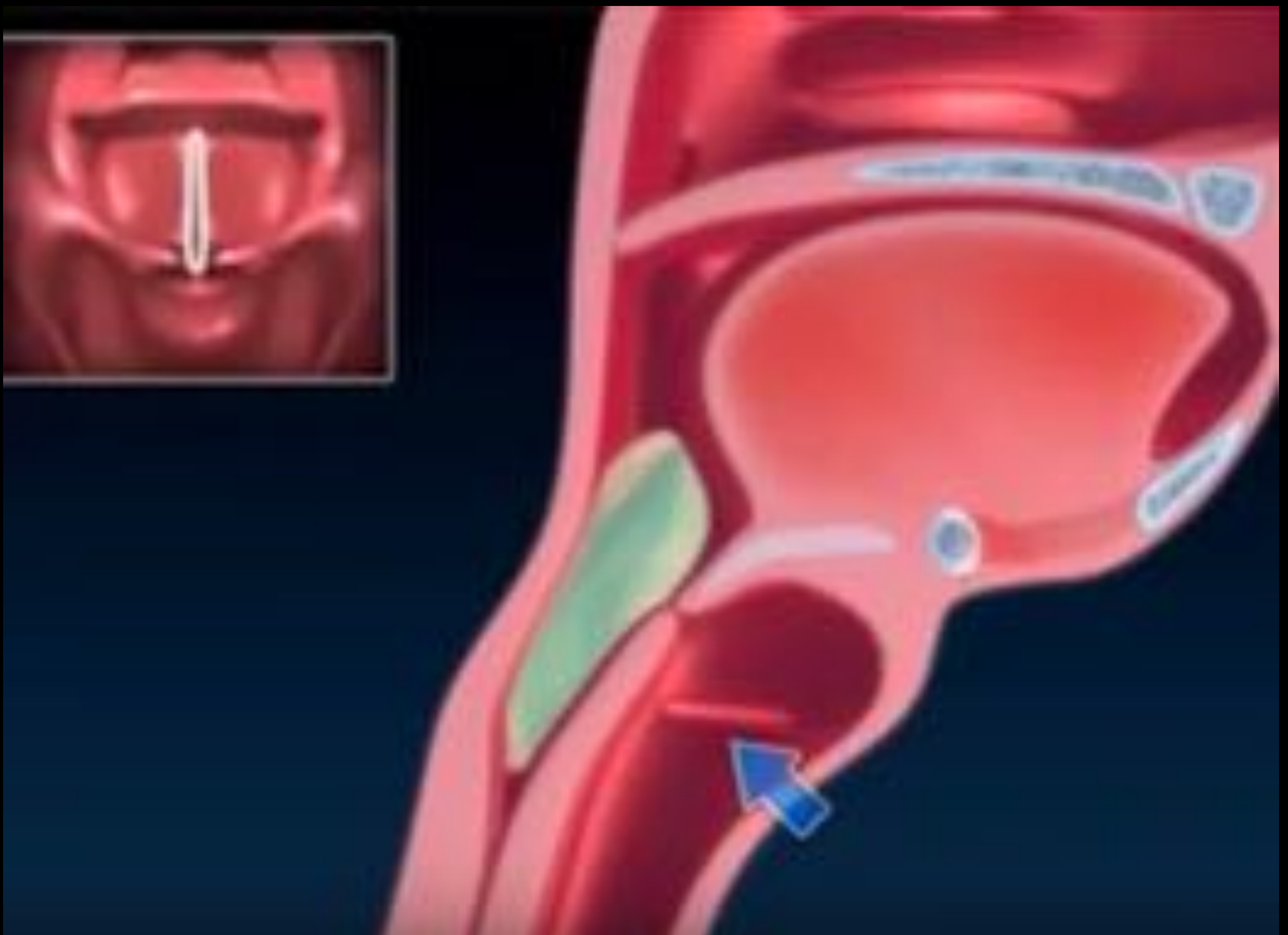

Figura 2. Animaciones representativas del proceso deglutorio.

e → Fase faríngea: las cuerdas vocales se aproximan hacia la línea media para proteger la vía aérea.



FISIOLOGIA DE LA DEGLUCION

El bolo alimenticio se deglute a través de un proceso donde nervios y músculos se asocian para impulsar el material hacia el esófago

➤ **Consta de 4 fases:**

- | | |
|----------------------|--------------|
| 1. Oral preparatoria | 3. Faríngea |
| 2. Oral propulsiva | 4. Esofágica |

f

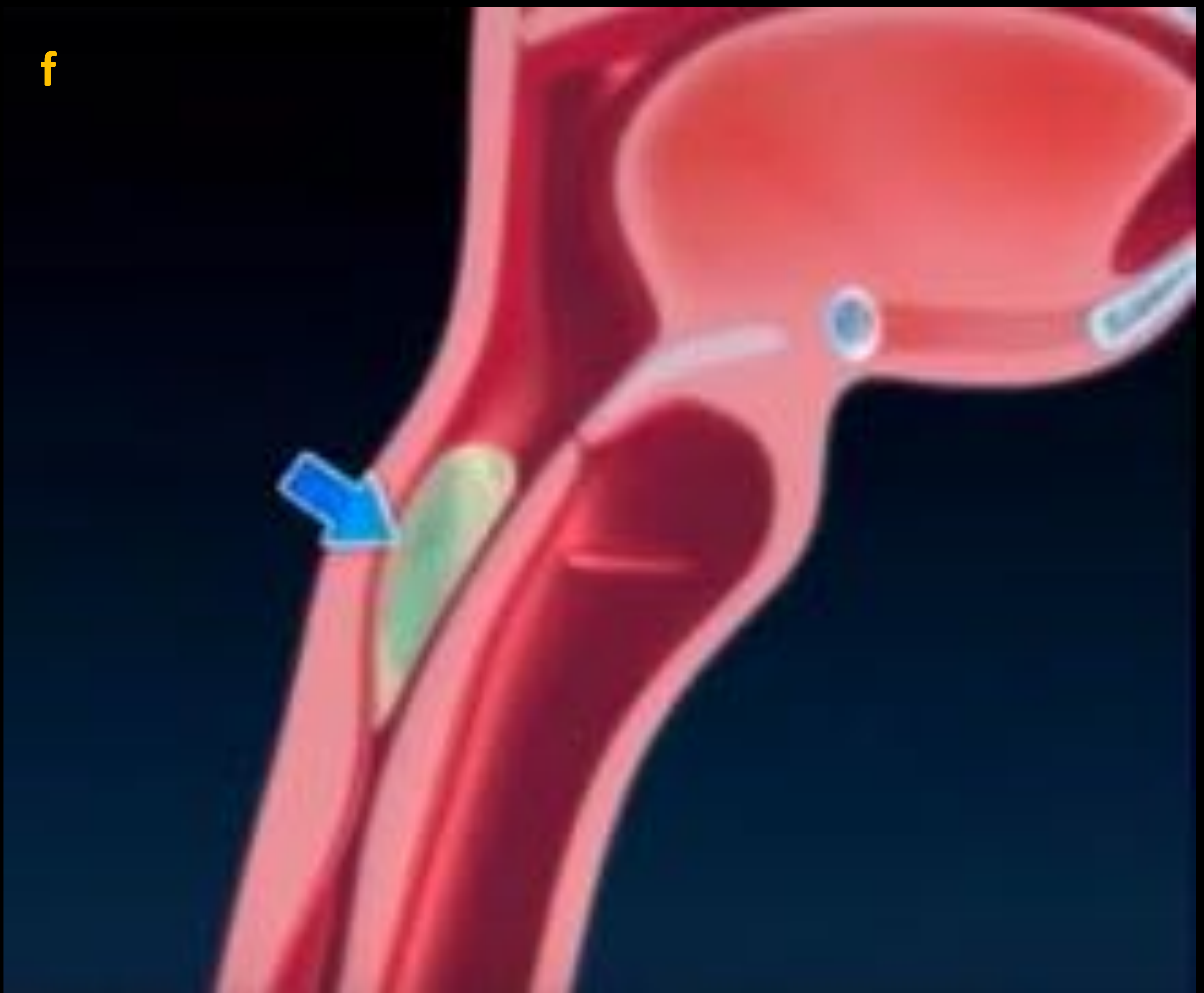

Figura 2. Animaciones representativas del proceso deglutorio.

f → Fase esofágica: apertura del esfínter cricofaríngeo y contracción de la musculatura faríngea.



FISIOLOGIA DE LA DEGLUCION

El bolo alimenticio se deglute a través de un proceso donde nervios y músculos se asocian para impulsar el material hacia el esófago

➤ **Consta de 4 fases:**

- | | |
|----------------------|--------------|
| 1. Oral preparatoria | 3. Faríngea |
| 2. Oral propulsiva | 4. Esofágica |

g

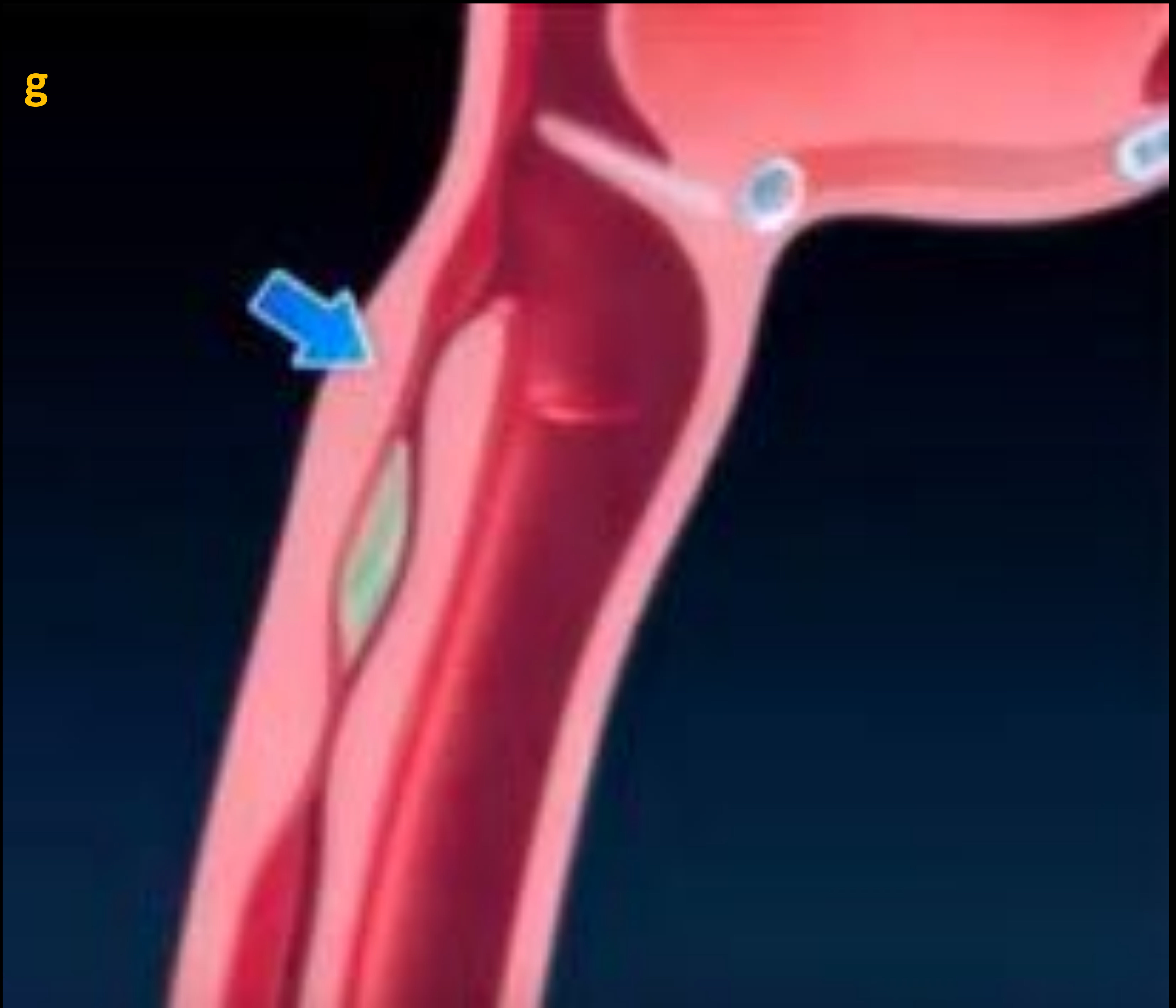

Figura 2. Animaciones representativas del proceso deglutorio.

g → **Fase esofágica:** transporte del bolo a través del esófago gracias a las ondas peristálticas.



CLINICA DE LOS TRASTORNOS DEGLUTORIOS

□ La clínica relacionada con los trastornos de la deglución

- incluye:**
- Pirosis
 - Accesos de tos
 - Interrecurrencias respiratorias
 - Reflujo gastroesofágico
 - Sensación de cuerpo extraño
 - Retraso ponderoestatural

▪ **Disfagia orofaríngea:**

La disfagia es la forma de presentación más frecuente de los trastornos deglutorios. Se caracteriza por la dificultad para el paso del alimento desde la boca al estómago y en función de la localización se clasifica en orofaríngea (más frecuente) o esofágica.

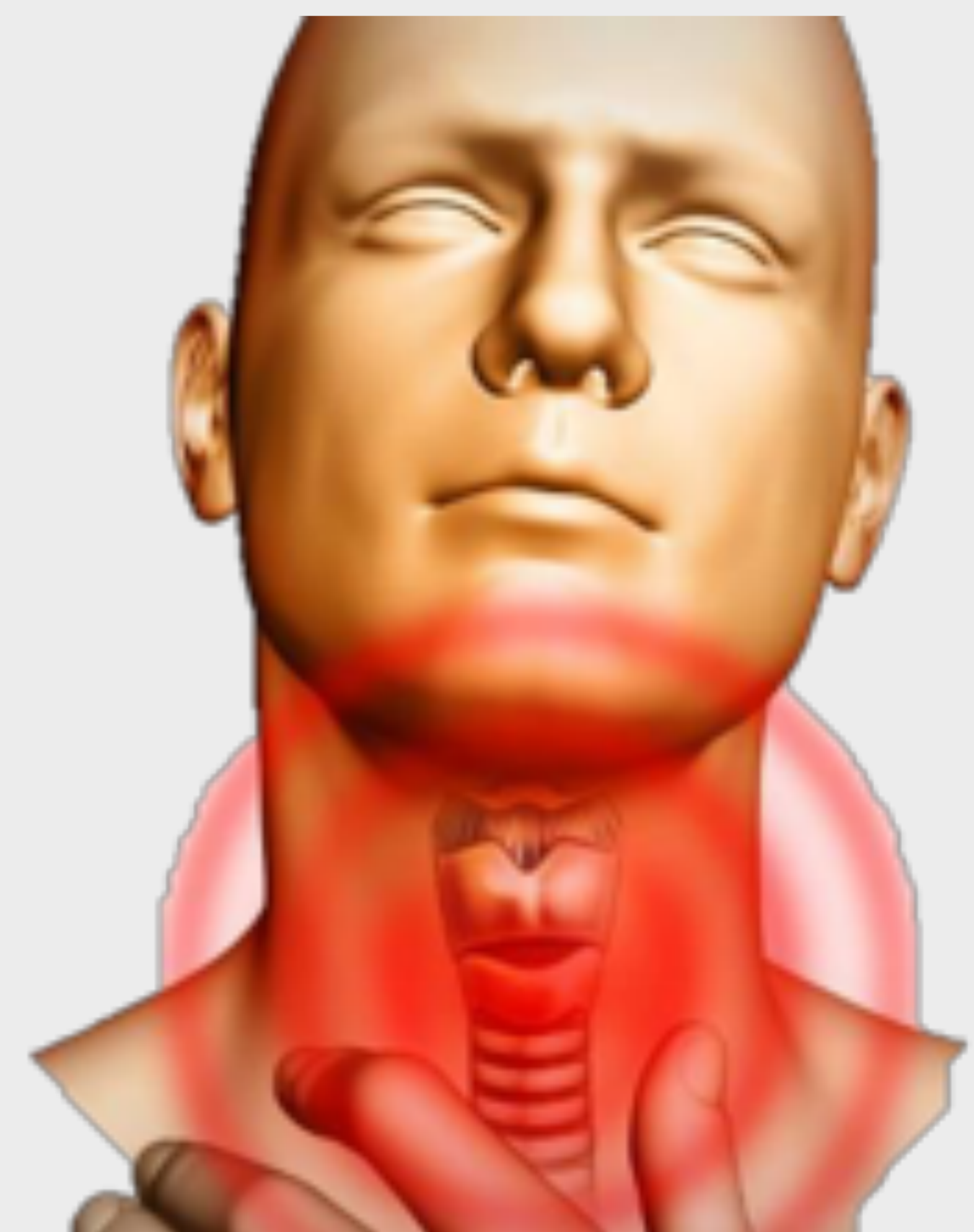
Tiene una alta prevalencia en la población, y puede deberse a causas orgánicas o funcionales. Entre otras destacan las siguientes causas;

Alteraciones Estructurales

- Traumatismos
- Postquirúrgicas
- Postradioterapia
- Tumoraes

Alteraciones funcionales

- Asociadas al envejecimiento
- Enfermedades neurológicas
- Enfermedades neuromusculares





Videofluoroscopia en estudios de deglución

¿Qué es la Videofluoroscopia?

- Exploración radiológica que consiste en la grabación de imágenes fluoroscópicas mientras el paciente realiza degluciones de contraste radiopaco preparadas con diferentes densidades y volúmenes.

TECNICA

❑ Preparación del paciente:

- Ayunas > de 4h y > de 12h sin fumar
- Mantener dentadura
- Retirar sonda nasogástrica

❑ Preparación del contraste → Gastrografín con agua al 50%

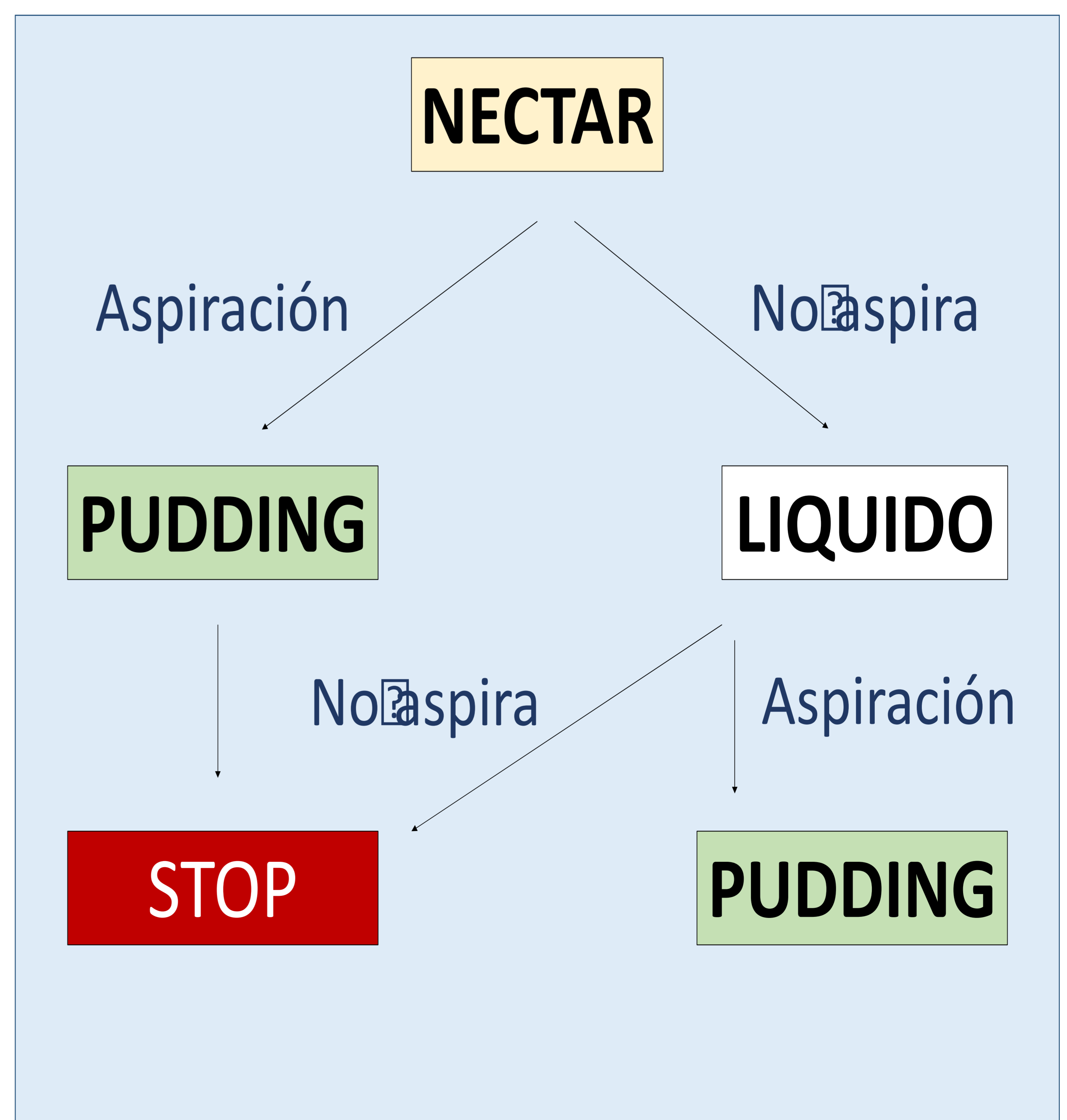
- Densidad líquido → gastrografín sin espesante
- Densidad néctar → gastrografín + 3,5g espesante
- Densidad pudding → gastrografín + 8g espesante

❑ Administración de contraste →

- Volúmenes crecientes:
 - 5 ml, 10ml y 20 ml
- Densidades alternas
 - Comenzar con la más segura; néctar

❑ Proyecciones ap y lateral

- Paciente sentado y de lateral
- Finalmente proyección ap





¿QUE EVALUAMOS MEDIANTE LA VIDEOFLUOROSCOPIA?

Objetivo:

- **Evaluar la eficacia y la seguridad tanto en la fase oral como en la faríngea en pacientes con disfagia:**
 - Eficacia: *Capacidad para transportar el bolo*
 - Seguridad: *Capacidad para preservar la vía aérea*

- **PUNTOS A EVALUAR:**

<u>FASE ORAL</u>	<u>FASE FARINGEA</u>
Competencia labial	Cierre palatogloso
Control lingual	Reflejo deglutorio
Cierre palatogloso	Elevación: hueso hioides y laringe
	Cierre epiglotis



VIDEOFLUOROSCOPIA DE LA DEGLUCION NORMAL

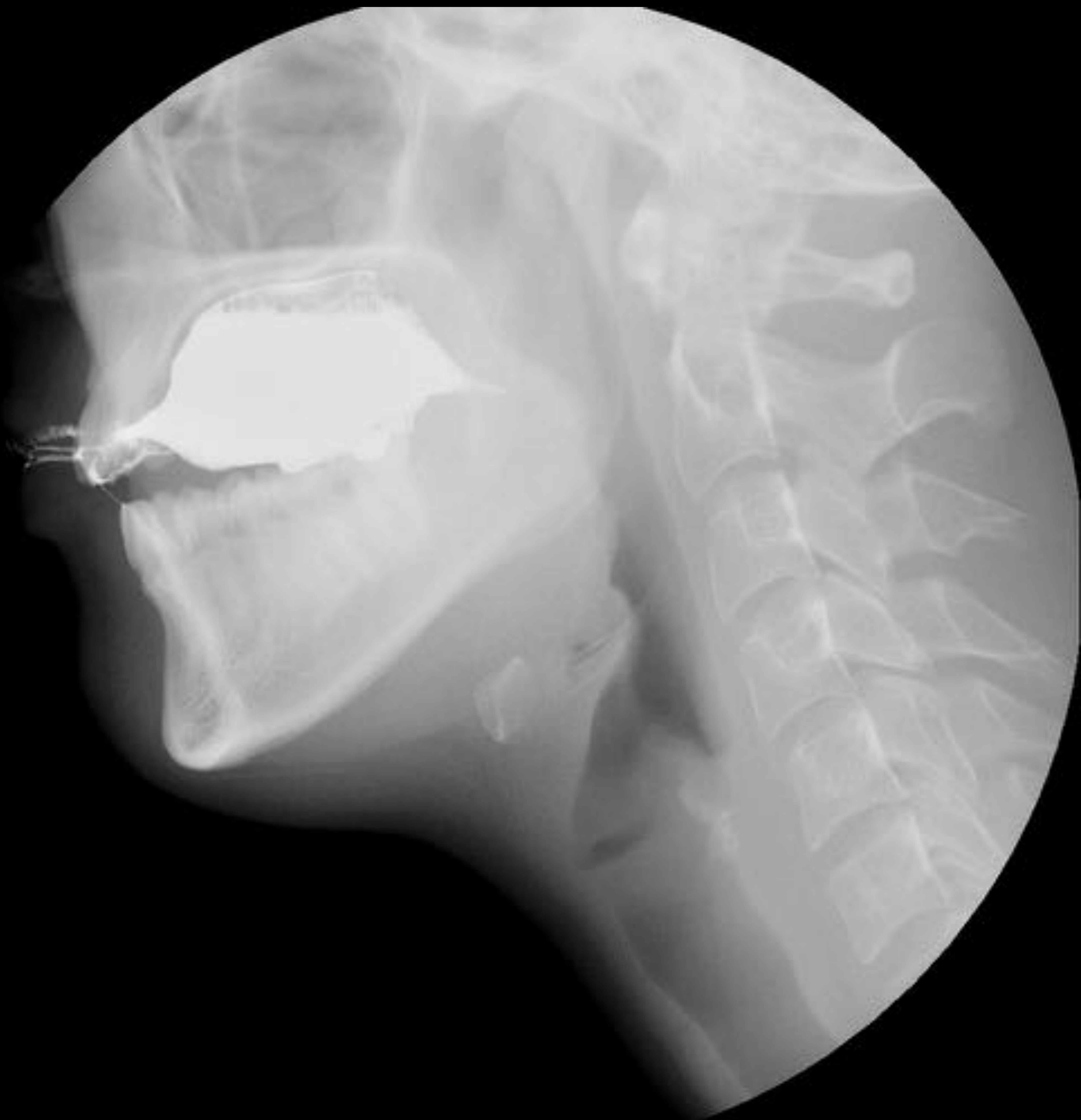

Figura 3. *Imágenes radiológicas de un estudio de deglución normal. Fase oral: adecuado control lingual y cierre del palatogloso. Fase faríngea: reflejo deglutorio, desplazamiento anterosuperior del hioides y cierre de la epiglotis.*



VIDEOFLUOROSCOPIA DE LA DEGLUCION NORMAL

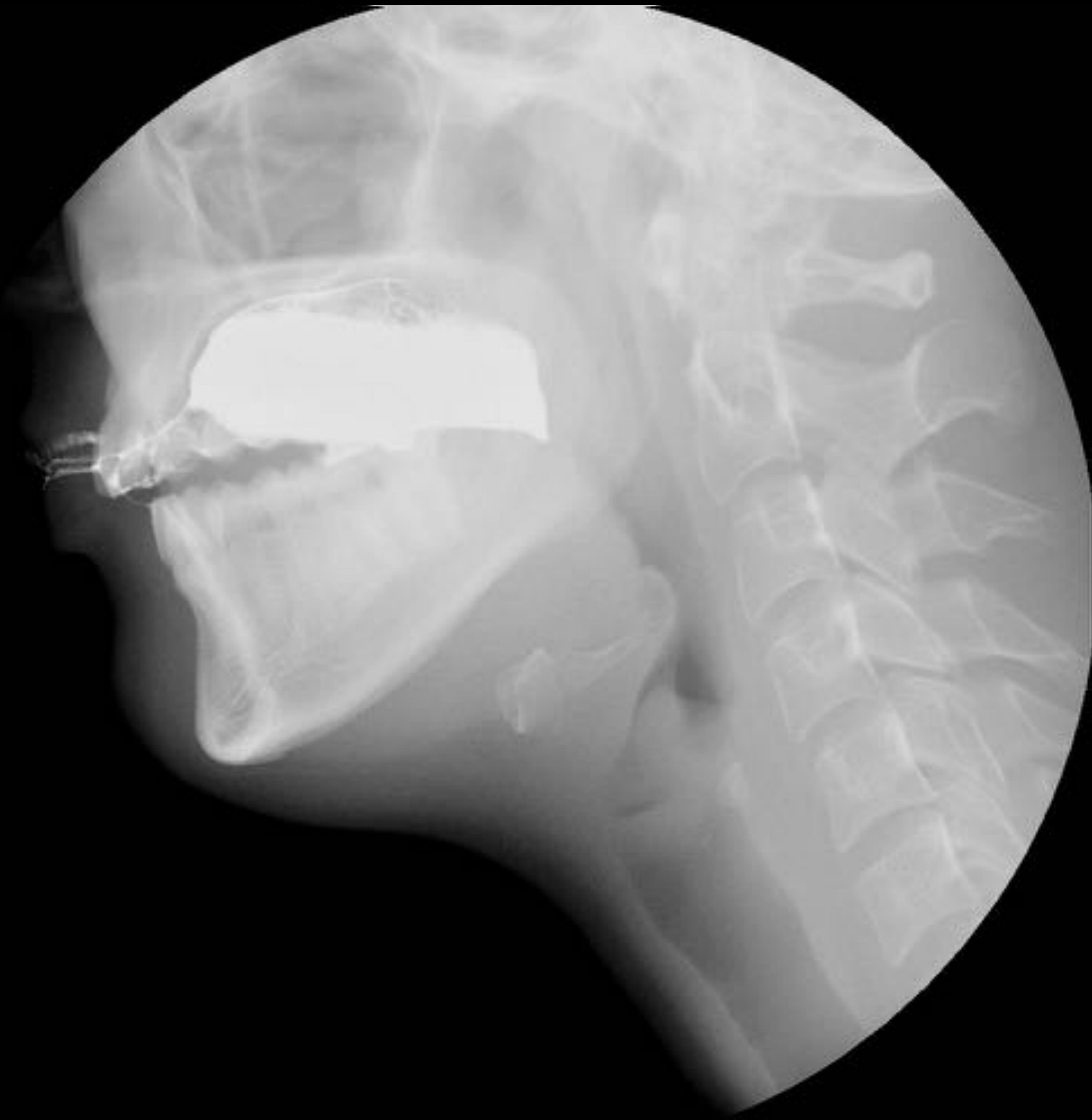

Figura 3. *Imágenes radiológicas de un estudio de deglución normal. Fase oral: adecuado control lingual y cierre del palatogloso. Fase faríngea: reflejo deglutorio, desplazamiento anterosuperior del hioides y cierre de la epiglotis.*



VIDEOFLUOROSCOPIA DE LA DEGLUCION NORMAL

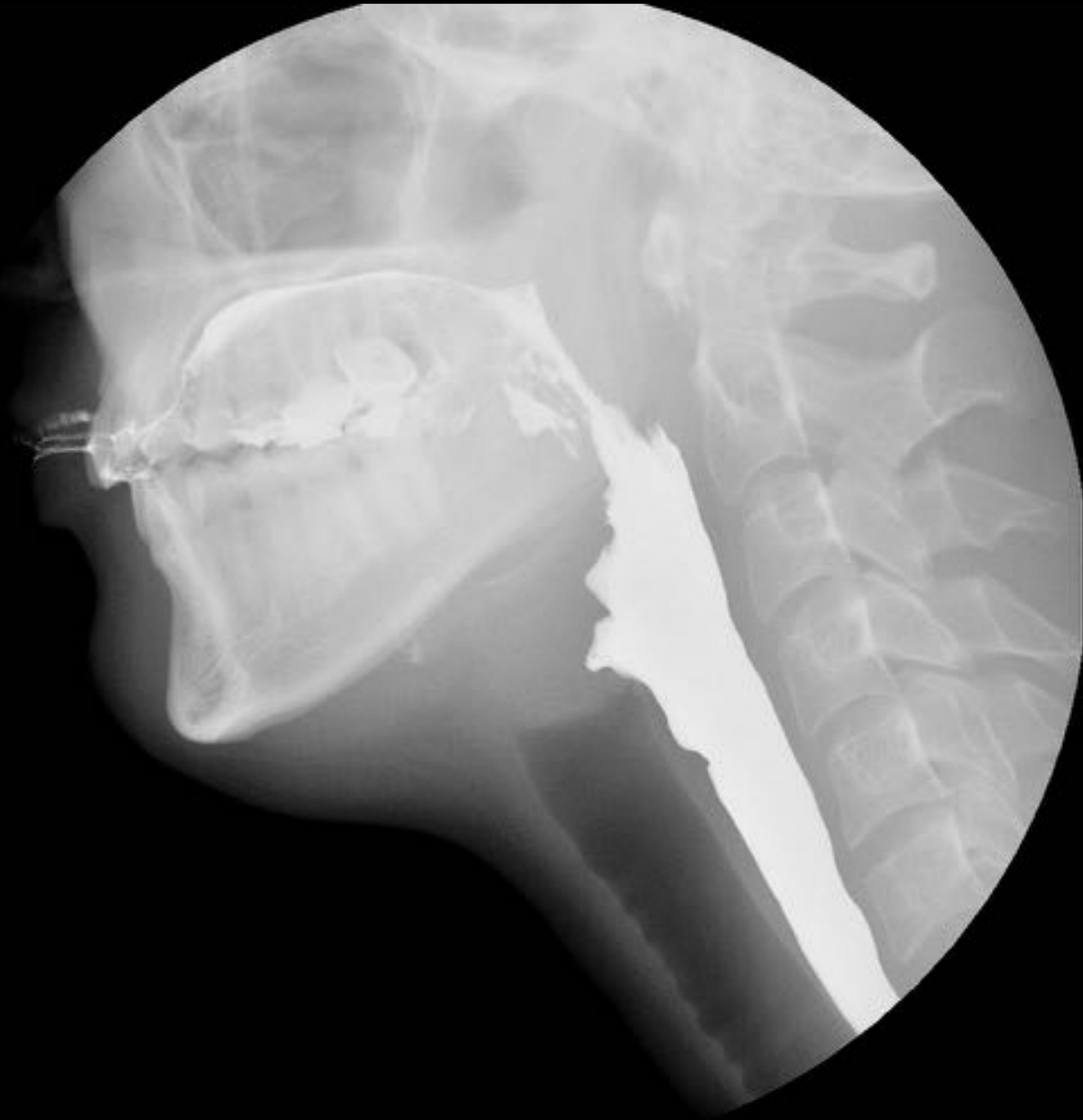

Figura 3. *Imágenes radiológicas de un estudio de deglución normal. Fase oral: adecuado control lingual y cierre del palatogloso. Fase faríngea: reflejo deglutorio, desplazamiento anterosuperior del hioides y cierre de la epiglotis.*



VIDEOFLUOROSCOPIA DE LA DEGLUCION NORMAL

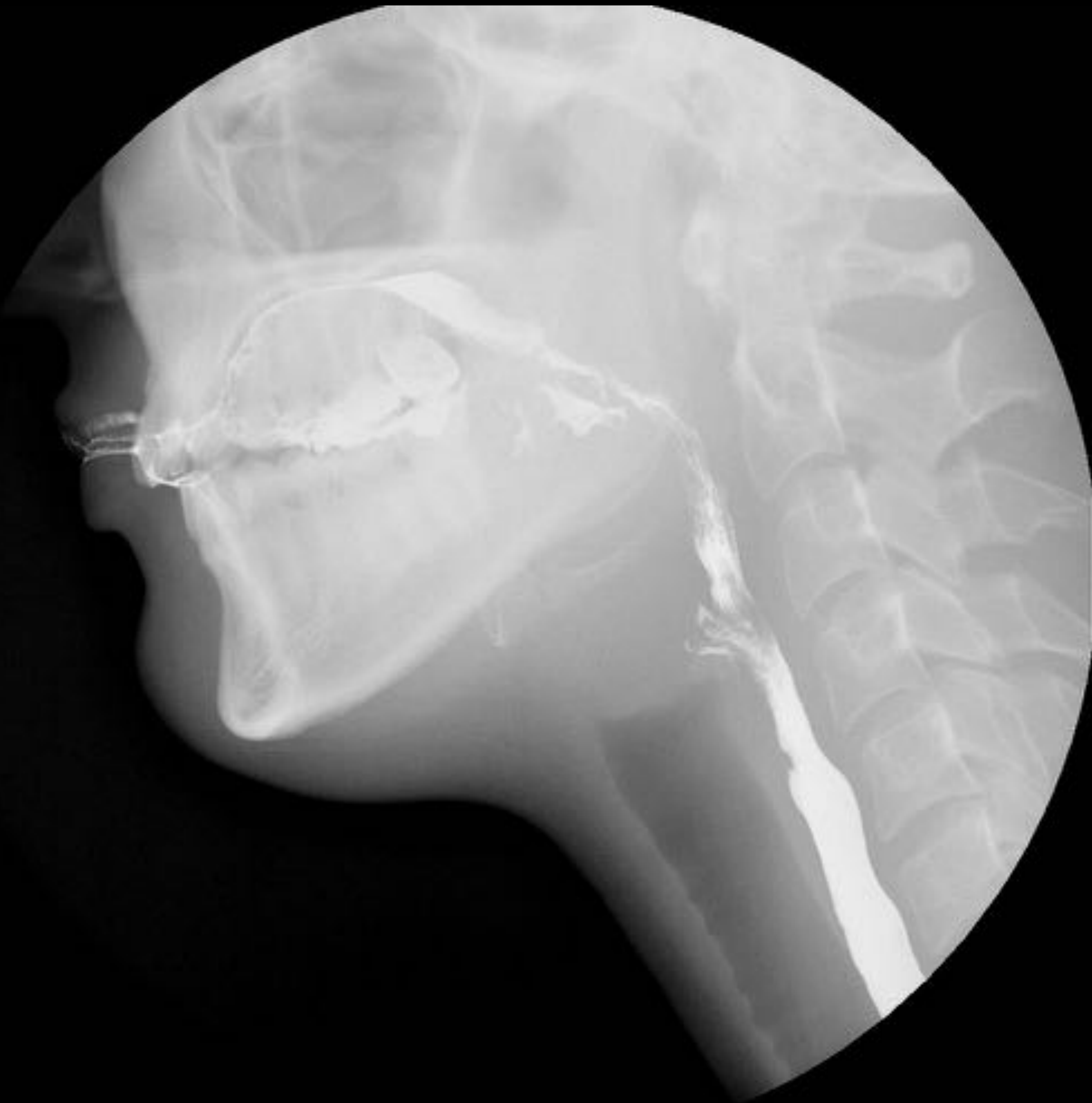

Figura 3. *Imágenes radiológicas de un estudio de deglución normal. Fase oral: adecuado control lingual y cierre del palatogloso. Fase faríngea: reflejo deglutorio, desplazamiento anterosuperior del hioides y cierre de la epiglotis.*



VIDEOFLUOROSCOPIA DE LA DEGLUCION NORMAL

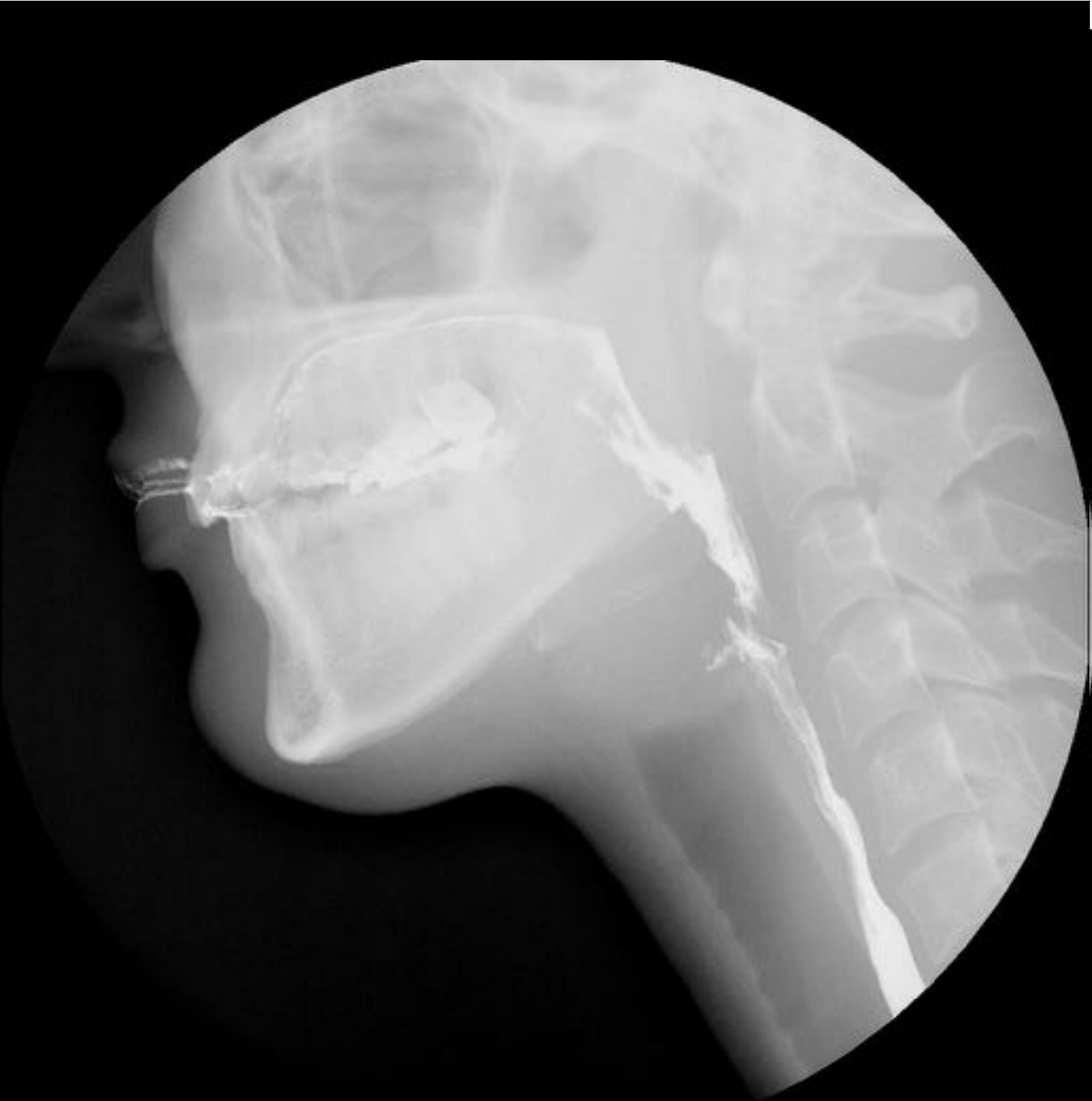

Figura 3. *Imágenes radiológicas de un estudio de deglución normal. Fase oral: adecuado control lingual y cierre del palatogloso. Fase faríngea: reflejo deglutorio, desplazamiento anterosuperior del hioides y cierre de la epiglotis.*



VIDEOFLUOROSCOPIA DE LA DEGLUCION NORMAL

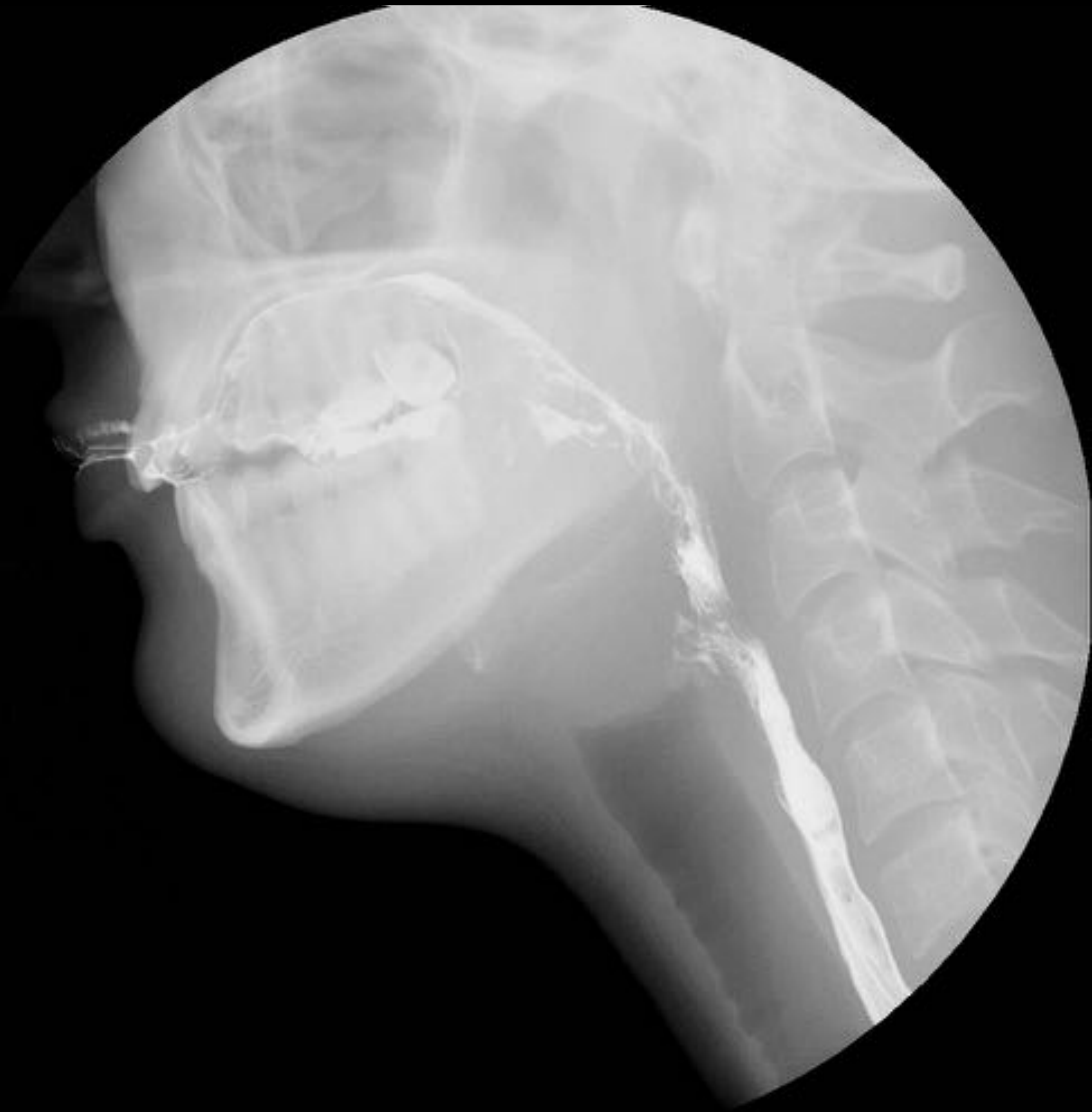

Figura 3. *Imágenes radiológicas de un estudio de deglución normal. Fase oral: adecuado control lingual y cierre del palatogloso. Fase faríngea: reflejo deglutorio, desplazamiento anterosuperior del hioides y cierre de la epiglotis.*



VIDEOFLUOROSCOPIA DE LA DEGLUCION NORMAL

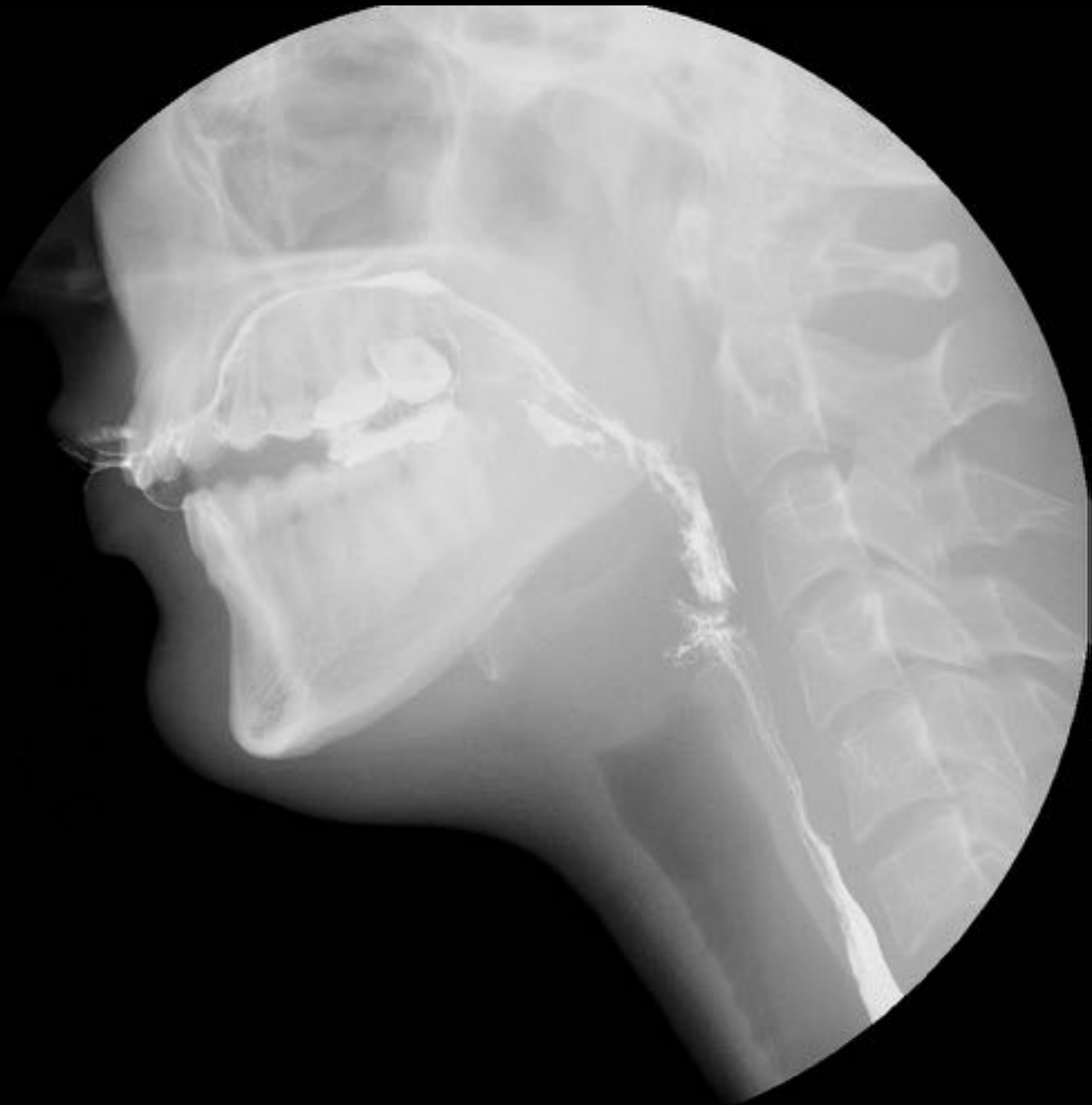

Figura 3. *Imágenes radiológicas de un estudio de deglución normal. Fase oral: adecuado control lingual y cierre del palatogloso. Fase faríngea: reflejo deglutorio, desplazamiento anterosuperior del hioides y cierre de la epiglotis.*



VIDEOFLUOROSCOPIA DE LA DEGLUCION NORMAL

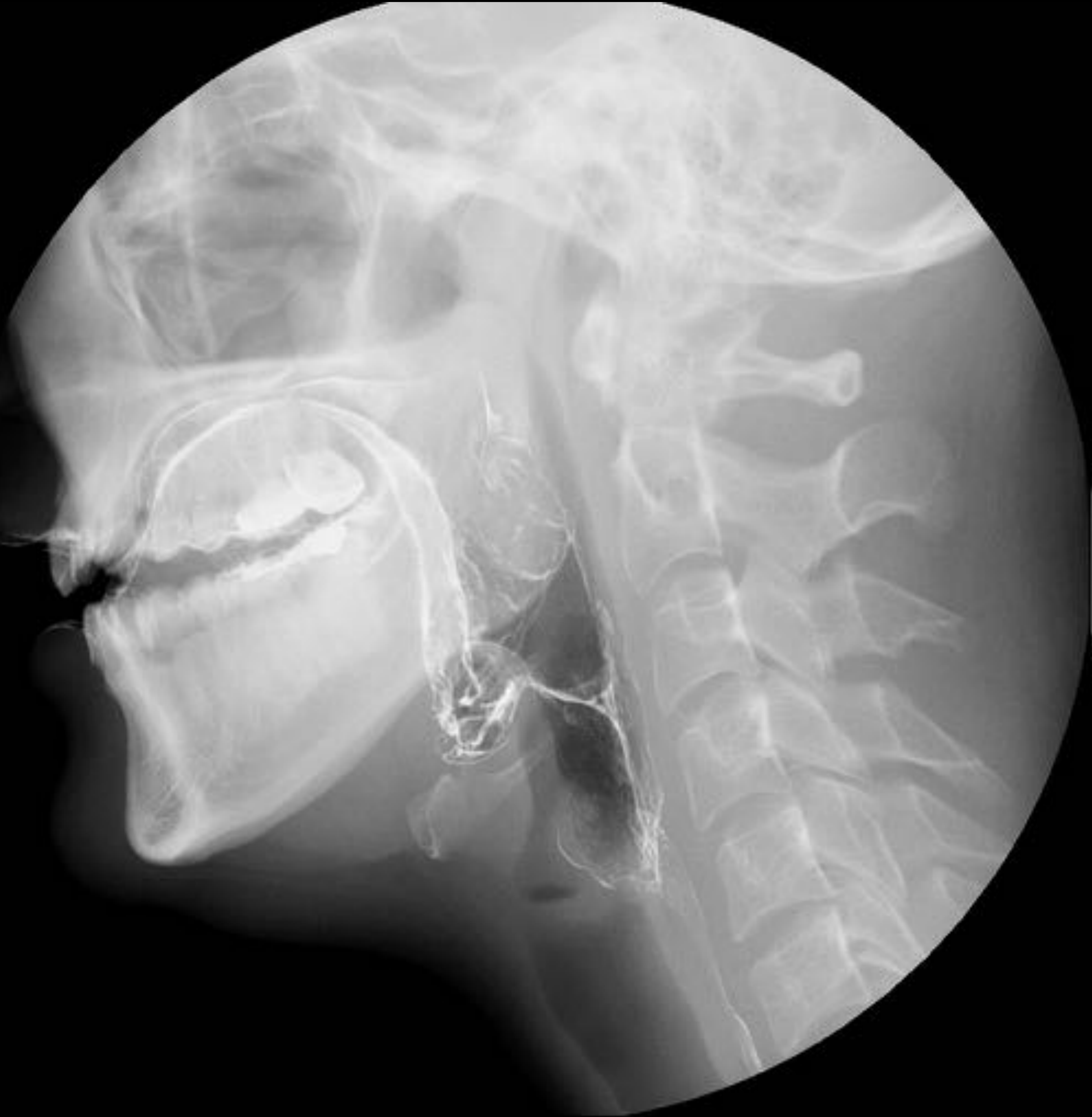

Figura 3. *Imágenes radiológicas de un estudio de deglución normal. Fase oral: adecuado control lingual y cierre del palatogloso. Fase faríngea: reflejo deglutorio, desplazamiento anterosuperior del hioides y cierre de la epiglotis.*



ALTERACIONES EN LA EFICACIA

1. FASE ORAL

- Alteración en el sellado labial
- Apraxia
- Alteración en la propulsión lingual del bolo

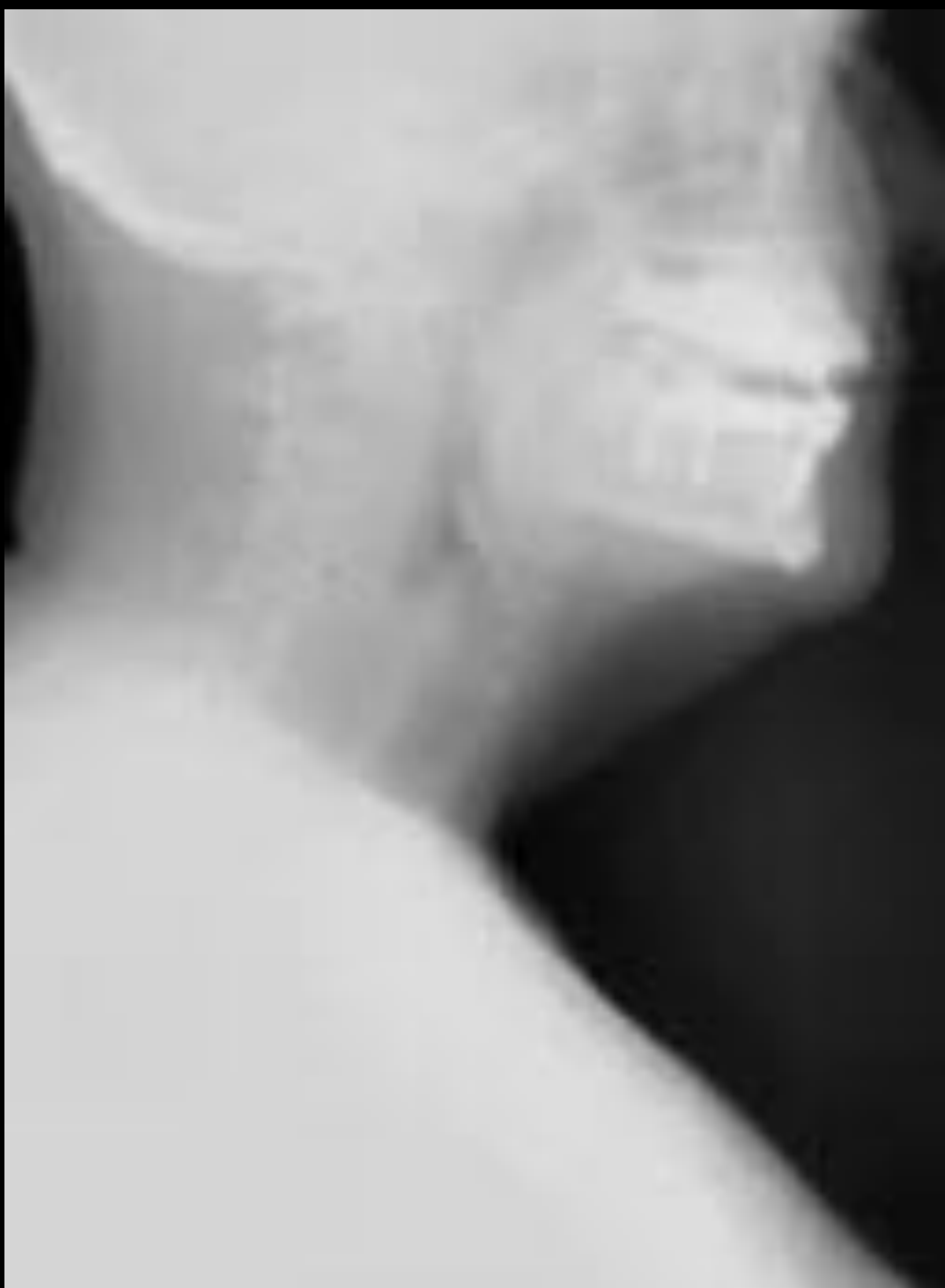

Figura 4. *Estudio de deglución mediante videofluoroscopia con espesantes de densidad pudding. Se objetiva dificultad para la propulsión del bolo hacia la faringe, siendo necesario el empleo de movimientos cefálicos, en relación con alteración de la eficacia en fase oral. No se observan alteraciones en la fase faríngea, ni alteraciones en la seguridad.*



ALTERACIONES EN LA EFICACIA

2. FASE FARINGEA

- Residuo en las valléculas
- Residuo en los senos piriformes
- Reflujo nasofaríngeo
- Alteración en el esfínter esofágico superior

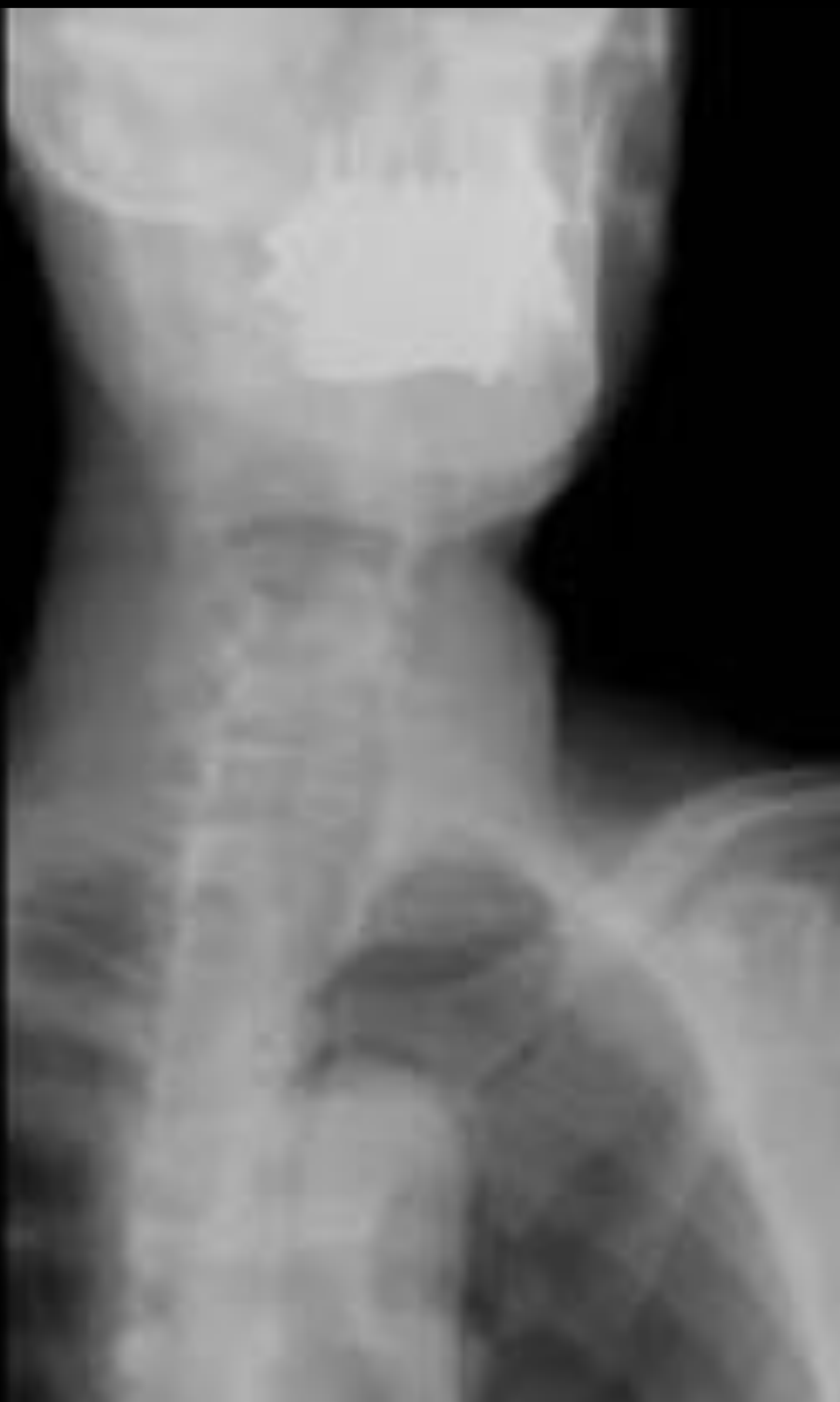

Figura 5. Estudio de deglución mediante videofluoroscopia realizado en proyección anteroposterior/oblicuo en el que se observa residuo tanto en las valléculas, como en los senos piriformes, en relación con alteración de la eficacia en fase faríngea. No se observan alteraciones en la seguridad.



ALTERACIONES EN LA EFICACIA

3. OTROS SINTOMAS

- Movimientos anormales
- Empleo manual
- Deglución fraccionada

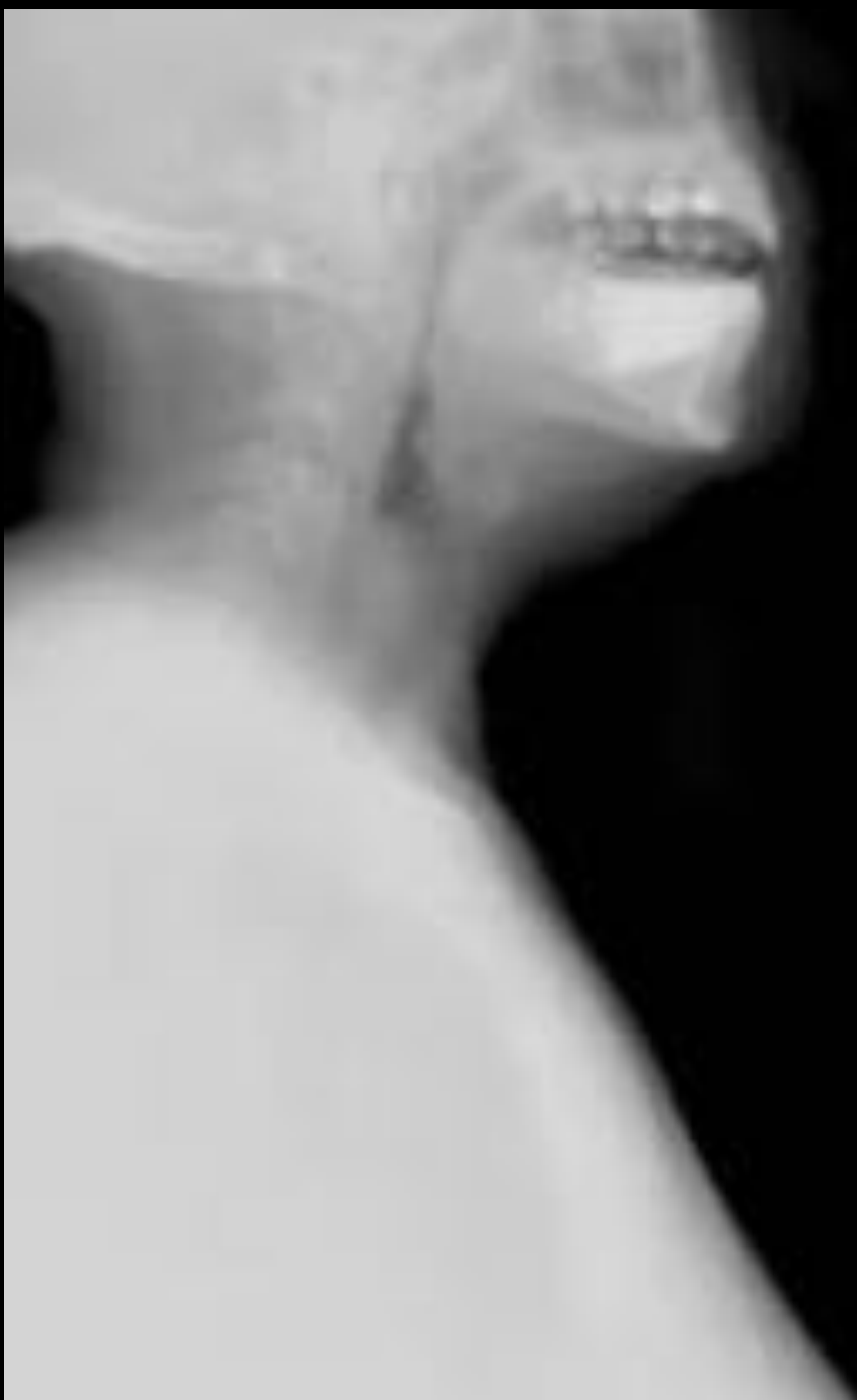


Figura 6. Estudio de deglución mediante videofluoroscopia en el que se observan signos indirectos que sugieren alteración en la eficacia que incluyen la deglución fraccionada y el empleo de las manos. No se identifican trastornos en la seguridad.



ALTERACIONES EN LA SEGURIDAD

1. FASE ORAL

- Insuficiencia del sellado palatogloso → *escape de contraste a la faringe durante la fase oral.*

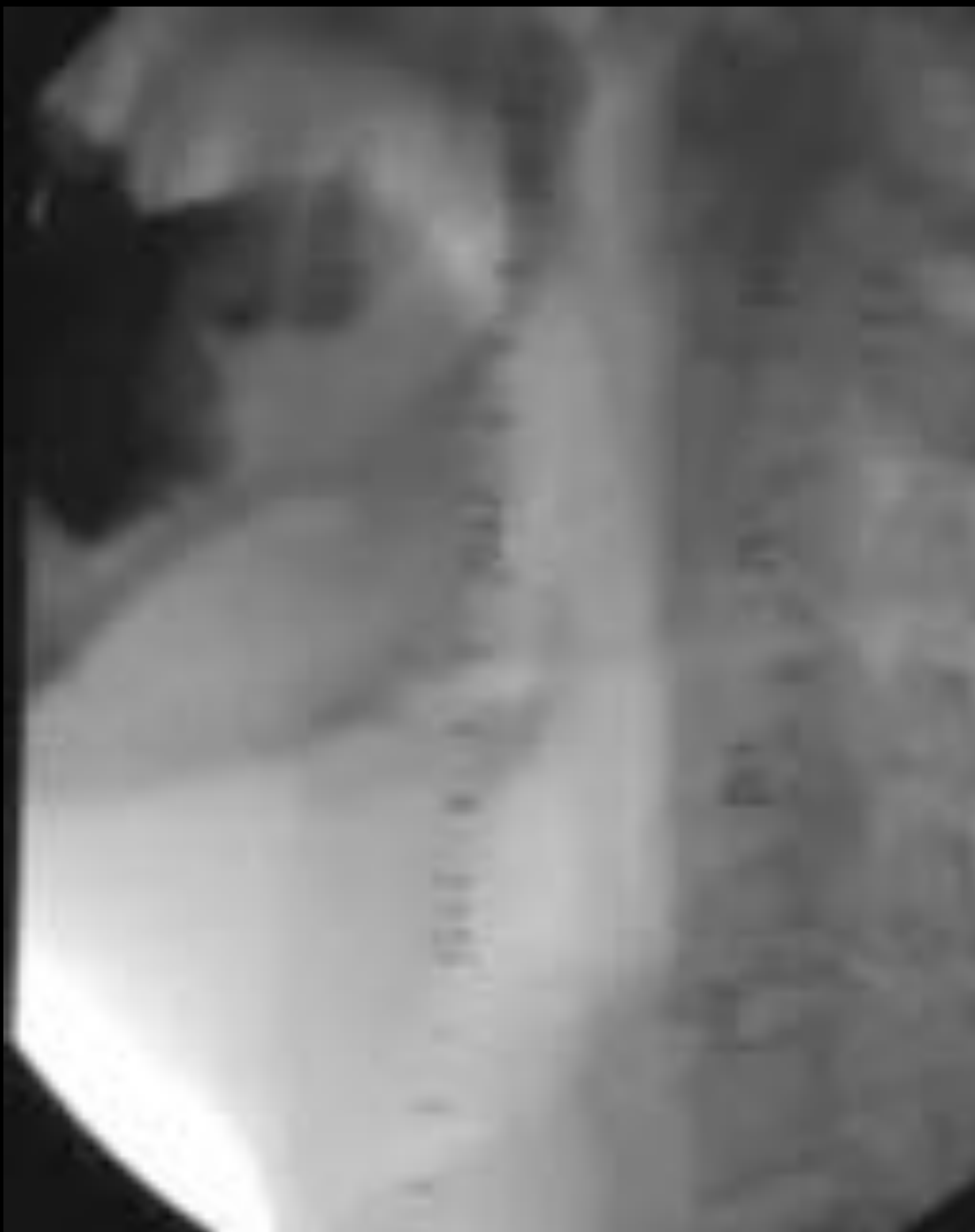

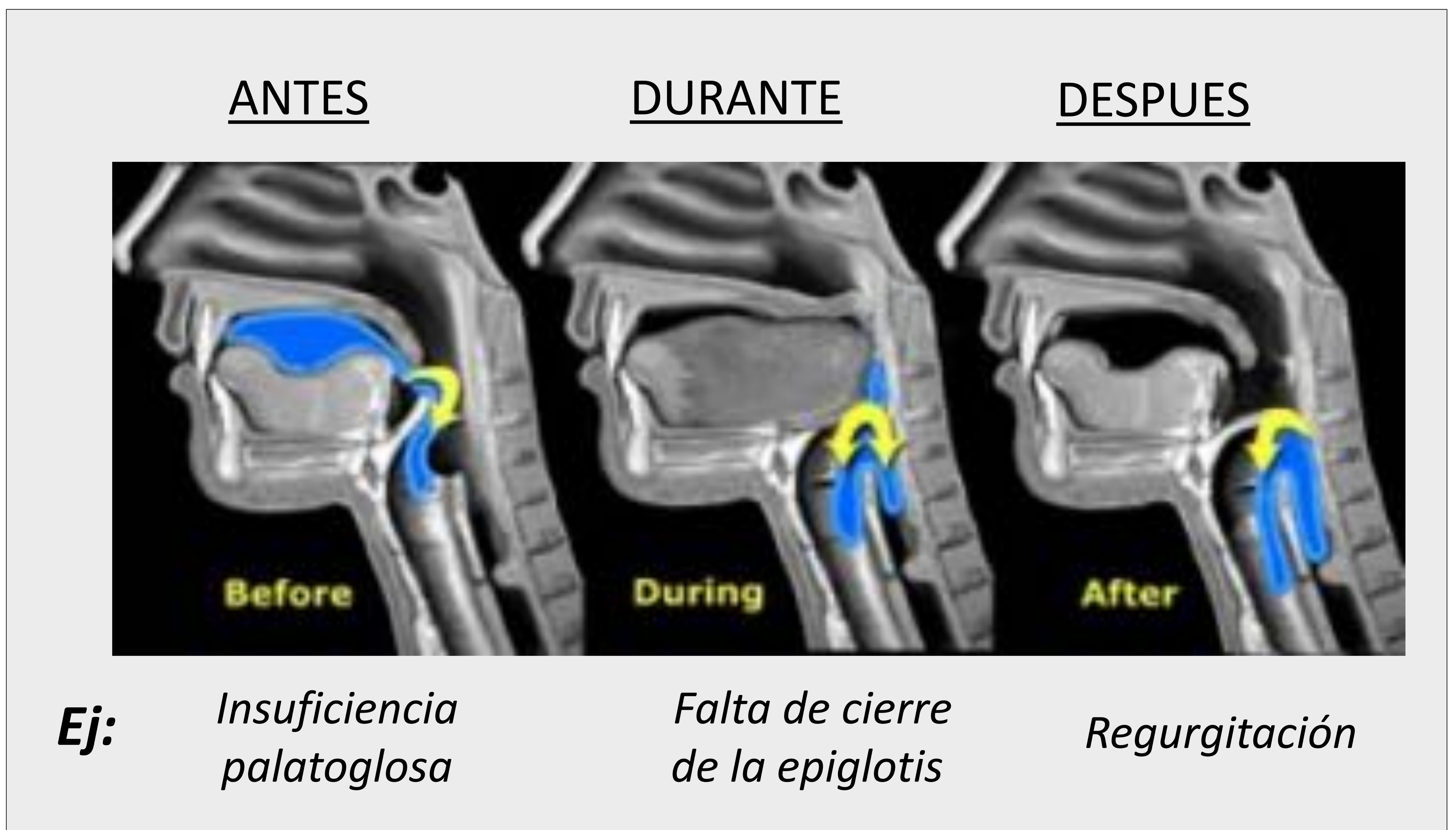

Figura 7. *Estudio de deglución mediante videofluoroscopia en el que se evidencia una insuficiencia en el sellado del palatogloso que provoca paso de contraste hacia la faringe en la fase oral condicionando una aspiración predeglutoria.*



ALTERACIONES EN LA SEGURIDAD

2. FASE FARINGEA

- Alteración en el disparo del reflejo deglutorio
- Penetración → *paso de contraste al vestíbulo laríngeo por encima de las cuerdas vocales.*
- Aspiración → *paso de contraste a la laringe por debajo de las cuerdas vocales. Puede ocurrir en 3 momentos distintos del proceso deglutorio:*



3. OTROS SINTOMAS

- Tos
- Disfonía
- Carraspeo
- Regurgitación



ALTERACIONES EN LA SEGURIDAD

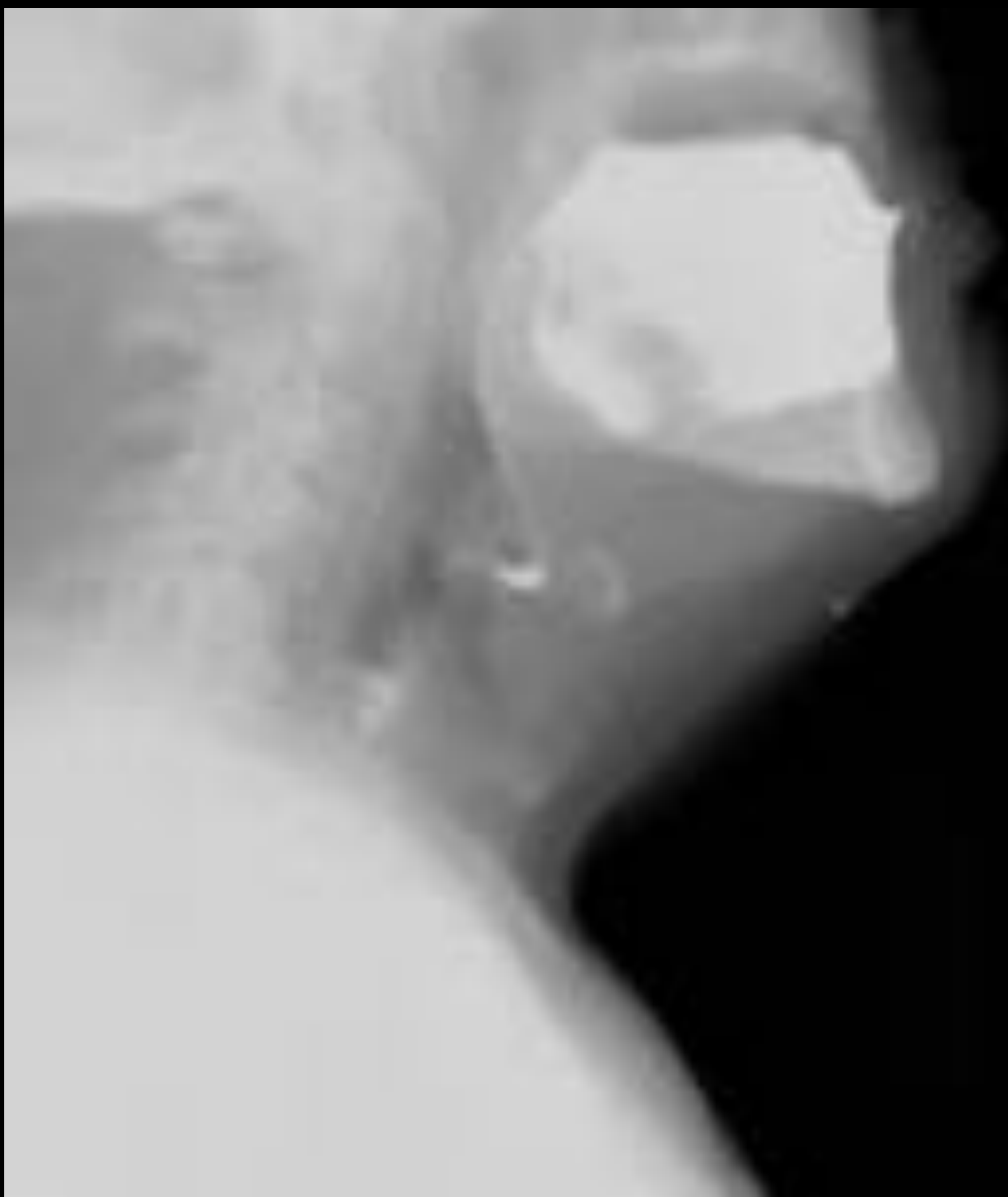

Figura 8. Estudio de deglución mediante videofluoroscopia en proyección lateral en donde se visualiza paso de contraste al vestíbulo laríngeo por encima de las cuerdas vocales en relación con signos de penetración, sin llegar a observarse aspiración. Además también presenta alteración en la fase faríngea de la eficacia en forma de residuo en valléculas y senos piriformes.

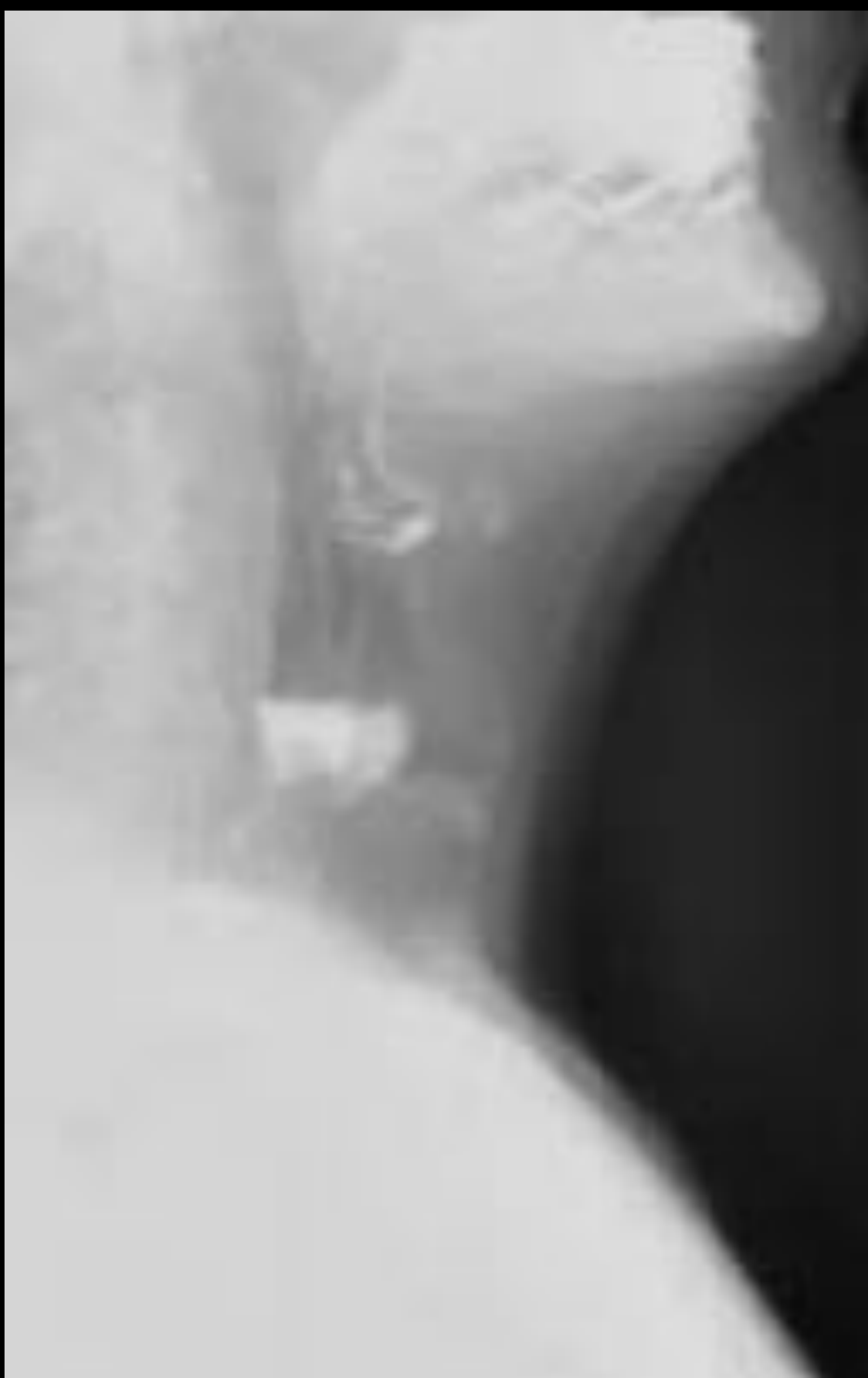

Figura 9. Estudio de deglución mediante videofluoroscopia en proyección lateral en el que se objetiva aspiración al árbol traqueo-bronquial compatible con alteración en la seguridad de la fase faríngea. Existe así mismo alteración en la eficacia, observándose dificultad para la deglución del contraste con movimientos cefálicos compensatorios.



Conclusiones:

A pesar de la introducción de nuevas pruebas de imagen, la videofluoroscopia sigue siendo una técnica esencial en la valoración de los trastornos deglutorios, y continúa siendo la técnica de elección para el estudio de la disfagia orofaríngea. Esta técnica permite evaluar tanto la eficacia como la seguridad en las distintas fases de la deglución. Por todo ello, es fundamental reconocer los hallazgos radiológicos típicos de los trastornos deglutorios con el fin de proporcionar el diagnóstico más preciso y planificar el tratamiento adecuado.



Bibliografía:

- Cigarrán Sexto H, Pérez López F, Rubio Solís D, Barroso Rodilla JM. Videofluoroscopia de la deglución: técnica. En: XXXII Congreso nacional de la sociedad española de radiología médica; 22-25 de Mayo de 2014, Oviedo. Radiología: Elsevier; 2014; 56 (4).
- Costa J, Morón B, Rebollo N, Lozano C, Abilés J, Román A. Utilidad de la videofluoroscopia en el diagnóstico de la disfagia. En: XXXIV Congreso nacional de la sociedad española de radiología médica; 24-27 de Mayo de 2018, Pamplona. SERAM 2018.
- Curtis DJ, Cruess DF. Videofluoroscopic Identification of Two Types of Swallowing. Radiology 1984; 152: 305-308.
- Gates J, Hartnell GG, Gramigna GD. Videofluoroscopy and Swallowing Studies for Neurologic Disease: A Primer. RadioGraphics 2006; 26 (1).
- Sánchez-Carpintero de la Vega M, García Villar C. Estudios telemandados con control fluoroscópico del tracto digestivo superior: Técnicas e indicaciones. Radiología. 2017; 59(4): 343-354.
- Vilagran Fraguell M, Malet Lladó A, Pérez Aguilera S, Martín Oloriz A, Alguersuari Cabiscol A, Ballesteros Gómiz E. Estudio de la deglución por videofluoroscopia. En: XXIX Congreso nacional de la sociedad española de radiología médica; 23-26 de Mayo de 2008, Sevilla. SERAM 2008.