



# La estadificación del adenocarcinoma de páncreas

## Informe radiológico estructurado

Nadia Lorite Díaz, María José Prieto Del Rey,  
Damián Gil Bello, Beatriz Consola Maroto,  
Marta Solà Garcia, Carme Lozano Roca.

Corporació Sanitària Parc Taulí, Sabadell.

Contacto: [nlorite@tauli.cat](mailto:nlorite@tauli.cat)





# OBJETIVO EDUCATIVO

Describir todos los parámetros necesarios que debería incluir un informe radiológico para realizar un correcto estadiaje en el adenocarcinoma de páncreas, definiendo los criterios de reseccabilidad según las guías de la NCCN con su última versión (1.2021).





# REVISIÓN DEL TEMA

El correcto manejo terapéutico de la neoplasia pancreática se basa en realizar un buen estadiaje locorregional y a distancia, y esto dependerá de dos factores:

1. Realizar un buen protocolo de TC y procesamiento de imágenes.
2. Traducir los datos necesarios del estudio en un informe radiológico correcto → ésta es la razón de nuestro trabajo.

El radiólogo debe conocer los criterios de resecabilidad, aunque no se recomienda concluir si el tumor es resecable, "borderline" o no resecable, ya que estos aspectos se discuten en un comité multidisciplinario y, a menudo, dependen del centro y el equipo quirúrgico.

Por lo tanto, el papel principal del radiólogo es:

- Describir específicamente la relación del tumor a nivel locorregional y a distancia.
- Determinar la existencia de variantes vasculares.
- Expresar si existen dudas sobre la existencia de metástasis a distancia y determinar la técnica radiológica que mejor discierne esas dudas.
- Proporcionar otros hallazgos interesantes que aparecen en la TC.



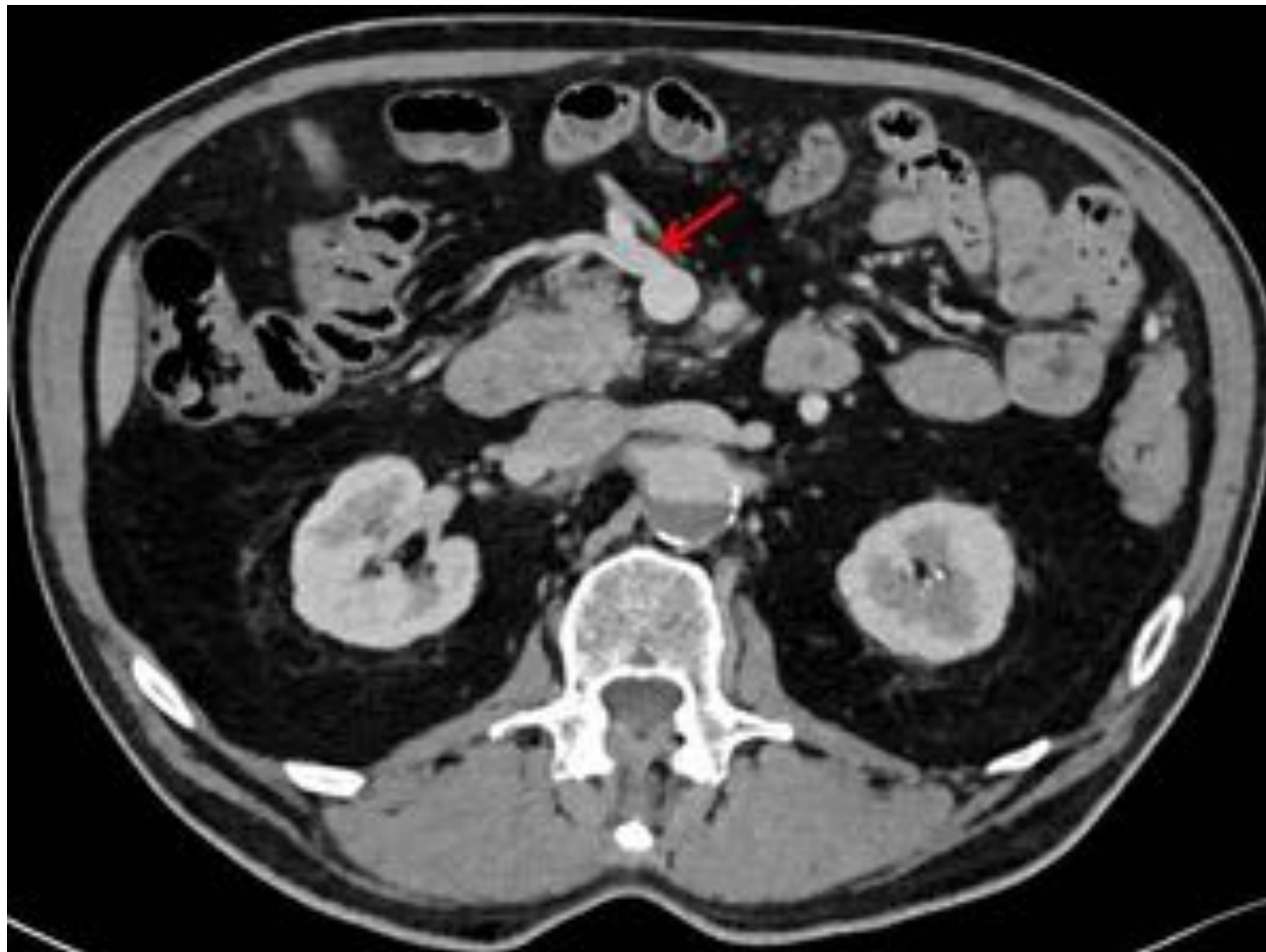

En este apartado se van a ir realizando una serie de preguntas en formato test, para poder así valorar vuestros conocimientos previos, y a continuación se irá explicando la información más relevante.

*\*La solución a las preguntas aparece al final del póster, en el apartado conclusiones.*

**Pregunta nº1:**

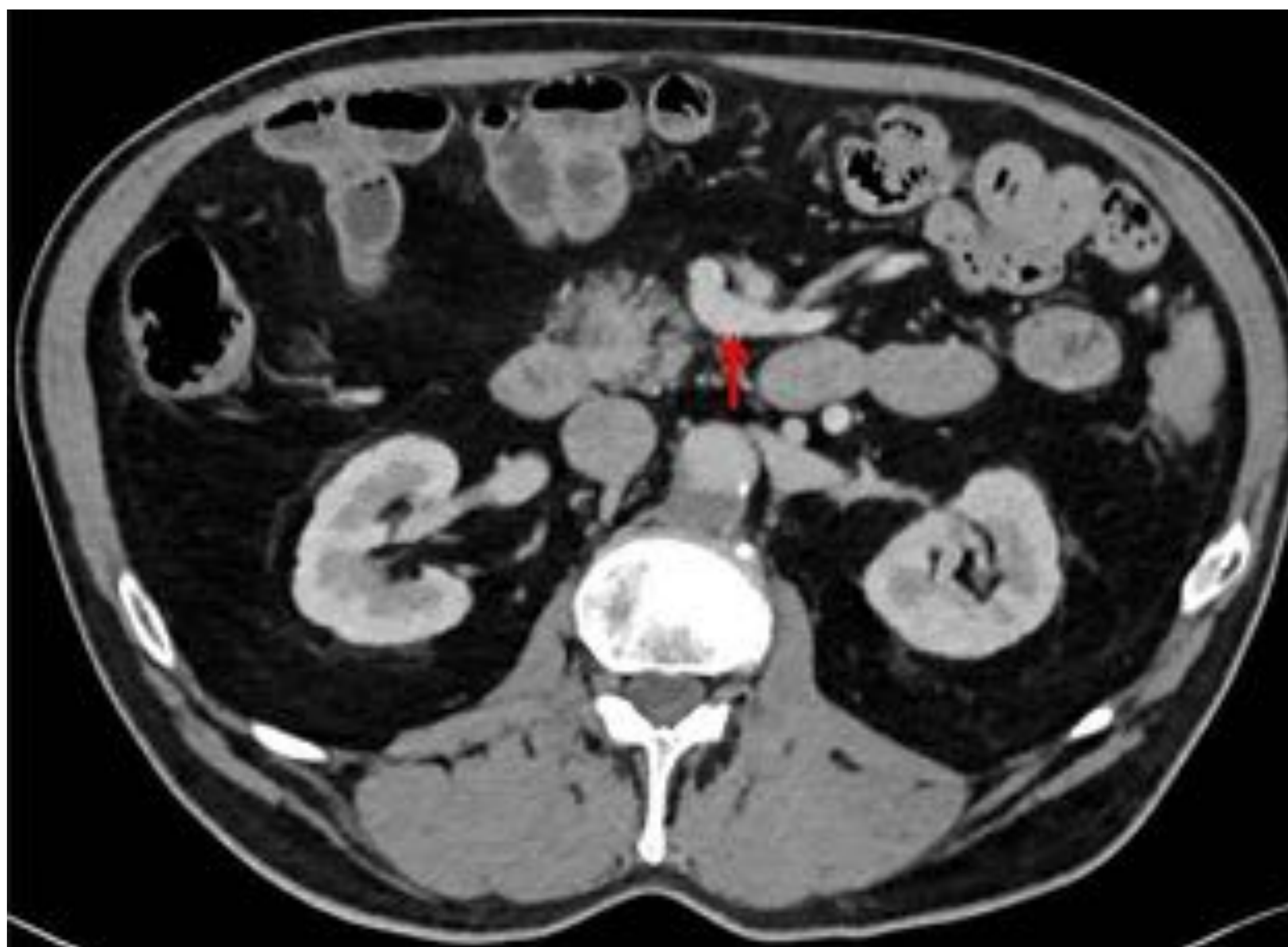¿Qué vaso señala la flecha roja?



- a) Vena gástrica derecha
- b) Tronco venoso gastroepiploico derecho
- c) Tronco gastrocólico
- d) Vena cólica derecha

**Pregunta nº2:**

¿Qué vaso señala la flecha roja?



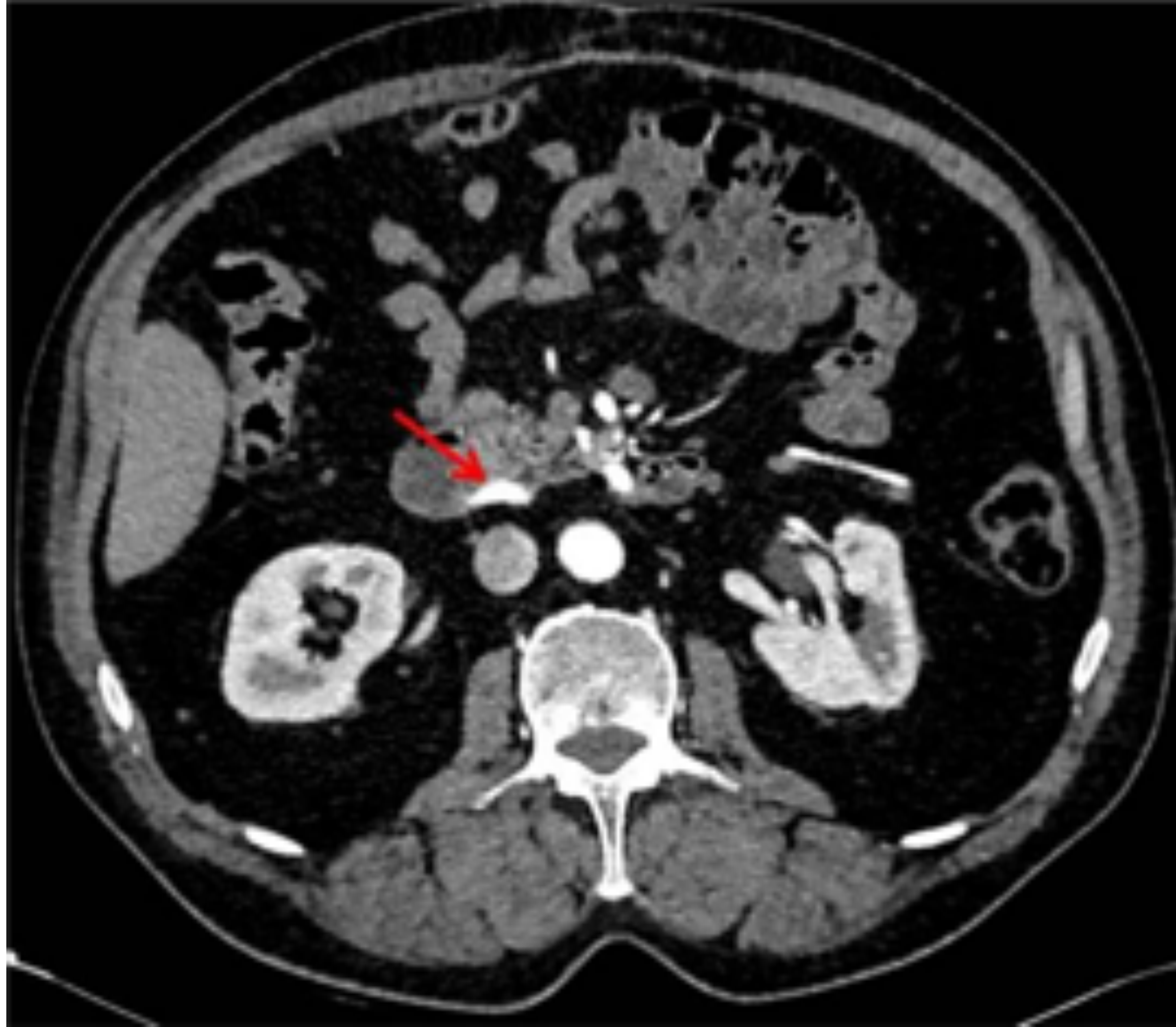- a) Primera rama yeyunal/tronco venoso yeyunal
- b) Vena pancreática posteroinferior
- c) Vena mesentérica inferior
- d) Vena ileal



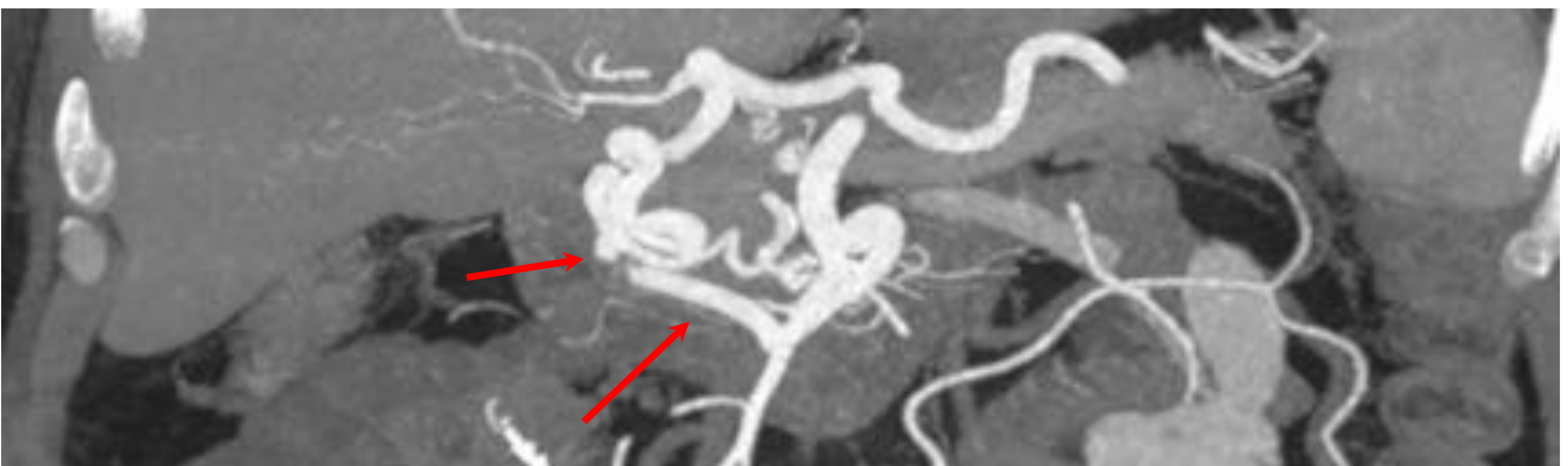
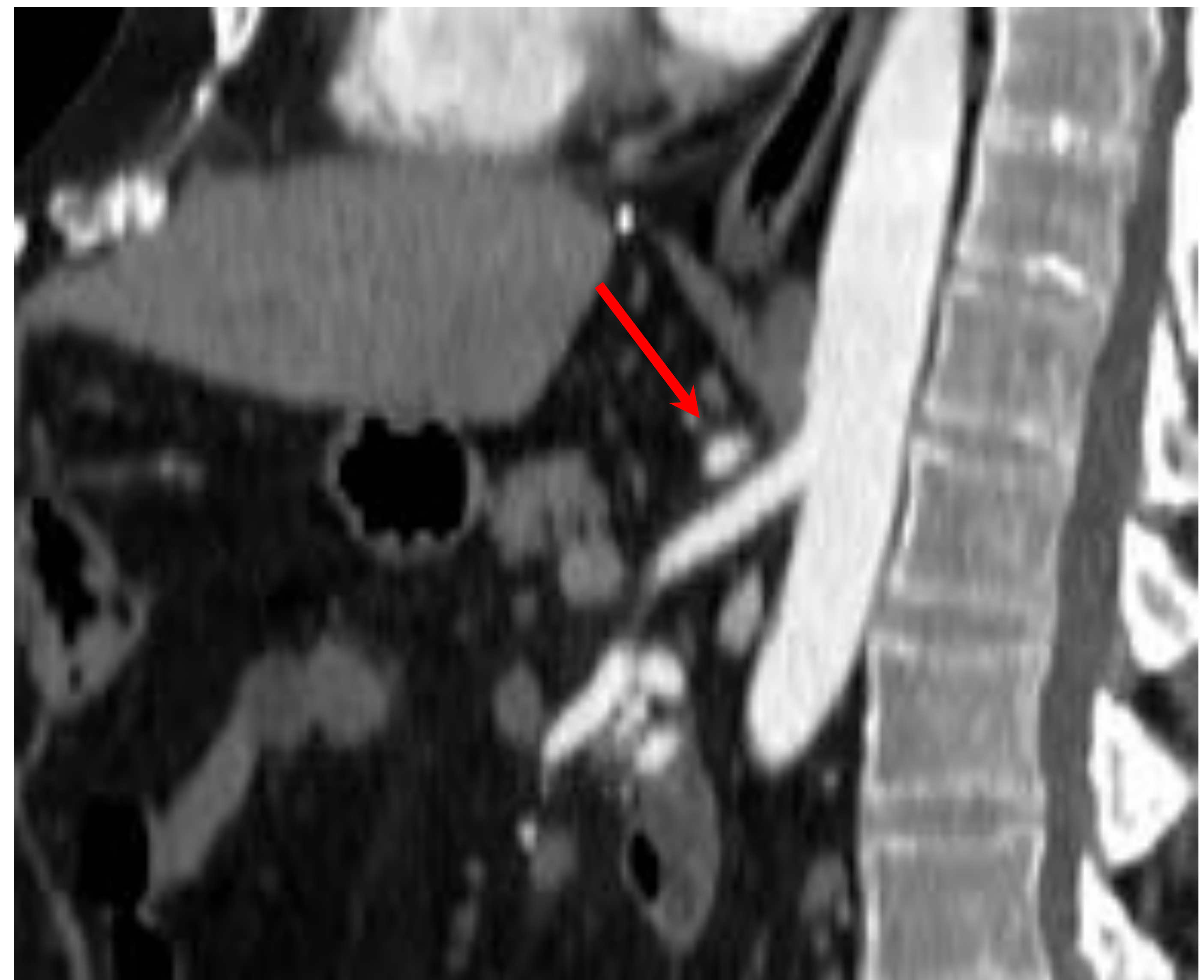
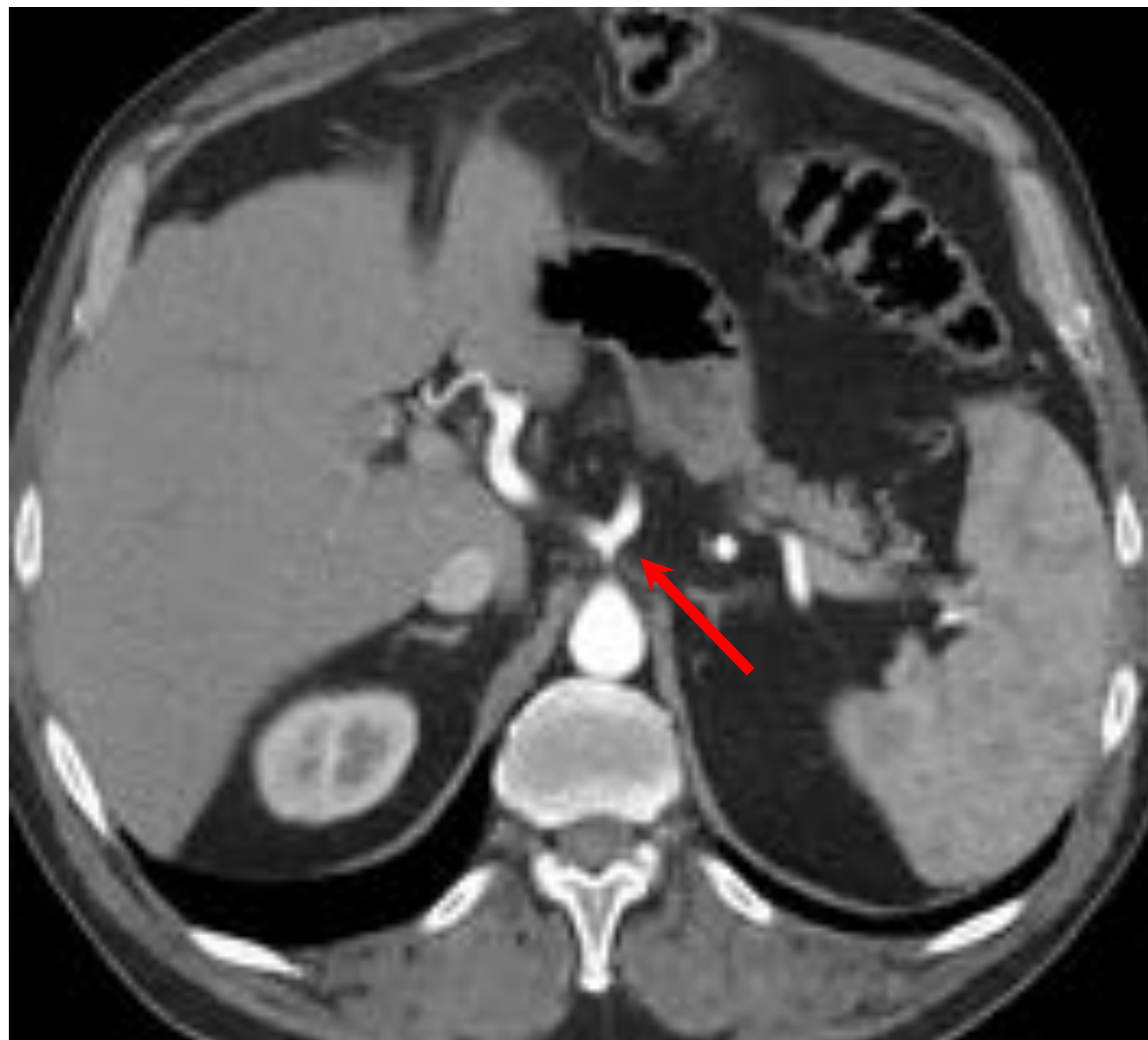

**Pregunta nº3:**

¿Qué vaso señala la flecha roja?



- a) Arteria gastroduodenal
- b) Arteria gástrica derecha
- c) Arteria pancreaticoduodenal
- d) Arteria mesentérica superior



Imágenes CT axial, sagital y reconstrucción MIP realizadas en fase arterial, que muestran la arcada pancreaticoduodenal con marcada hipertrofia de las arterias debido a una estenosis del tronco celíaco causada por la presencia de un ligamento arcuato. En pacientes sin patología, las arterias pancreaticoduodenales o no se ven o son de calibre muy pequeño.





**Pregunta nº4:**

¿Cuál de las siguientes afirmaciones es **cierta** en relación al contacto vascular tumoral?

- a) Cualquier contacto tumoral implica irresecabilidad.
- b) Un contacto tumoral superior a 2 cm con el eje venoso portomesentérico requiere injerto venoso.
- c) El contacto tumoral arterial no contraindica la cirugía.
- d) Sólo se considera contacto vascular al tejido sólido tumoral, sobretodo después de neoadyuvancia.

**Pregunta nº5:**

¿Cuál de las siguientes afirmaciones es **falsa**?

- a) La deformidad vascular es un signo de invasión del vaso.
- b) Cualquier contacto tumoral con el tronco celíaco que implique también a la aorta, traduce irresecabilidad.
- c) El contacto tumoral con la vena cava inferior se etiqueta de borderline.
- d) El contacto tumoral >50% con la arteria mesentérica superior, se etiqueta de borderline.

**Pregunta nº6:**

¿Cuál de las siguientes afirmaciones es **falsa**?

- a) Una punción aspirativa de líquido ascítico, positivo para células malignas implica irresecabilidad.
- b) La infiltración del duodeno no implica irresecabilidad, pero según algunos estudios es un factor de mal pronóstico.
- c) En la estadificación inicial es necesario realizar un tac de tórax.
- d) Una adenopatía adyacente a la arteria hepática que sea positiva para infiltración tumoral implica mal pronóstico, similar a la carcinomatosis peritoneal.

**Pregunta nº7:**

¿Cuál de las siguientes afirmaciones es **cierta**?

- a) Las adenopatías interaortocava/pericavales positivas para infiltración tumoral son consideradas metastáticas.
- b) En la resección quirúrgica siempre hacen linfadenectomía extendida.
- c) Si hay adenopatías patológicas a distancia, es un criterio borderline.
- d) Si hay adenopatías patológicas a distancia es necesaria la QT neoadyuvante.

**Pregunta nº8:**

¿Cuál de las siguientes afirmaciones es **cierta**?

- a) Los informes parametrizados de estadiaje de adenocarcinoma de páncreas no son útiles para los comités.
- b) No es necesario especificar los grados de contorno vascular con el tronco gastrocólico, sólo si hay contacto o no.
- c) Las variantes anatómicas vasculares son irrelevantes.
- d) En el informe radiológico de estadiaje hay que concluir si el tumor es resecable o irresecable.





# 1. Anatomía

Para poder evaluar correctamente los vasos es importante conocer la anatomía vascular arterial y venosa. A continuación se exponen unos esquemas de recuerdo anatómico arterial (*página 8*) y venoso (*página 9*) [1].

Un aspecto a descartar de la anatomía arterial pancreática es saber que hay una arcada pancreaticoduodenal formada por arterias anteriores y posteriores que unen la circulación dependiente del tronco celíaco y la arteria mesentérica superior (AMS), nutriéndose a través de la arteria gastroduodenal y la arteria pancreaticoduodenal inferior respectivamente.

En cuanto a la anatomía venosa hay que destacar la importancia del tronco gastrocólico (TGC), que es una vena de un calibre importante, que se forma de la unión de la vena gastroepiploica izquierda, la vena cólica derecha superior y la vena pancreaticoduodenal anterosuperior. El TGC desemboca en la vena mesentérica superior (VMS).

Otra vena importante y que hay que saber localizar es el tronco yeyunal, que en la mayoría de las veces pasa por detrás de la AMS, pero hay algunos casos en los que se sitúa por delante de la AMS (*página 10*).

En la mayoría de los pacientes se puede identificar en el TAC el tronco gastrocólico y el tronco venoso yeyunal [1].

La vena pancreaticoduodenal posterosuperior y anterosuperior se ven aproximadamente en el 70-90% y 50% de los casos respectivamente, y el porcentaje de visualización aumenta en los casos de tumor que se extienda hacia el eje porto-mesentérico superior [1].

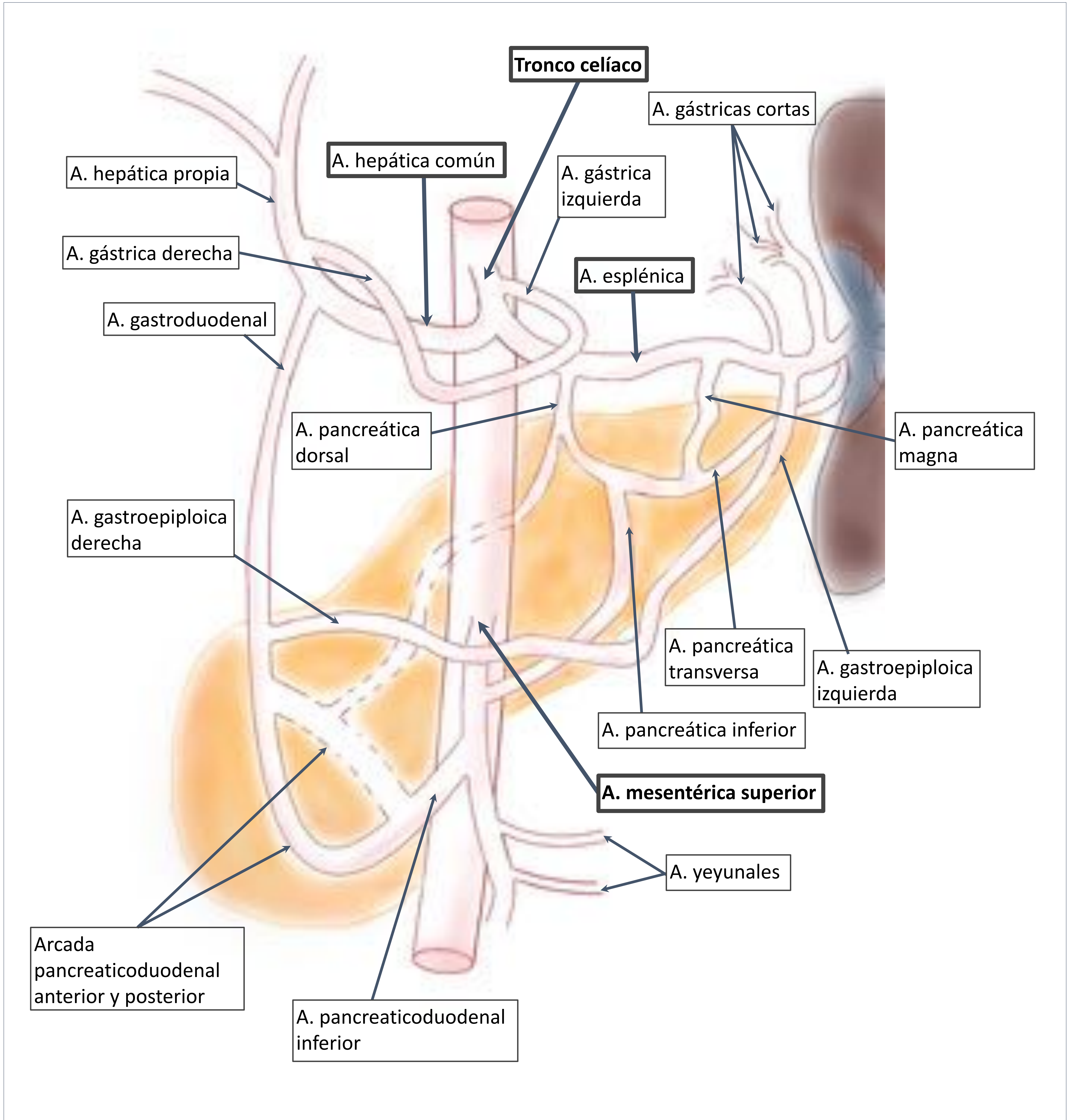
Las venas pancreaticoduodenales inferiores sólo se ven en pacientes sin patología en un bajo porcentaje de casos (aproximadamente el 30%), por lo que si se identifican y están aumentadas de calibre en el TAC, en pacientes con tumor pancreático, implica invasión del eje venoso portomesentérico superior.[1]

Si una de las venas pancreaticoduodenales inferiores está obstruida, el TGC o la vena pancreaticoduodenal posterosuperior estarán dilatadas.[1]





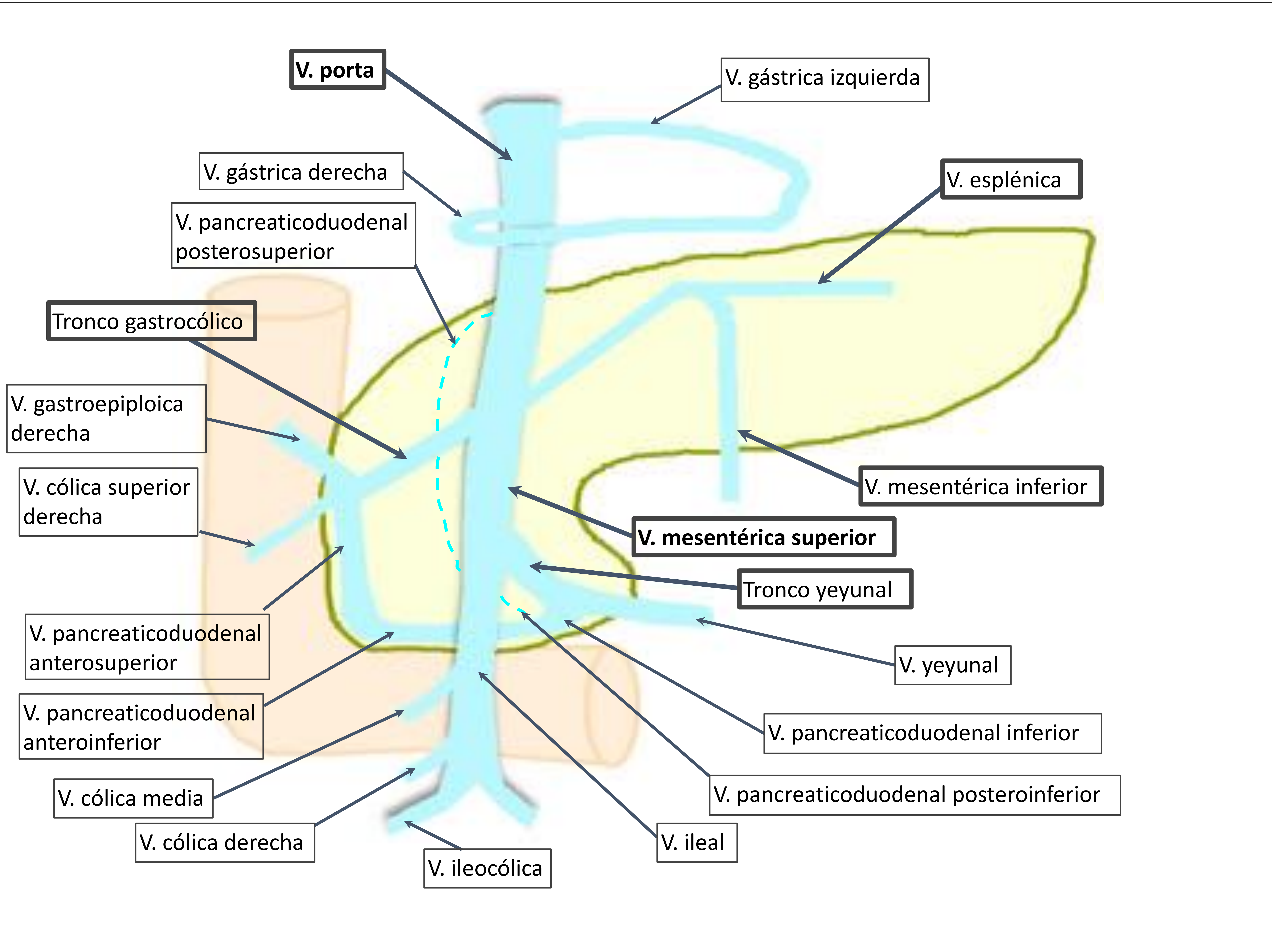
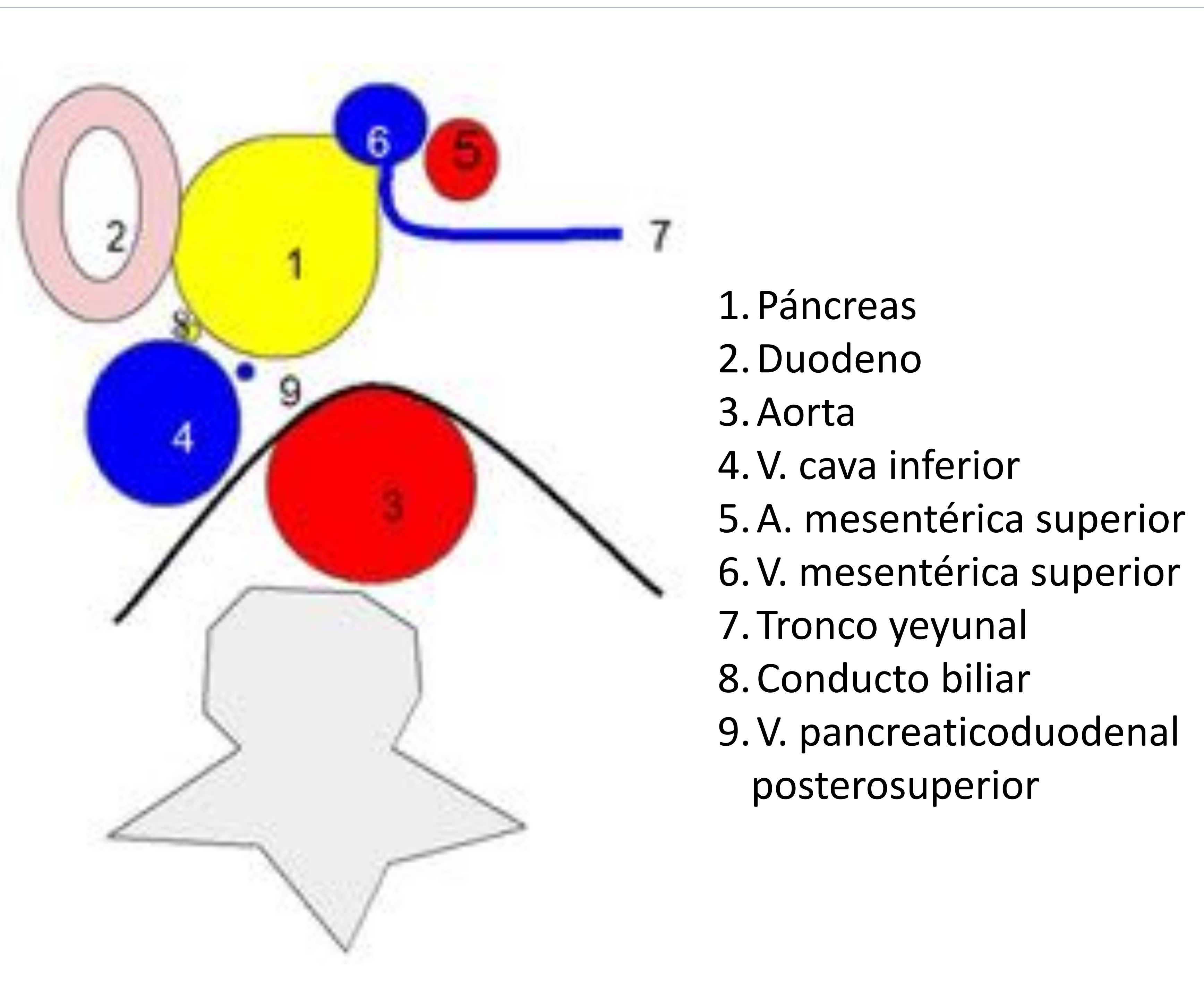
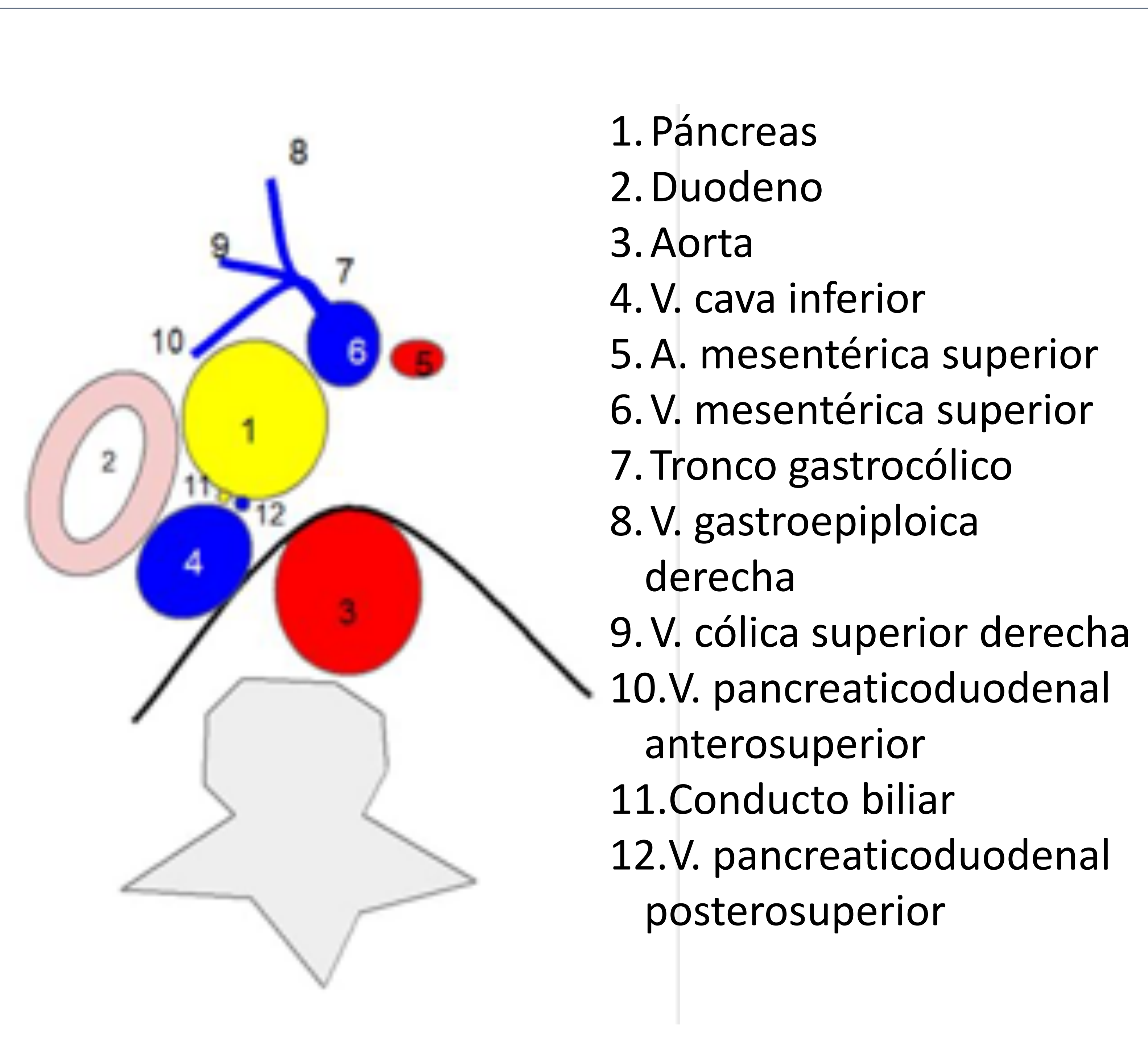
Recuerdo anatómico arterial



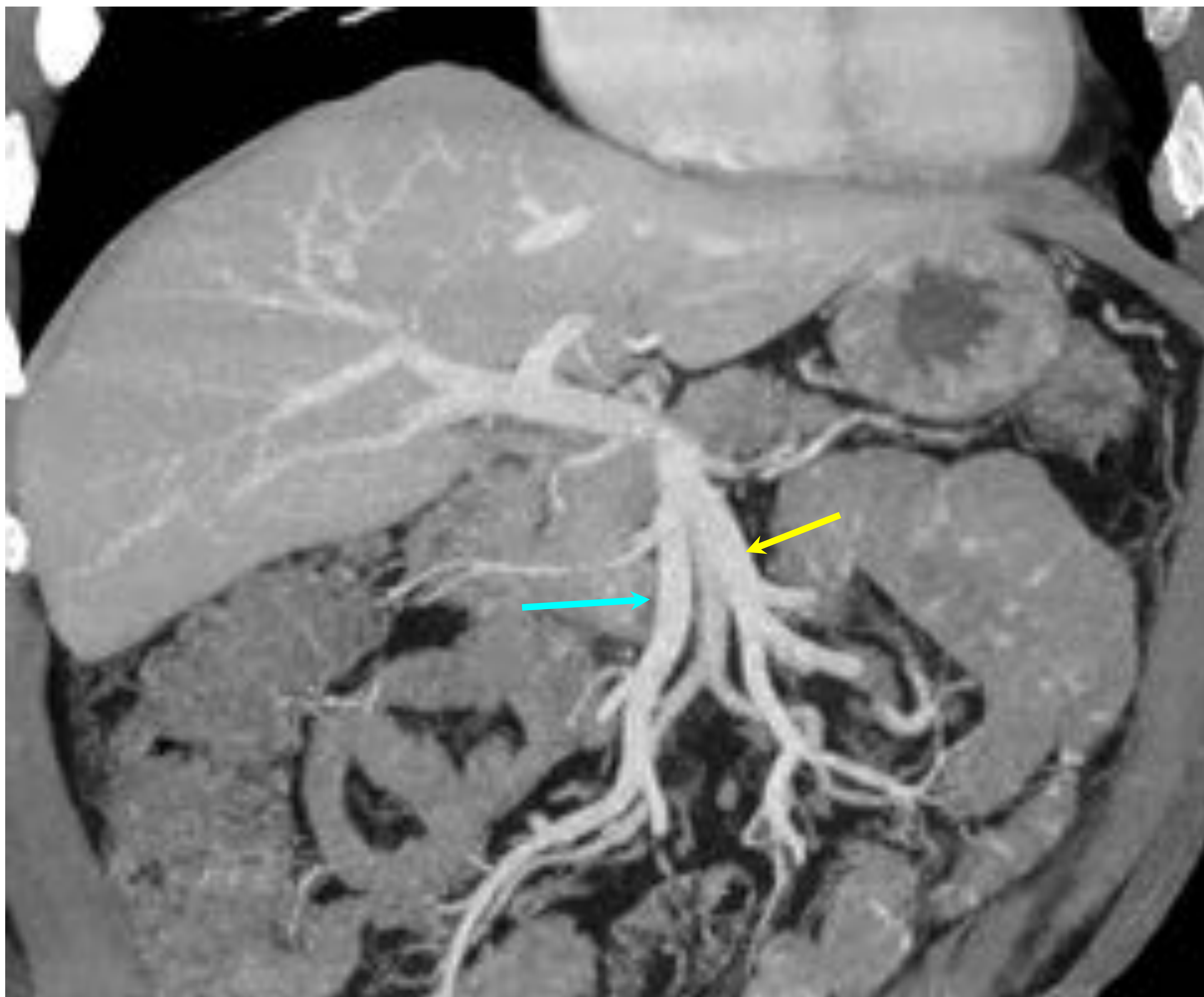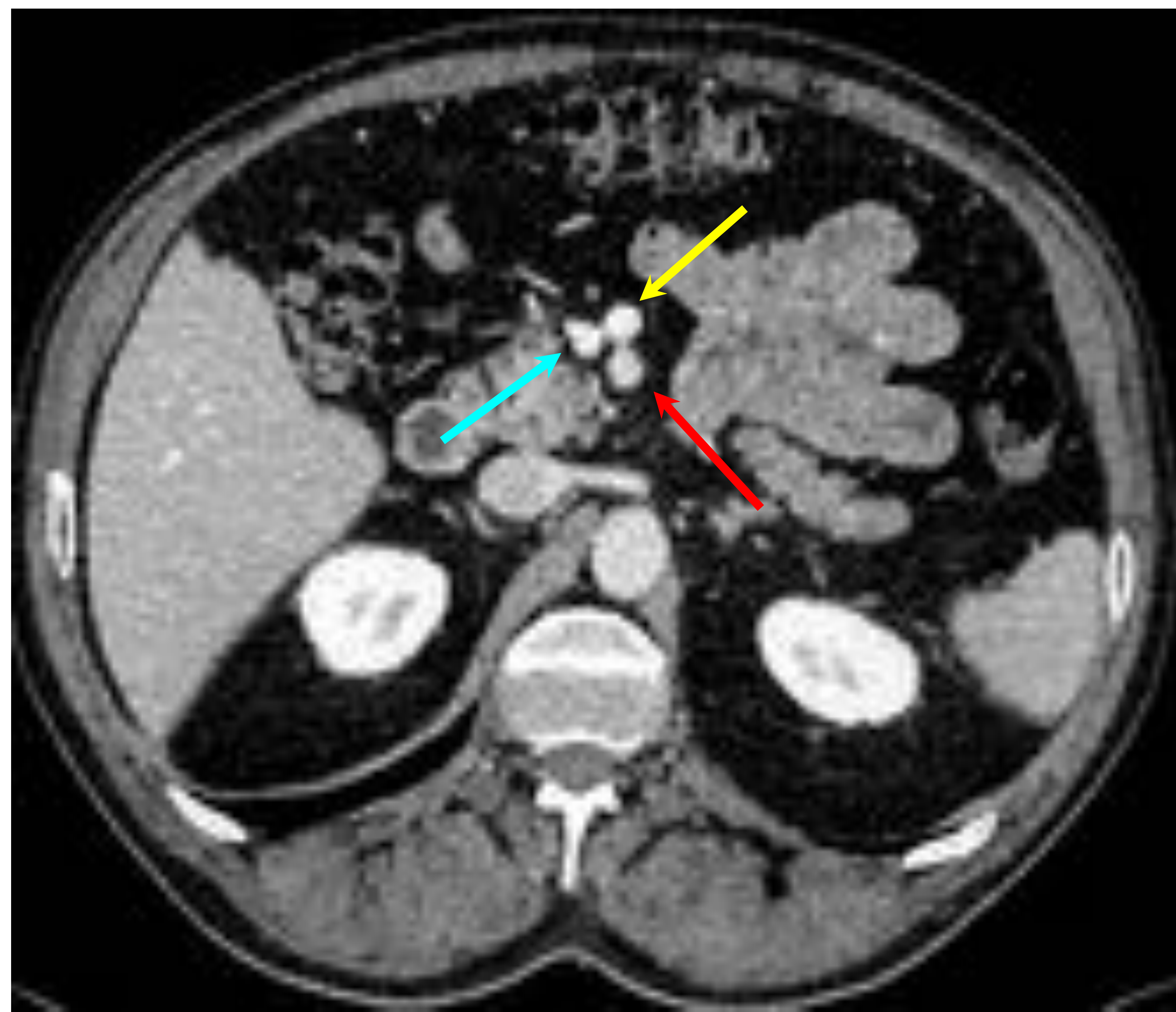
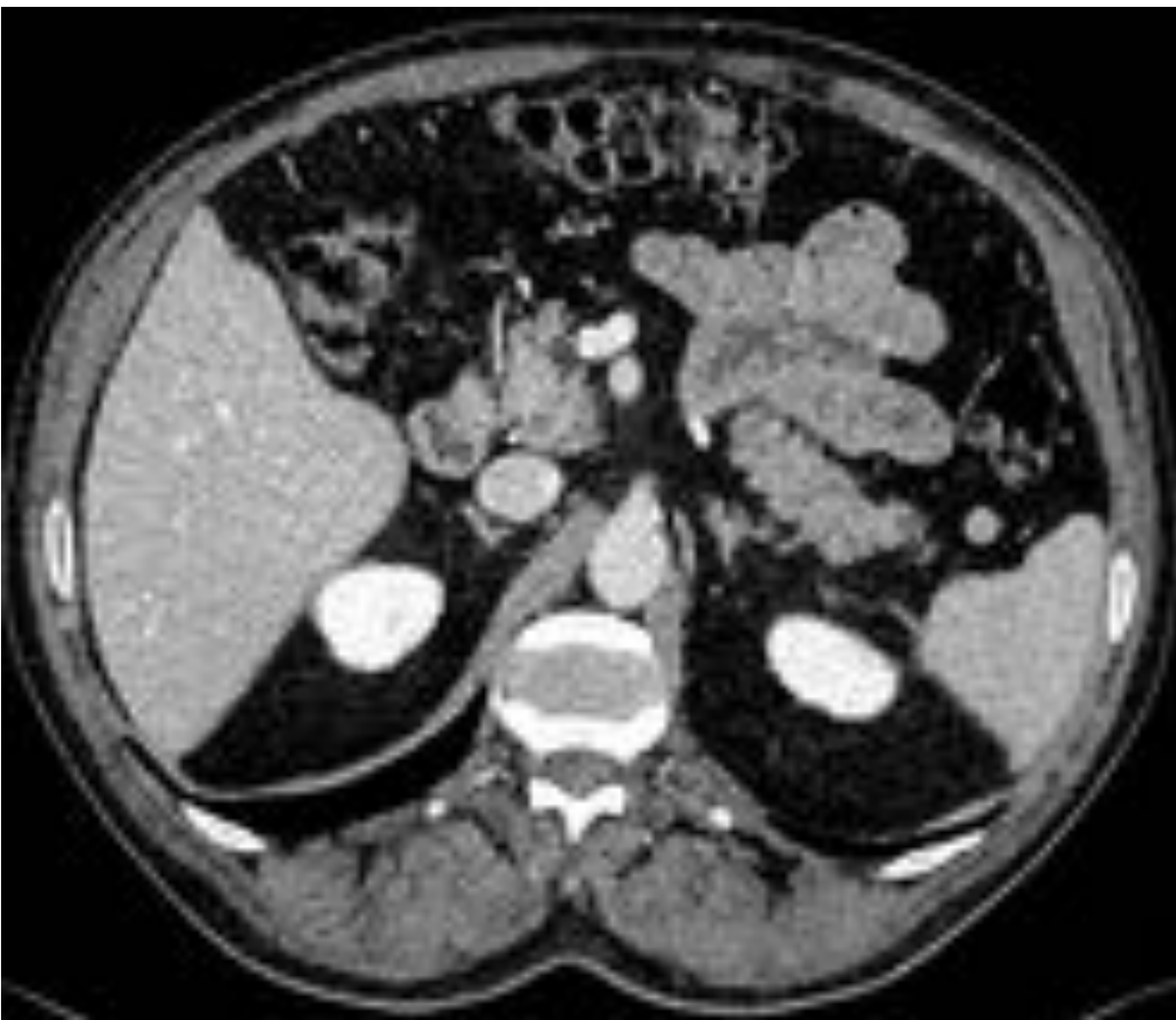







Recuerdo anatómico venoso







Cortes axiales de TC en fase portal y reconstrucción MPR en coronal-oblicua, con el tronco venoso yeyunal (  ) situado por delante de la AMS (  ), variante. A su derecha se identifica la vena ileal (  ).






## 2. Resecabilidad

Los criterios de resecabilidad, varían en función de:

- La guía.
- El centro.
- A lo largo del tiempo.

Uno de los más utilizados son los que muestra la National Comprehensive Cancer Network (NCCN). Aquí exponemos la última versión (v. 1.2021), que no ha cambiado respecto a la versión anterior de 1.2020 y ha variado solo en un punto con la versión de 1.2019 (en las últimas versiones de 2020 y 2021 no se considera el contacto con el tronco yeyunal como un criterio de tumor localmente avanzado o de irresecabilidad [3]).



National Comprehensive Cancer Network®

### NCCN Guidelines Version 1.2021

### Pancreatic Adenocarcinoma

[NCCN Guidelines Index](#)  
[Table of Contents](#)  
[Discussion](#)

#### CRITERIA DEFINING RESECTABILITY STATUS AT DIAGNOSIS<sup>a</sup>

• Decisions about resectability status should be made in consensus at multidisciplinary meetings/discussions.

Resectability Status	Arterial	Venous
<b>Resectable</b>	<ul style="list-style-type: none"> <li>• No arterial tumor contact (celiac axis [CA], superior mesenteric artery [SMA], or common hepatic artery [CHA]).</li> </ul>	<ul style="list-style-type: none"> <li>• No tumor contact with the superior mesenteric vein (SMV) or portal vein (PV) or <math>\leq 180^\circ</math> contact without vein contour irregularity.</li> </ul>
<b>Borderline Resectable<sup>b</sup></b>	<p><b>Pancreatic head/uncinate process:</b></p> <ul style="list-style-type: none"> <li>• Solid tumor contact with CHA without extension to CA or hepatic artery bifurcation allowing for safe and complete resection and reconstruction.</li> <li>• Solid tumor contact with the SMA of <math>\leq 180^\circ</math></li> <li>• Solid tumor contact with variant arterial anatomy (ex: accessory right hepatic artery, replaced right hepatic artery, replaced CHA, and the origin of replaced or accessory artery) and the presence and degree of tumor contact should be noted if present, as it may affect surgical planning.</li> </ul> <p><b>Pancreatic body/tail:</b></p> <ul style="list-style-type: none"> <li>• Solid tumor contact with the CA of <math>\leq 180^\circ</math></li> <li>• Solid tumor contact with the CA of <math>&gt;180^\circ</math> without involvement of the aorta and with intact and uninvolved gastroduodenal artery thereby permitting a modified Appleby procedure (some panel members prefer these criteria to be in the locally advanced category).</li> </ul>	<ul style="list-style-type: none"> <li>• Solid tumor contact with the SMV or PV of <math>&gt;180^\circ</math>, contact of <math>\leq 180^\circ</math> with contour irregularity of the vein or thrombosis of the vein but with suitable vessel proximal and distal to the site of involvement allowing for safe and complete resection and vein reconstruction.</li> <li>• Solid tumor contact with the inferior vena cava (IVC).</li> </ul>
<b>Locally Advanced<sup>b,c</sup></b>	<p><b>Head/uncinate process:</b></p> <ul style="list-style-type: none"> <li>• Solid tumor contact with SMA <math>&gt;180^\circ</math></li> <li>• Solid tumor contact with the CA <math>&gt;180^\circ</math></li> </ul> <p><b>Pancreatic body/tail:</b></p> <ul style="list-style-type: none"> <li>• Solid tumor contact of <math>&gt;180^\circ</math> with the SMA or CA</li> <li>• Solid tumor contact with the CA and aortic involvement</li> </ul>	<ul style="list-style-type: none"> <li>• Unreconstructible SMV/PV due to tumor involvement or occlusion (can be due to tumor or bland thrombus)</li> </ul>

<sup>a</sup> Al-Hawary MM, Francis IR, Chari ST, et al. Pancreatic ductal adenocarcinoma radiology reporting template: consensus statement of the Society of Abdominal Radiology and the American Pancreatic Association. Radiology 2014; 270:248-260.

<sup>b</sup> Solid tumor contact may be replaced with increased hazy density/stranding of the fat surrounding the peri-pancreatic vessels (typically seen following neoadjuvant therapy); this finding should be reported on the staging and follow-up scans.

<sup>c</sup> Distant metastasis (including non-regional lymph node metastasis), regardless of anatomic resectability, implies disease that should not be treated with upfront resection.

Note: All recommendations are category 2A unless otherwise indicated.  
Clinical Trials: NCCN believes that the best management of any patient with cancer is in a clinical trial. Participation in clinical trials is especially encouraged.





Para resumir:[3]

**1. CRITERIOS DE TUMOR RESECABLE:**

- No contacto tumoral arterial con tronco celíaco (TC), arteria hepática común (AHC), arteria mesentérica superior (AMS).
- No contacto con vena mesentérica superior (VMS)/Vena porta (VP) o contacto <50%, sin irregularidad ni deformidad del vaso, o que pueda ser fácilmente reconstruible.

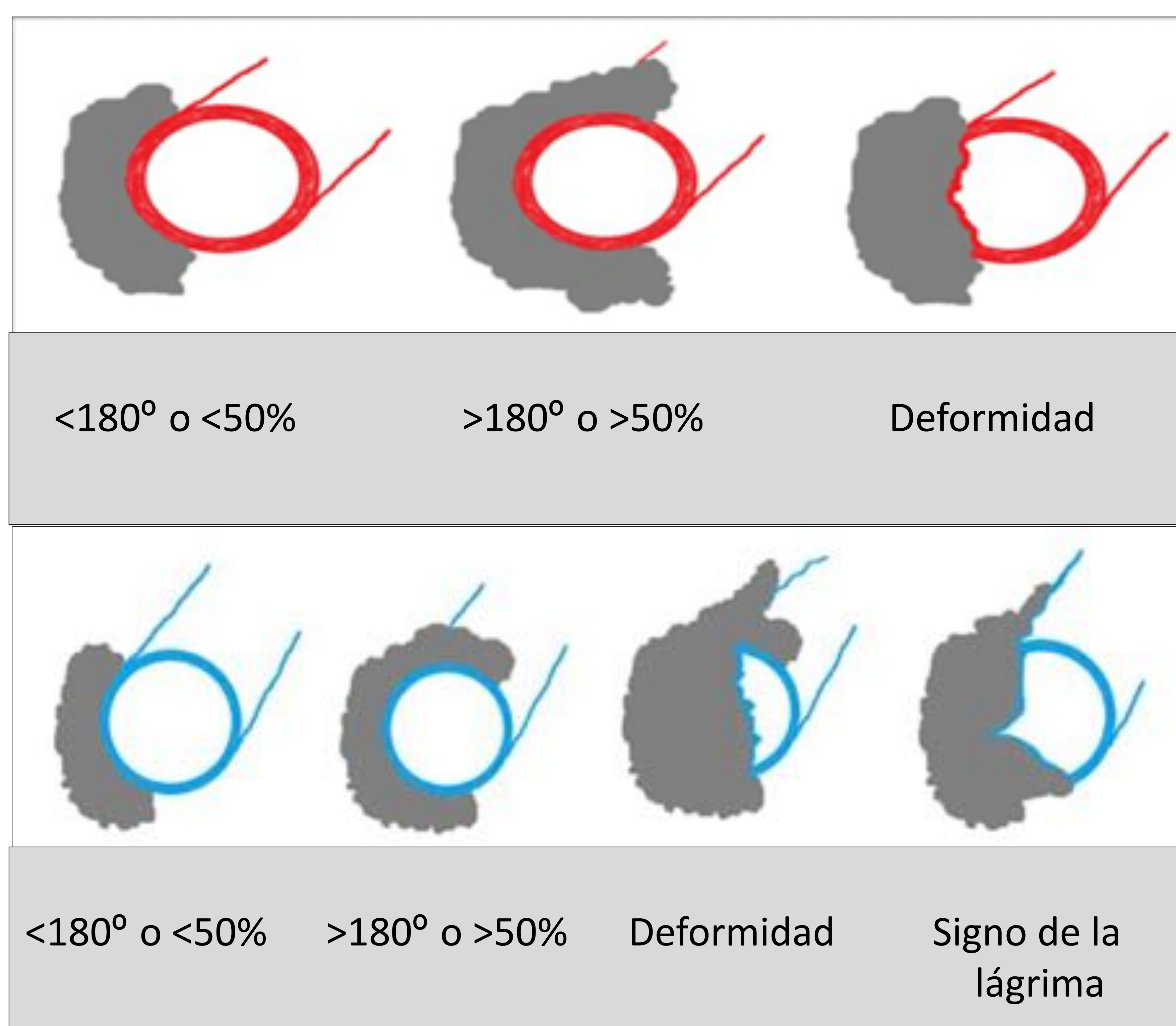
**2. CRITERIOS DE TUMOR LOZALMENTE AVANZADO O IRRESECABLE:**

- Contacto >50% con la AMS y TC (excepto si es posible realizar cirugía Appleby).
- Contacto tumoral con TC y aorta.
- Engloba u obstruye la VMS/VP y no es reconstruible.
- Metástasis.

**3. CRITERIOS DE TUMOR BORDERLINE:**

- No cumple criterios de tumor resecable ni localmente avanzado.

En cuanto a la gradación del contacto tumoral con el vaso, lo ideal es intentar especificar en grados o en porcentaje el contorno de infiltración del mismo, siendo lo más preciso posible. Cuando un vaso está deformado, esto implica invasión del mismo.







# 3. Informe radiológico

A continuación se expone el listado de parámetros que debería contener el informe parametrizado para la estadificación del adenocarcinoma pancreático,[4] y se explican los datos más relevantes.

1. Localización del tumor (cabeza, cuello, cuerpo, cola, proceso uncinado).
2. Tamaño y densidad.
3. Dilatación de la vía biliar: Sí o no.
4. Dilatación del conducto pancreático: Sí o no (si es que sí, poner la medida en mm).
5. Otras lesiones pancreáticas asociadas (otro adenocarcinoma, tumor mucinoso de rama, etc....).
6. Adenopatías:
  - Peripancreáticas, adyacentes al tronco celíaco, hilio hepático/esplénico.
  - Adyacente a la arteria hepática (signo de mal pronóstico si se confirma infiltración) [5].
  - Interaortocava/paraaórticas (si se confirma infiltración se consideran M1).
7. Contacto vascular arterial:
  - Contacto tumoral (TC, AMS, AHC, aorta)
    - NO
    - Sí..... poner grados aproximados y especificar el vaso:
      - a) si es con AMS: distancia del tumor hasta la primera rama (yeyunal o cólica) en mm.
      - b) si es con AHC: distancia del tumor hasta la bifurcación y si hay o no contacto con la hepática derecha o izquierda.
8. Variantes anatómicas arteriales
  - AHD que surge de la AMS.
  - Estenosis del TC por ligamento arcuato.
  - Otras variantes o ateromatosis de otras arterias.
9. Contacto vascular venoso:
  - Contacto tumoral (VMS, porta, esplénica, VCI)
    - NO
    - Sí.....poner los grados y especificar el vaso. Decir si:
      - hay estenosis/irregularidad.
      - hay trombosis ( tumoral o no tumoral).
      - hay colaterales venosas: sí o no.
      - longitud afectada de vena por el tumor ( sobretodo en la confluencia portomesentérica) y decir:
        - a) si contacto con VMS → medir la distancia del tumor hasta sus ramas en mm.
        - b) si hay contacto o no con la primera rama/tronco yeyunal de la VMS y dar el calibre de la vena ileal [2].
        - c) si hay contacto o no con el tronco gastrocólico (no hay que especificar los grados).
10. Contacto tumoral con otras estructuras vecinas.
  - No
  - Sí
11. Extensión a distancia ( hígado, peritoneo, pulmón, hueso...).
  - No
  - Sí
12. Otros hallazgos: Ascitis, cardiomegalia, arteriopatía, aneurismas.....

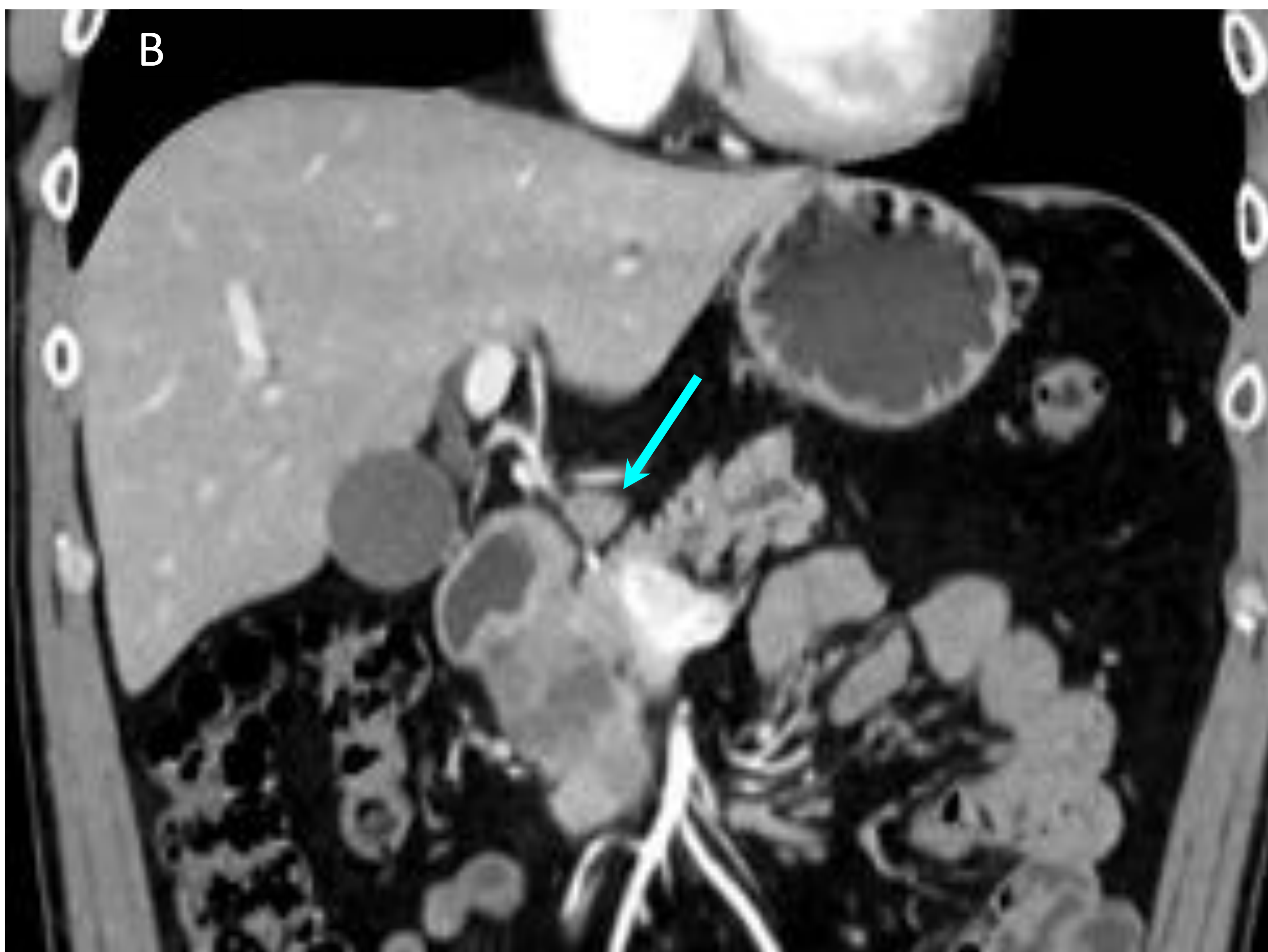
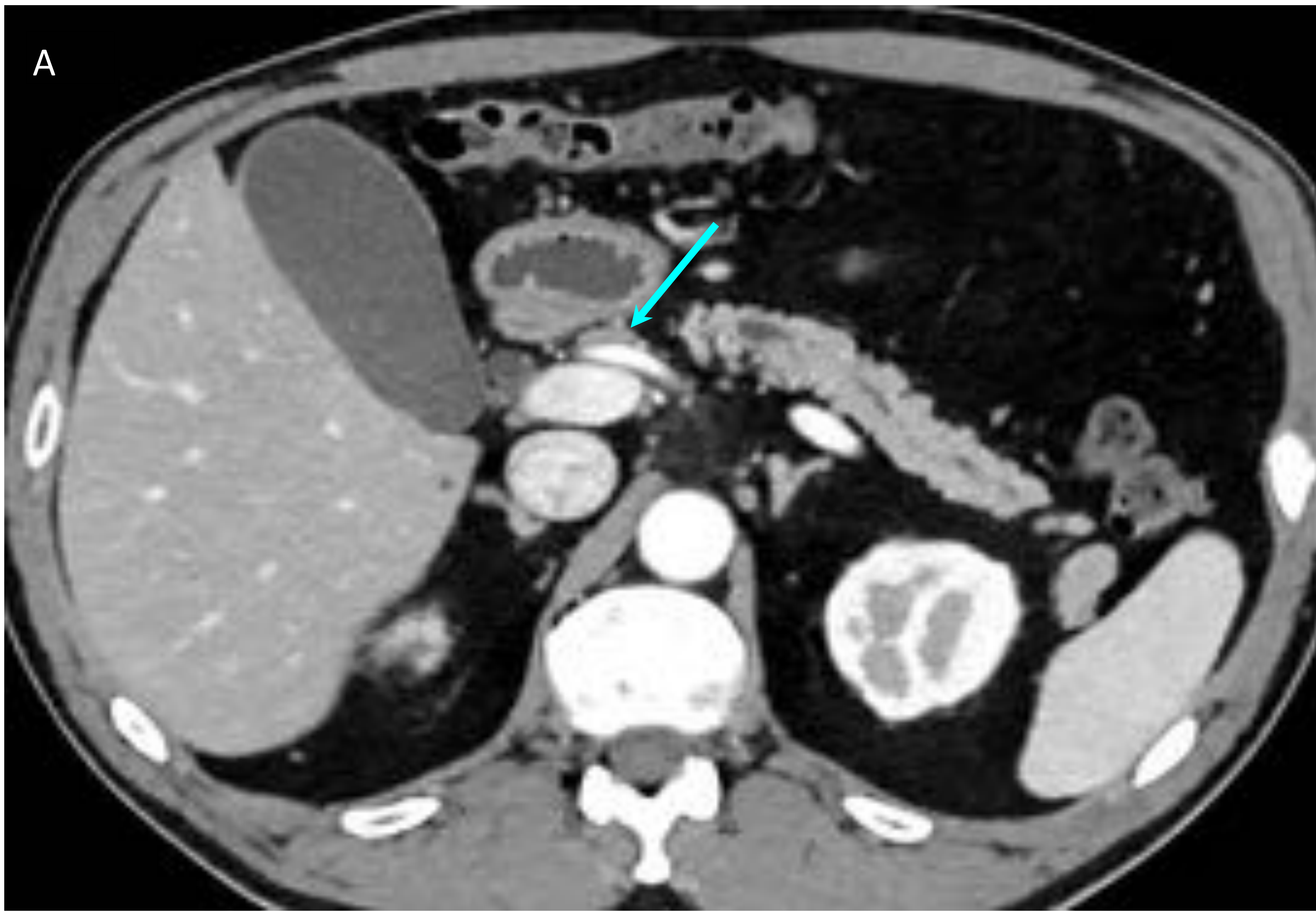



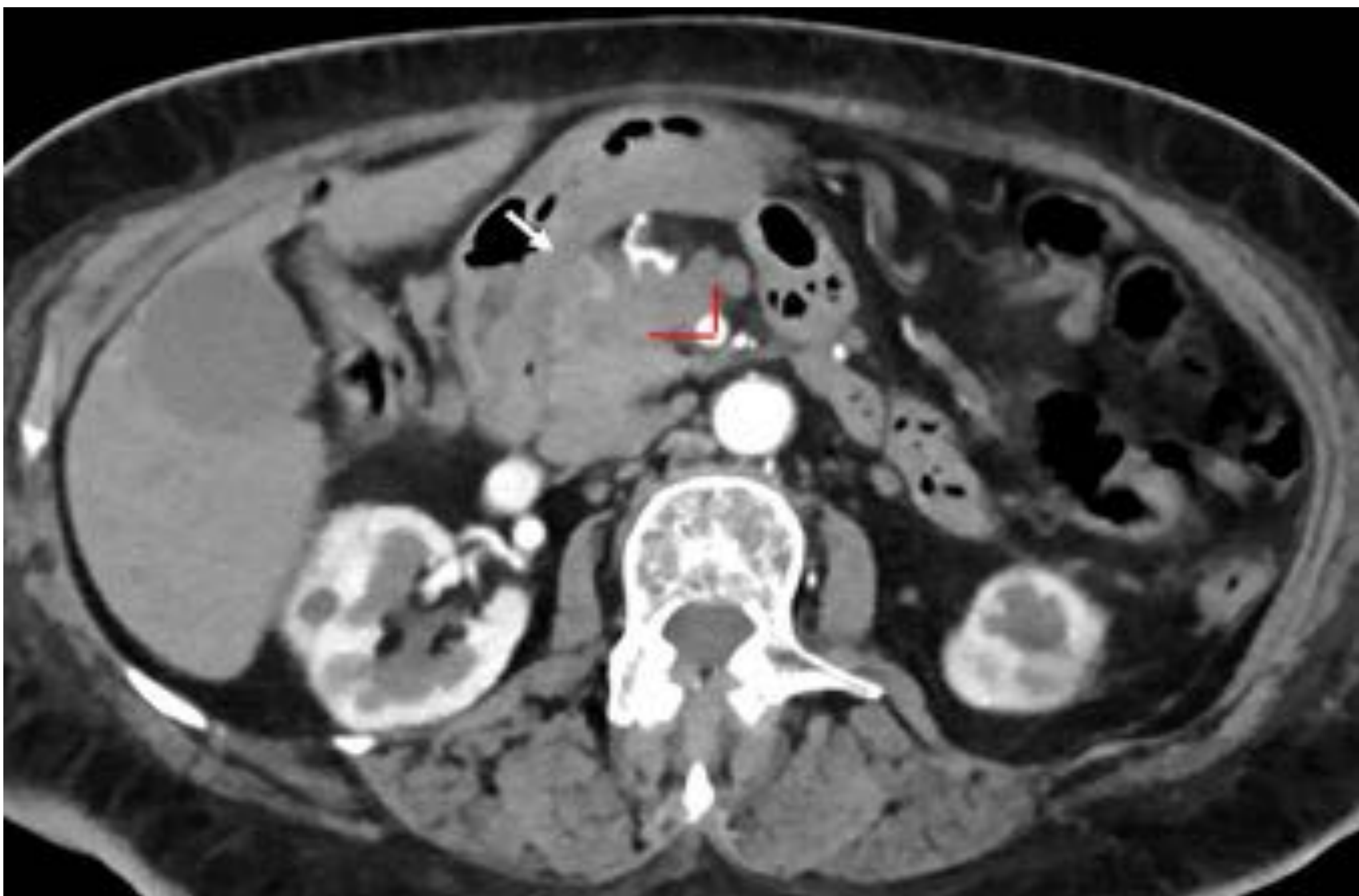
Una vez descritos los parámetros que debería contener el informe radiológico, vamos a explicar en detalle el motivo de los más importantes:

- Las adenopatías interaortocava y/o paraaórticas se consideran adenopatías metastásicas. Sin embargo, si en un TAC de estadiaje la neoplasia parece reseccable por imagen y hay unas adenopatías patológicas a este nivel, habría que demostrar que presentan infiltración metastásica (por punción/ laparo exploradora) antes de descartar la cirugía resecciva.
- A pesar que durante el acto quirúrgico de la resección pancreática por adenocarcinoma de páncreas no se realiza linfadenectomía extendida porque no ha demostrado que mejore la supervivencia de los pacientes, sí que se recomienda que haya al menos 10 ganglios en el recuento anatómico de la resección en bloque regional [5].
- La existencia de una adenopatía patológica con infiltración neoplásica situada adyacente a la arteria hepática tras la salida de la arteria gastroduodenal, es un indicador de mal pronóstico, con una supervivencia similar a la existencia de metástasis hepáticas o carcinomatosis peritoneal [5].
- En el estadiaje de una adenocarcinoma de páncreas para valorar la reseccabilidad, no es necesario realizar un TAC torácico de entrada, ya que la diseminación inicial es por contigüidad (debido a la falta de cápsula en la glándula), por lo que sería excepcional encontrar un caso que fuera reseccable y que tuviera metástasis pulmonares en campos medios/altos, no incluidos en el TAC de abdomen.
- El contacto tumoral vascular se refiere al contacto sólido del tumor con el vaso o a los “streaks” o infiltración de la grasa perivascular, sobretudo en el caso de haber administrado QT/RT en la neoadyuvancia.
- Es importante especificar el contacto vascular en grados/porcentaje de afectación del contorno del vaso, así como medir la distancia hasta las bifurcaciones y/o ramas, para una correcta planificación quirúrgica.
- Si la afectación tumoral en la confluencia portomesentérica es superior a 2 cm, no va a ser posible la resección quirúrgica venosa simple ya que la confluencia venosa no es móvil, y va a ser necesario interponer un injerto venoso, por lo que es importante especificarlo en el informe para estar prevenidos en el acto quirúrgico [5].
- El contacto tumoral con la primera rama/tronco venoso yeyunal es importante describirlo, pues aunque quirúrgicamente sea posible reseccar la vena yeyunal si la vena ileal tiene un buen calibre [2], se ha visto que en muchos casos existe infiltración del plexo perineural extrapancreático que va a condicionar la recaída [6].
- El contacto tumoral con otras estructuras adyacentes, como el estómago, colon, bazo, intestino delgado, riñones o adrenales, no es contraindicación para la cirugía, mientras sea posible una resección completa.



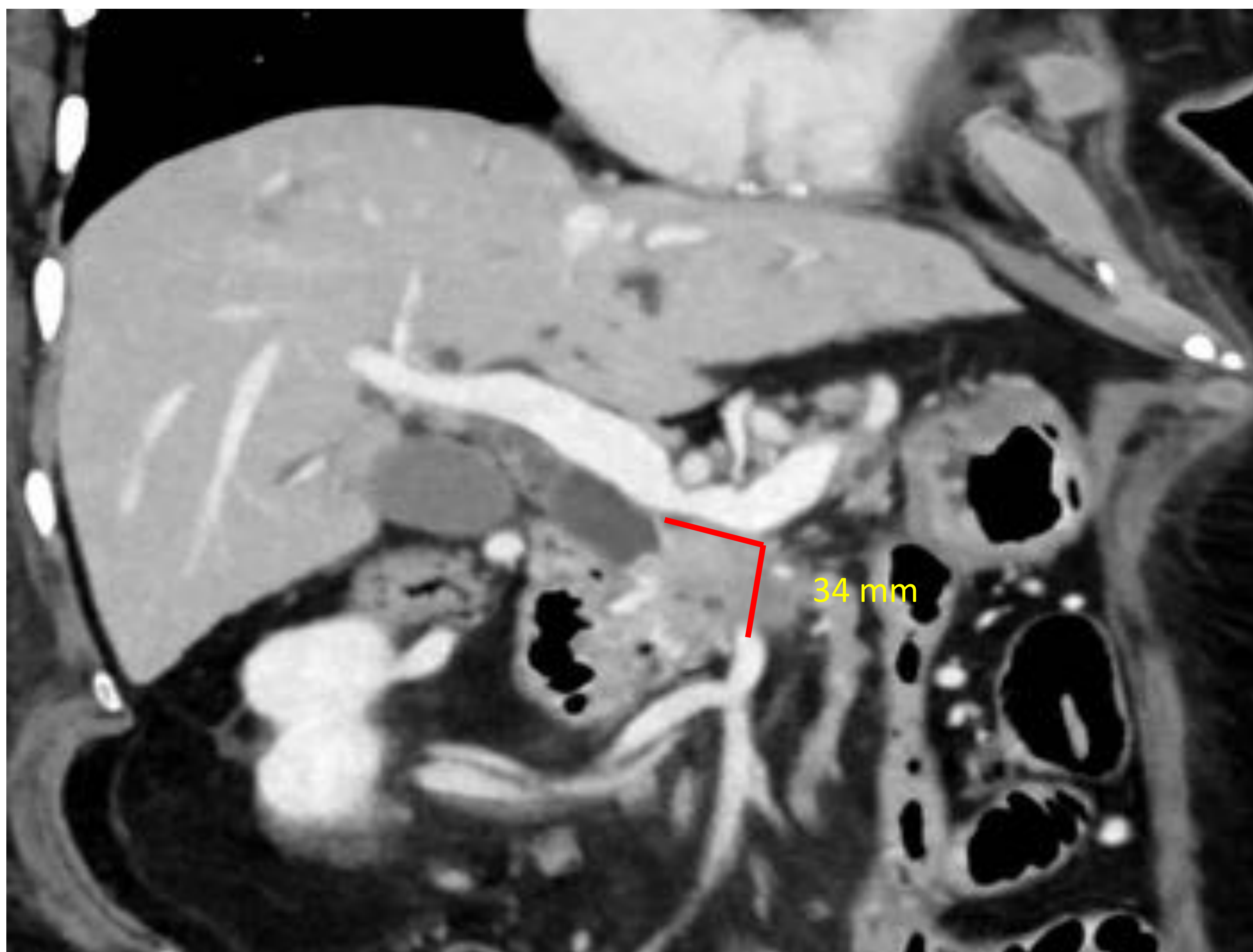


Lesión alargada que rodea parcialmente la arteria hepática común (TC fase venosa axial, imagen A). La reconstrucción coronal muestra que es un ganglio linfático (imagen B).

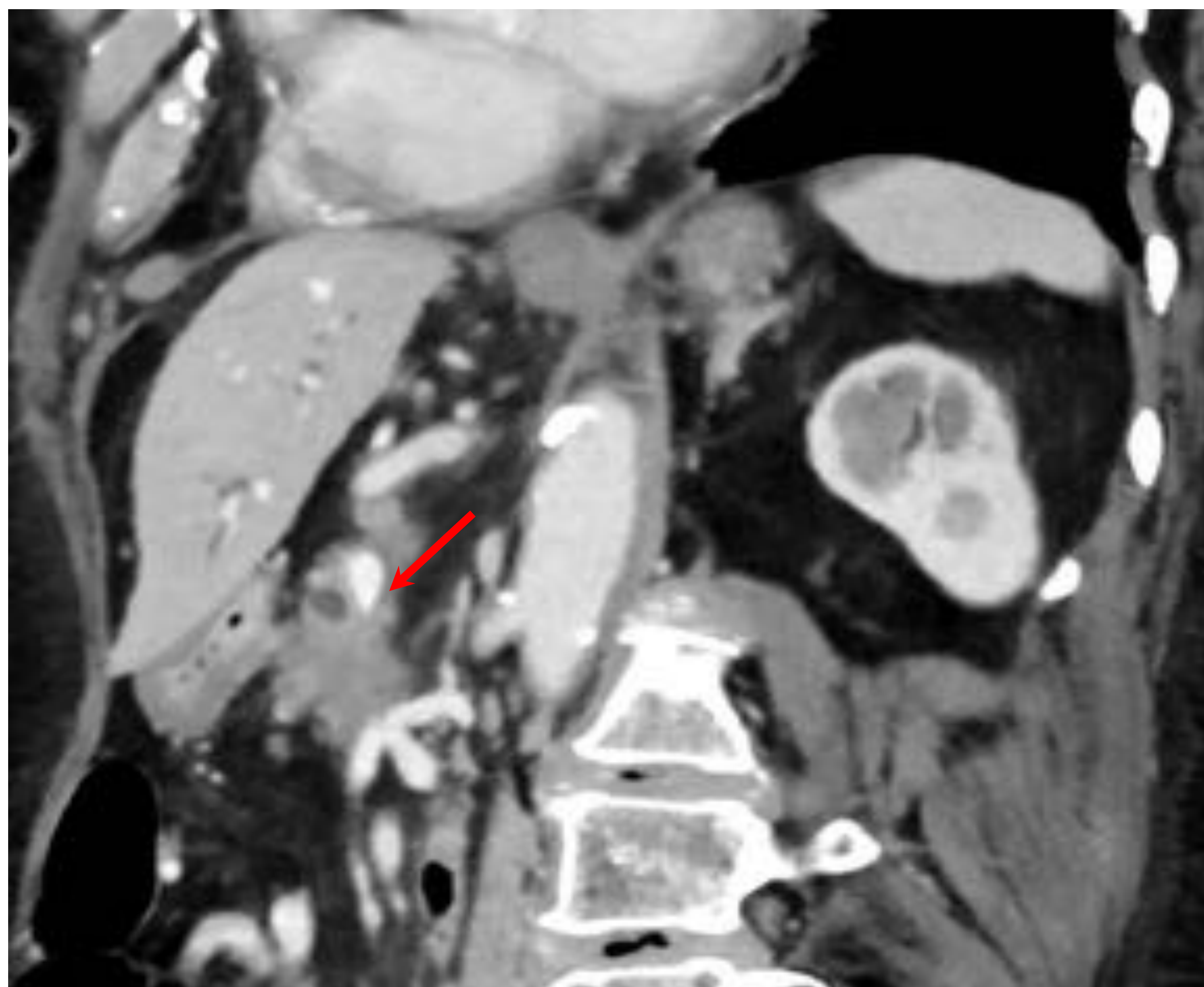


La imagen axial de TC fase arterial muestra un contacto  $<180^\circ$  con la AMS y un amplio contacto con la pared gástrica.

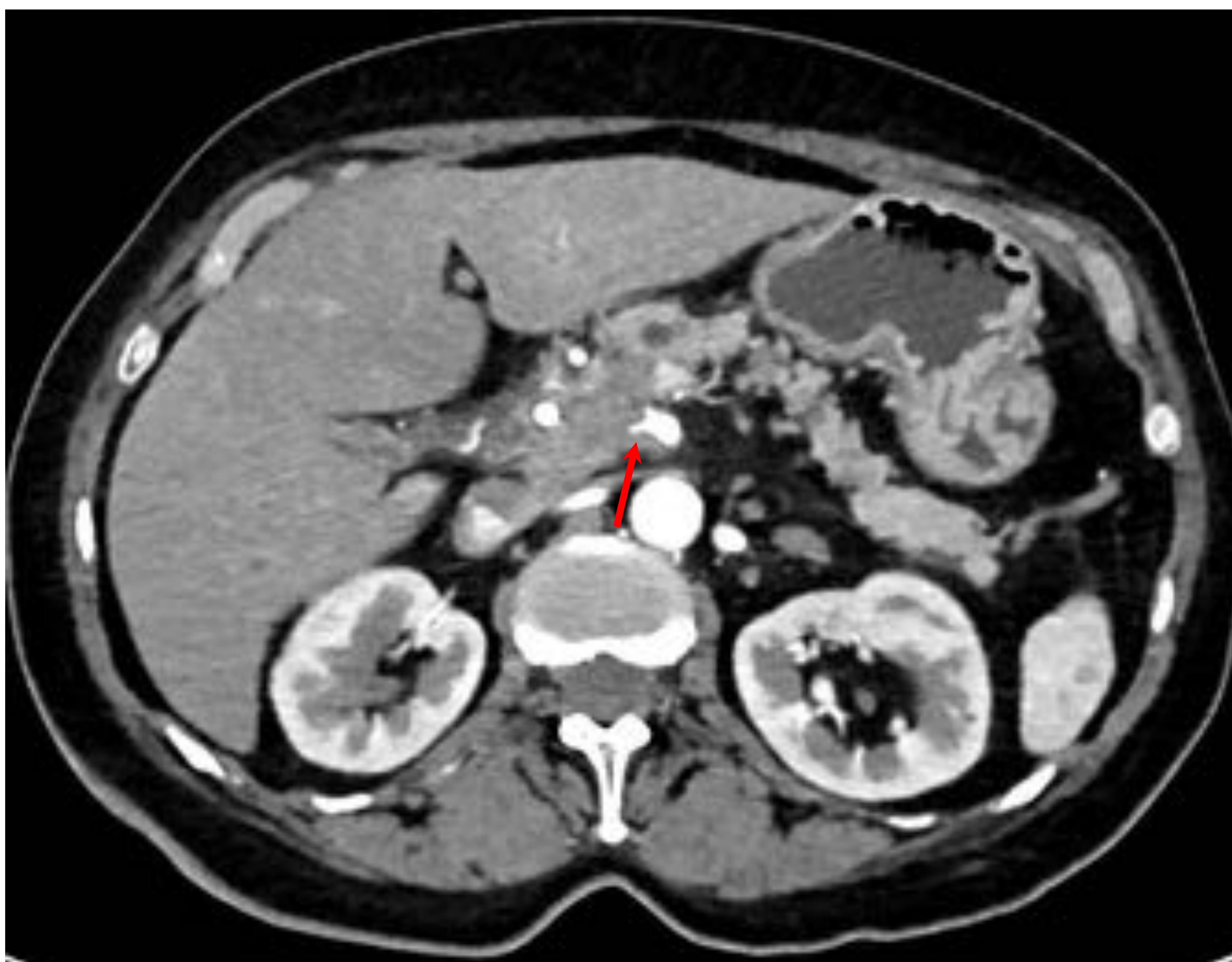



La reconstrucción coronal oblicua de la imagen de TC fase portal muestra un contacto  $>2$  cm entre el tumor y el eje portomesentérico superior, lo que hace necesario un injerto venoso.

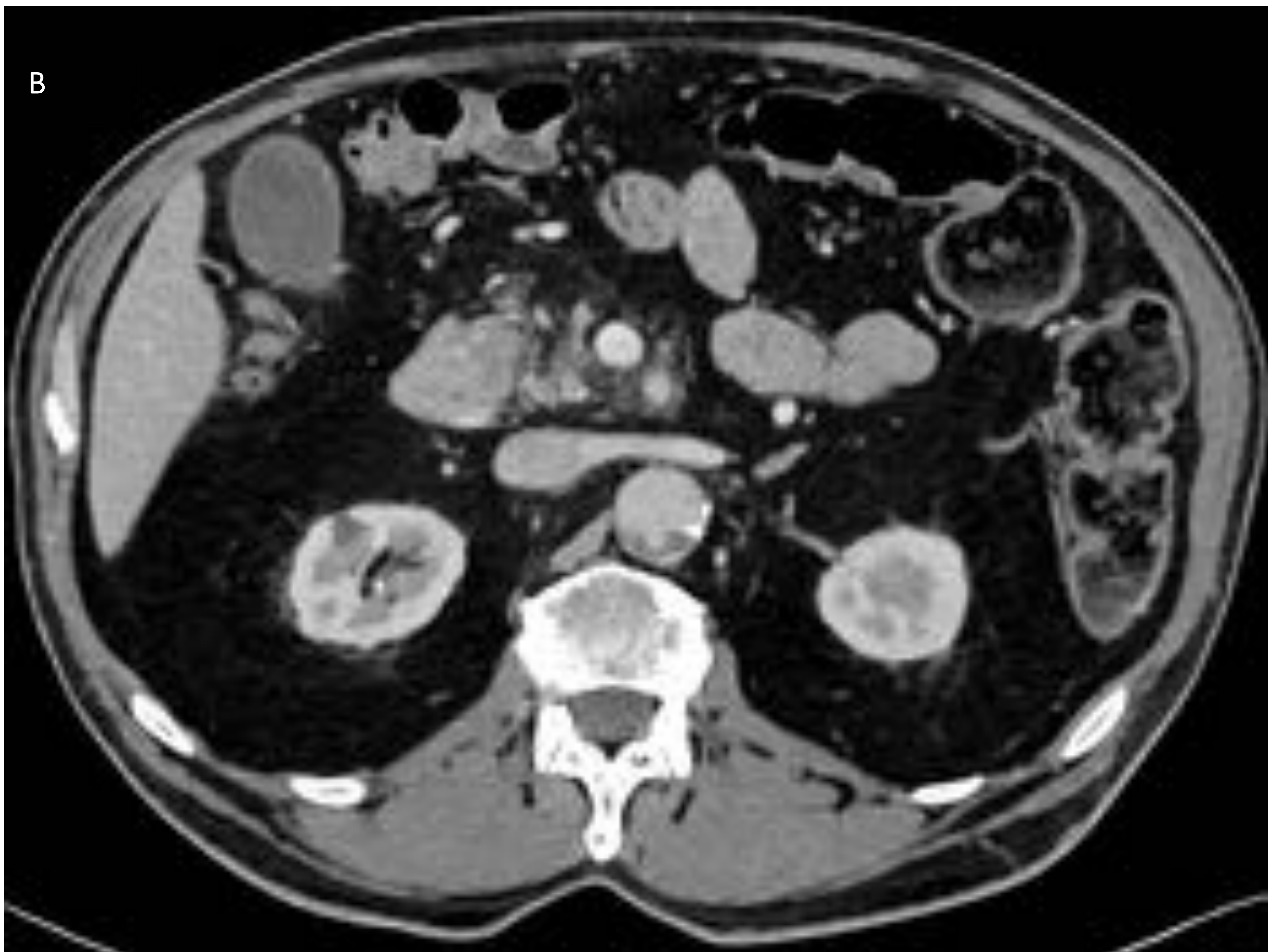
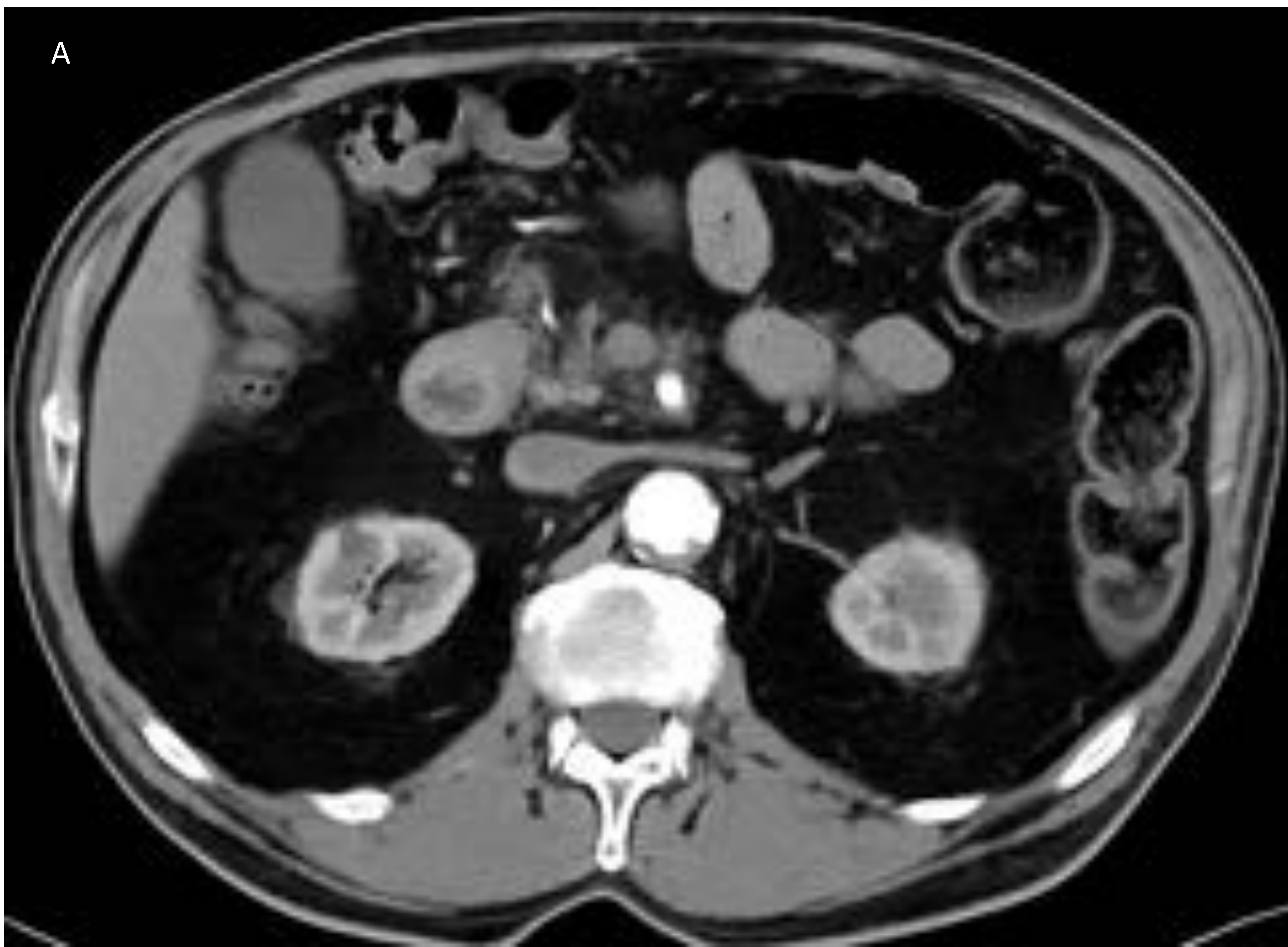

Reconstrucción sagital oblicua que muestra el signo de la lágrima (↙) en la confluencia venosa portomesentérica.



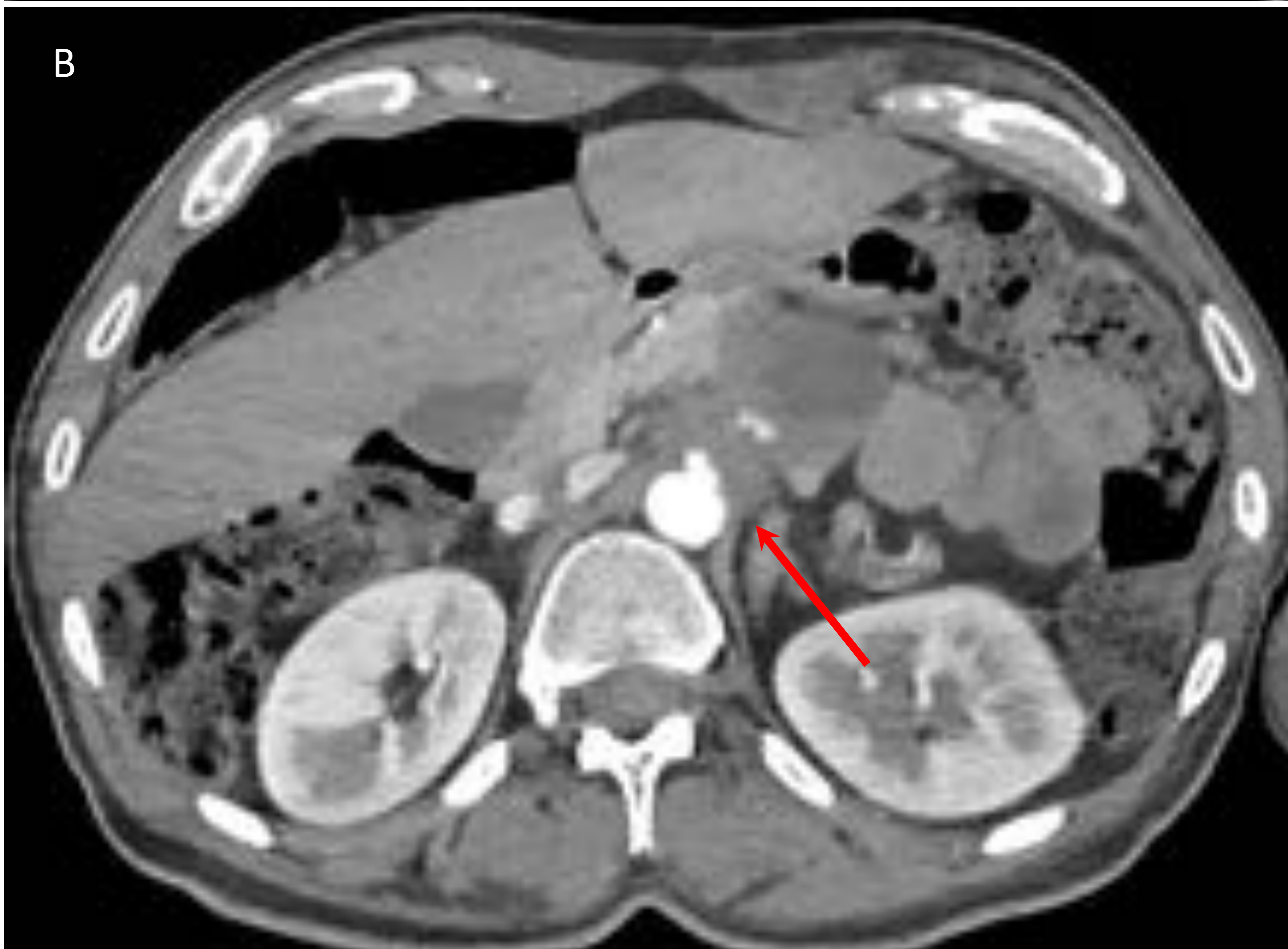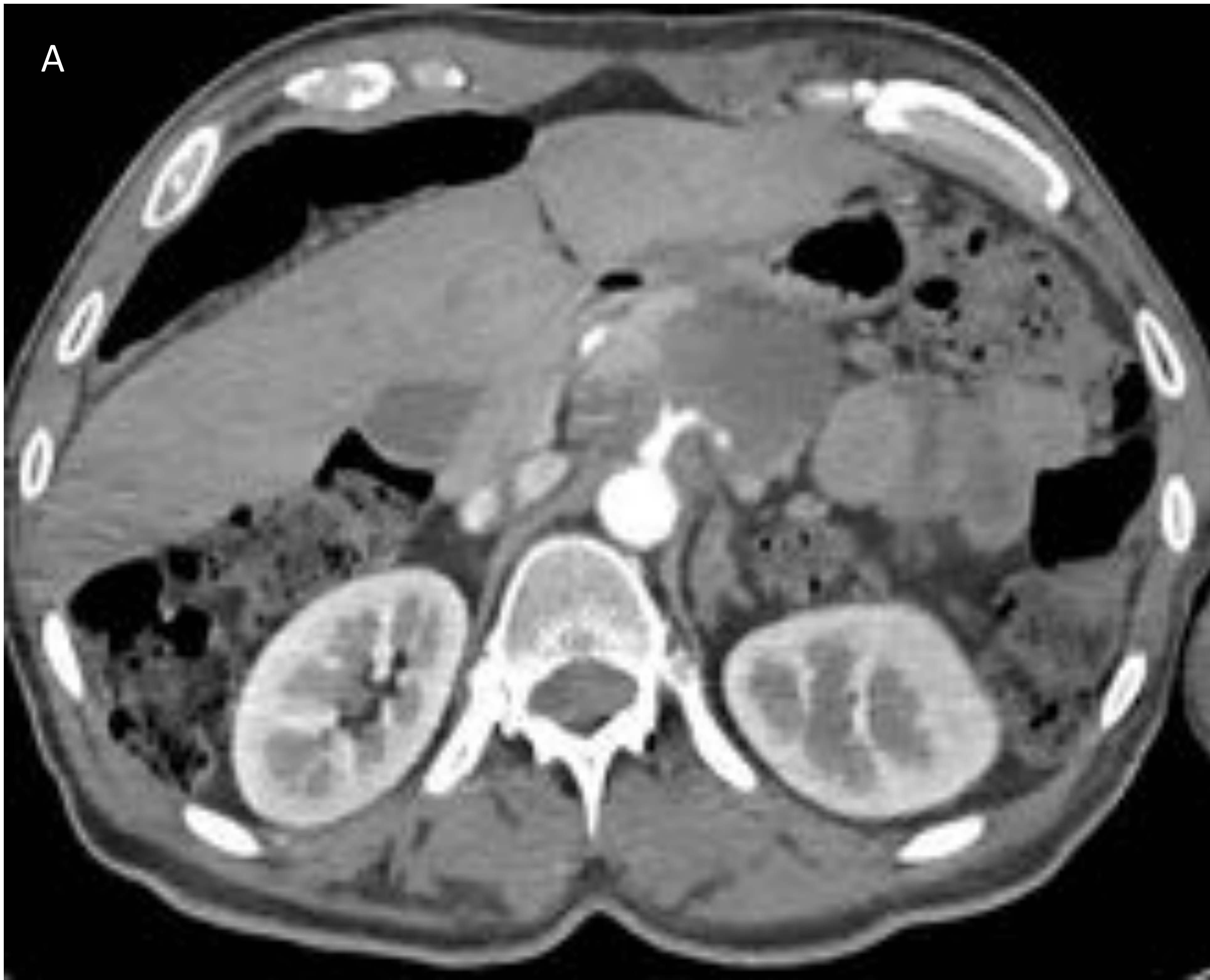Contacto tumoral con la pared lateral derecha de la AMS (aprox.  $180^\circ$ ) e infiltración concéntrica de la arteria hepática derecha (↑), en un paciente con variante anatómica arterial.




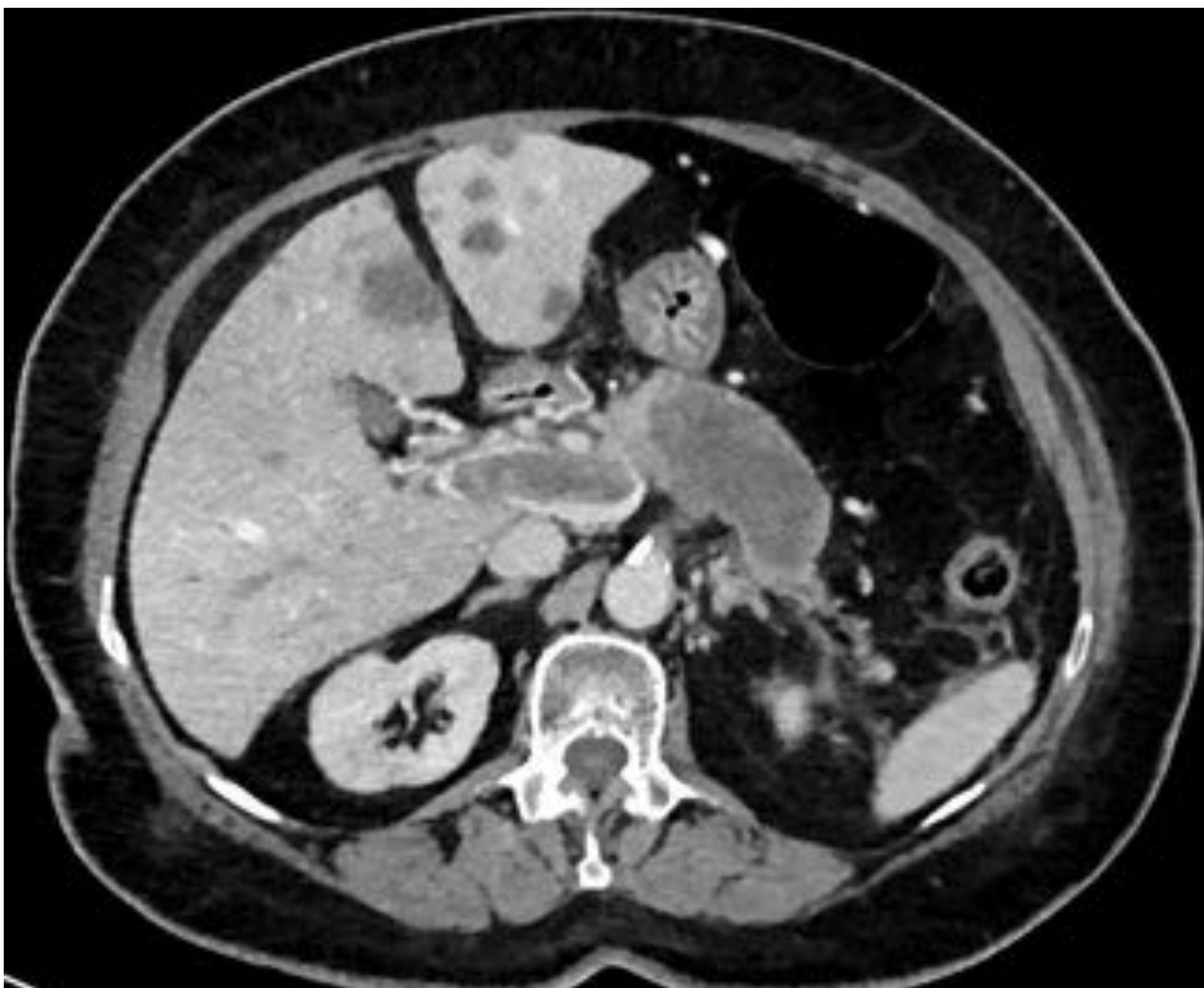

Imágenes axiales de TC fase arterial (imagen A) y fase portal (imagen B) que muestran “streaks” que rodean la AMS y tienen contacto de 180° con la VMS.



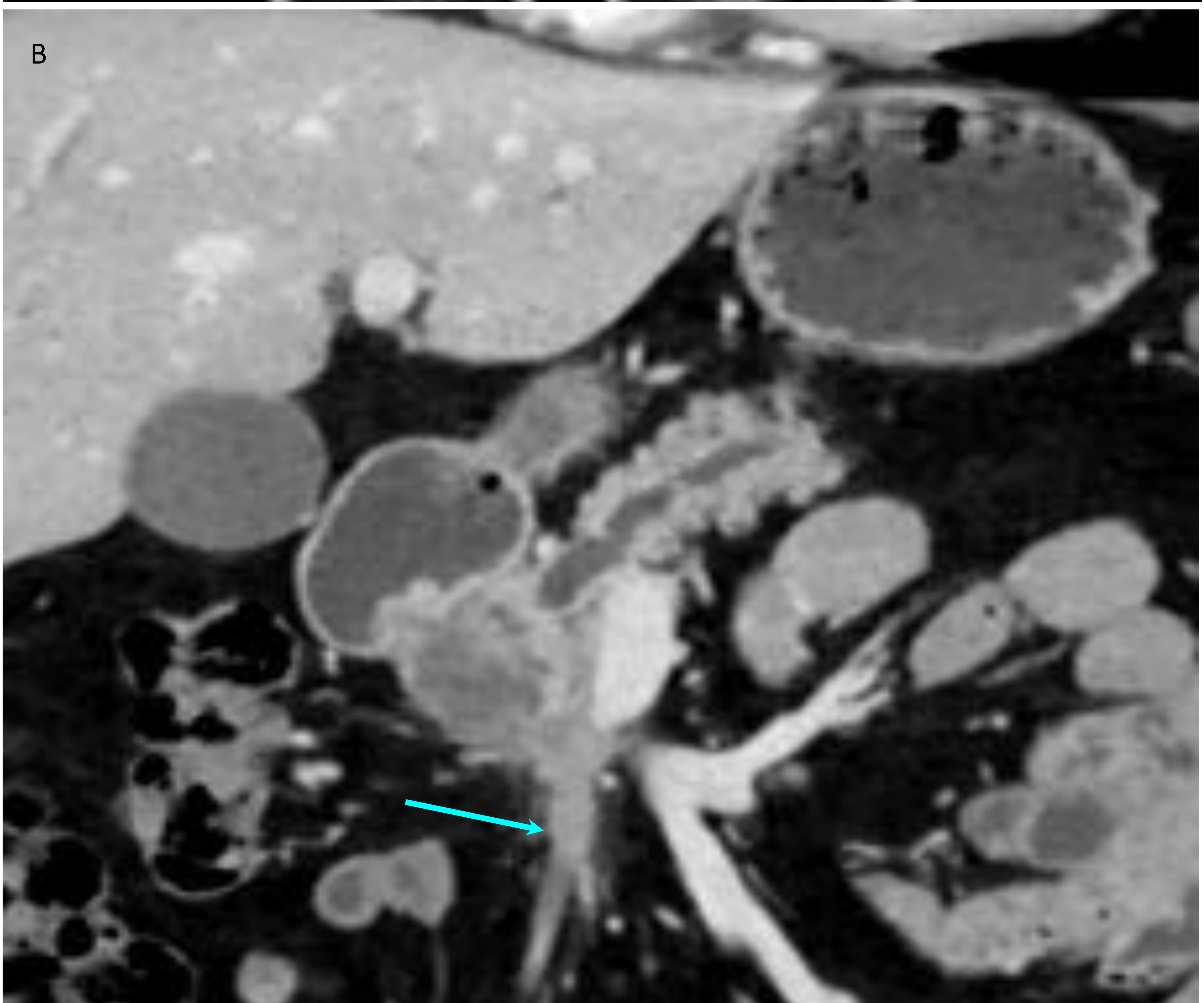
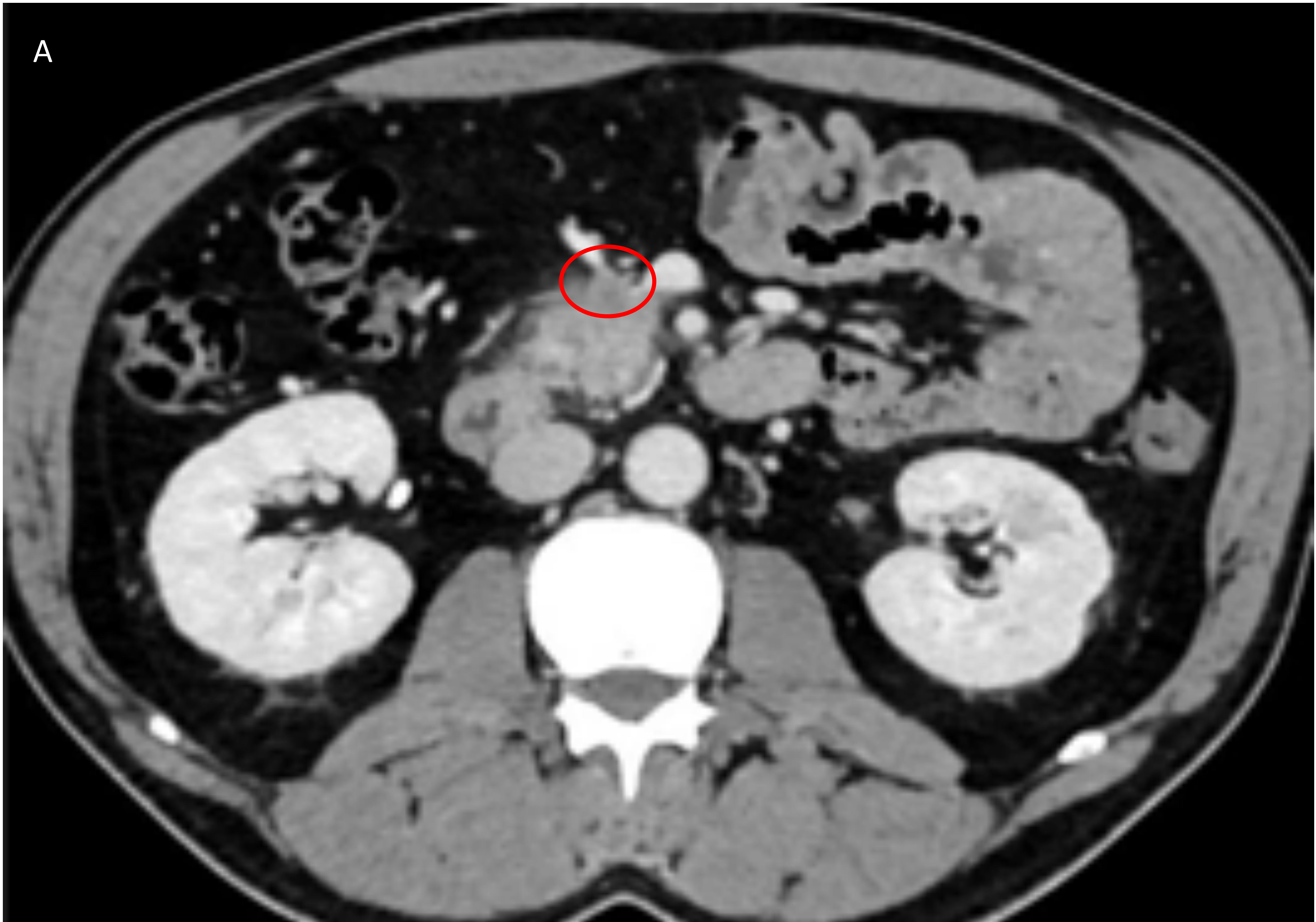


Imágenes axiales de TC fase arterial con imágenes consecutivas (imagen A craneal y B caudal) que muestran un tumor grande que engloba el tronco celíaco. Se habría indicado un procedimiento Appleby, pero el contacto con la aorta (  ), convertía al tumor en irresecable .



Neoplasia del cuerpo pancreático que presenta trombosis tumoral de la vena porta y metástasis hepáticas.





Infiltración del tronco venoso gástrico (imagen A) y trombosis de un segmento de la vena ileal (imagen B).





# CONCLUSIÓN

Realizar un informe estructurado para el estadiaje de la neoplasia de páncreas es fácil y asegura aportar la información necesaria para que se pueda aplicar el mejor tratamiento en un comité multidisciplinar.

**Respuestas a las preguntas:**

1 (c), 2 (a), 3 (c), 4 (b), 5 (d), 6 (c), 7 (a), 8 (b).

**Bibliografía:**

[1]-CT Assessment of the Inferior Peripancreatic Veins: Clinical significance. Yamada Y, Mori H, Kiyosue H, Matsumoto S, Hori Y, Maeda T. AJR Am J Roentgenol. 2000 Mar;174(3):677-84.

[2]-Anatomy of the superior mesenteric vein with special reference to the surgical management of first-order branch involvement at pancreaticoduodenectomy. Katz MH, Fleming JB, Pisters PW, lee JE, Evans DB. Ann Surg. 2008 Dec;248(6):1098-102.

[3]-NCCN guidelines Version 1.2019/ version 1.2020 / version 1.2021.

[4]-SEDIA ( Guías y protocolos): Guía para el informe estructurado del cáncer de páncreas.

[5]-Comprehensive preoperative assessment of pancreatic adenocarcinoma with 64-section volumetric CT. Brennan DD, Zamboni GA, Raptopoulos VD, Kruskal JB. Radiographics 2007 Nov-Dec;27(6):1653-66.

[6]-Preoperative Multidetector CT Diagnosis of Extrapancreatic Perineural or Duodenal Invasion Is Associated with Reduced Postoperative Survival after Pancreaticoduodenectomy for Pancreatic Adenocarcinoma: Preliminary Experience and Implications for Patient Care. Chang ST, Jeffrey RB, Patel BN, DiMaio MA, Rosenberg J, Willmann JK, Olcott EW. Radiology 2016 Dec;281(3):816-825. Epub 2016 Jul 20.