

Feocromocitoma adrenal.

Lo que el radiólogo debe conocer.

Miguel Ángel Corral de la Calle¹, Javier Encinas de la Iglesia², Gabriel Carlos Fernández Pérez³, Stela Fidalgo Hernández¹, David Vicente Mérida¹, Beatriz Sánchez Sánchez¹

¹Complejo Asistencial de Ávila. Ávila; ²Complejo Asistencial de Salamanca. Salamanca; ³Hospital General Universitario Río Hortega. Valladolid.

Feocromocitoma adrenal.

Lo que el radiólogo debe conocer.

1. Miguel Ángel Corral de la Calle
2. Javier Encinas de la Iglesia
3. Gabriel Carlos Fernández Pérez

4. Stela Fidalgo Hernández
5. David Vicente Mérida
6. Beatriz Sánchez Sánchez

OBJETIVO DOCENTE

- Revisar los aspectos clínicos y pronósticos relevantes de los feocromocitomas y los paragangliomas extra-adrenales.
- Mostrar los hallazgos radiológicos del feocromocitoma adrenal basándonos en una casuística que incluye 12 pacientes sometidos a RM, dos con síndromes genéticos y uno como tumor de colisión junto a un adenoma.
- Aportar un amplio abanico de entidades con las que se plantea su diagnóstico diferencial.



COMPLEJO ASISTENCIAL DE ÁVILA

REVISIÓN DEL TEMA

Los **feocromocitomas** proceden de células precursoras de la médula adrenal, derivados de la cresta neural, capaces de secretar varios tipos de catecolaminas, entre ellas epinefrina. La OMS actualizó su clasificación en el año 2017.

Son parientes cercanos de los **paragangliomas extra-adrenales**, ora **simpáticos** (que en su mayor parte son abdominales y también secretores, aunque no de epinefrina), ora **parasimpáticos** (la mayoría cervicales y no secretores).

Los primeros pueden asentar en cualquier región de la cadena simpática retroperitoneal, aunque con más frecuencia lo hacen en el órgano de Zuckerkandl (situado entre el origen de la arteria mesentérica inferior y la bifurcación aórtica), seguido de la cadena paraórtica inframediastínica. También pueden aparecer en el mediastino o en la vejiga, donde pueden generar episodios clínicos relacionados con la liberación de catecolaminas durante la micción.

Los feocromocitomas son neoplasias **raras** (se estima que se dan en menos del 0,2% de pacientes con hipertensión arterial (HTA), con una incidencia anual de 0,8 por 10.000 personas al año), aunque probablemente infradiagnosticadas (un 50% se diagnosticaron en autopsia en una serie reciente). Son algo más frecuentes en varones y pueden aparecer a cualquier edad. La edad media de diagnóstico son los 47 años, con un tamaño promedio de 4,9 cm.

Es útil, aunque imprecisa, la **neumotecnia del 10%**: metastáticos (en realidad 2-10% según las series; los paragangliomas extra-adrenales con más frecuencia), bilaterales, familiares (hasta un 40% en algunas series), extra-adrenales, sin HTA.

Aproximadamente un **50% son sintomáticos**, como consecuencia de la secreción de catecolaminas, con síntomas paroxísticos de cefalea (90% de los pacientes sintomáticos), sudoración (60-70%) y taquicardia. Esta sintomatología se acompaña de registros episódicos de HTA en la mitad de los casos y de HTA mantenida en 35-45%. Un 5-15% no presentan HTA, porcentaje que está aumentando conforme también lo hacen los casos con diagnóstico incidental radiológico (13,1-57,6% en distintas series).

La existencia de esta sintomatología con o sin HTA, el diagnóstico de HTA a edad temprana o una historia familiar orientativa son las principales situaciones que justifican el **estudio bioquímico**. Ante una baja sospecha clínica se sugiere un estudio de catecolaminas y metanefrinas fraccionadas en orina de 24 horas. Si la sospecha es alta deben buscarse metanefrinas fraccionadas en plasma. Los estudios deben realizarse durante los episodios, si existen. Los algoritmos diagnósticos en cada situación y la interpretación de los datos analíticos quedan fuera del objetivo de esta comunicación y están disponibles en las webs de varias sociedades científicas y artículos de referencia.

- <https://www.nature.com/articles/nrendo.2016.185.pdf>
- <https://academic.oup.com/jcem/article/99/6/1915/2537399>
- <https://www.ipeg.org/treatment/>
- https://www.nccn.org/store/login/login.aspx?ReturnURL=https://www.nccn.org/professionals/physician_gls/pdf/neuroendocrine.pdf
- <https://www.sages.org/publications/guidelines/guidelines-for-the-minimally-invasive-treatment-of-adrenal-pathology/>
- <http://www.eje-online.org/content/174/5/G1.full.pdf>
- https://www.eanm.org/publications/guidelines/2012_published_OC_GL_Radionuclide_Imaging_of_Phaeochromocytoma_and_Paraganglioma.pdf

Se estima que aproximadamente la mitad de los feocromocitomas se diagnostican a partir de un hallazgo radiológico incidental. En caso de sospecha clínica y resultados analíticos anómalos, debe realizarse un estudio de imagen (TC o RM, según las peculiaridades del caso y el medio). Si este estudio es negativo hay que cuestionarse el diagnóstico con repetición de estudios analíticos y, en caso de que persistan patológicos, realizar exploraciones de **Medicina Nuclear**.

- $[^{123}\text{I}]$ MIBG SPECT. Presenta una seguridad diagnóstica del 95% (**Fig 1**).
- $[^{111}\text{In}]$ Octreótido SPECT. Tiene más sensibilidad en la detección de metástasis.
- $[^{18}\text{F}]$ FDG PET. También es muy sensible para detectar enfermedad metastásica, con baja especificidad.
- $[^{68}\text{Ga}]$ DOTATATE PET. En algunos pacientes más sensible para detectar enfermedad metastásica, y con mayor resolución espacial.

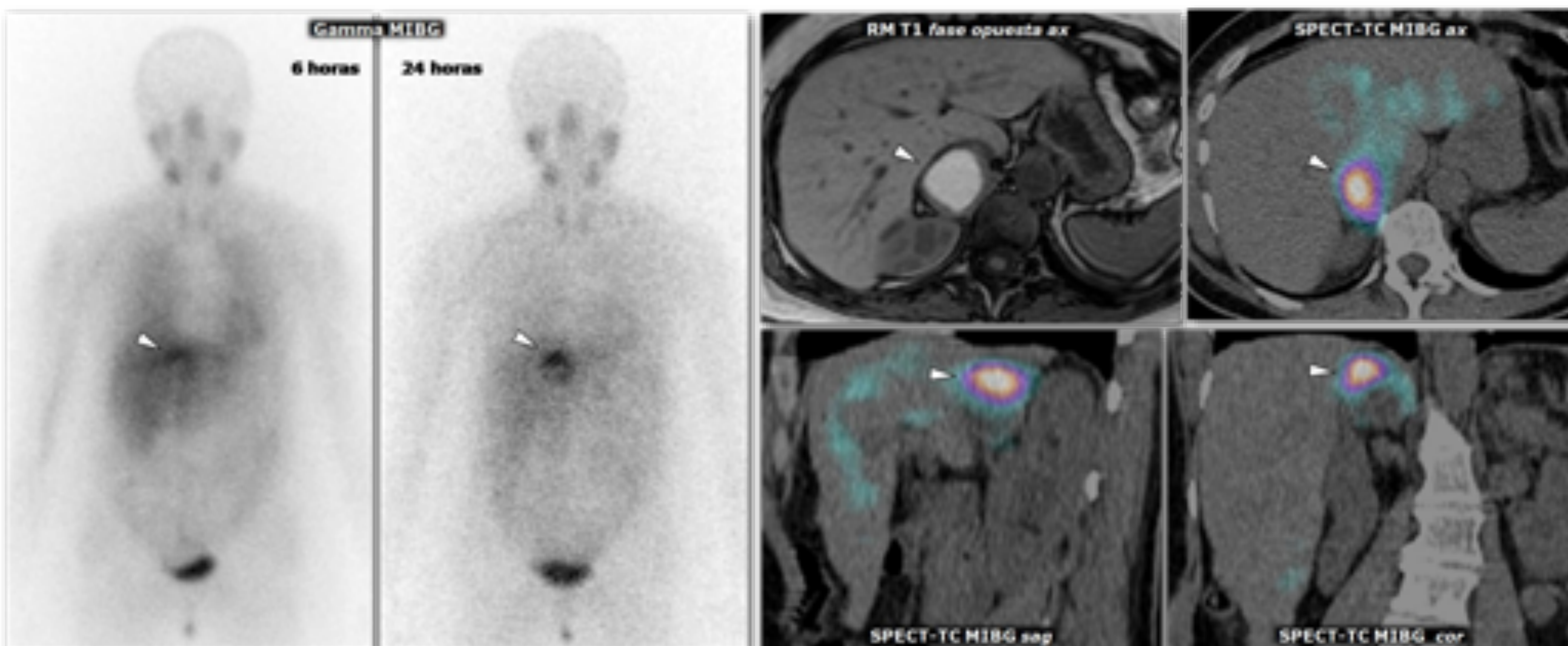


Figura 1. Feocromocitoma con cambios quísticos hemorrágicos. Hallazgos en gammagrafía y SPET-TC con $[^{123}\text{I}]$ MIBG. En el estudio gammagráfico se aprecia captación por parte de la lesión (cabezas de flecha), de forma más evidente en el estudio a las 24 horas de la administración del radiofármaco. El estudio SPECT-TC con el mismo radiofármaco, adquirido a las 6 horas, muestra de forma más clara la captación por parte de la lesión. Esta captación prácticamente confirma el diagnóstico de feocromocitoma. Véanse los hallazgos en TC y RM en la Figura 11.

Feocromocitoma adrenal. Lo que el radiólogo debe conocer.

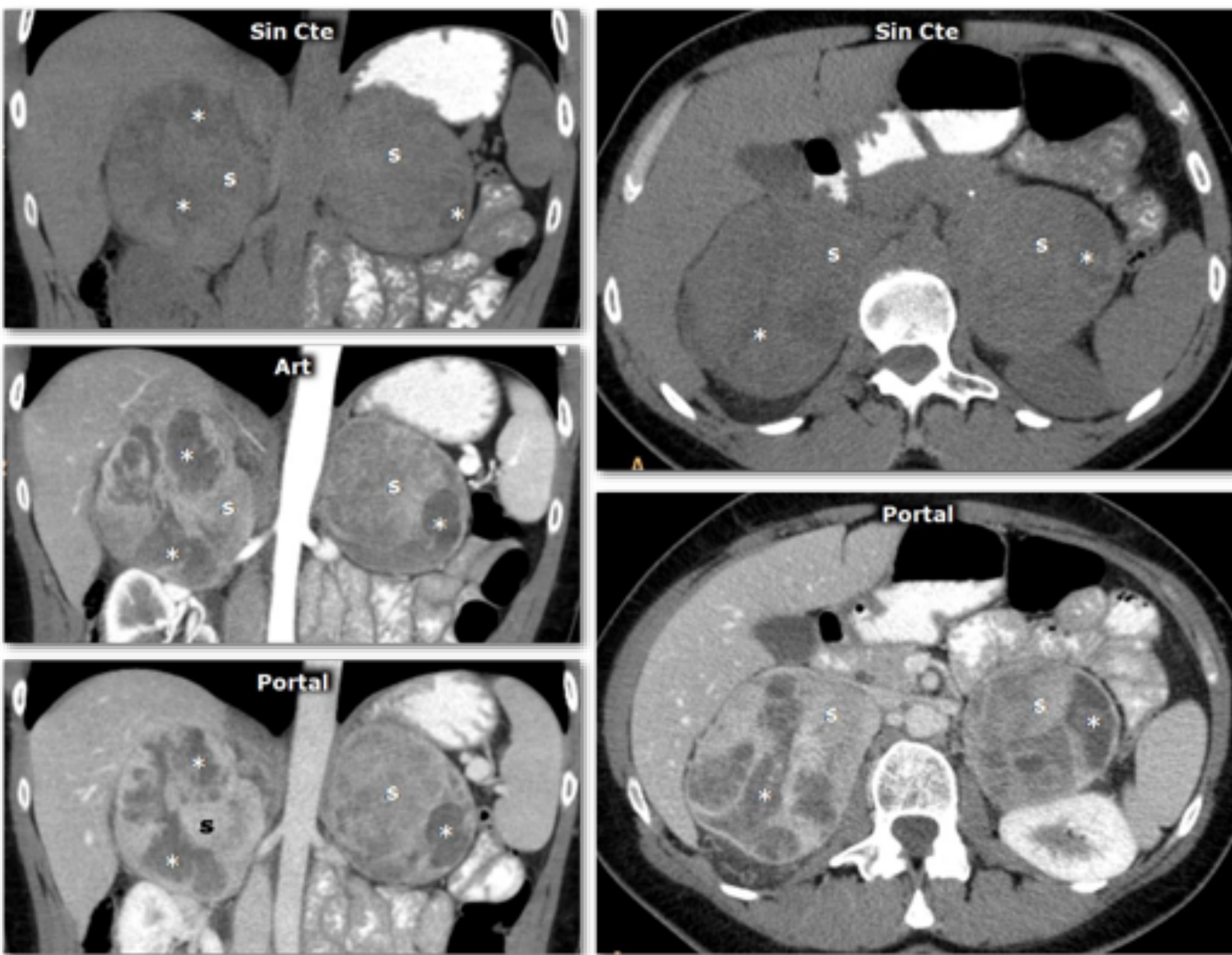


Figura 3. Síndrome MEN2A con feocromocitoma bilateral y carcinoma medular de tiroides milimétrico (dos focos identificados en tiroidectomía total profiláctica). Mujer de 42 años que consulta por episodios de hipoglucemia. Se solicita ecografía y después se realiza TC. Con posterioridad se identificaron cifras elevadas de catecolaminas y derivados en orina. Hallazgos en TC. Se aprecian dos masas adrenales grandes y bien delimitadas, con áreas sólidas (s) que realzan de forma intensa tanto en fase arterial como portal, y otras quísticas (*) sin realce significativo.

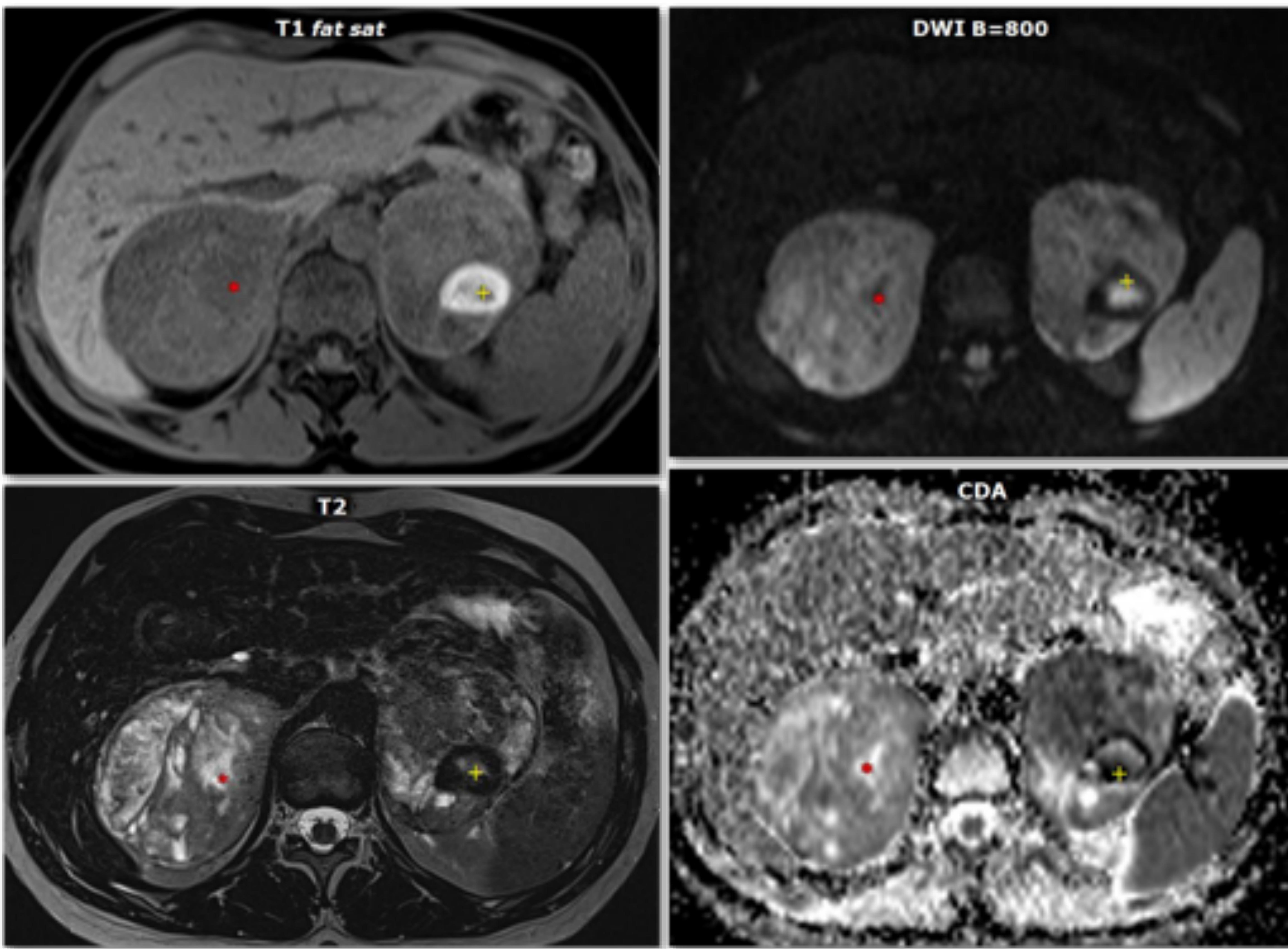


Figura 4. Mismo paciente que en la figura anterior. Hallazgos en RM. Se aprecian sendas masas adrenales, con algunos focos de señal especialmente alta en T2, que corresponden a focos de degeneración quística (*) y un área con alta señal periférica en T1, con muy baja señal en T2 (+), que se corresponde con un foco de hemorragia antigua con depósito periférico de hemosiderina. En el estudio histológico de las dos lesiones se identificaron numerosas áreas quísticas y hemorrágicas.

Feocromocitoma adrenal. Lo que el radiólogo debe conocer.



La presentación radiológica del feocromocitoma no es específica, aunque algunos datos orientan al diagnóstico. Los más significativos son los siguientes:

- Intenso y rápido realce con contraste yodado (en general alcanza más de 130 UH; **Fig 3, 5, 6, 7, 9**) o paramagnético (no contraindicados). En casi todos los estudios hay solapamientos importantes con el comportamiento de los adenomas.
- Lavado tardío algo menor que el del adenoma. Los valores también se solapan, sin embargo, en un tercio de los feocromocitomas (**Fig 7**). Por otro lado, en los dos tercios restantes no permiten diferenciar del carcinoma y las metástasis.
- Buena delimitación por lo general, incluso aunque se trate de tumores grandes (**Figs 1 a 15**). Un comportamiento infiltrativo en imagen se ha correlacionado en algún estudio con un comportamiento biológico más agresivo.
- Alta señal en T2 (“signo de la bombilla”) en las áreas tumorales sólidas (**Figs 4, 6, 8, 10, 11, 13, 15**). En algunos artículos se demuestra que la medición de la ratio de T2 respecto a otros tejidos puede ser más útil para discernir entre feocromocitoma y adenoma que la valoración cualitativa. El mejor resultado se obtiene en la medición de la ratio con la musculatura paravertebral en secuencias RARE: un valor superior a 3,95 tiene sensibilidad de 81% y especificidad de 88%.
- Frecuentes cambios quísticos y hemorrágicos (**Figs 2, 3, 4, 6, 8, 9, 10, 11, 15**), lo que los hace heterogéneos, sobre todo cuando son grandes, lo cual no es infrecuente. Estos quistes pueden detectarse también en ecografía, con más facilidad en el lado derecho (**Fig 10**). Los feocromocitomas pueden llegar a tener un aspecto puramente quístico o mostrar solo un anillo periférico de tumor sólido, en el que el comportamiento en cuanto al realce y el T2 se mantiene conforme se ha descrito. El contenido puede ser además hiperintenso en T1 por hemorragia (**Figs 4, 11**). En estos casos la valoración del realce de la parte periférica ha de realizarse sustrayendo la imagen basal.
- Ausencia de lípidos macro o microscópicos. En el estudio basal de TC sus valores de atenuación son mayores de 10 UH (**Fig 3, 7, 12**). Sin embargo, pueden ser menores en regiones quísticas. En algunos estudios se valora la distribución de los valores de atenuación en histogramas, con resultados aún por confirmar. Las áreas con alta señal en T1 en RM, que son frecuentes por fenómenos hemorrágicos, no se suprimen con saturación grasa. No hay caída de señal significativa en fase opuesta (**Figs 6, 8, 10, 11, 13, 15**), y este es uno de los datos que permite con mayor seguridad el diagnóstico diferencial con el adenoma. La presencia de focos macroscópicos de grasa en un feocromocitoma es excepcional (menos del 0,5% de los casos).
- En general el comportamiento en difusión no aporta un gran valor diagnóstico. Las áreas quísticas o necróticas muestran difusión libre, con valores altos de CDA, y las áreas sólidas suelen tener la difusión restringida en mayor o menor grado (**Figs 4, 6, 8, 9, 10, 11, 13, 15**). Según algunos estudios presentan valores más altos de coeficiente de difusión aparente que los adenomas y las metástasis, con una distribución por píxeles también diferente en el histograma. En otros se encontraron diferencias de CDA entre feocromocitomas benignos y malignos. Estos resultados no se han confirmado suficientemente. En general, se encuentran solapamientos importantes en los valores de CDA que presentan los feocromocitomas y otros tumores adrenales, incluyendo los adenomas. La excepción son los carcinomas y los linfomas adrenales primarios, que presentan una muy marcada restricción de la difusión.
- Pueden presentar calcificaciones (hasta un 10% en la literatura, aunque en nuestra experiencia son muy infrecuentes), en general punteadas.
- Es excepcional la coexistencia de un feocromocitoma y otro tumor en la misma adrenal (tumor de colisión). En los pocos casos publicados y el que se recoge en nuestra casuística (**Figs 12, 13**), el tumor con el que más frecuentemente cohabita es un adenoma.

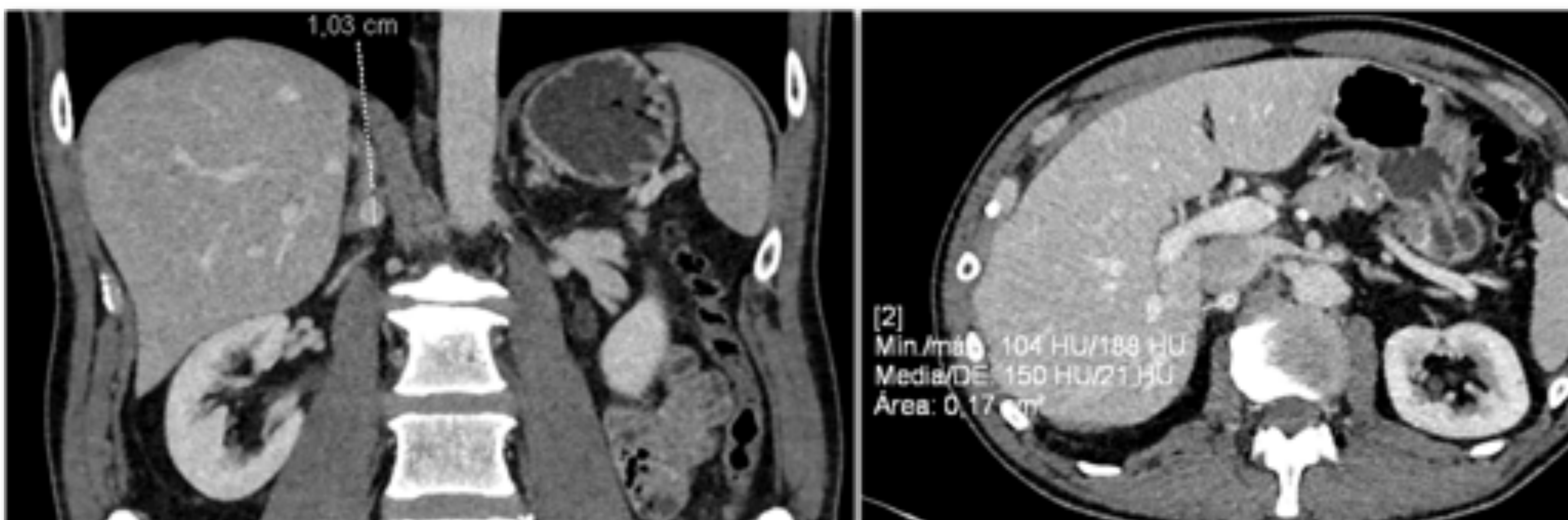


Figura 5. Feocromocitoma adrenal derecho sólido de pequeño tamaño como hallazgo incidental en TC. Diagnóstico radiológico correcto basado en el intenso realce. Varón de 51 años en estudio por episodios de dolor abdominal. Se aprecia un pequeño nódulo adrenal derecho de 1 cm, con alta atenuación (150 UH) en la única fase del estudio, portal. Ante la sospecha de feocromocitoma se realizaron determinaciones de catecolaminas, que no resultaron concluyentes. Una ^{123}I MIBG SPECT confirmó el diagnóstico.

Feocromocitoma adrenal. Lo que el radiólogo debe conocer.

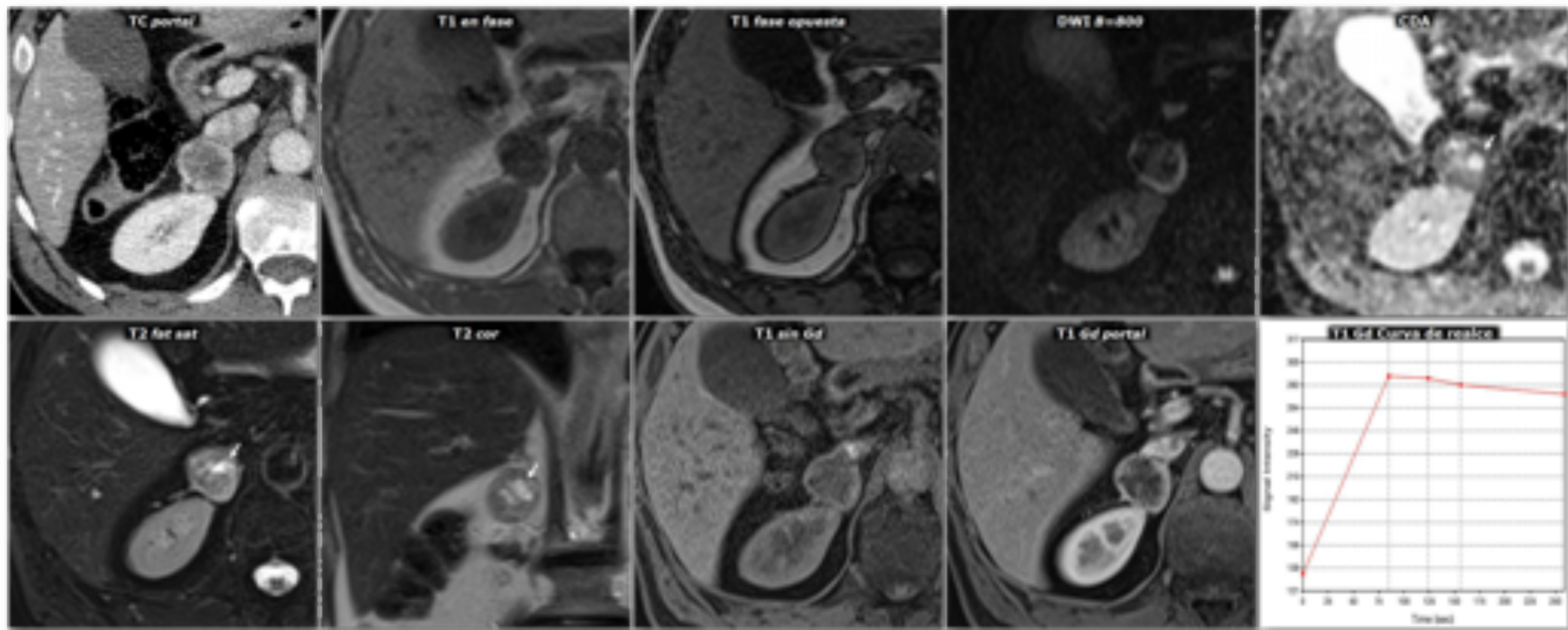


Figura 6. Hallazgo incidental de feocromocitoma adrenal en estudio por traumatismo abdominal. Diagnóstico radiológico correcto basado en la existencia de cambios quísticos. Varón de 57 años, con traumatismo de alto impacto, tras caerle la carga del agua de un hidroavión. En la TC en fase portal se identifica incidentalmente una lesión nodular adrenal derecha con un centro más hipoatenuante y una periferia hiperatenuante, probablemente por captación de contraste. En interrogatorio dirigido refiere ocasionales determinaciones de TA elevadas y episodios de sudoración/taquicardia. Se realiza RM, en la que la lesión no presenta caída de señal en fase opuesta. Es marcadamente hiperintensa en T2, con algunos focos de aspecto quístico (flechas), que en el mapa de CDA muestran alta señal por ausencia de restricción de la difusión del agua. Estos focos pierden por lo mismo la señal en la secuencia potenciada en difusión con valor alto de B. En el estudio dinámico con contraste la periferia de la lesión muestra realce intenso, con el pico de realce en la fase arterial del estudio, mientras que el centro, con fenómenos quísticos que se demostraron anatomopatológicamente, realza escasamente.

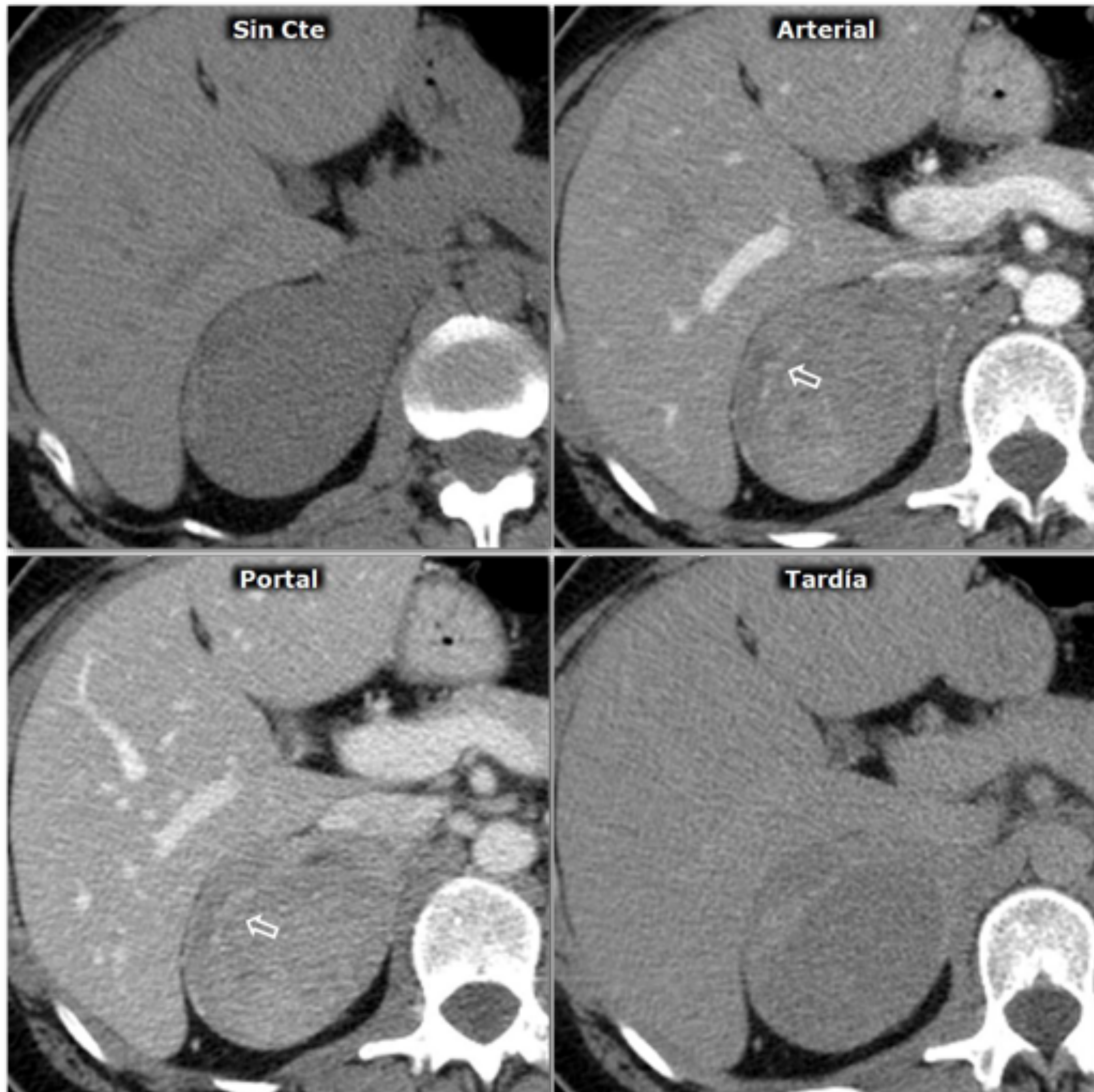


Figura 7. Feocromocitoma con lavado similar al adenoma en estudio de TC (sin contraste, en fases arterial, portal y tardía a los 15 minutos). Mujer de 51 años con hallazgo de una masa adrenal derecha en una ecografía por TEP. No presenta HTA. Se aprecia una masa adrenal derecha bien delimitada, que en TC es bastante homogénea y presenta un vaso en su interior (flecha hueca). Los valores medios de atenuación en las distintas fases del estudio son de 30, 63, 89 y 49 UH respectivamente. La atenuación basal no permite detectar la presencia de lípidos microscópicos. El estudio tardío demuestra un lavado absoluto de 67,8% y relativo de 44,9%, por encima respectivamente del 60% y el 40% que sugieren adenoma con fiabilidad alta. Además, en algunos estudios se ha indicado que la presencia de vasos en el interior de una lesión nodular adrenal bien delimitada es muy sugerente de adenoma. No obstante, puesto que un tercio de los feocromocitomas también pueden presentar tasas de lavado similar a la de los adenomas, se consideró una lesión inespecífica y se realizó RM.

Feocromocitoma adrenal. Lo que el radiólogo debe conocer.

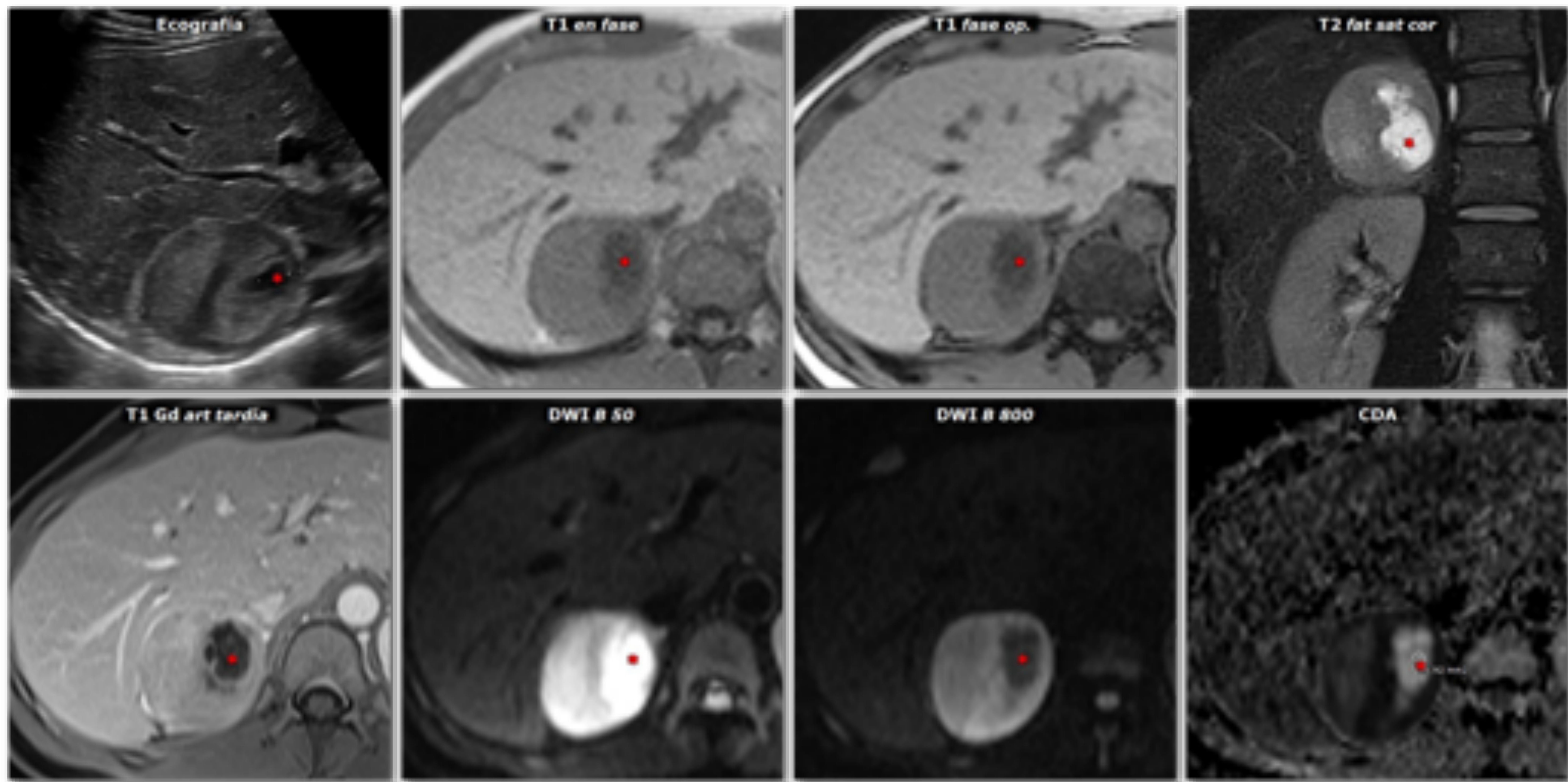


Figura 10. Feocromocitoma. Ecografía y RM. Mujer de 30 años que precisa ingreso en UCI por emergencia hipertensiva, con gran cefalea. En la ecografía se detecta una masa adrenal derecha prácticamente esférica, perfectamente delimitada, con pequeños focos quísticos (*) y ecogenicidad heterogénea en las áreas sólidas, con zonas más ecogénicas y otras hipocogénicas. Se sugiere ya feocromocitoma en el diagnóstico ecográfico. El aspecto en RM es también característico, con áreas sólidas predominantes con alta señal en T2 (compárese con la de la musculatura paravertebral), que realzan intensamente y no muestran caída de señal en fase opuesta. Hay correlación entre las áreas más hipocogénicas y las zonas con mayor restricción de la difusión del agua, que conservan mayor señal en la secuencia potenciada en difusión con B alto y son marcadamente hipointensas en el mapa paramétrico de CDA (con valores de $0,7 \times 10^{-3} \text{ mm}^2/\text{s}$). Las áreas quísticas son hipointensas en T1, hiperintensas en T2, no realzan y presentan una difusión del agua facilitada, con gran caída de señal con B alto y CDA de $2,2 \times 10^{-3} \text{ mm}^2/\text{s}$.

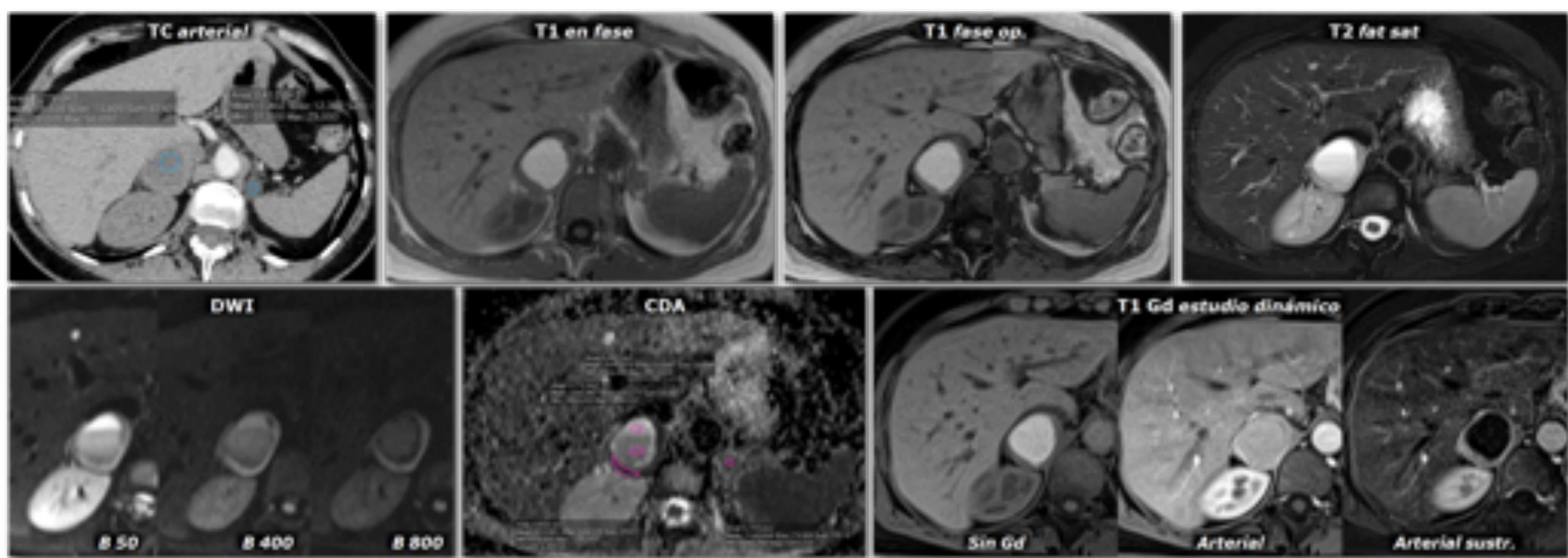


Figura 11. Feocromocitoma como masa casi puramente hemorrágica. Es la misma paciente de la Figura 1. Mujer de 58 años. Acude a Urgencias por cefalea y palpitaciones. Refiere episodios previos similares. Se determinan cifras altas de TA. En analítica se detecta elevación de dímero D de la fibrina y se solicita TC para descartar TEP. No hay TEP, pero se aprecian sendos nódulos adrenales, uno mayor derecho con valores de atenuación medios algo inferiores a 20 UH, inespecífico, y otro menor izquierdo de -1,4 UH, que se caracteriza como adenoma rico en lípidos. En la RM se comprueba que la lesión derecha consiste en una lesión casi puramente hemorrágica, con alta señal en T1, sin caída de señal en fase opuesta en el interior ni en su periferia. El adenoma adrenal izquierdo sí pierde intensamente señal en fase opuesta (se ha realizado un pequeño montaje de imágenes, para mostrar el centro de las dos lesiones en la misma imagen). La lesión adrenal derecha presenta alta señal en T2, con dos niveles líquidos que también se manifiestan en la secuencia potenciada en difusión y en el mapa de CDA, con restricción de la difusión progresivamente mayor hacia áreas gravitacionales. En la pared de esta lesión los valores medios de CDA son de $0,95 \times 10^{-3} \text{ mm}^2/\text{s}$. El adenoma presenta valores medios de 1,17. Como sucede en otras lesiones hemorrágicas, el reconocimiento de los realces parietales o nodulares se facilita con la sustracción de la imagen basal.

Feocromocitoma adrenal. Lo que el radiólogo debe conocer.

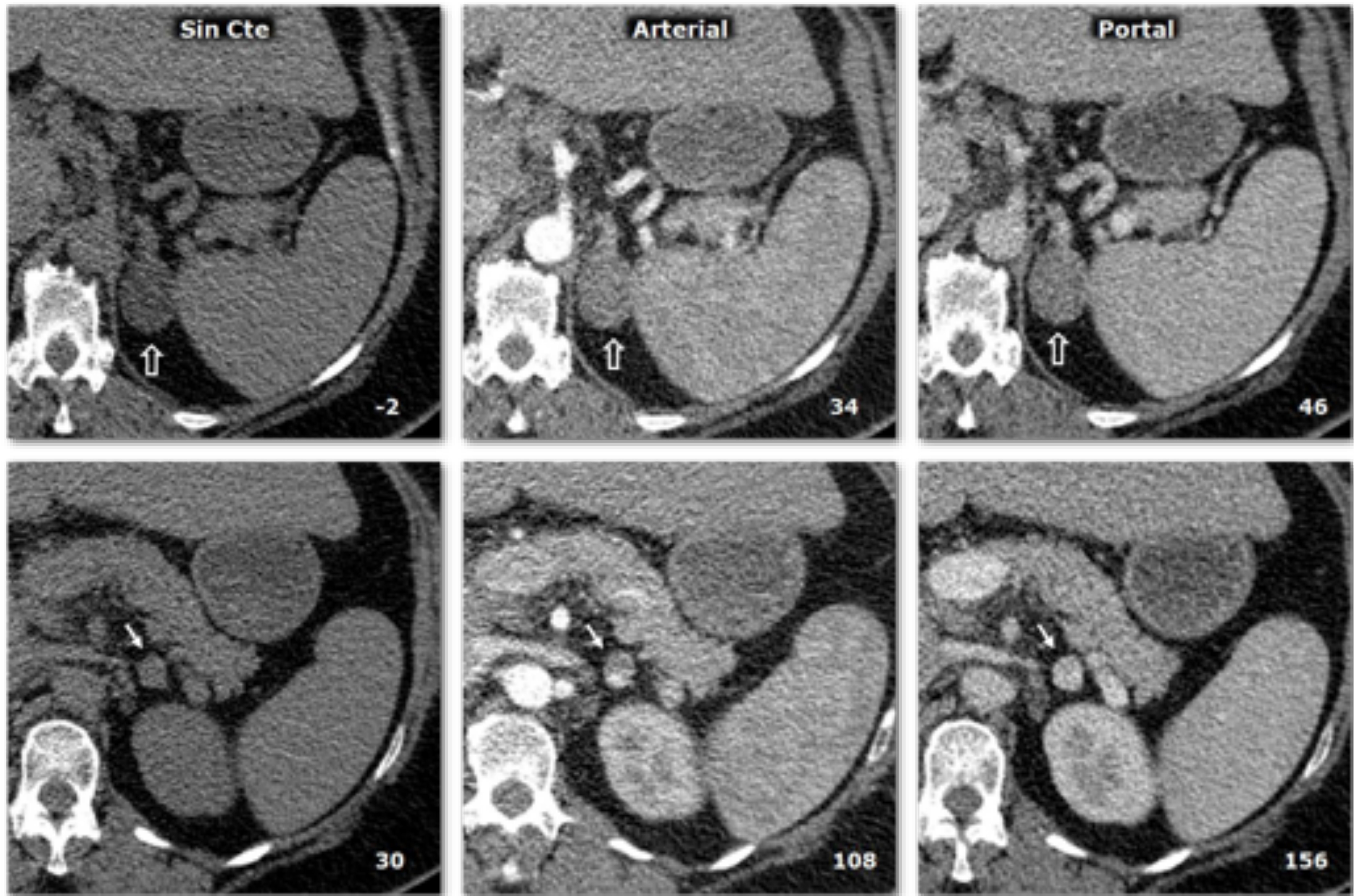


Figura 12. Tumor de colisión: adenoma y feocromocitoma en la misma glándula adrenal. TC. Columna izquierda: sin contraste. Centro: fase arterial. Derecha: fase portal. Varón de 58 años. Hallazgo incidental de dos nódulos en la adrenal izquierda. El más superior (flechas huecas) es un adenoma y el más inferior (flechas) un feocromocitoma (confirmado histológicamente). El número en la parte inferior derecha de cada recuadro corresponde al valor medio de atenuación de la lesión en el corte axial que se muestra. El adenoma presenta atenuación basal negativa, lo que permite su caracterización. La del feocromocitoma es de 30 UH, inespecífica. Realza intensamente en la fase arterial, de forma heterogénea, y en la portal de forma más homogénea, rebasando las 130 UH. No se realizó estudio de lavado tardío.

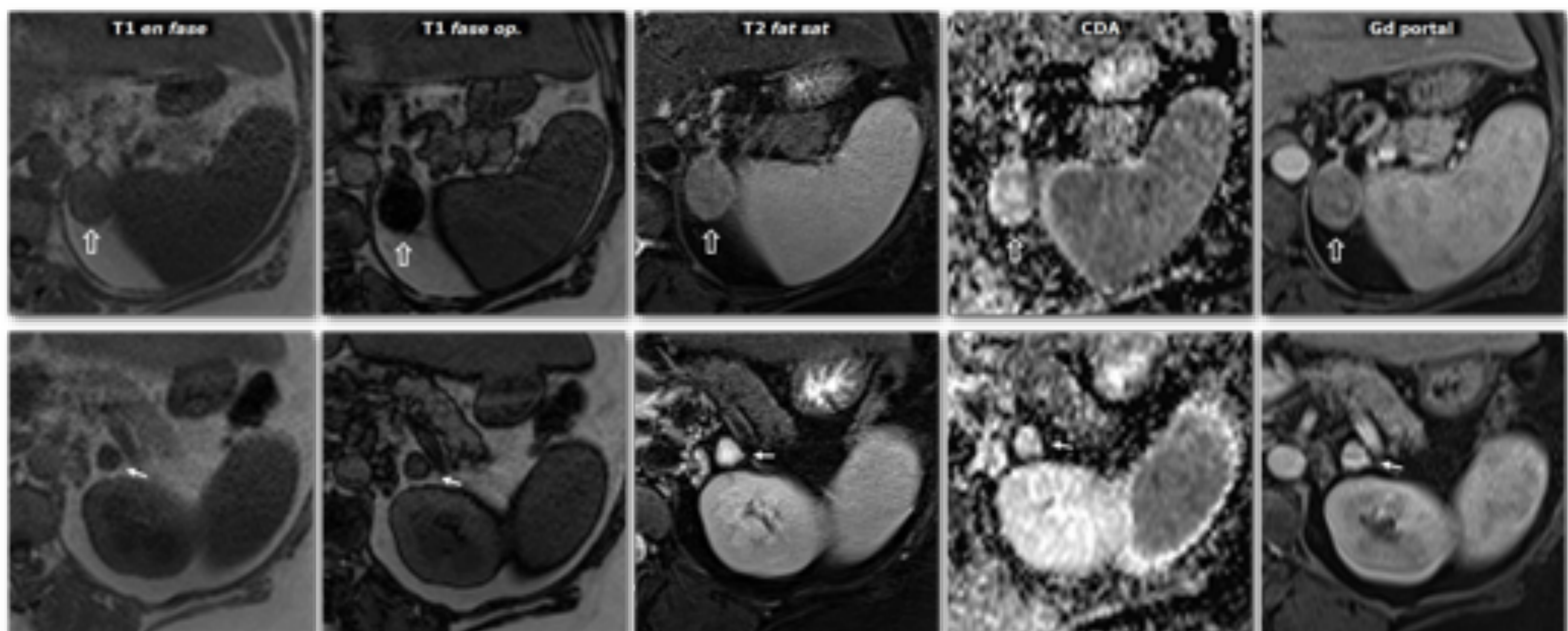


Figura 13. Mismo paciente de la figura anterior. Hallazgos en RM. Fila superior: adenoma; fila inferior: feocromocitoma. El adenoma presenta una gran caída de señal en fase opuesta, que delata su contenido en lípidos microscópicos. El feocromocitoma no muestra una caída de señal significativa y se rodea de artefacto "en tinta china". El estudio cuantitativo tampoco muestra un contenido lipídico significativo. El adenoma tiene una señal intermedia en T2. El feocromocitoma muestra una señal muy alta ("signo de la bombilla"). Los valores de CDA son en este caso más altos claramente en el feocromocitoma, pero el valor de este dato no está claro en los estudios realizados. Por último, el feocromocitoma muestra un realce mucho más intenso que el adenoma en la fase arterial (no mostrado) y en la portal.

Feocromocitoma adrenal. Lo que el radiólogo debe conocer.



COMPLEJO ASISTENCIAL DE ÁVILA

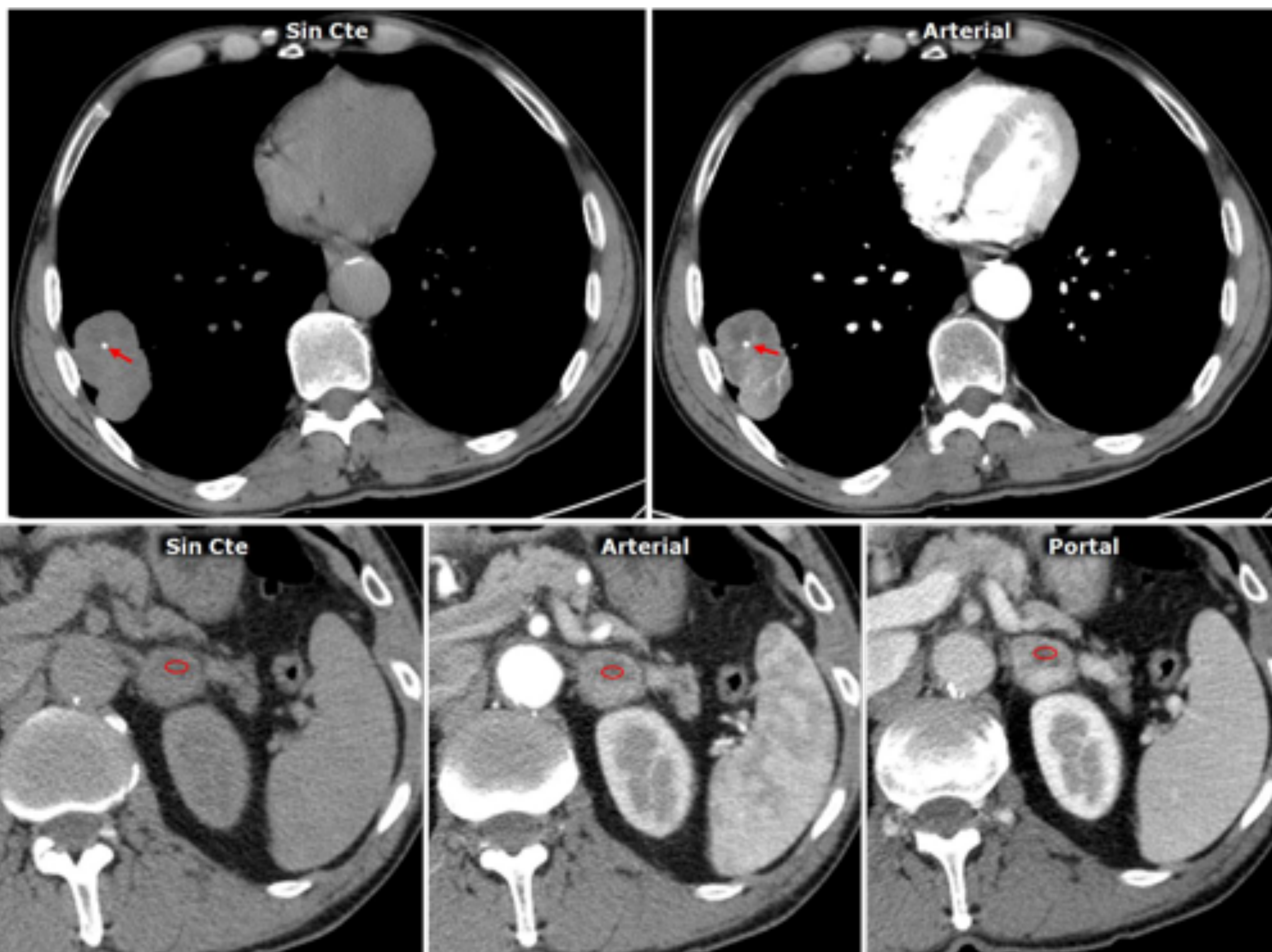


Figura 14. Error diagnóstico. Feocromocitoma adrenal interpretado como metástasis de adenocarcinoma de pulmón.

Varón de 69 años, fumador. Hallazgo de masa pulmonar en Rx de tórax. En estudio de TC para caracterización y estadificación se ve una masa tumoral pulmonar lobulada y bien delimitada (en la fila superior), con una calcificación puntiforme (flecha) y realce relativamente intenso y heterogéneo. En la PAAF y el estudio histológico posterior resultó corresponder a un adenocarcinoma primario pulmonar. En el mismo estudio se aprecia una lesión nodular en la adrenal izquierda (en la fila inferior), que presenta un realce también intenso, rápido y heterogéneo. En la fase basal del estudio presenta un área anterior con valores de atenuación inferiores a 10 UH (elipse). Aunque se interpreta que puede corresponder a un foco quístico o necrótico más que a contenido lipídico, pues esa región realza menos intensamente, se indica RM.

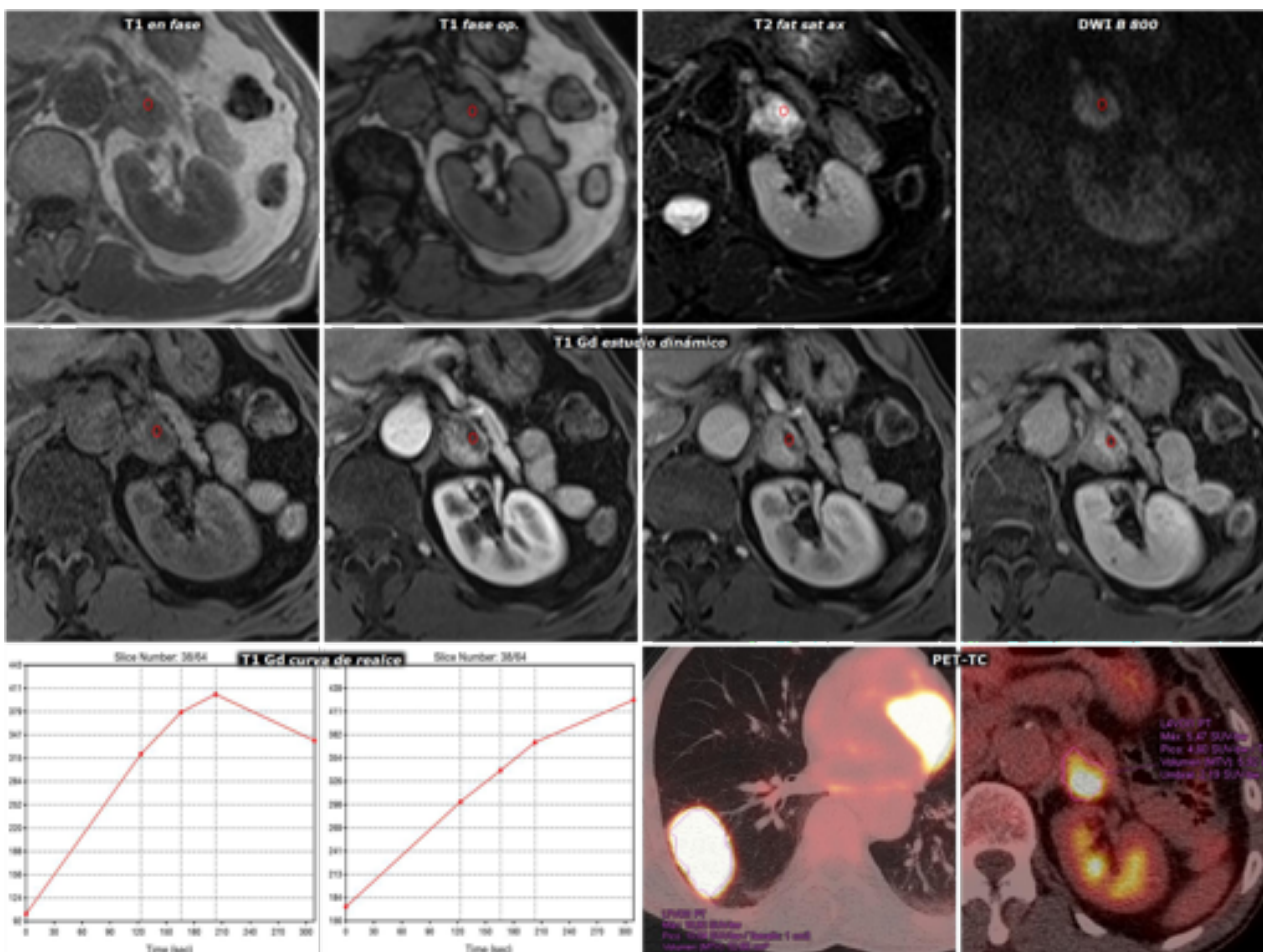


Figura 15. RM y PET-TC del mismo paciente de la figura anterior.

La región con menor densidad en TC se corresponde efectivamente con un foco quístico o necrótico (elipse): baja señal en T1, muy alta en T2, ausencia de restricción de la difusión del agua y ausencia de realce significativo. Las zonas sólidas de la lesión no pierden señal en fase opuesta, tienen alta señal en T2, muestran moderada restricción de la difusión y realzan intensamente, unas áreas de forma más precoz y otras (las cercanas al foco quístico-necrótico) más tardías. El diagnóstico radiológico de presunción fue de metástasis. Se realizó PET-TC, que mostró intensa actividad metabólica tanto en la lesión pulmonar como en la adrenal. El estudio histológico de la primera mostró un adenocarcinoma pulmonar, y el de la segunda un feocromocitoma. No hubo complicaciones quirúrgicas a pesar de que no se realizó preparación farmacológica.

Feocromocitoma adrenal. Lo que el radiólogo debe conocer.



COMPLEJO ASISTENCIAL DE ÁVILA

Los paragangliomas extra-adrenales presentan hallazgos similares a los descritos para el feocromocitoma, en localizaciones diferentes (Figs 16 y 17)

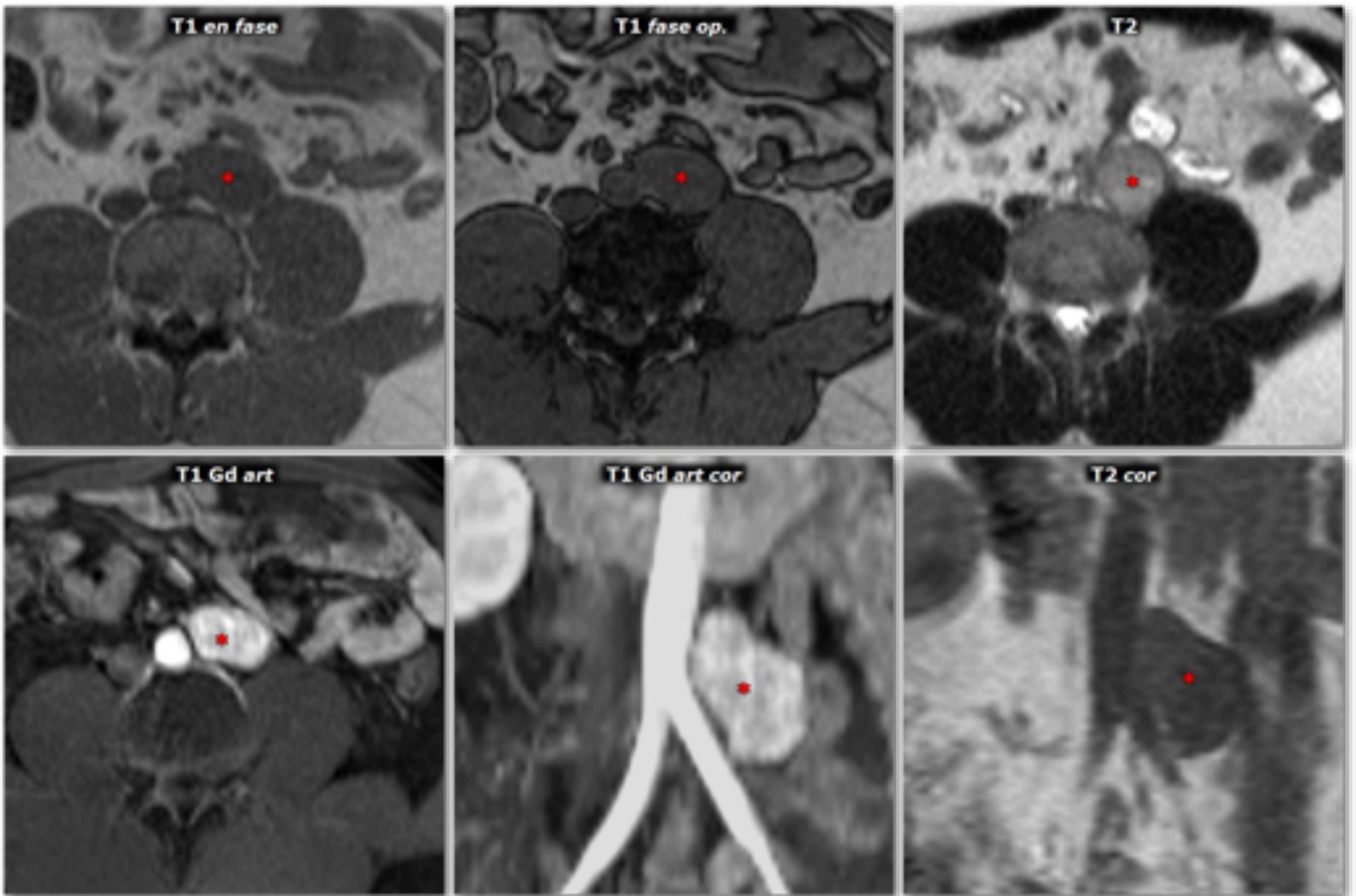


Figura 16. Paraganglioma simpático productor de metanefrinas del órgano de Zuckerkandl. Varón de 31 años en estudio por HTA y cefalea. Se identifica una lesión nodular lobulada situada a la izquierda de la aorta distal, inmediatamente por debajo del origen de la arteria mesentérica inferior, en la localización anatómica del órgano de Zuckerkandl. Esta lesión isointensa en T1 conserva su señal en fase opuesta, es hiperintensa en T2 y realza muy intensamente en la fase arterial del estudio con Gadolinio.

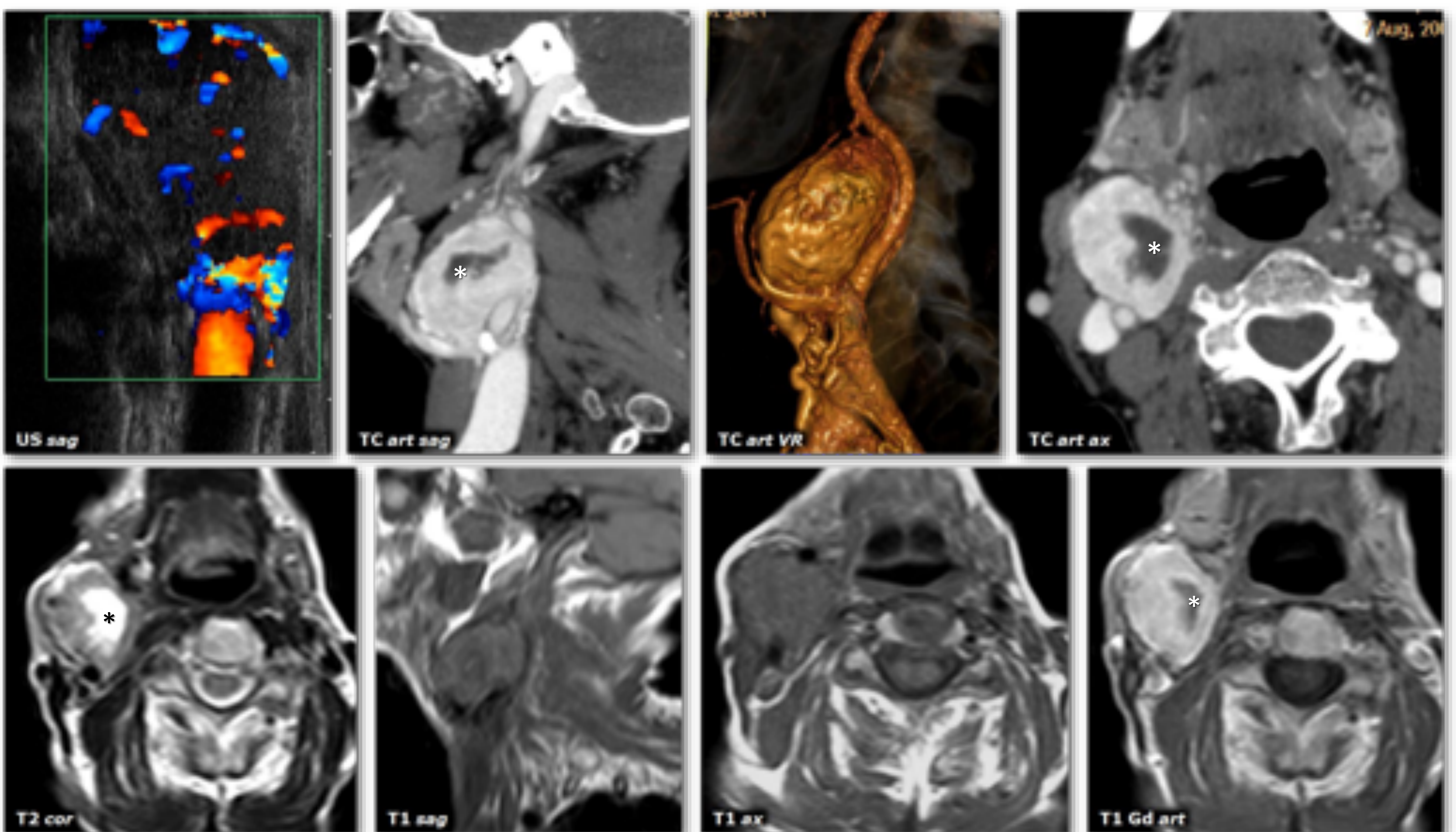


Figura 17. Paraganglioma parasimpático no secretor del glomus carotídeo. Varón de 46 años. Consulta por masa cervical palpable, sin otra sintomatología. Se aprecia una lesión nodular isoecogénica intensamente vascularizada junto a la bifurcación carotídea derecha (la imagen ecográfica se ha girado 90° para una mejor correlación con el resto de imágenes sagitales). En TC con contraste esta lesión presenta un realce intenso, con algunos focos quísticos en su interior (*). En la RM las áreas sólidas muestran alta señal en T2 e intermedia en T1, con realce intenso y rápido. Las regiones quísticas se comportan como el agua. Las determinaciones de catecolaminas fueron normales.

Feocromocitoma adrenal. Lo que el radiólogo debe conocer.



COMPLEJO ASISTENCIAL DE ÁVILA

El diagnóstico diferencial radiológico del feocromocitoma es amplio. Incluye las siguientes entidades que pueden presentarse con lesiones nodulares de las adrenales:

- **ADENOMA.** Los criterios de detección de grasa microscópica en TC sin contraste o RM en fase y fuera de fase, así como el estudio de lavado tardío permiten el diagnóstico fidedigno del adenoma adrenal en más de un 95% de los casos. Aproximadamente un tercio de los feocromocitomas presentan un comportamiento similar al de los adenomas en el estudio de lavado tardío en TC (Fig 7). Son muy raros los que muestran caída de señal en fase opuesta en el rango del adenoma. Por otro lado, un pequeño porcentaje de adenomas pueden presentar cambios quísticos (Fig 18) o, con aún menor frecuencia, hemorrágicos, que compliquen su diagnóstico y planteen la posibilidad de feocromocitoma, sobre todo si predominan los cambios quísticos y esto limita la posibilidad de valorar la presencia de grasa microscópica o el comportamiento con el contraste en las áreas sólidas.

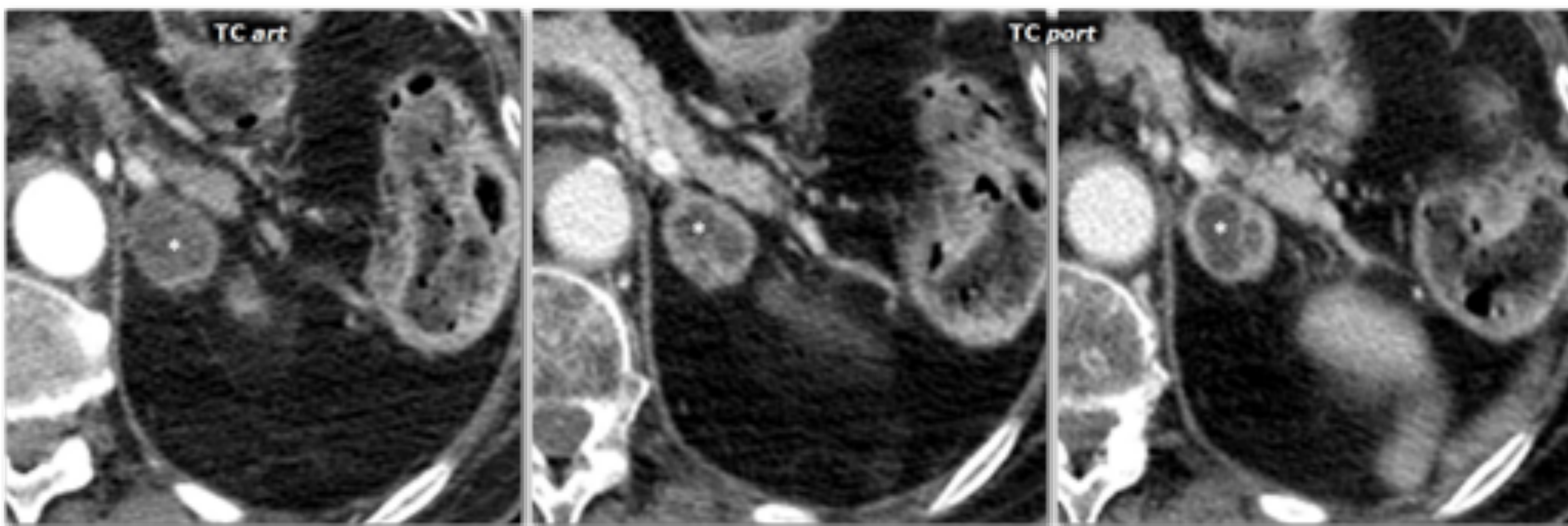


Figura 18. Adenoma con áreas focales quísticas. Mujer de 79 años con diagnóstico final de dermatosis carencial con componente depresivo. En estudio de TC ante la sospecha de síndrome constitucional se detecta una lesión nodular con áreas quísticas (*) en la adrenal izquierda. En la RM, que no podemos mostrar al perderse las imágenes en un lamentable incidente informático, se apreciaba un área sólida con pérdida significativa de señal en fase opuesta, lo que sugería adenoma con cambios quísticos. Siete años después la lesión no se ha modificado en dos controles de TC. No hay datos clínicos ni analíticos de feocromocitoma y no se ha diagnosticado ninguna neoplasia.

- **METÁSTASIS.** Son las lesiones malignas más frecuentes de las adrenales. Se estima que solo un 2-3% de las lesiones nodulares adrenales halladas incidentalmente son malignas. El origen más frecuente de las metástasis adrenales son los carcinomas (por este orden, de pulmón, mama, colon y riñón), seguidos por los melanomas y los linfomas. Cuando se detecta un nódulo adrenal en un paciente con neoplasia conocida se plantea un reto diagnóstico, sobre todo por la alta prevalencia de los adenomas y la posibilidad de que presenten aspectos atípicos. Pero también porque la apariencia de las metástasis puede ser muy parecida a la de los feocromocitomas. La multiplicidad, la existencia de enfermedad diseminada, o el patrón de realce pueden ser de utilidad en ciertos casos (Fig 19). No es raro que las metástasis adrenales presenten fenómenos quísticos o necróticos similares a los habituales en el feocromocitoma. Este, como hemos visto, a menudo se diagnostica incidentalmente en un contexto clínico que no lo sugiere, y puede coexistir con otra enfermedad neoplásica. En los casos en que esto ocurra será muy difícil alcanzar un diagnóstico radiológico correcto, especialmente teniendo en cuenta el escaso valor de la secuencia de difusión, la posibilidad de que el patrón de realce no sea típico y el hecho de que el feocromocitoma también presenta una notable actividad metabólica y los valores de SUV en $[^{18}\text{F}]\text{FDG}$ PET-TC pueden simular malignidad (Figs 14 y 15). El reto diagnóstico es también importante cuando se trata de tumores cuyas metástasis tienden a mostrar realce intenso y precoz, así como focos quísticos-necróticos, como sucede, por ejemplo, con los carcinomas renales de células claras (Figs 20 y 21) o tumores neuroendocrinos.

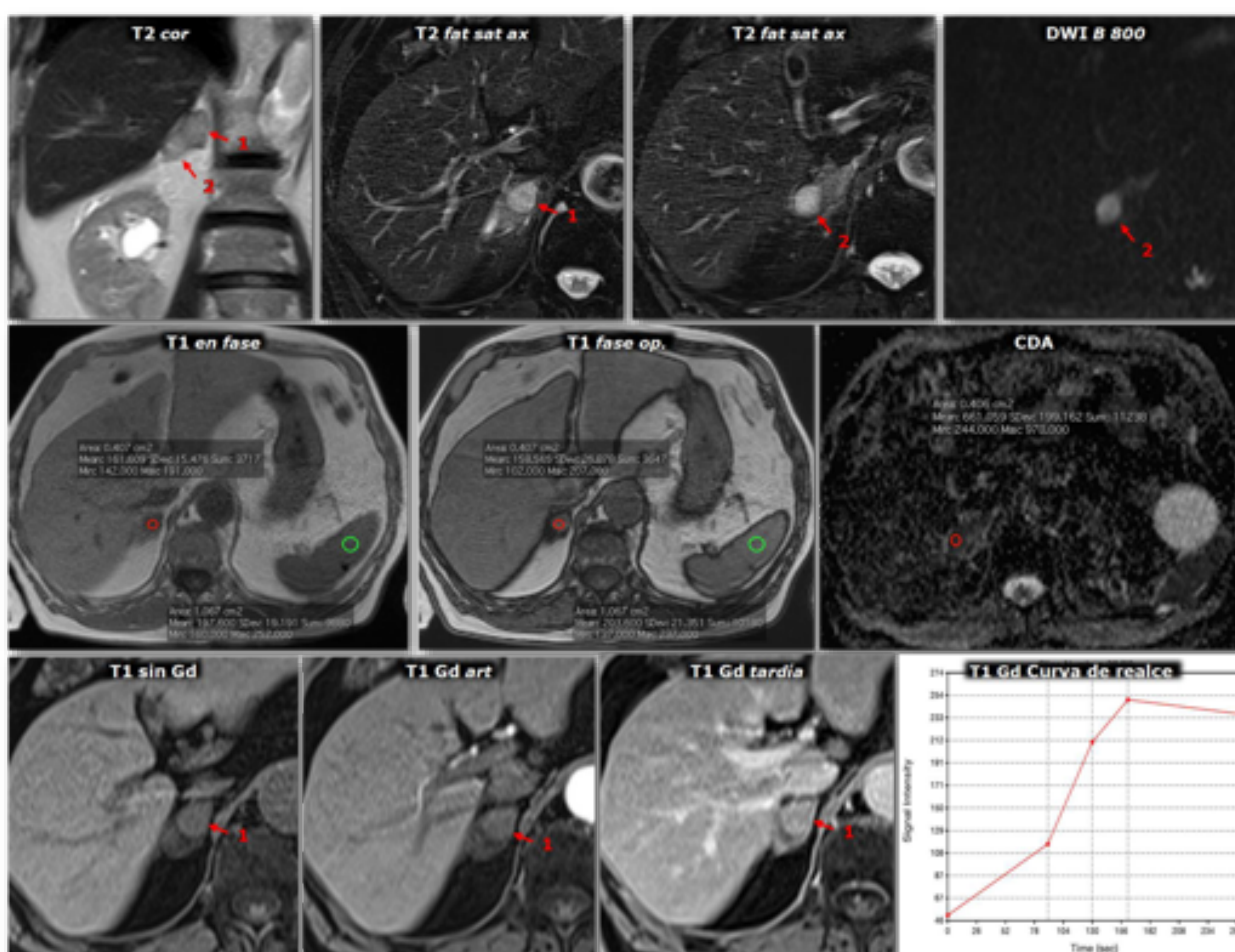


Figura 19. Metástasis de carcinoma epidermoide de pulmón. En estadificación de carcinoma de pulmón se aprecia un nódulo adrenal derecho indeterminado, sin otras metástasis. En RM se comprueba que en realidad hay dos nódulos adrenales derechos (1 y 2), sólidos y homogéneos, con un comportamiento similar. Tienen alta señal en T2, restricción de la difusión del agua (CDA de $0,66 \times 10^{-3} \text{ mm}^2/\text{s}$) y no contienen lípidos microscópicos (porcentaje de pérdida de señal de 1,9% y ratio adrenal-bazo 0,95, por debajo de 16,5% y por encima de 0,71 respectivamente). El comportamiento de cada una de estas lesiones podría darse también en un feocromocitoma de pequeño tamaño. En el estudio dinámico con contraste las dos lesiones muestran realce relativamente intenso, aunque algo más tardío de lo que es habitual en el feocromocitoma.

Feocromocitoma adrenal. Lo que el radiólogo debe conocer.

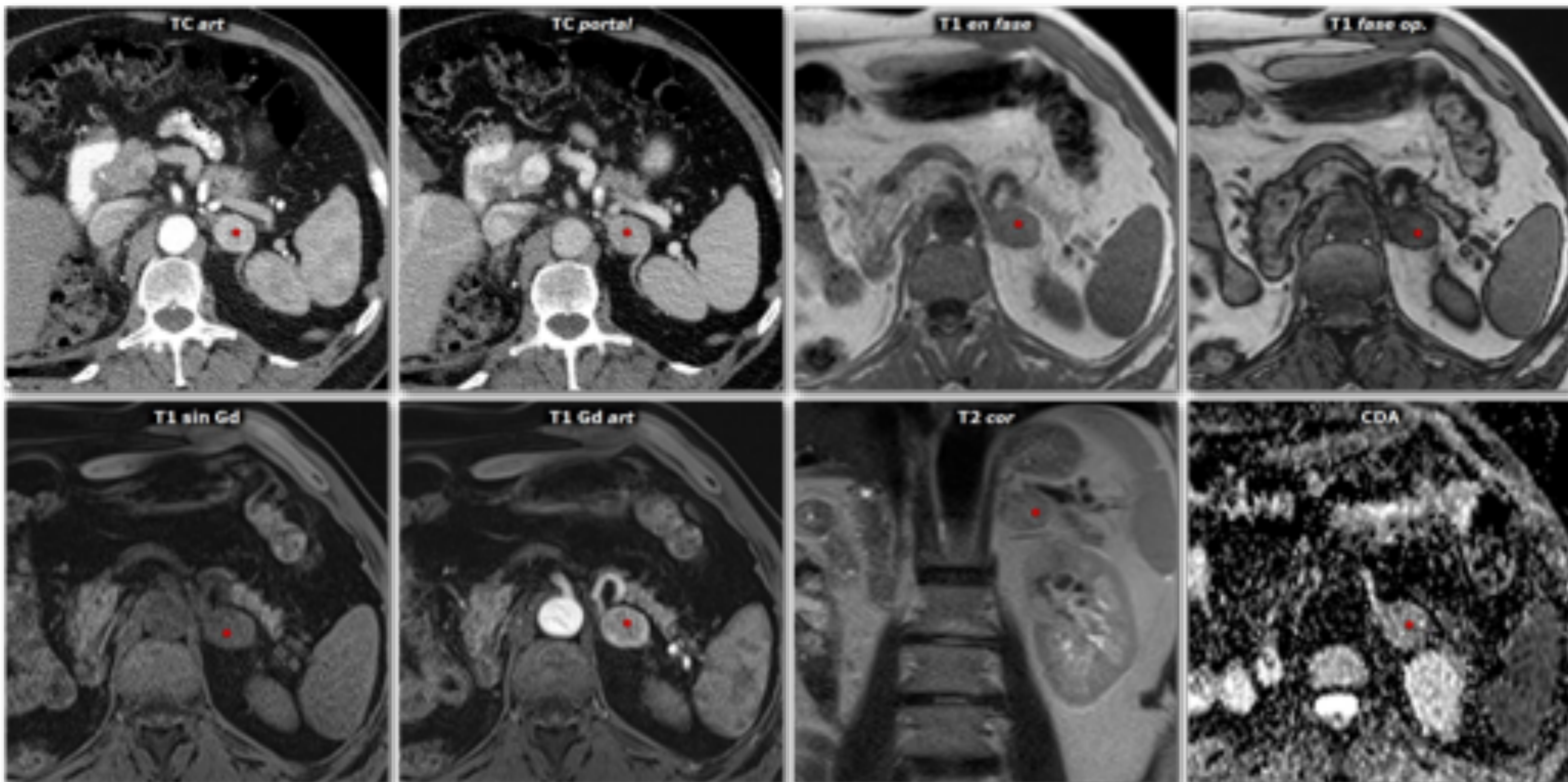


Figura 20. Metástasis adrenal izquierda de carcinoma de células claras renal contralateral. Varón de 78 años intervenido seis años antes de un carcinoma de células claras renal derecho (nótese la ausencia de ese riñón). En el estudio de seguimiento aparece un nódulo adrenal izquierdo (*) que no estaba presente en estudios previos. Este nódulo es sólido, homogéneo y realiza de forma intensa en la fase arterial del estudio de TC y el de RM. Aunque visualmente no parece perder mucha señal en fase opuesta, en el cálculo cuantitativo se aprecia una ratio adrenal-bazo de 0,60 y un porcentaje de pérdida de señal del 42,2% (por debajo de 0,71 y por encima de 16,5% respectivamente), lo que sugeriría adenoma rico en lípidos. Este comportamiento, no obstante, también se ha descrito en metástasis de carcinoma renal de células claras, que ocasionalmente pueden presentar alto contenido lipídico intracelular. Es muy raro que ocurra en feocromocitomas. Por otro lado, la lesión presenta alta intensidad de señal en T2 y muestra intensidad de señal relativamente alta en el mapa de CDA, con valor promedio de $1,45 \times 10^{-3} \text{ mm}^2/\text{s}$. La aparición reciente de la lesión y el valor bajo de CDA orientan más hacia metástasis (los valores de CDA suelen ser relativamente altos en el tumor primario y las metástasis del carcinoma renal de células claras, que por otro lado pueden presentar caída de señal en fase opuesta por la presencia de lípidos intracitoplasmáticos). En todo caso, no podría excluirse por completo la posibilidad de feocromocitoma, por lo que se recomendó realizar determinaciones analíticas de catecolaminas, que fueron normales. El paciente fue intervenido con resultado histológico de metástasis de carcinoma renal de células claras.

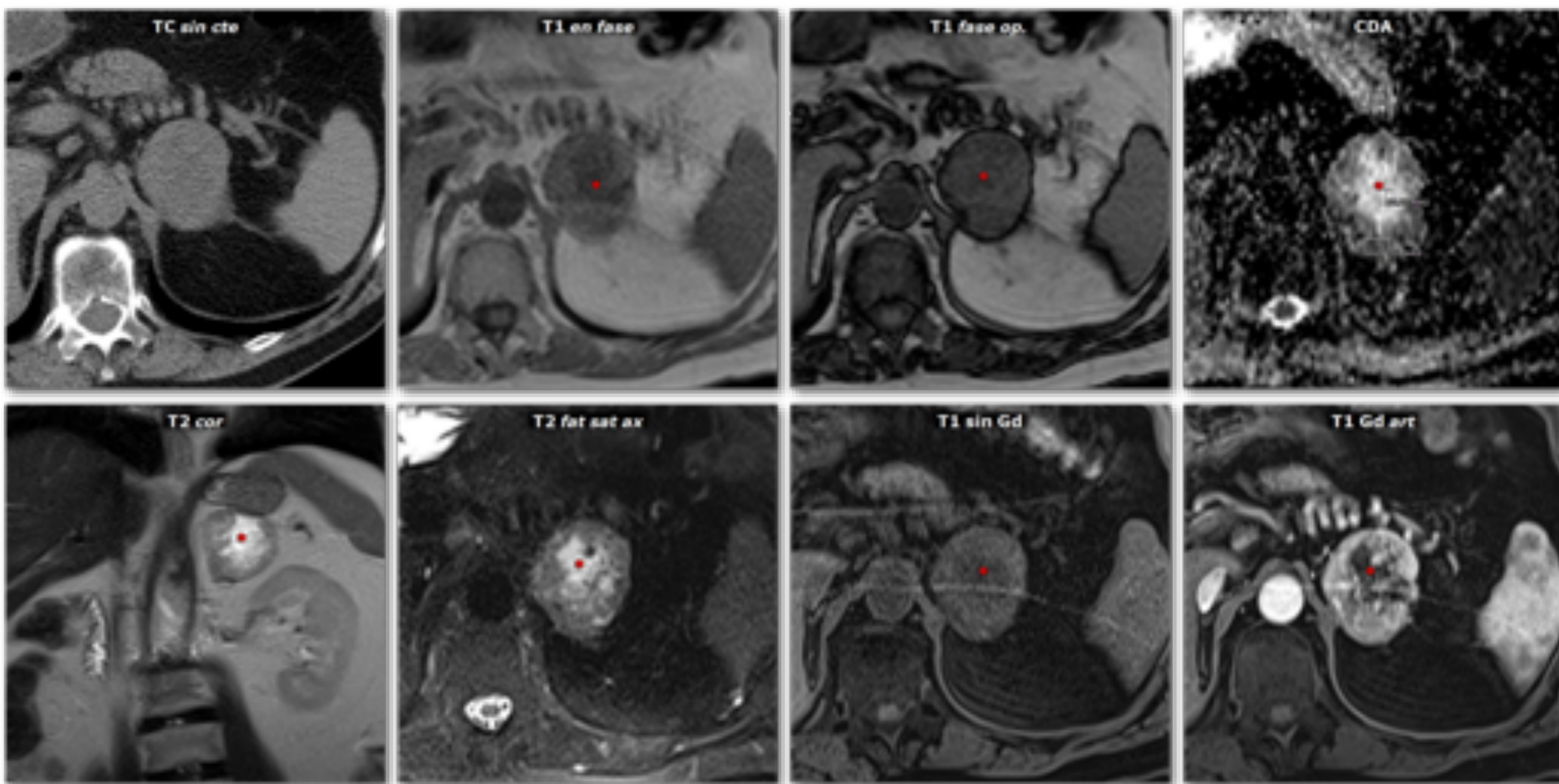


Figura 21. Metástasis adrenal izquierda con cambios quístico-necróticos de carcinoma de células claras renal contralateral. Varón de 60 años intervenido 13 años antes por carcinoma renal derecho de células claras (nótese la nefrectomía derecha en el estudio coronal). En TC sin contraste por insuficiencia renal se aprecia una masa adrenal izquierda bien delimitada, relativamente homogénea y valores de atenuación inespecíficos. Se realiza RM con contraste (la tasa de filtrado glomerular lo permite) y se comprueba que la masa presenta un foco central irregular de degeneración necrótica-quística (*), y una región sólida periférica cuya señal no cae significativamente en fase opuesta en el estudio visual. En el cuantitativo se aprecia una ratio adrenal-bazo de 0,82 y un porcentaje de pérdida de señal del 2,2% (por encima de 0,71 y por debajo de 16,5% respectivamente), lo que sugeriría que no se trata de un adenoma rico en lípidos. La lesión presenta alta intensidad de señal en T2, moderada restricción de la difusión del agua (CDA de $0,93 \times 10^{-3} \text{ mm}^2/\text{s}$) e intenso realce en la fase arterial del estudio, con lavado posterior rápido (no mostrado). El aspecto radiológico de esta lesión se solapa con el del feocromocitoma, si bien en este las áreas quísticas son por lo general mejor definidas, al predominar la degeneración quística sobre la necrótica. Previa constatación de normalidad en las determinaciones analíticas de catecolaminas se sometió a resección de lo que se confirmó que correspondía a una metástasis de carcinoma renal de células claras con pronunciados fenómenos necróticos.

Feocromocitoma adrenal. Lo que el radiólogo debe conocer.



○ **CARCINOMA.** Son raros, con una prevalencia de 1-2 por millón. Son tumores agresivos, con crecimiento rápido y muy mal pronóstico. Pueden asociarse a síndromes genéticos (Li-Fraumeni, Beckwith-Wiedemann, complejo de Carney, hiperplasia adrenal congénita y MEN 1). Pueden debutar clínicamente como masa abdominal o por hipersecreción de esteroides. En general se comportan como masas grandes, lobuladas y heterogéneas, en general con áreas necróticas, quísticas y hemorrágicas, con realce algo más tardío y menos intenso que el del feocromocitoma (Fig 22). No es raro que tengan un comportamiento infiltrante de estructuras vecinas, incluyendo la vena cava inferior en el lado derecho, o se acompañen de adenopatías regionales o metástasis hematógenas (Fig 23). Es muy infrecuente que contengan lípidos macro o microscópicos. En áreas sólidas presentan gran restricción de la difusión del agua.

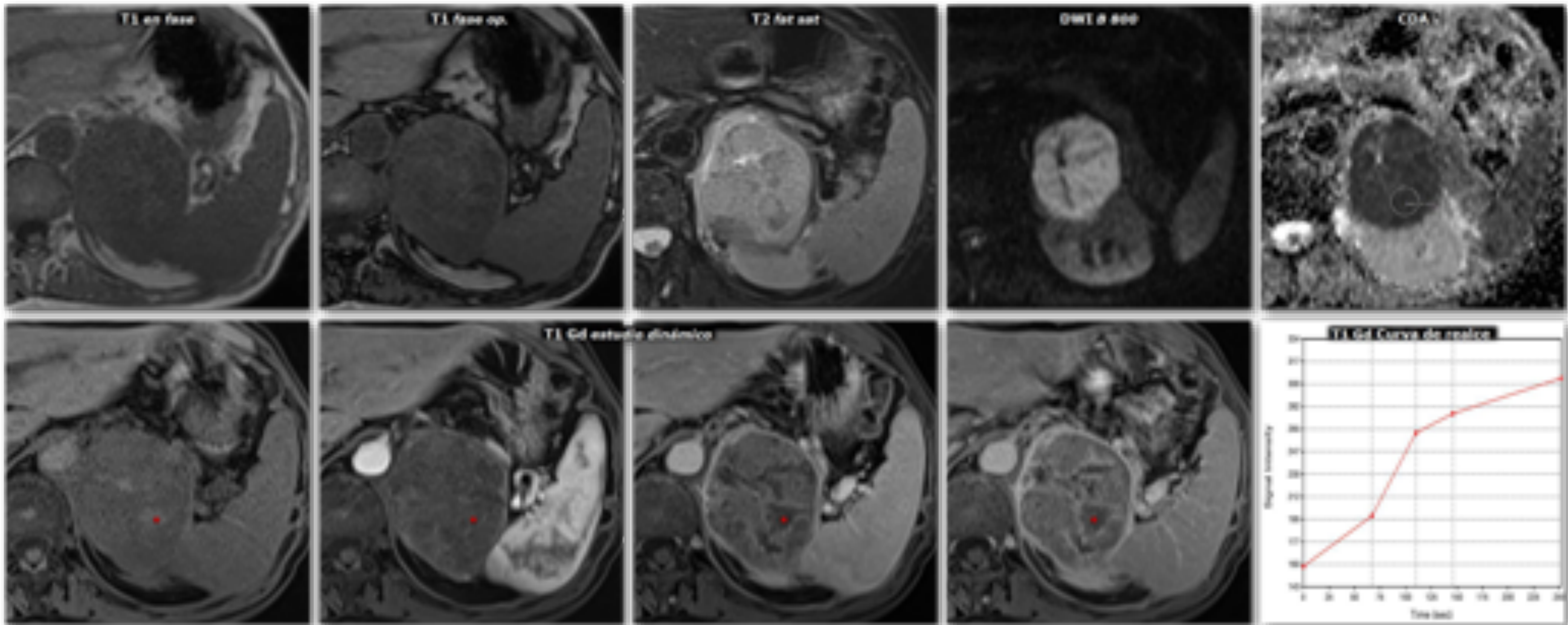


Figura 22. Carcinoma adrenal. Varón de 67 años asintomático con elevación de marcadores tumorales en analítica privada. En TC en otro centro se detecta una masa adrenal izquierda. RM. Presenta una masa adrenal izquierda grande (8 cm de eje mayor), bien delimitada, discretamente lobulada y con una estructura interna heterogénea. Muestra focos con realce muy escaso, algunos con alta señal en el estudio basal potenciado en T1 (*). Histológicamente se confirmó la existencia de amplias áreas con necrosis hemorrágica. Las regiones sólidas no presentan caída significativa de su señal en fase opuesta, muestran hiperintensidad en T2, muy marcada restricción de la difusión del agua (CDA de $0,61 \times 10^{-3} \text{ mm}^2/\text{s}$) y realce discreto (relativo menor del 100%) y progresivo en el estudio dinámico con contraste paramagnético.

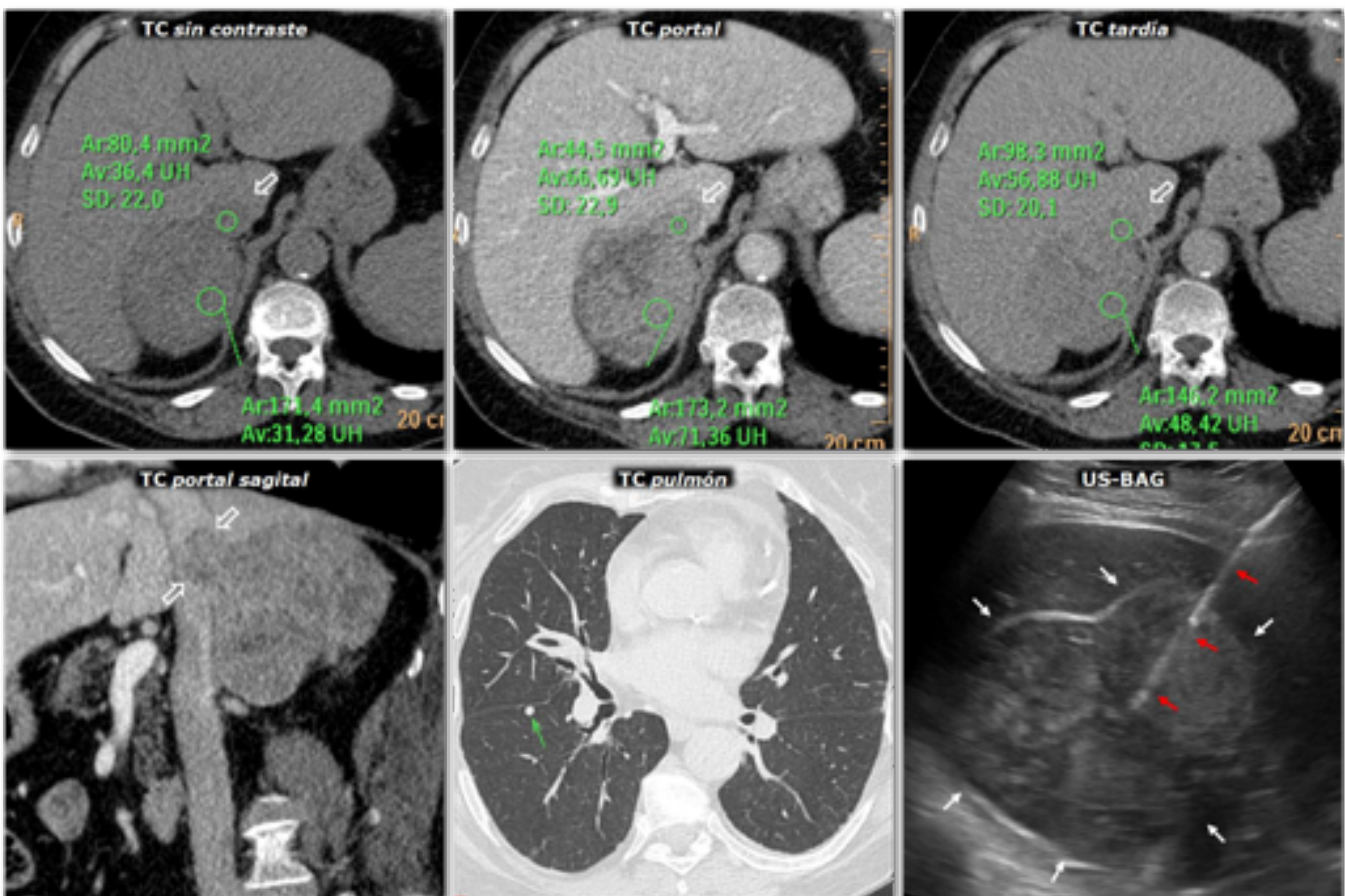


Figura 23. Carcinoma adrenal metastásico que invade la vena cava inferior. Mujer de 78 años con dolor abdominal y síndrome constitucional. Masa adrenal derecha heterogénea y lobulada, que invade focalmente la vena cava inferior (flechas huecas) y se acompaña de pequeños nódulos pulmonares metastásicos (flecha verde). Tanto las áreas sólidas menos necróticas como el trombo tumoral venoso muestran escaso realce con el contraste. El comportamiento es poco sugerente de feocromocitoma y mucho más de carcinoma adrenal, por lo que puede realizarse BAG percutánea (guiada ecográficamente y con acceso transhepático; flechas rojas), que confirma el diagnóstico.

Feocromocitoma adrenal. Lo que el radiólogo debe conocer.



COMPLEJO ASISTENCIAL DE ÁVILA

- **LINFOMA.** La afectación por linfoma de las adrenales casi siempre se produce en el contexto de una afectación generalizada (linfoma adrenal secundario, en autopsias hasta en el 25% de los linfomas), y el diagnóstico es sencillo. El linfoma adrenal primario es excepcional y su diagnóstico radiológico es casi imposible. Ecográficamente está descrito como heterogéneo, ocasionalmente con áreas quísticas y hemorrágicas, lo cual puede llevar a plantear el diagnóstico diferencial con el feocromocitoma (Fig 24). En TC pueden ser homogéneos o heterogéneos, con la posibilidad de cambios quísticos y en general con realce discreto, lo cual también se describe en la RM. Como es habitual con las lesiones por linfoma, suelen presentar importante restricción de la difusión del agua. Los linfomas secundarios que afectan a la adrenal suelen hacerlo en el contexto de enfermedad retroperitoneal extensa, a menudo bilateral, con un componente ganglionar o multivisceral, en general creciendo en torno a las estructuras anatómicas cercanas con escaso efecto de masa.

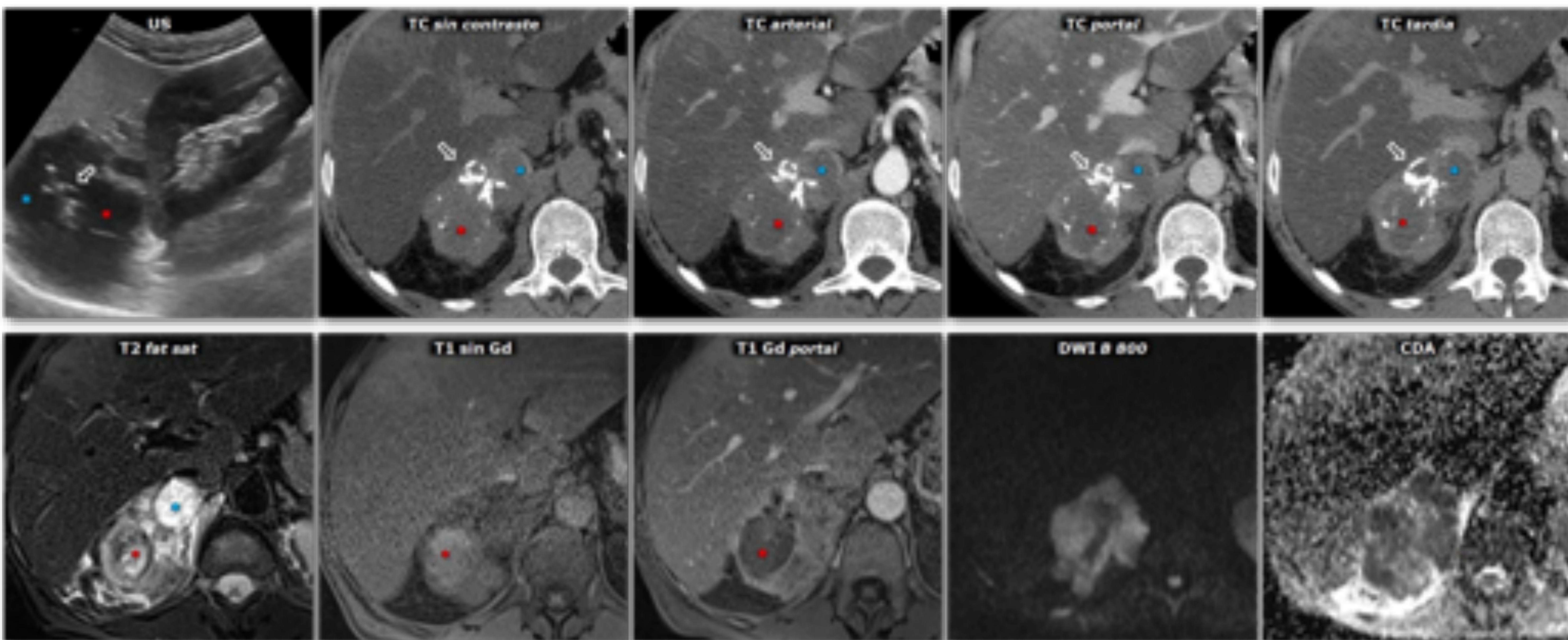


Figura 24. Linfoma adrenal primario. Varón de 51 años con hepatopatía alcohólica. Se diagnostica seropositividad VIH en ingreso por malestar general, diarrea, sangrado digestivo y pérdida de peso. En ecografía se encuentra, al margen de intensa esteatosis hepática parcheada, una masa adrenal derecha lobulada y con un comportamiento muy heterogéneo en todas las pruebas de imagen. Contiene calcificaciones (flechas huecas), áreas quísticas (asteriscos azules) y hemorrágicas (asteriscos rojos), estas últimas con alta señal en T1 y halo hipointenso de hemosiderina en T2. Además hay áreas sólidas que presentan realce discreto en TC y RM, así como una intensa restricción de la difusión del agua, con alta señal con B alto y valores muy bajos de CDA, en torno a $0,68 \times 10^{-3} \text{ mm}^2/\text{s}$. Aunque el escaso realce y los valores tan bajos de CDA en áreas sólidas van en contra de feocromocitoma, el hecho de tratarse de una lesión con áreas quísticas, hemorrágicas y calcificaciones hizo contemplar también esta posibilidad. Las determinaciones analíticas de catecolaminas fueron normales. El paciente fue sometido a adrenalectomía. El diagnóstico histológico fue de linfoma B difuso de célula grande de inmunofenotipo activado (non-GCB) asociado al virus de Epstein-Barr.

- **SARCOMA.** Son muy infrecuentes. Muchos autores sugieren que los *leiomiomas* adrenales, como el resto de los retroperitoneales se originan en la capa muscular de estructuras venosas, en este caso bien sea la vena adrenal u otra de menor entidad. Los *angiosarcomas* pueden tener un patrón angioformativo, en cuyo caso la apariencia radiológica puede ser más típica, o epitelioide, con un aspecto más inespecífico (Fig 25). Todos los sarcomas se comportan radiológicamente en general como masas adrenales grandes, lobuladas y heterogéneas, con áreas quísticas y necróticas (Fig 26). Algunas presentan un comportamiento más infiltrante, al menos en algunas zonas.

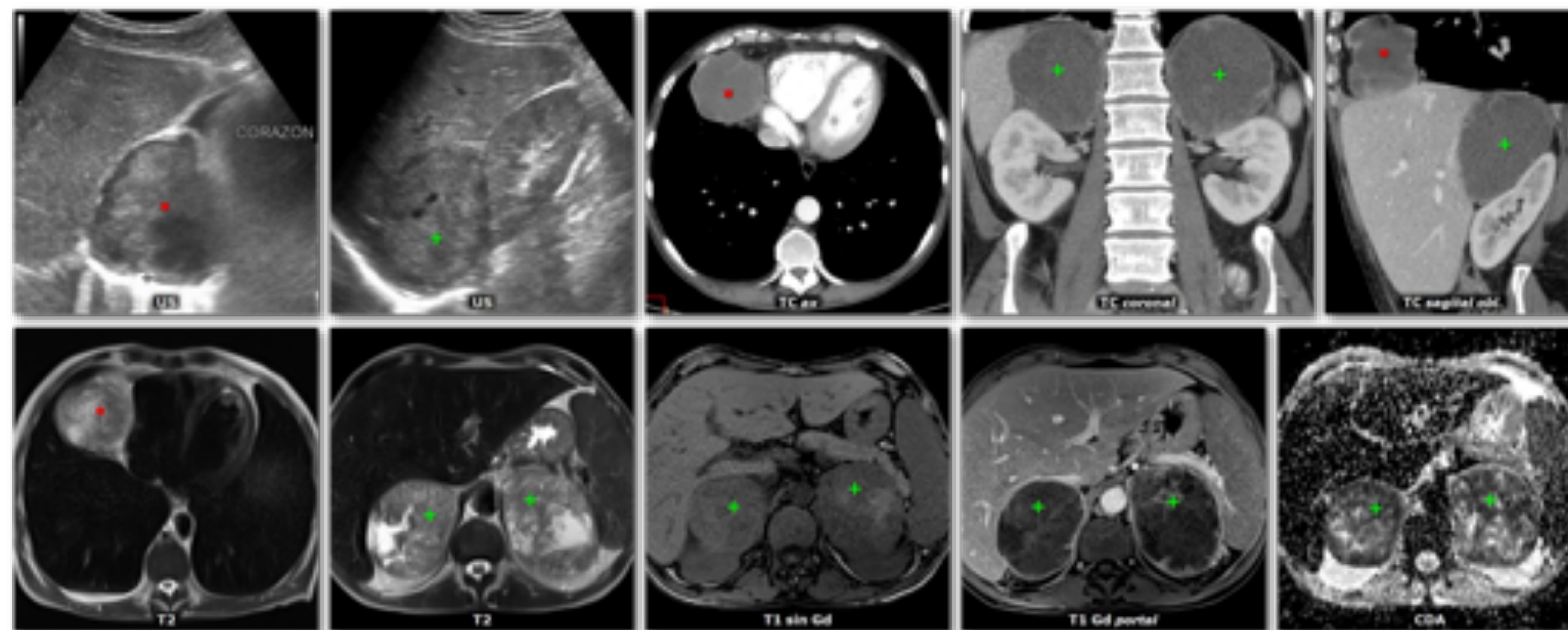


Figura 25. Angiosarcoma con afectación adrenal bilateral (+) y una tercera masa en el ángulo cardiopélico derecho (*). Varón de 53 años con síndrome constitucional y dolor en flancos y epigastrio. En los estudios radiológicos se identifican dos masas adrenales y una suprarenal en el ángulo cardiopélico derecho, las tres bien delimitadas, con baja densidad en TC, escaso realce casi solo periférico y en algunos septos. En cuanto a su textura interna, ecográficamente parecen sólidas, con pequeños quistes en su interior. En TC aparentan ser predominantemente quísticas y en RM parecen contener focos quísticos de diversos tamaños, en general pequeños, algún pequeño foco hemorrágico y pese al escaso realce y la existencia de focos de apariencia quística, una importante restricción de la difusión del agua, con valores muy bajos de CDA. Se planteó la posibilidad de feocromocitoma en el contexto de un síndrome genético, con una tercera lesión que podría ser metastásica o corresponder a otro tumor. El estudio de catecolaminas fue normal. Finalmente se realizó BAG de una de las masas adrenales, y el diagnóstico histológico fue de angiosarcoma epitelioide. Es imposible determinar cuál es el tumor primario.

Feocromocitoma adrenal. Lo que el radiólogo debe conocer.

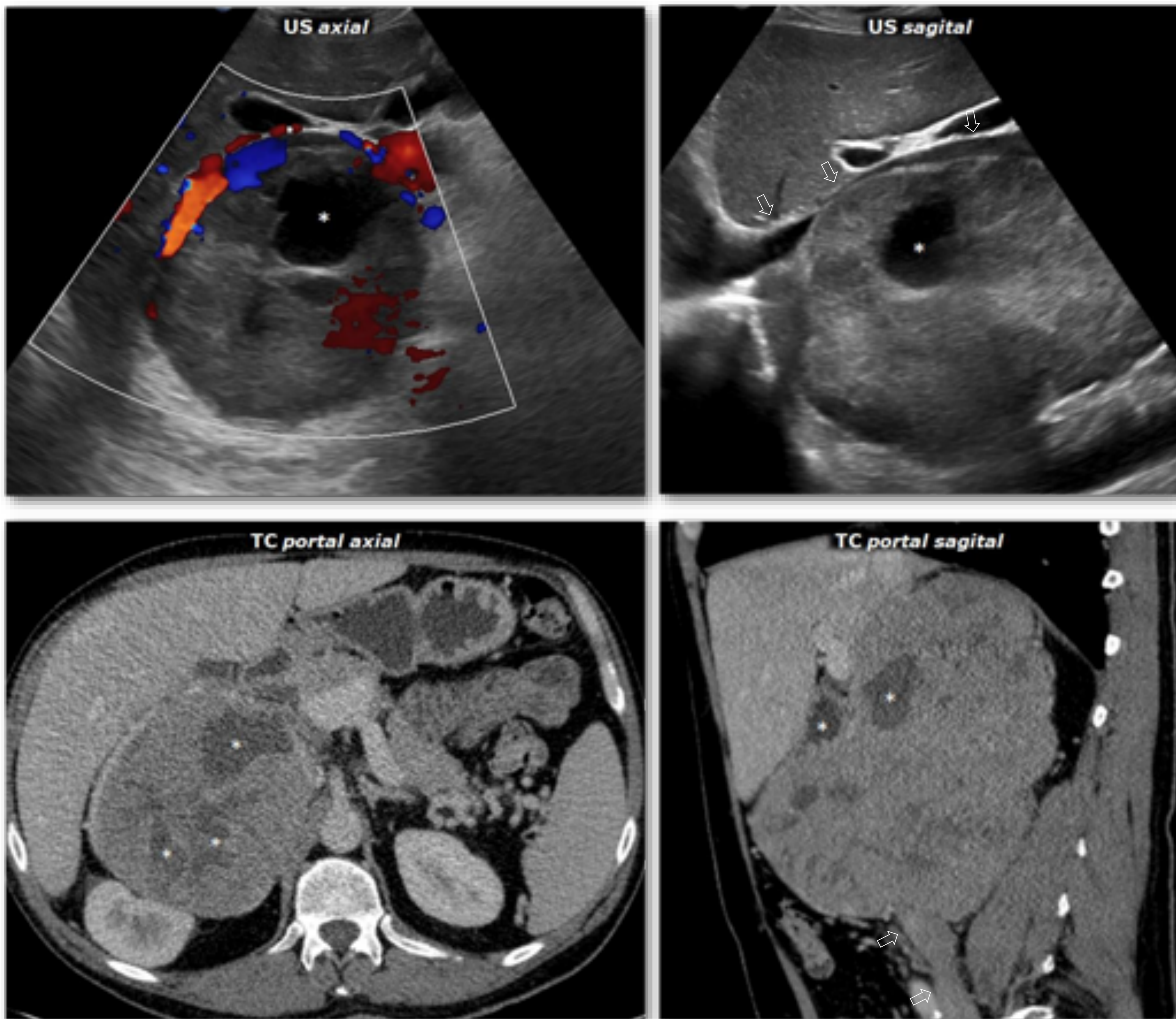


Figura 26. Leiomiomasarcoma pleomórfico adrenal. Varón de 40 años con molestias abdominales inespecíficas de meses de evolución. Gran masa predominantemente sólida, aunque con áreas quísticas (*) en su interior, visibles, tanto en ecografía como en TC, lobulada y con importante compresión en la vena cava inferior (flechas huecas), que en la cirugía aparecía infiltrada por la masa.

○ **MIELOLIPOMA.** Son tumores benignos compuestos por células mielopoyéticas y grasa madura, casi siempre macroscópicamente identificable, lo que permite su caracterización. En la TC es fácil reconocer la grasa. En la RM aparece como hiperintensa en T1, lo que hipotéticamente puede generar confusión con las áreas hemorrágicas frecuentes en los feocromocitomas. La distinción es sencilla si se interpreta la supresión de la señal en secuencias con saturación espectral o por otros medios de la grasa, aunque el diagnóstico puede ser más difícil en el pequeño porcentaje de mielolipomas que tienen muy escaso componente en grasa macroscópica (Fig 27).

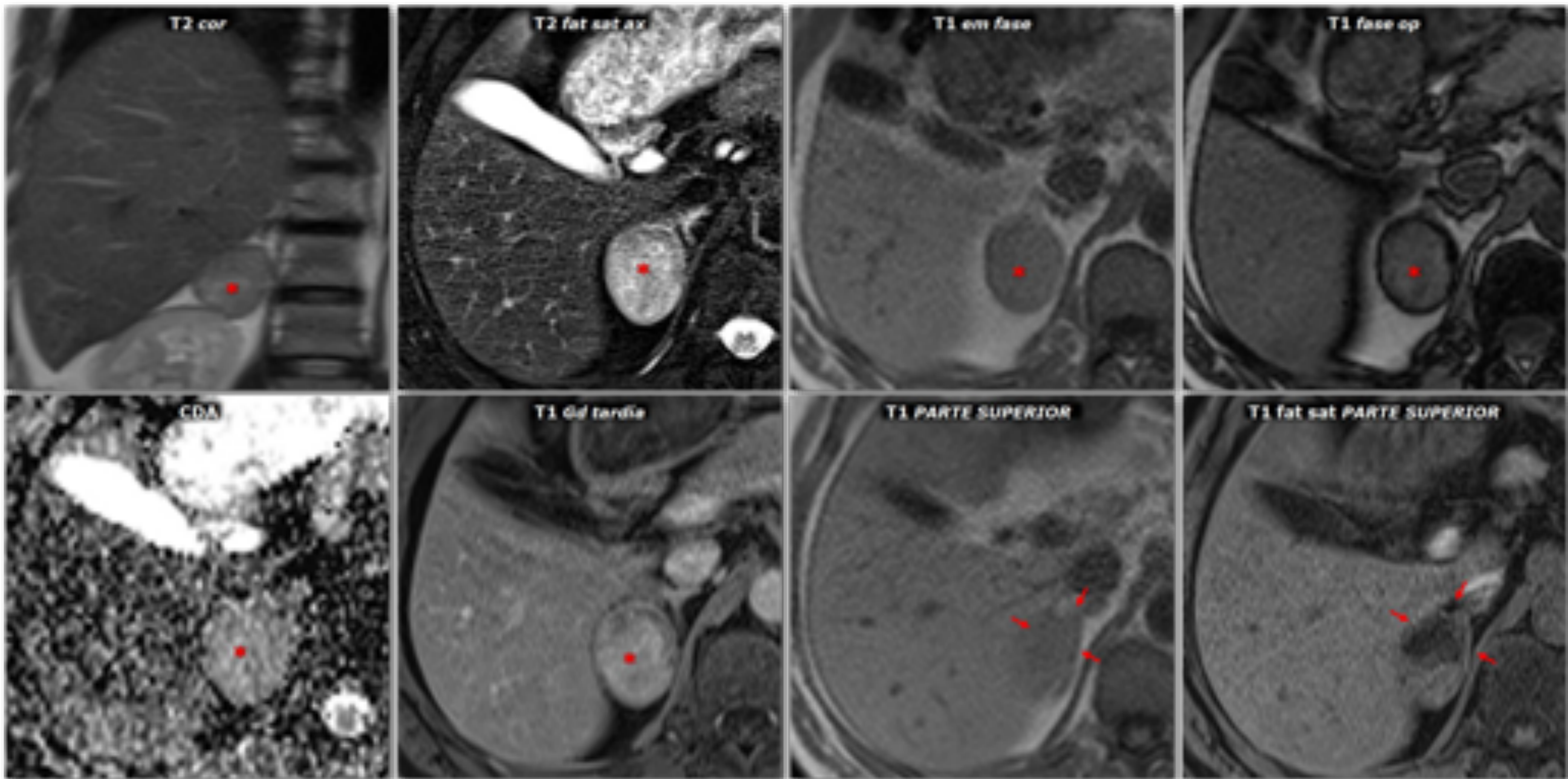


Figura 27. Hallazgo incidental de mielolipoma adrenal derecho con muy escasa grasa macroscópica. Varón de 42 años con dolor abdominal. En TC hay dudas sobre la posibilidad de que la lesión contenga grasa. En la RM se comprueba que en la inmensa mayoría de la lesión (*), esta presenta alta señal en T2 y realce relativamente intenso (más del 100% de realce relativo) y precoz (el pico se produce en la segunda adquisición del estudio dinámico, dato no mostrado). Estos hallazgos impiden descartar feocromocitoma. Sin embargo, en estas mismas áreas hay una caída de señal en fase opuesta de un 29.6%, superior a 16.5% y por lo tanto sugiriendo contenido en lípidos intracelulares. Entonces se plantea la posibilidad de adenoma. La lesión presenta poca restricción de la difusión del agua (CDA de $1.1 \times 10^{-3} \text{ mm}^2/\text{s}$), lo cual no es definitivo para orientar el diagnóstico. La clave viene dada por el reconocimiento en la parte superior de la lesión de un foco (flechas) que no pierde señal en fase opuesta (no mostrado), pero sí lo hace en las secuencias con saturación espectral de la grasa o STIR (no mostrado), confirmando que se trata de un pequeño foco de grasa macroscópica, como se reconoce en estudio retrospectivo minucioso de la TC. Este es un dato muy orientativo de mielolipoma. No obstante, puesto que un mínimo porcentaje de feocromocitomas puede contener grasa macroscópica, y por otro hay también antecedentes muy escasos de tumores de colisión feocromocitoma-mielolipoma, se realizó estudio hormonal, que fue negativo. El paciente persiste asintomático y la lesión estable tres años después.

Feocromocitoma adrenal. Lo que el radiólogo debe conocer.



- **HEMANGIOMA.** Son raros (1/10.000 autopsias), predominando los cavernosos. En general son lesiones bien delimitadas de pequeño tamaño y presentan un comportamiento radiológico similar al de los hemangiomas hepáticos (**Fig 28**), con alta señal en T2, baja en T1 y realce globular periférico con progresión centripeta, ocasionalmente incompleta. La alta señal en T2 puede simular feocromocitoma, pero se diferencian sobre todo en el patrón de realce.

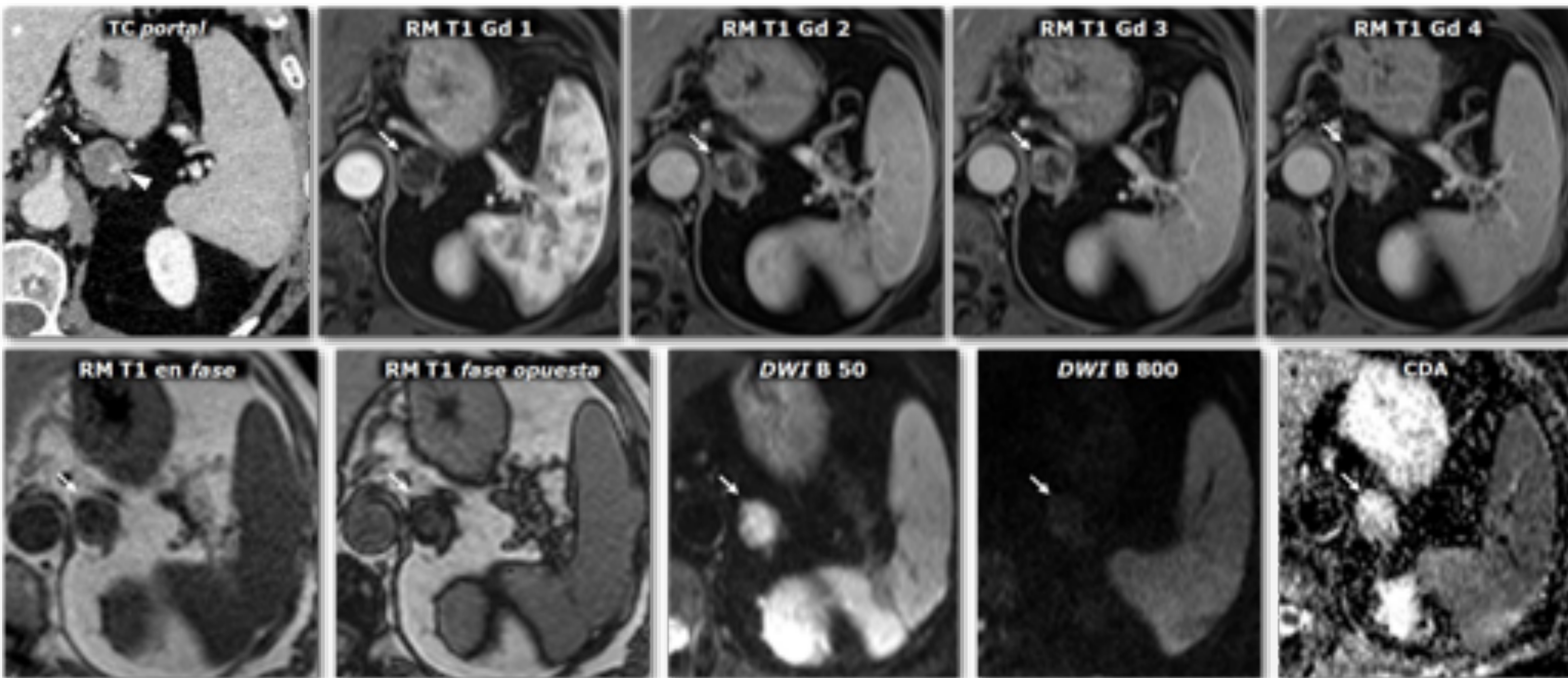


Figura 28. Hemangioma adrenal. Mujer de 60 años. Hallazgo incidental en TC por dolor abdominal de un nódulo adrenal izquierdo hipotenuante (flecha), con algunos focos nodulares de realce en la fase portal (cabeza de flecha). En RM se comprueba realce globular centripeto durante el estudio dinámico con contraste. No pierde señal en fase opuesta, es marcadamente hiperintenso en T2 (se ilustra con la secuencia potenciada en difusión con valor bajo de B), presenta baja señal en difusión con valor alto de B y, confirmando que no tiene restricción de la difusión, muestra alta intensidad en el mapa de CDA, con un valor promedio de $2,2 \times 10^3 \text{ mm}^2/\text{s}$. Dos años después la lesión persiste estable.

- **ONCOCITOMA.** Son mucho más infrecuentes que los renales, con predilección por mujeres de edad media. Un 30% son funcionantes, siendo lo más frecuente que segreguen esteroides. Se presentan como masas sólidas bien delimitadas, con realce heterogéneo, en ocasiones intenso y con áreas quísticas (**Fig 29**), planteando entonces la posibilidad de feocromocitoma, más frecuente. Un pequeño porcentaje tiene potencial maligno.

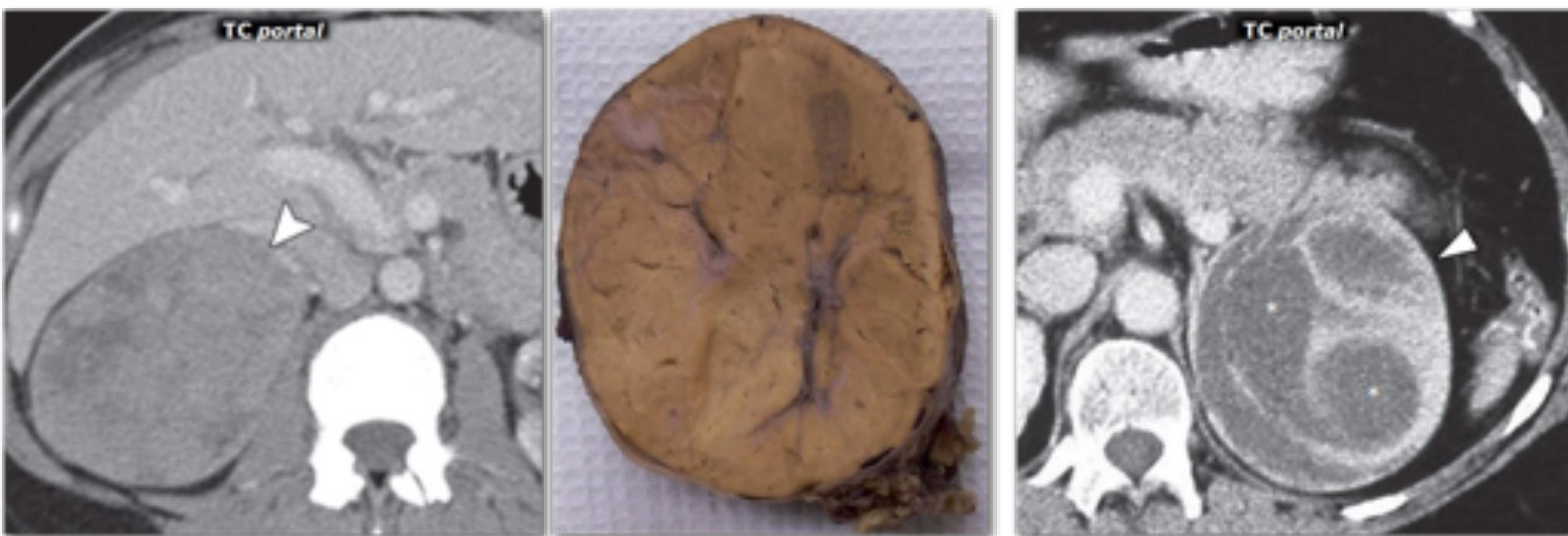


Figura 29. Oncocitoma adrenal en dos casos de mujeres de edad media (48 y 47 años respectivamente). El primer tumor no era funcionante y se presentó como una masa sólida bien delimitada discretamente heterogénea y moderadamente hipercaptante (cabeza de flecha). El segundo tumor sí era funcionante, y provocaba HTA y cefalea. En TC se presentó como una masa también bien delimitada, con áreas quísticas (*) e intenso realce en las regiones sólidas. El diagnóstico de sospecha fue feocromocitoma.

- Lattin GE Jr, Sturgill ED, Tujo CA, Marko J, Sanchez-Maldonado KW, Craig WD, et al. From the radiologic pathology archives: Adrenal tumors and tumor-like conditions in the adult: radiologic-pathologic correlation. *Radiographics*. 2014;34:805-29.
- Sharma N, Dogra PN, Mathur S. Functional adrenal oncocytoma: A rare neoplasm. *Indian J Pathol Microbiol*. 2008;51:531-3.

Feocromocitoma adrenal. Lo que el radiólogo debe conocer.



COMPLEJO ASISTENCIAL DE ÁVILA

- **SCHWANOMA**. Son muy raros. Suelen ser tumores unilaterales, bien delimitados, quísticos con tabiques de grosor variable o áreas sólidas que muestran realce progresivo (**Fig 30**), lo que no es habitual en los feocromocitomas.

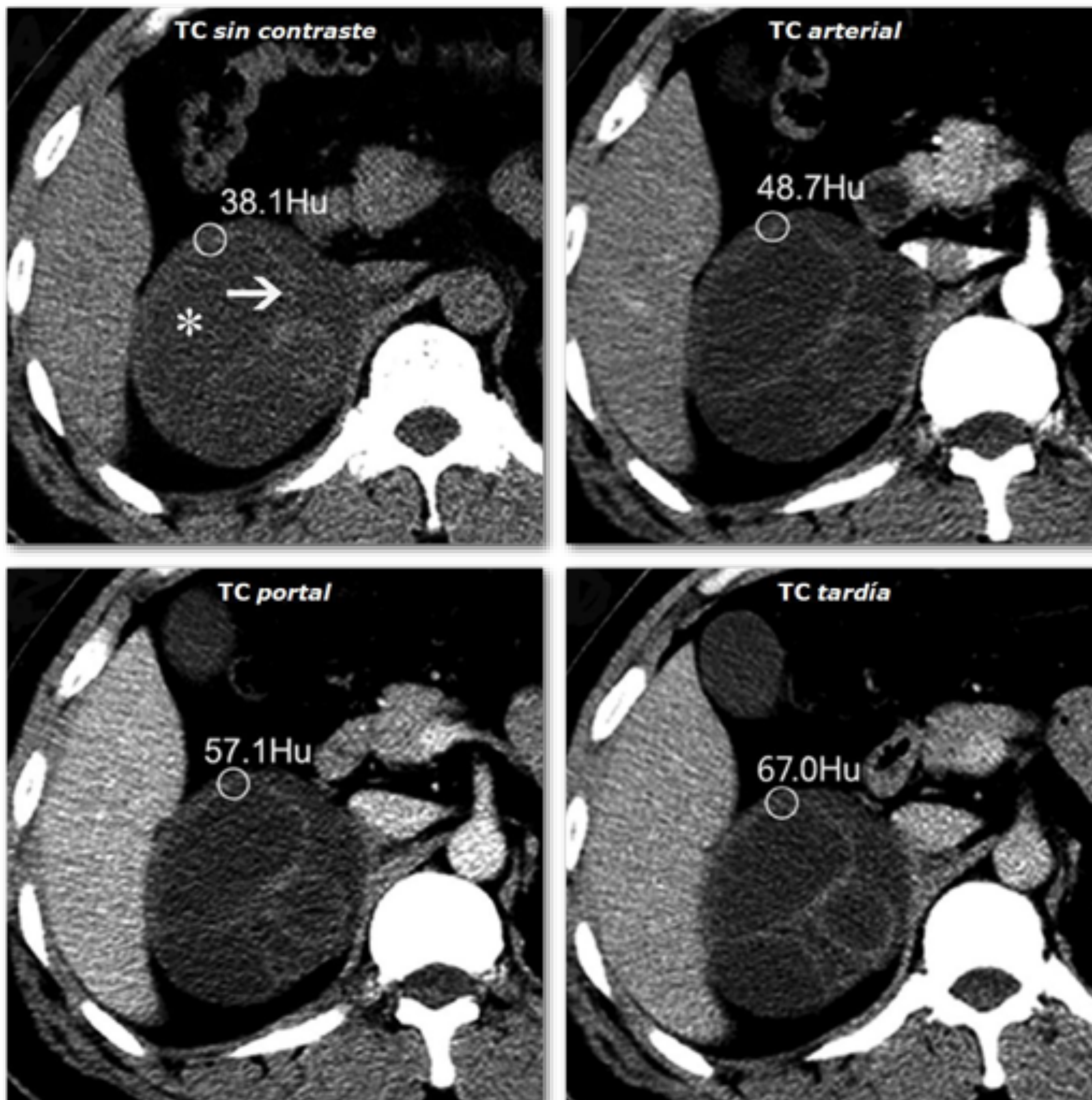


Figura 30. Schwannoma adrenal. Hallazgos en TC. Varón de 43 años. Se aprecia una masa quística (*) septada de forma casi esférica en la adrenal derecha. Las áreas sólidas de la pared y los septos (flecha) muestran realce discreto y progresivo a lo largo del estudio dinámico.

• Zhang YM, Lei PF, Chen MN, Lv XF, Ling YH, Cai PQ, et al. CT findings of adrenal schwannoma. Clin Radiol. 2016;71:464-70.

- **TUMOR ADENOMATOIDE**. Son tumores benignos de origen mesotelial excepcionales en la adrenal (solo se han descrito algunas decenas de casos, con predilección por varones jóvenes). Son masas bien delimitadas y heterogéneas, con cambios quísticos frecuentes (**Fig 31**), indistinguibles del feocromocitoma.

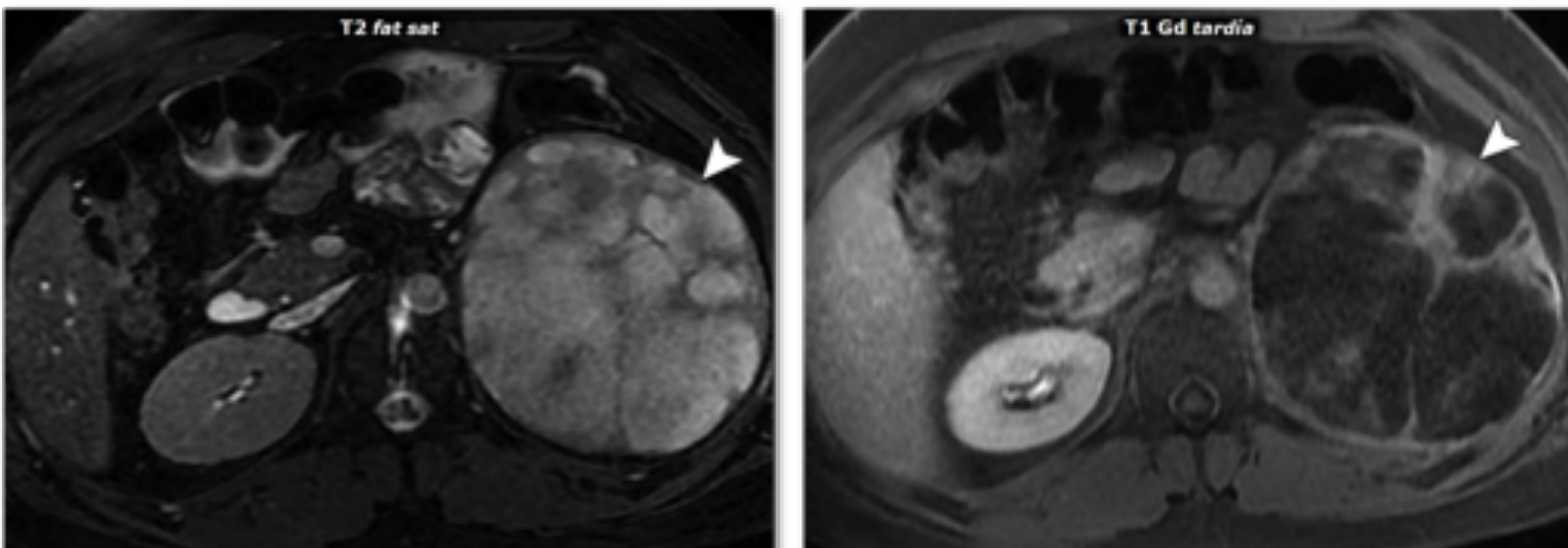


Figura 31. Tumor adenomatoide adrenal. Hallazgo incidental en varón de 22 años con dolor abdominal en cuadrante inferior derecho. Gran masa bien delimitada con áreas sólidas y otras quísticas (cabezas de flecha), con alta señal en T2 y realce heterogéneo en el componente sólido en el estudio con contraste.

• Lattin GE Jr, Sturgill ED, Tujo CA, Marko J, Sanchez-Maldonado KW, Craig WD, et al. From the radiologic pathology archives: Adrenal tumors and tumor-like conditions in the adult: radiologic-pathologic correlation. Radiographics. 2014;34:805-29

Feocromocitoma adrenal. Lo que el radiólogo debe conocer.



- **QUISTE ADRENAL.** Se clasifican, en función de la histología que los recubre internamente, en endoteliales y epiteliales. Son muy raros, algo menos los endoteliales, entre los que algunos autores incluyen los linfangiomas, que se presentan como masas quísticas bien delimitadas de pared fina, ocasionalmente multiseptadas (**Fig 32**).

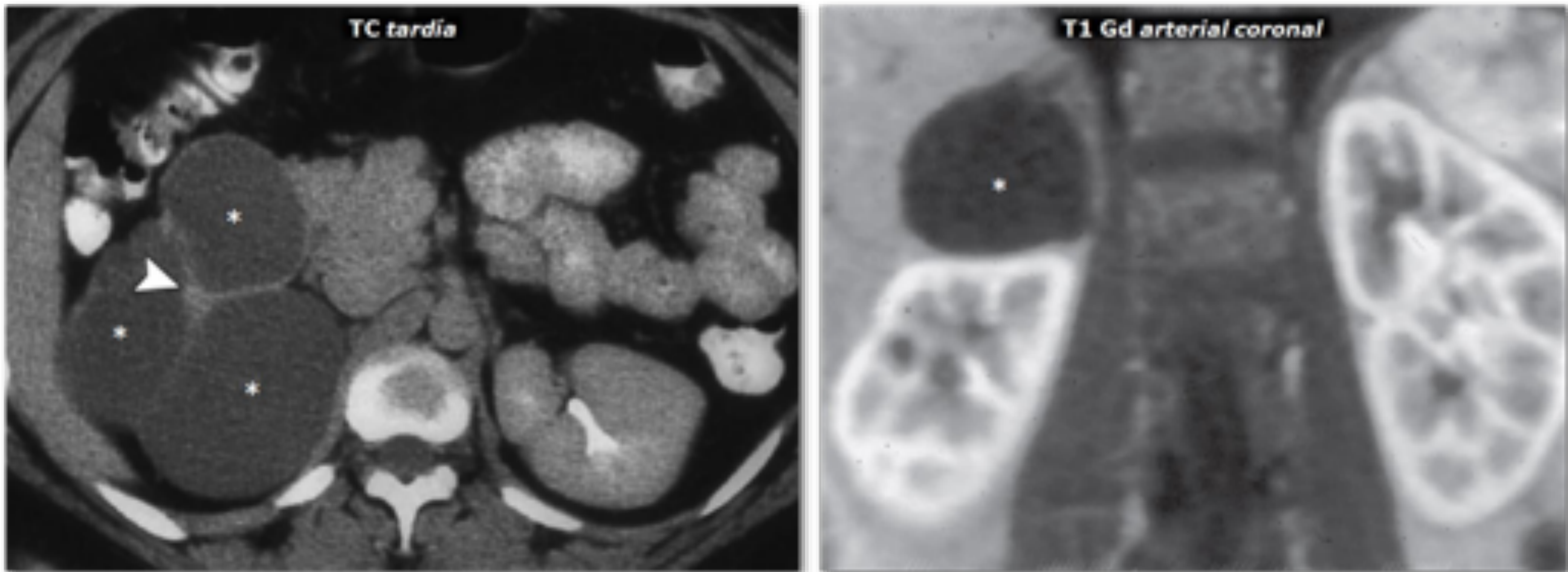


Figura 32. Linfangioma adrenal en una mujer de 35 años y un niño respectivamente. En ambos casos se aprecia una masa adrenal quística bien delimitada y de pared fina (*), en el primer caso con algunos septos que captan contraste (cabeza de flecha), y en el segundo unilocular.

- Elsayes KM, Mukundan G, Narra VR, Lewis JS Jr, Shirkhoda A, Farooki A, et al. Adrenal masses: mr imaging features with pathologic correlation. *Radiographics*. 2004;24:S73-86.
- Lattin GE Jr, Sturgill ED, Tujo CA, Marko J, Sanchez-Maldonado KW, Craig WD, et al. From the radiologic pathology archives: Adrenal tumors and tumor-like conditions in the adult: radiologic-pathologic correlation. *Radiographics*. 2014;34:805-29.

- **QUISTE HIDATÍDICO.** Son excepcionales en la glándula adrenal, aunque debe tenerse en cuenta esta posibilidad en áreas endémicas de equinocosis, como la nuestra. Puede coexistir o no con enfermedad hidatídica hepática o en otras localizaciones. En ocasiones se acompaña de HTA refractaria al tratamiento. La apariencia radiológica es en forma de lesión multiquística (**Fig 33**). Cuando se reconocen claras vesículas hijas o membranas el diagnóstico es más sencillo.

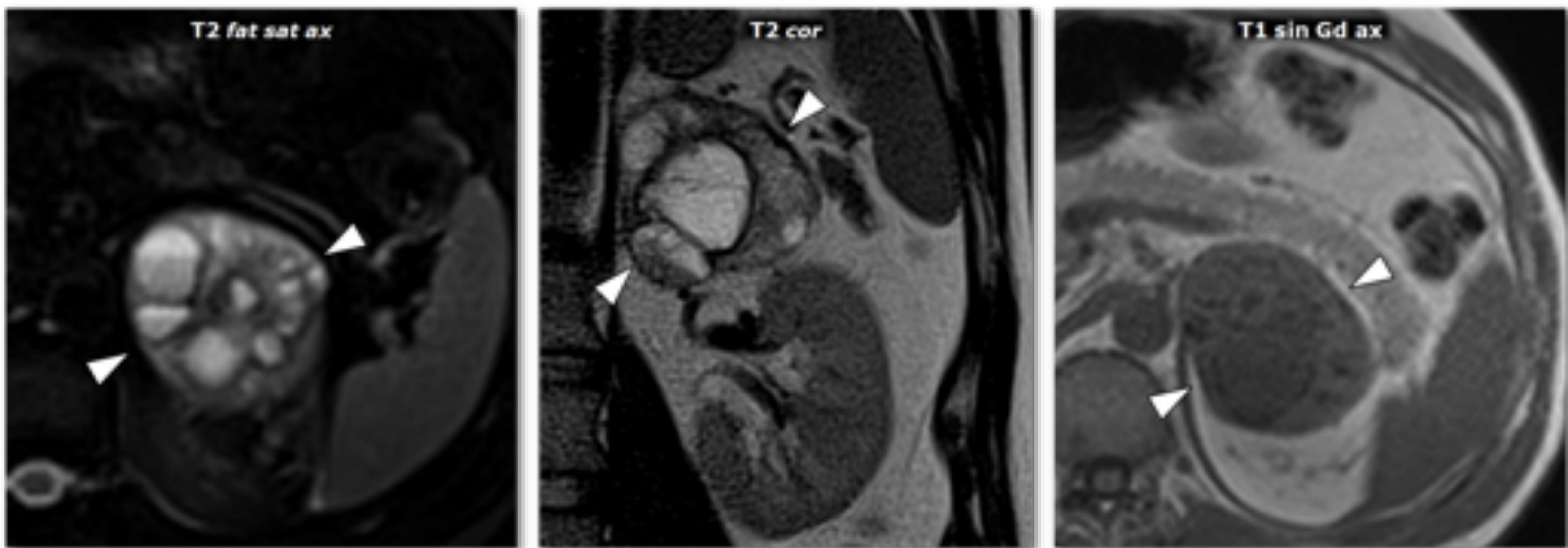

Figura 33. Quiste hidatídico adrenal. Varón de 56 años con HTA refractaria e insuficiencia renal (estudio sin contraste). Masa multiquística dependiente de la adrenal izquierda. No existía enfermedad hidatídica hepática ni en otras localizaciones. Pese a que en nuestra área de salud son aún frecuentes los casos de hidatidosis, se sospechó inicialmente feocromocitoma. Los estudios de catecolaminas fueron normales. El paciente fue sometido a intervención quirúrgica sin incidencias, con el resultado histológico de quiste hidatídico.

Feocromocitoma adrenal. Lo que el radiólogo debe conocer.



COMPLEJO ASISTENCIAL DE ÁVILA

- **TUBERCULOSIS.** La afectación tuberculosa de las adrenales no es frecuente. En general es bilateral y se manifiesta en forma de engrosamiento glandular con áreas quísticas o necróticas centrales y realce periférico. Puede ocasionar insuficiencia adrenal y con el tiempo devenir en calcificaciones residuales. Facilita el diagnóstico la frecuente coexistencia de datos de infección pulmonar o genitourinaria (**Fig 34**). Se han descrito algunos casos con comportamiento infiltrante de estructuras vecinas, como el hígado o la vena cava inferior.

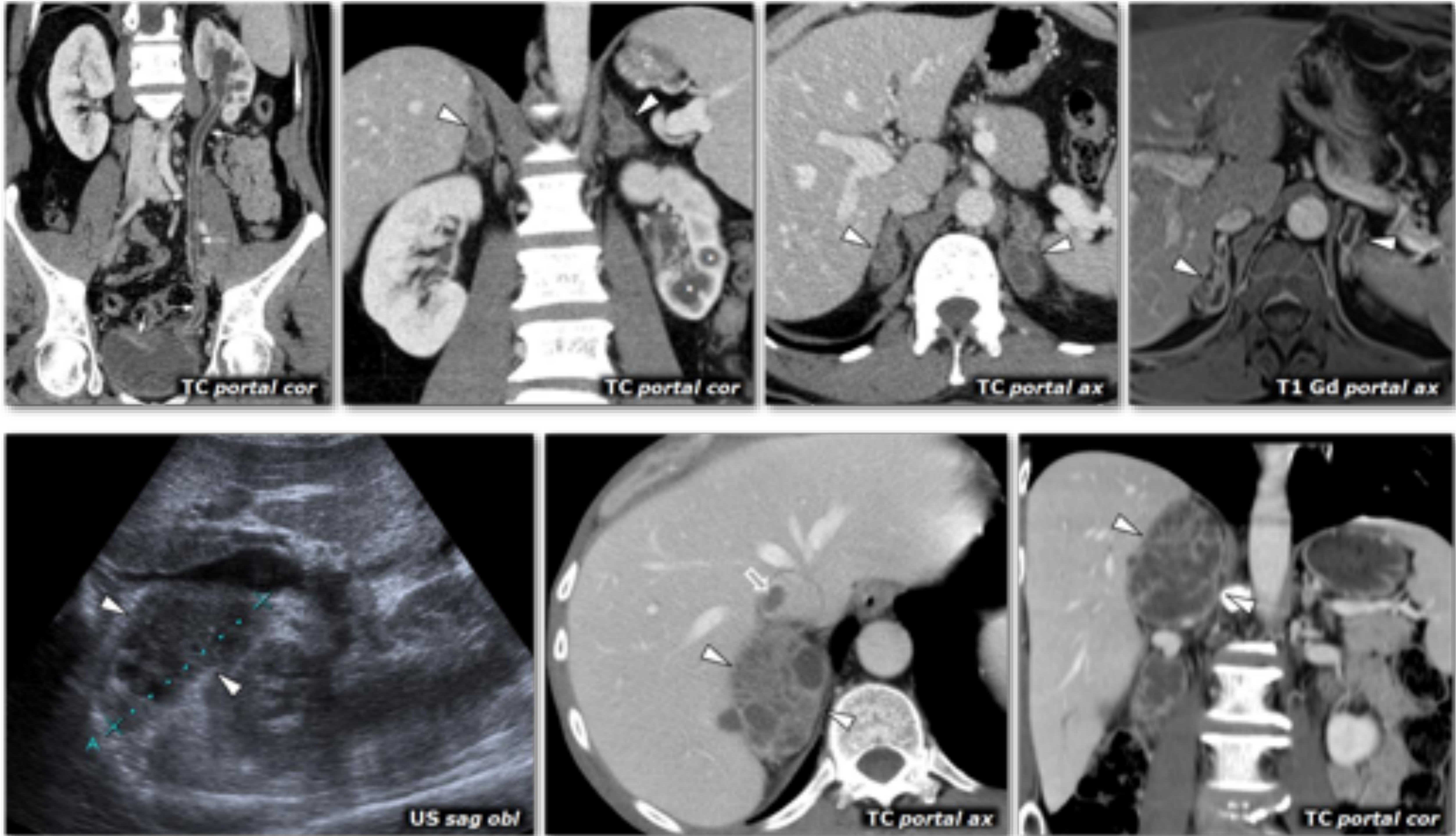
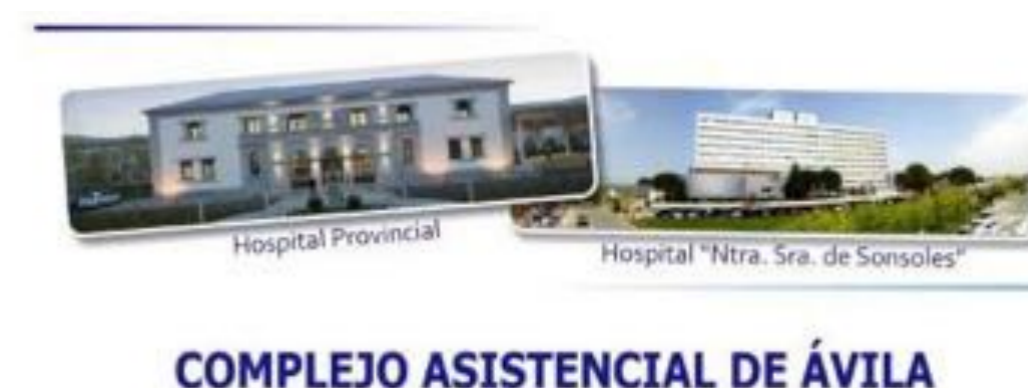

Figura 34. Tuberculosis adrenal.

Fila superior. Varón de 44 años de origen magrebí, con hipercortisolismo y fiebre vespertina. Se aprecian hallazgos sugerentes de tuberculosis urinaria: riñón izquierdo pequeño, con reducción de espesor parenquimatoso y dilatación de cálices inferiores (). Hay marcado realce circunferencial del urotelio pieloureteral y, parcheado, vesical. El estudio de la orina confirma la sospecha. Además se aprecia una afectación adrenal bilateral en forma de áreas quísticas pequeñas con realce periférico tanto en TC como RM, así como restricción de la difusión del agua en la periferia (no mostrado), hallazgos muy sugerentes de afectación tuberculosa adrenal.*

Fila inferior. Varón de 57 años, bebedor, con diagnóstico reciente de tuberculosis pulmonar (no mostrado). Se identifica una masa adrenal derecha multiquística, con una pequeña extensión a la vena cava inferior (flecha hueca). Se realizó PAAF de esta lesión, con confirmación microbiológica de tuberculosis.

Feocromocitoma adrenal. Lo que el radiólogo debe conocer.



- **HEMATOMA Y SEUDOQUISTE (Fig 35).** El hematoma adrenal por traumatismo cerrado es raro, más frecuente en el lado derecho. Suele ser redondeado, con tamaño promedio de 2,8 cm y atenuación media de 52 UH. Puede demostrarse extravasación o hematoma periadrenal mal delimitado. También pueden producirse hemorragias adrenales por estrés en situaciones de gravedad (sepsis, cirugía, hipotensión, parto traumático en el neonato...). En estos casos es más frecuente la afectación bilateral, que puede conllevar insuficiencia adrenal aguda. En los dos casos, la evolución es hacia la disminución progresiva de la densidad de las lesiones, con posibilidad de que queden convertidas en pseudoquistes, a menudo con calcificación periférica. Los últimos, por último, pueden progresivamente quedar reducidos a calcificaciones residuales, indistinguibles de las originadas por la tuberculosis.

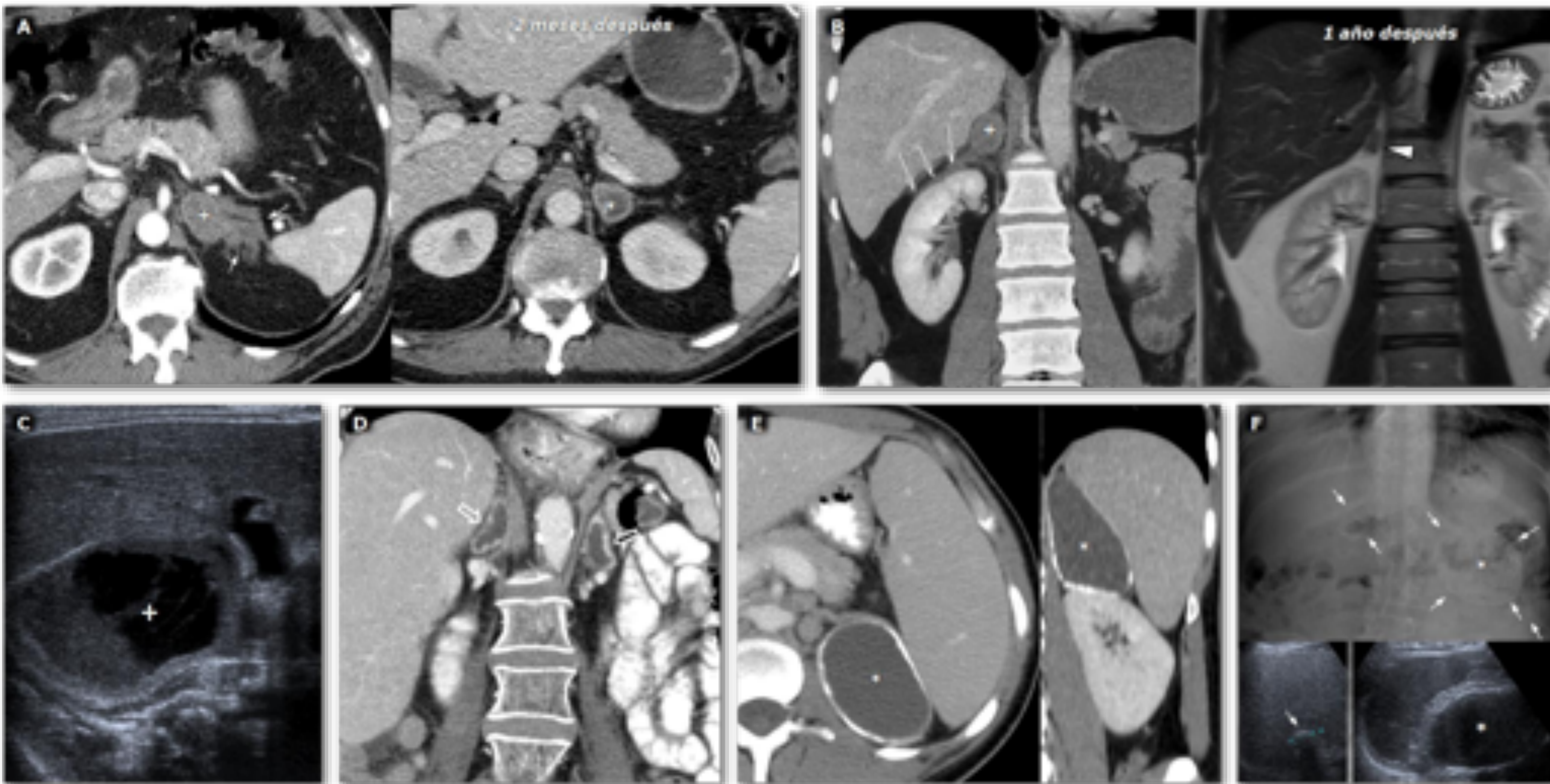


Figura 35. Hematomas y pseudoquistes adrenales.

- Varón de 63 años. Accidente de tráfico. Hemorragia adrenal izquierda traumática. Lesión nodular densa (58 UH) en la adrenal izquierda (+), con tractos densos hemáticos hacia la grasa perirrenal (flechas). Se vieron también algunas fracturas costales y de una apófisis transversa lumbar, así como un engrosamiento del colon sigmoide sospechoso de neoplásico, que se confirmó endoscópicamente. Recuperado, fue intervenido. En un estudio por dehiscencia de anastomosis (véanse pequeñas burbujas de neumoperitoneo en el hilio hepático) se aprecia como el hematoma adrenal se ha convertido en un pequeño pseudoquiste (*).
- Varón de 41 años. Accidente de tráfico. Hemorragia adrenal derecha traumática. Lesión nodular densa (55 UH) en la adrenal derecha (+), con tractos densos hemáticos hacia la grasa perirrenal (flechas). En RM realizada un año después por otra razón (T2 coronal) se comprueba la resolución completa de la lesión adrenal.
- Neonato tras parto traumático. Hemorragia adrenal. Masa quística adrenal derecha (+) con tabiques y detritus ecogénicos.
- Mujer de 78 años con colitis isquémica grave. Hemorragia adrenal bilateral por estrés y sepsis. Se aprecia una afectación bilateral de las adrenales, con realce periférico intenso y un centro de aspecto quístico (flechas huecas). Hay riesgo de insuficiencia adrenal.
- Varón de 42 años. Pseudoquiste adrenal. Hallazgo casual de una masa quística adrenal izquierda con calcificación periférica (*) en un paciente en estudio por un síndrome linfoproliferativo (véanse la esplenomegalia y una pequeña adenopatía paraórtica izquierda).
- Mujer de 81 años. Pseudoquiste adrenal izquierdo y calcificación adrenal bilateral. Hallazgo casual de una masa quística adrenal izquierda catalogada como pseudoquiste (*). En la periferia de esta masa y en la adrenal derecha (donde no hay formación quística) se aprecian calcificaciones, también visibles en la Rx (flechas). La paciente refería un antecedente traumático grave varias décadas antes.

CONCLUSIONES

- ✓ El radiólogo desempeña un papel fundamental en el diagnóstico y manejo del feocromocitoma adrenal.
- ✓ Su apariencia radiológica, aunque no específica, puede ser sugerente en algunos casos. Los hallazgos radiológicos más característicos son una alta señal en T2, realce intenso y rápido y frecuentes fenómenos quísticos y hemorrágicos (sobre todo cuando la lesión alcanza un tamaño importante), todo ello en una lesión nodular adrenal bien delimitada.
- ✓ Es importante mantener en mente esta posibilidad diagnóstica, porque a pesar de que es frecuente que la presentación clínica oriente el cuadro, no lo es menos que sea el radiólogo el primero en sugerir el diagnóstico, indicando determinaciones analíticas de catecolaminas o, en caso de dudas, exploraciones complementarias de Medicina Nuclear.
- ✓ Pueden verse feocromocitomas en varios síndromes genéticos, sobre todo en el de von Hippel-Lindau, el MEN2A y el de paraganglioma familiar.
- ✓ Debe evitarse la punción percutánea de un feocromocitoma.
- ✓ Han de conocerse las numerosas lesiones adrenales que entran en su diagnóstico diferencial.