seram
35 Congreso Nacional
Edición Virtual

MANIFESTACIONES RADIOLÓGICAS DEL COLANGIOCARCINOMA

ENTENDIENDO EL COLANGIOCARCINOMA

G. Liaño Esteso, MD; J.M. López-Arcas Calleja, MD, DDS, PhD; A. Blázquez Sáez, MD; P. Torres Rubio, MD; NA. Abbas Khoja, MD R. Lorente Ramos, MD, PhD.

Servicio de Radiodiagnóstico. Hospital Infanta Leonor, UCR Madrid.

Si tiene realizada la presentación con la anterior plantilla puede abrir la presentación PowerPoint, seleccionar el menú superior en el apartado Diseño, formato de fondo, elegir la opción de Relleno (Relleno con imagen o textura), una vez insertada la imagen proporcionada con las nuevas fechas, elegir la opción "Aplicar a todo" para aplicarlo a todas las diapositivas. Recuerde guardar la presentación una vez realizada la modificación

1. OBJETIVO DOCENTE

Revisar las distintas clasificaciones del colangiocarcinoma en base a su localización a lo largo de la vía biliar y a sus distintos patrones de crecimiento macroscópico, que faciliten la comprensión de sus diversas manifestaciones radiológicas.

Describir los hallazgos de imagen más relevantes de cada uno de los tipos de colangiocarcinoma y sus potenciales Diagnósticos Diferenciales.

Reseñar algunos puntos clave que faciliten al radiólogo establecer un diagnóstico lo más precoz posible para mejorar la morbimortalidad.

Si tiene realizada la presentación con la anterior plantilla puede abrir la presentación PowerPoint, seleccionar el menú superior en el apartado Diseño, formato de fondo, elegir la opción de Relleno (Relleno con imagen o textura), una vez insertada la imagen proporcionada con las nuevas fechas, elegir la opción "Aplicar a todo" para aplicarlo a todas las diapositivas. Recuerde guardar la presentación una vez realizada la modificación.

2. REVISIÓN DEL TEMA

- El colangiocarcinoma constituye, después del carcinoma hepatocelular, la segunda neoplasia primaria hepática maligna más frecuente (10-20%).
- Se origina en el epitelio ductal de la vía biliar intra y extrahepática (colangiocitos) **(Fig. 1)**, correspondiendo en la mayoría de los casos de los casos (95%) a adenocarcinomas ductales con abundante estroma fibroso.

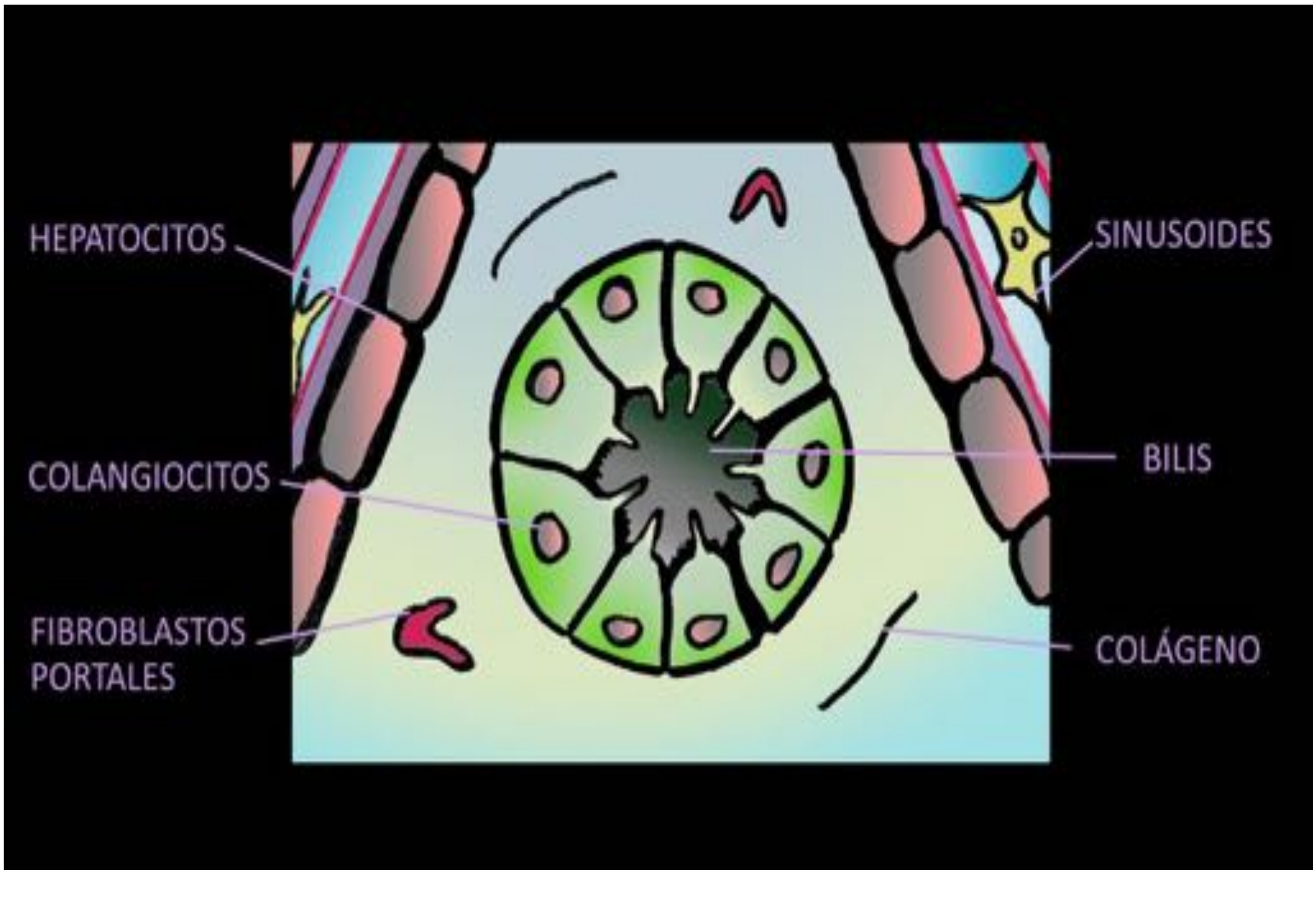

FIGURA 1.

Diagrama de la vía biliar que muestra el epitelio (colangiocitos) de la VB como sustrato para el desarrollo del colangiocarcinoma.

Si tiene realizada la presentación con la anterior plantilla puede abrir la presentación PowerPoint, seleccionar el menú superior en el apartado Diseño, formato de fondo, elegir la opción de Relleno (Relleno con imagen o textura), una vez insertada la imagen proporcionada con las nuevas fechas, elegir la opción "Aplicar a todo" para aplicarlo a todas las diapositivas. Recuerde guardar la presentación una vez realizada la modificación.

2. REVISIÓN DEL TEMA

Epidemiología y factores de riesgo:

- Generalmente afecta a personas de edad avanzada (con un pico de prevalencia en la 7ª década de la vida), ligeramente más a varones, y presenta variabilidad geográfica, con una mayor incidencia en el sudeste asiático (debido a infecciones hepatobiliares endémicas).

- Conlleva muy mal pronóstico, con una elevada morbilidad y mortalidad.

- Existen múltiples factores de riesgo asociados con el desarrollo del colangiocarcinoma, como parasitosis (clonorquiasis), hepatolitiasis, colangitis esclerosante primaria, colitis ulcerosa crónica, poliposis familiar, infecciones víricas (VIH, VHB, VHC, EBV), malformaciones, procedimientos de drenaje bilioentérico, toxinas y consumo excesivo de alcohol, los cuales tienen como sustrato común la inflamación biliar crónica **(Fig. 2).**

FIGURA 2.

Si tiene realizada la presentación con la anterior plantilla puede abrir la presentación PowerPoint, seleccionar el menú superior en el apartado Diseño, formato de fondo, elegir la opción de Relleno (Relleno con imagen o textura), una vez insertada la imagen proporcionada con las nuevas fechas, elegir la opción "Aplicar a todo" para aplicarlo a todas las diapositivas. Recuerde guardar la presentación una vez realizada la modificación.

2. REVISIÓN DEL TEMA

Clasificación del colangiocarcinoma:

- El colangiocarcinoma se puede clasificar **en función de su localización anatómica a lo largo de la vía biliar, en función de su crecimiento morfológico, o acorde a los subtipos histológicos (Fig.3).**

- Debido a que la inmensa mayoría corresponden a adenocarcinomas, en la presente revisión vamos a hacer hincapié en la distribución anatómica y en los patrones de crecimiento macroscópico, sin profundizar en variantes microscópicas poco frecuentes (mucinoso, mucoepidermoide, escamoso, adenoescamoso, cistadenoma…).

FIGURA 3.

El colangiocarcinoma se puede clasificar en función de su localización anatómica a lo largo de la vía biliar, según su patrón de crecimiento macroscópico o acorde a los distintos tipos histológicos, lo que conjuntamente confiere su gran variabilidad en cuanto a manifestaciones clínicas y radiológicas.

Si tiene realizada la presentación con la anterior plantilla puede abrir la presentación PowerPoint, seleccionar el menú superior en el apartado Diseño, formato de fondo, elegir la opción de Relleno (Relleno con imagen o textura), una vez insertada la imagen proporcionada con las nuevas fechas, elegir la opción "Aplicar a todo" para aplicarlo a todas las diapositivas. Recuerde guardar la presentación una vez realizada la modificación.

2. REVISIÓN DEL TEMA

Clasificación del colangiocarcinoma:

- Atendiendo a la localización anatómica, se puede clasificar como:
  - **Intrahepático o periférico** (distal a la segunda bifurcación del conducto intrahepático izquierdo o derecho)
  - **Perihiliar (De Klatskin)** (originado en uno de los conductos intrahepáticos o en la bifurcación del hepático común)
  - **Extrahepático (Fig. 4).**

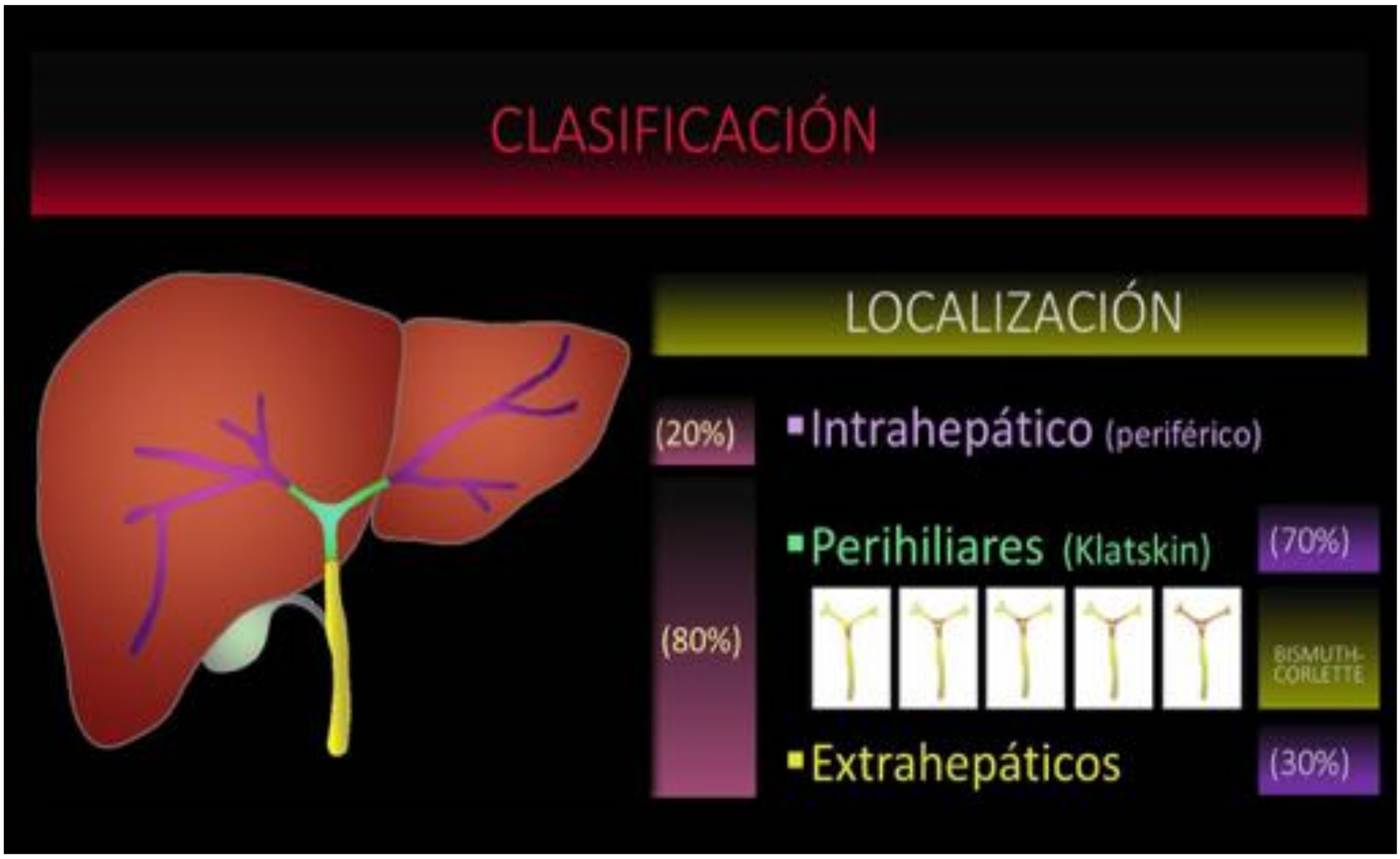

FIGURA 4.

Los tumores originados en la región hiliar han sido causa de controversia según las distintas series, siendo clásicamente considerados como intrahepáticos; no obstante, dado que su comportamiento y manifestaciones radiológicas son más similares a los extrahepáticos, deberían ser clasificados como extrahepáticos, o bien como una entidad independiente.

Si tiene realizada la presentación con la anterior plantilla puede abrir la presentación PowerPoint, seleccionar el menú superior en el apartado Diseño, formato de fondo, elegir la opción de Relleno (Relleno con imagen o textura), una vez insertada la imagen proporcionada con las nuevas fechas, elegir la opción "Aplicar a todo" para aplicarlo a todas las diapositivas. Recuerde guardar la presentación una vez realizada la modificación.

2. REVISIÓN DEL TEMA

Clasificación del colangiocarcinoma:

- A su vez, los tumores perihiliares se subdividen según la afectación del conducto hepático común y/o de sus ramas izquierda y derecha (**Clasificación de Bismuth- Corlette, (Fig 5).**

- No siempre la distinción es fácil, pues a veces se superpone en un mismo tumor la afectación de conductos considerados intrahepáticos y extrahepáticos.

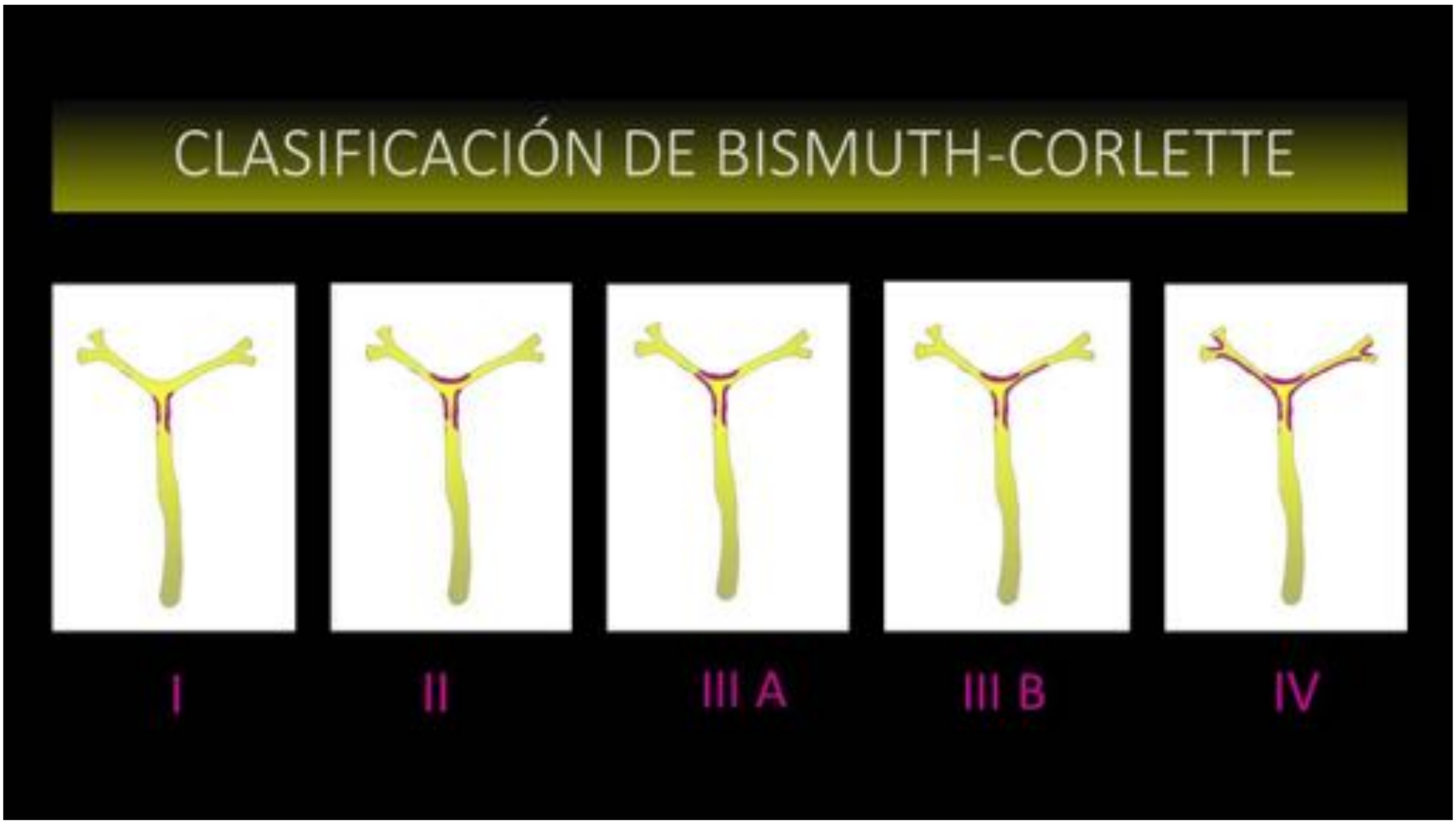

FIGURA 5.

Clasificación de Bismuth- Corlette de los colangiocarcinomas perihiliares. En el tipo I se afecta el conducto hepático común (CHC); en el tipo II, tanto el CHC como la unión de las ramas hepáticas derecha (CHD) como izquierda (CHI); en el tipo IIIA, el CHC, la unión CHD-CHI, y el CHD; en el tipo IIIB, el CHC, la unión CHD-CHI, y el CHI; y en el tipo IV, el CHC, la unión CHD-CHI con extensión hacia ambas CHD y CHI, o bien un tumor multifocal.

Si tiene realizada la presentación con la anterior plantilla puede abrir la presentación PowerPoint, seleccionar el menú superior en el apartado Diseño, formato de fondo, elegir la opción de Relleno (Relleno con imagen o textura), una vez insertada la imagen proporcionada con las nuevas fechas, elegir la opción "Aplicar a todo" para aplicarlo a todas las diapositivas. Recuerde guardar la presentación una vez realizada la modificación.

2. REVISIÓN DEL TEMA

Clasificación del colangiocarcinoma:

- Según el "Liver Cancer Study Group of Japan", el colangiocarcinoma se puede clasificar como formador de masa, periductal infiltrante e intraductal, basádose en su aspecto macroscópico **(Fig. 6).**

- La **clasificación morfológica** es importante para comprender el patrón de diseminación tumoral, que es crítico para predecir la resecabilidad tumoral y plantear el abordaje quirúrgico en caso de que éste sea posible.

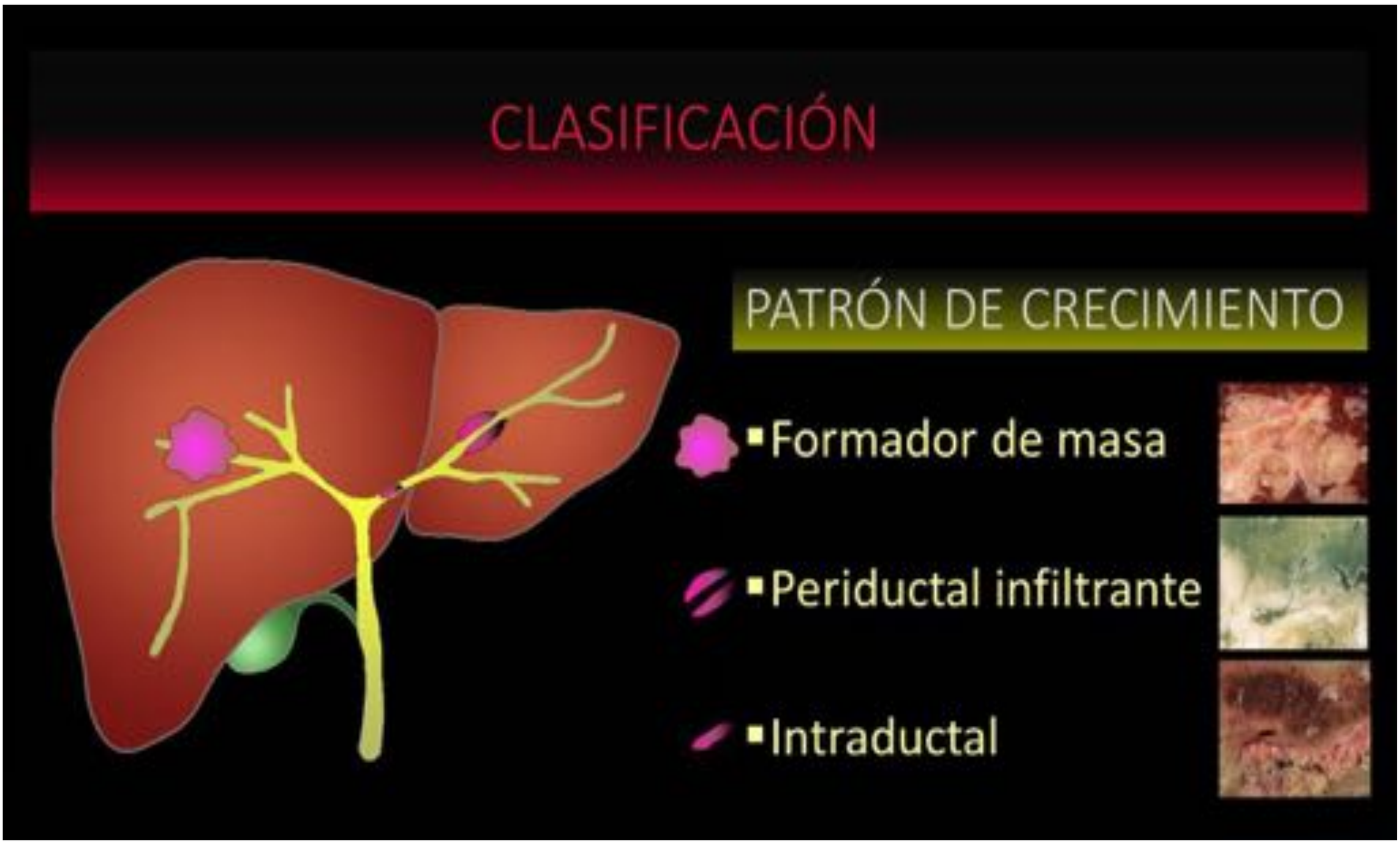

FIGURA 6.

La clasificación morfológica según el "Liver Cancer Study Group of Japan" se basa en el patrón de crecimiento macroscópico del tumor.

Si tiene realizada la presentación con la anterior plantilla puede abrir la presentación PowerPoint, seleccionar el menú superior en el apartado Diseño, formato de fondo, elegir la opción de Relleno (Relleno con imagen o textura), una vez insertada la imagen proporcionada con las nuevas fechas, elegir la opción "Aplicar a todo" para aplicarlo a todas las diapositivas. Recuerde guardar la presentación una vez realizada la modificación.

2. REVISIÓN DEL TEMA

Clasificación del colangiocarcinoma:

- El tipo más frecuente de colangiocarcinoma intrahepático es el formador de masa, mientras que el patrón de crecimiento más frecuente en los colangiocarcinomas perihiliares y extrahepáticos es el periductal infiltrante **(Fig. 7).**

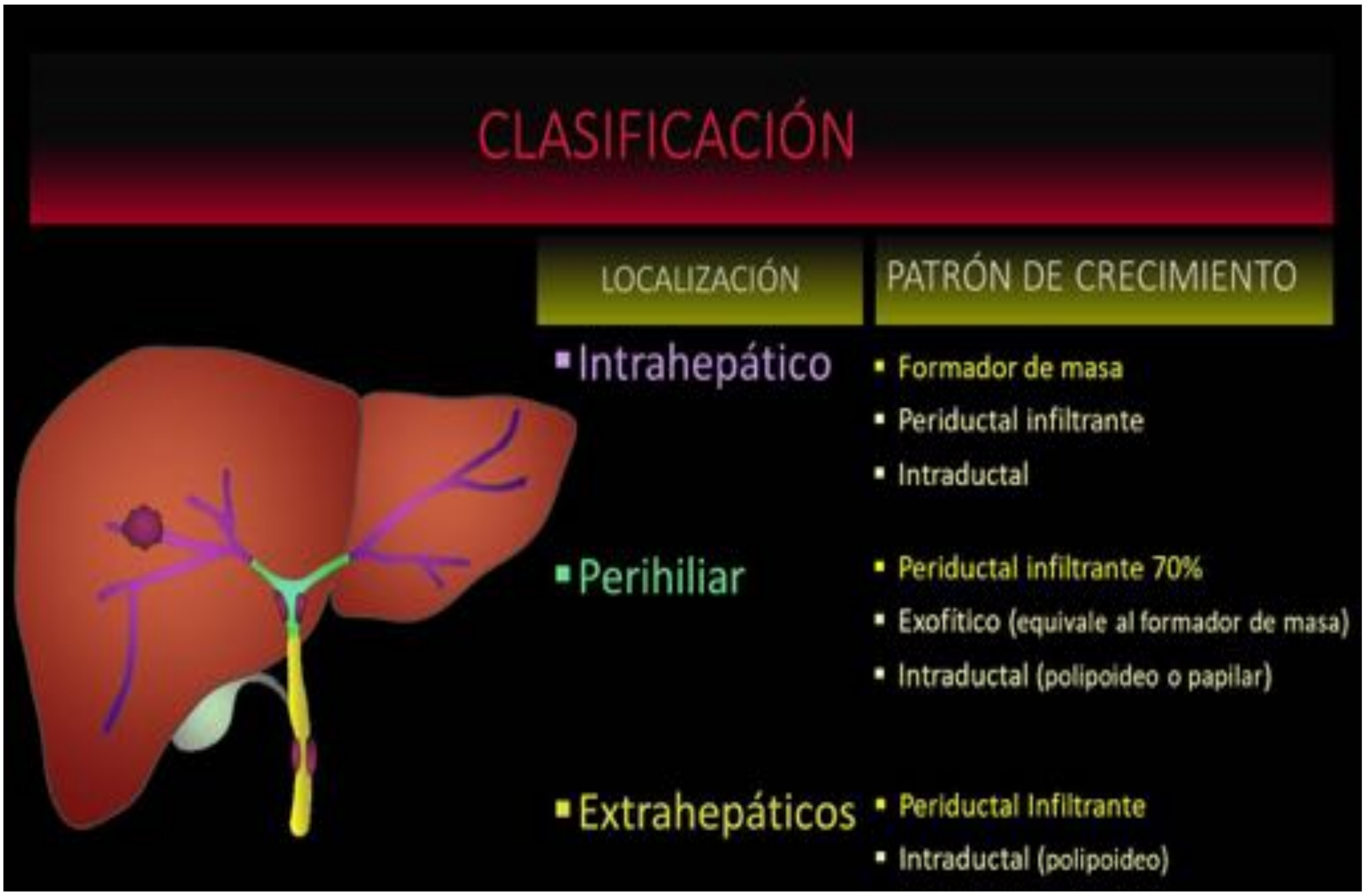

FIGURA 7.

El tipo más frecuente de colangiocarcinoma intrahepático es el formador de masa, mientras que los hiliares y extrahepáticos suelen ser periductales infiltrantes.

Si tiene realizada la presentación con la anterior plantilla puede abrir la presentación PowerPoint, seleccionar el menú superior en el apartado Diseño, formato de fondo, elegir la opción de Relleno (Relleno con imagen o textura), una vez insertada la imagen proporcionada con las nuevas fechas, elegir la opción "Aplicar a todo" para aplicarlo a todas las diapositivas. Recuerde guardar la presentación una vez realizada la modificación.

2. REVISIÓN DEL TEMA

- El hecho de que este tipo de tumores presenten diferentes localizaciones, sumado a los distintos patrones de crecimiento morfológico (y tipos histológicos), les confiere una gran variabilidad respecto a sus manifestaciones clínicas y radiológicas.
- Por tanto, es esencial para el radiólogo conocer el espectro de manifestaciones desde el punto de vista de la imagen para establecer un correcto diagnóstico diferencial con distintas entidades tumorales y no tumorales.

Manifestaciones Clínicas:

- Los colangiocarcinomas hiliares o extrahepáticos (80%) producen síntomas relativamente pronto, cuando aún presentan un pequeño tamaño, y consisten principalmente en ictericia indolora y colangitis.

- En cambio, los colangiocarcinomas intrahepáticos (20%) se acompañan de sintomatología poco específica (cuadro constitucional o dolor abdominal), por lo que se suelen diagnosticar más tarde, generalmente cuando el tumor es grande y produce compresión extrínseca de la vía biliar, bien directamente o por adenopatías hiliares metastásicas.

Pronóstico y Tratamiento

- El factor pronóstico más importante lo constituye la resecabilidad de la lesión, que depende de la localización del tumor; extensión de la afectación ductal; de la relación del tumor con estructuras vasculares críticas y de la presencia de afectación metastásica (intrahepática, ganglios linfáticos regionales, y hematógena a hueso, pulmones, suprarrenales y SNC).

- Desafortunadamente, en el momento del diagnóstico son pocos los tumores resecables, y dentro de los operables, la supervivencia es baja, siendo el pronóstico más favorable para los tumores extrahepáticos, con una supervivencia a los 5 años de aproximadamente el 30% (frente al 15% de los colangiocarcinomas intrahepáticos).

3. HALLAZGOS EN IMAGEN

- El radiólogo tiene un papel crucial en la detección precoz en pacientes de alto riesgo, en el diagnóstico no invasivo y confirmación diagnóstica del colangiocarcinoma, así como en el estadiaje pretratamiento y valoración de la resecabilidad del tumor.

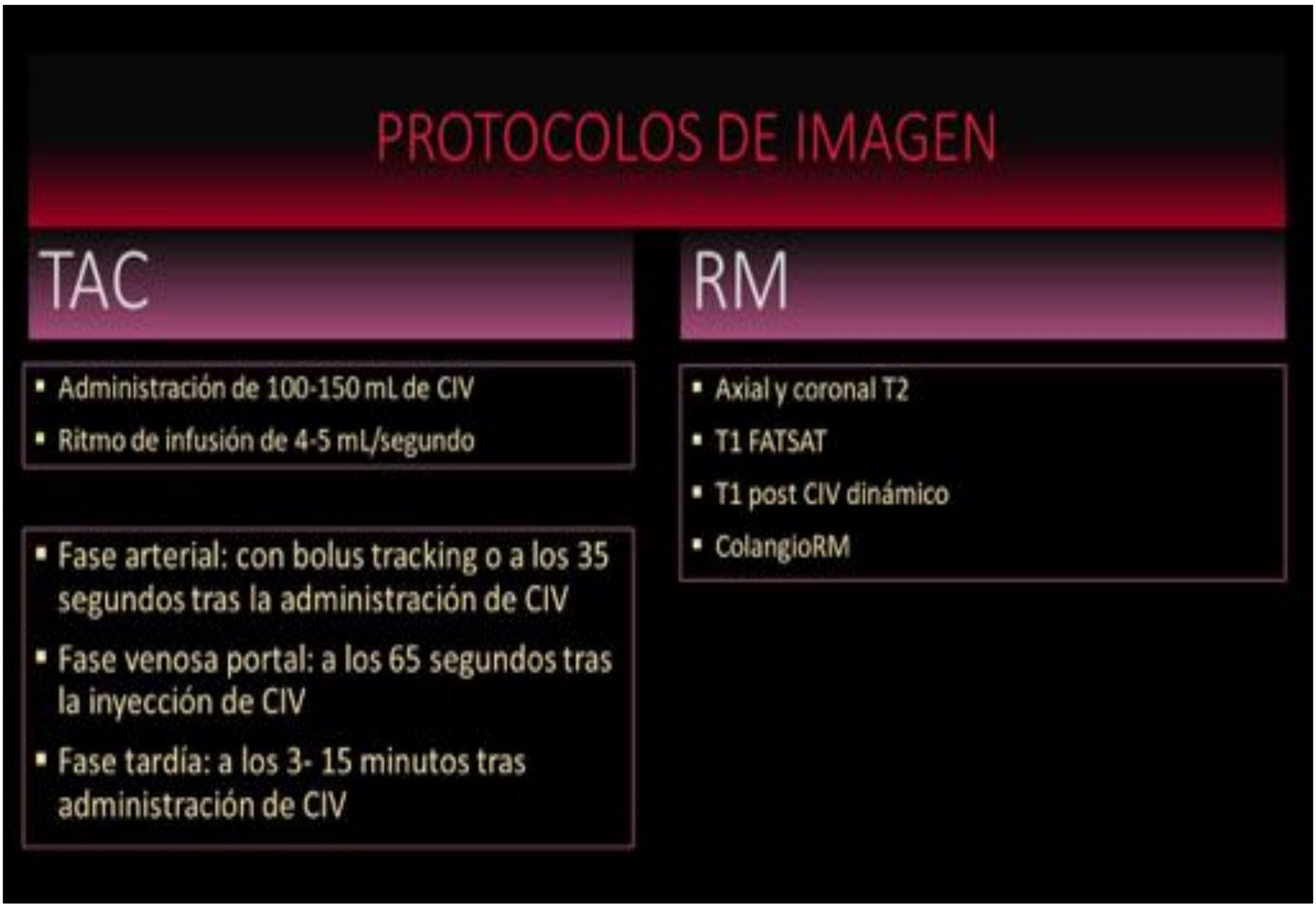

<u>FIGURA 8.</u>

En la evaluación inicial de los colangiocarcinomas se recomienda la realización de estudios multifase. En pacientes con factores de riesgo para el desarrollo de hepatolitiasis/ colangitis piogénica recurrente se recomienda añadir una fase basal en la valoración mediante TAC que permita distinguir la formación de litiasis intrahepáticas del propio tumor.

3. HALLAZGOS EN IMAGEN

COLANGIOCARCINOMA INTRAHEPÁTICO:

Formador de Masa:

- EL tipo más frecuente de colangiocarcinoma intrahepático. **Macroscópicamente**, generalmente son grandes masas homogéneas de aspecto escleroso blanquecino, con márgenes irregulares y bien definidos, y abundante fibrosis sin necrosis ni degeneración quístico-hemorrágica **(Fig. 9).**

- **Microscópicamente**, las células tumorales viables se sitúan en la periferia del tumor, mientras que la porción central de la lesión está compuesta predominantemente de abundante estroma fibroso.

- Esta composición del tumor es la responsable de su patrón de captación en las pruebas de imagen dinámicas (TC, RM), en las que se recomienda la adquisición de imágenes en fases tardías a los 3-15 minutos tras la inyección del contraste intravenoso **(Fig. 8).**

- **Ecográficamente**, los colangiocarcinomas formadores de masa presentan un aspecto inespecífico, pudiendo ser hiperecogénicos (sobre todo si > de 3 cm), hipoecogénicos o mixtos, con contornos irregulares pero bien definidos, y en el 35% presentan un halo hipoecogénico que corresponde al parénquima hepático adyacente comprimido.

- Pueden acompañarse de dilatación de la vía biliar adyacente a la lesión.

- En el estudio Doppler color presentan escasa vascularización (al contrario que el carcinoma hepatocelular).

3. HALLAZGOS EN IMAGEN

COLANGIOCARCINOMA INTRAHEPÁTICO:

- Los hallazgos de imagen en RM son similares a los hallazgos en TC **(Fig. 12-14**). En las secuencias precontraste estos tumores son hipointensos en T1 e hiperintensos en T2.

- El patrón de realce tanto periférico como central puede ser más evidente mediante RM.

FIGURA 9.

El realce progresivo persistente en las fases tardías se relaciona con la cantidad de espacio intersticial en el abundante estroma fibroso.

3. HALLAZGOS EN IMAGEN

COLANGIOCARCINOMA INTRAHEPÁTICO:

Formador de Masa:

- Otras manifestaciones infrecuentes del colangiocarcinoma intrahepático son la atrofia hepática segmentaria sin masa evidente (por obliteración de la rama portal), o que la masa sea lo suficientemente pequeña para que presente un realce hipervascular homogéneo precoz y persistente en fases tardías.

FIGURA 10.

Hallazgos secundarios que pueden aparecer asociados al colangiocarcinoma intrahepático formador de masa.

3. HALLAZGOS EN IMAGEN

COLANGIOCARCINOMA INTRAHEPÁTICO:

Formador de Masa:

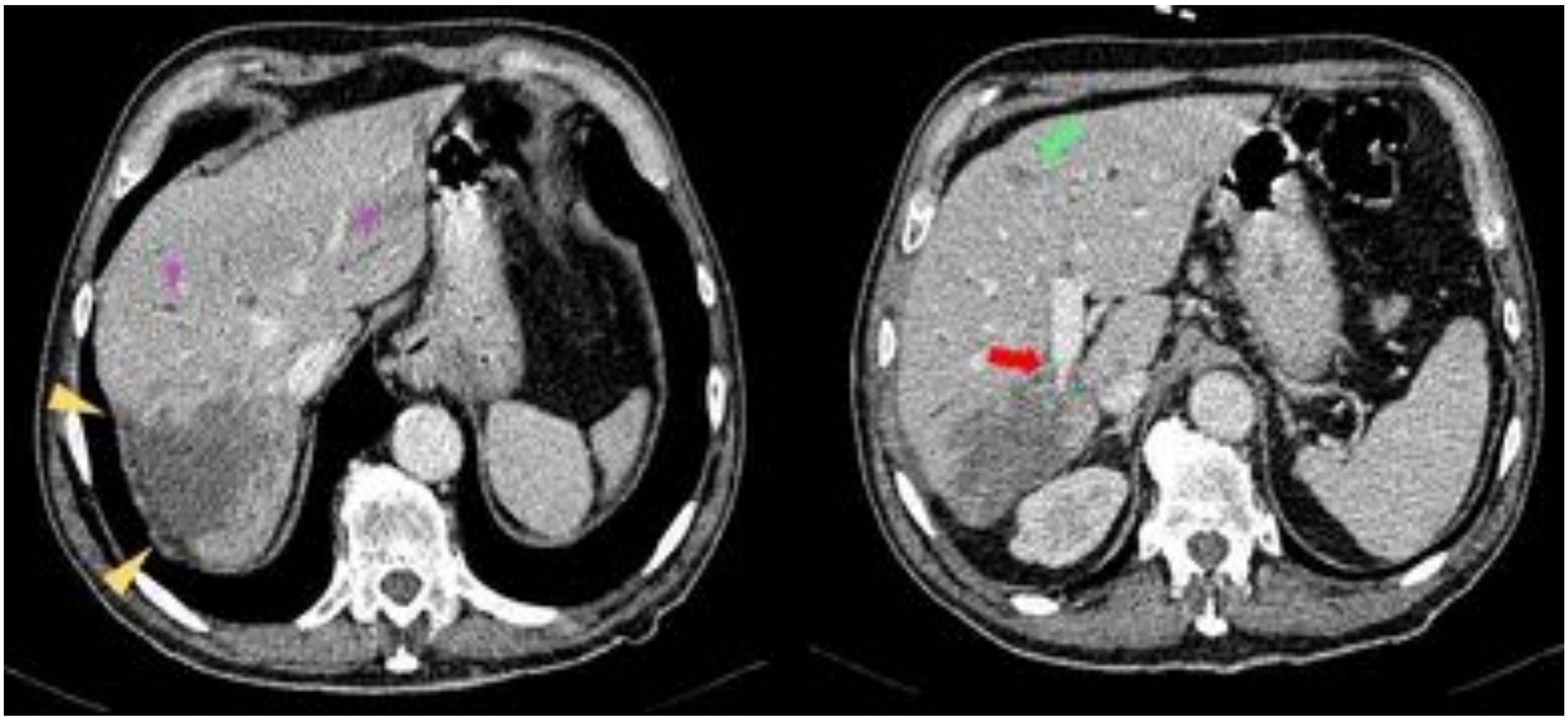

FIGURA 11.

Características típicas del colangiocarcinoma intrahepático formador de masa.

- **Varón de 74 años con ictericia y síndrome constitucional. TAC en fase venosa portal donde se observa una gran masa hipodensa con fino realce periférico en el segmento VII con leve retracción capsular (cabeza de flecha amarilla), y lesión secundaria en el LHI (flecha verde).**
- **Asocia dilatación de radicales biliares intrahepáticos periféricos bilaterales (cabeza de flecha morada) y engloba la rama posterior portal derecha sin trombosis tumoral intravascular (flecha roja).**

3. HALLAZGOS EN IMAGEN

COLANGIOCARCINOMA INTRAHEPÁTICO:

Formador de Masa:

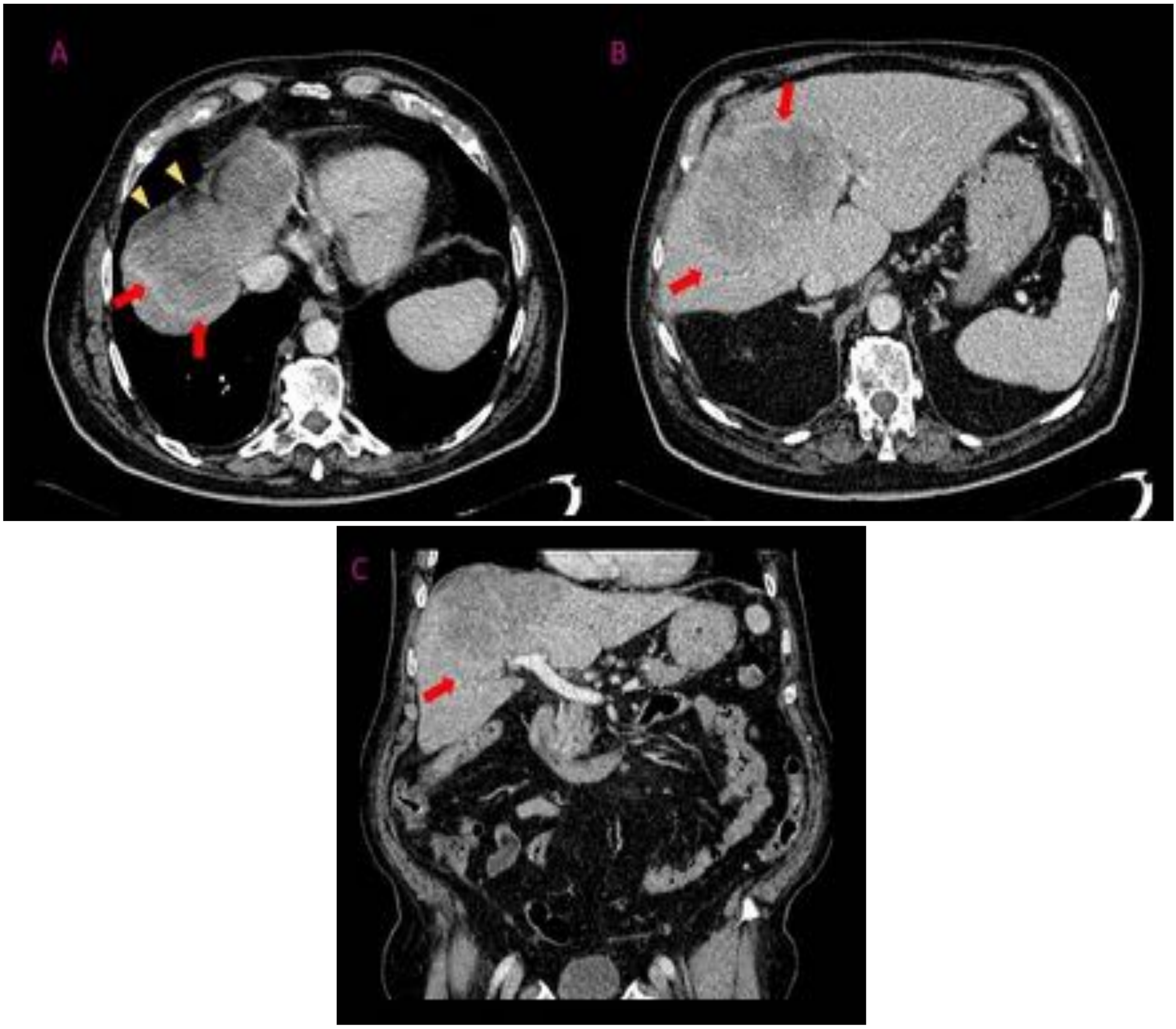

FIGURA 12.

Características típicas del colangiocarcinoma intrahepático formador de masa.

- **Paciente mujer de 87 años con síndrome constitucional. TAC en fase venosa portal en el plano axial (A,B) y con reformateo coronal (C), donde se visualiza una masa hipodensa de gran tamaño en el LHD y segmento IV, con realce centrípeto (flecha roja) y retracción capsular (cabeza de flecha amarilla).**

3. HALLAZGOS EN IMAGEN

COLANGIOCARCINOMA INTRAHEPÁTICO:

Formador de Masa:

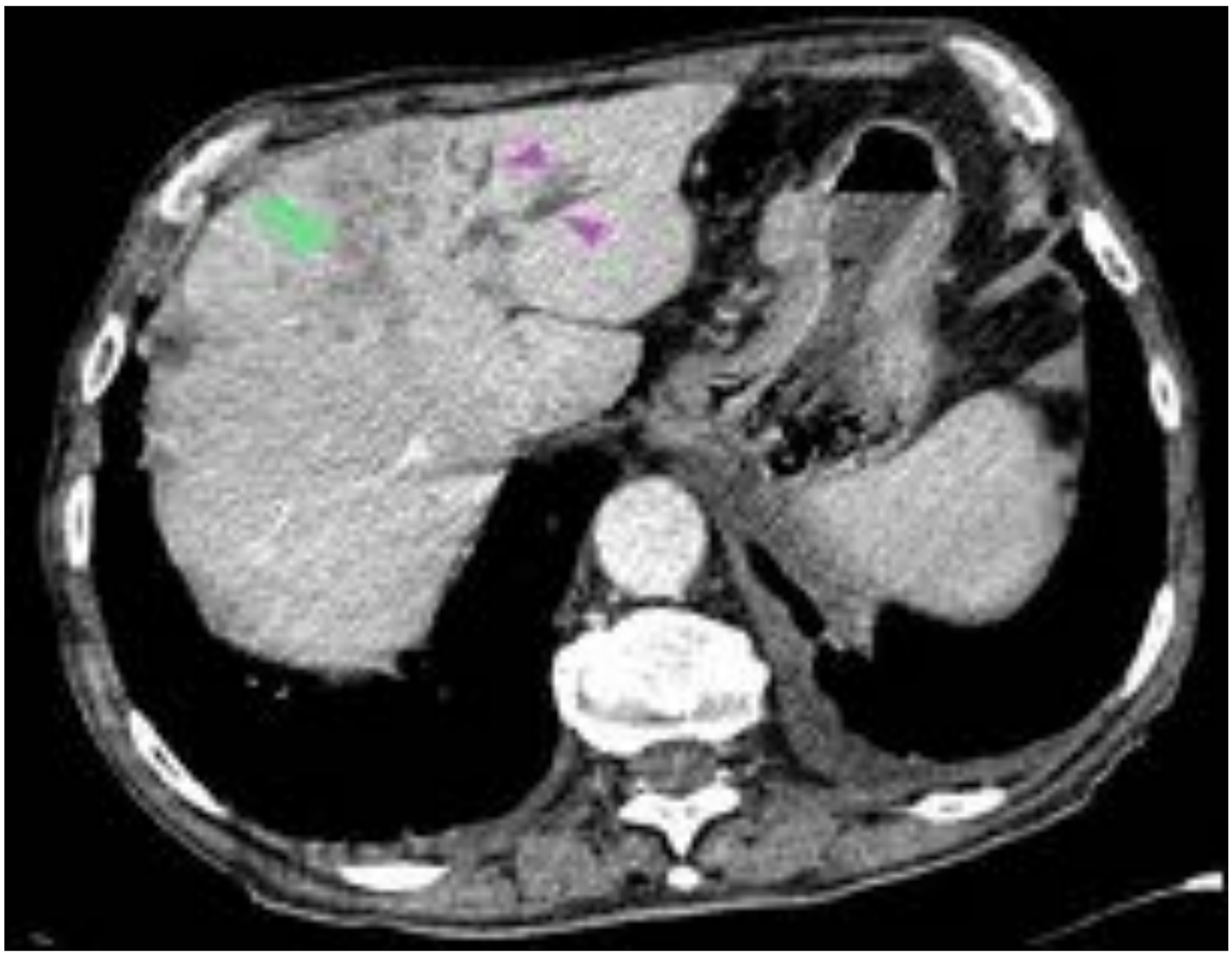

FIGURA 13.

- **Varón de 84 años con disnea y síndrome constitucional.**
- **En el TAC en fase venosa portal se evidencia una gran masa polilobulada heterogénea de predominio hipodenso localizada predominantemente en el LHI (flecha verde).**
- **Existe marcada dilatación de radicales biliares intrahepáticos situados periféricamente a la lesión (cabeza de flecha morada).**

3. HALLAZGOS EN IMAGEN

COLANGIOCARCINOMA INTRAHEPÁTICO:

Periductal Infiltrante:

- Son infrecuentes dentro de los colangiocarcinomas intrahepáticos.
- **Histológicamente**, este tipo de tumores presenta un crecimiento a lo largo del conducto biliar sin masa identificable, condicionando dilatación o estrechamiento de la luz de la vía biliar **(Fig. 15).**

- **Ecográficamente** se puede identificar engrosamiento de la pared de los radicales biliares, o manifestarse indirectamente como dilatación de la vía biliar.

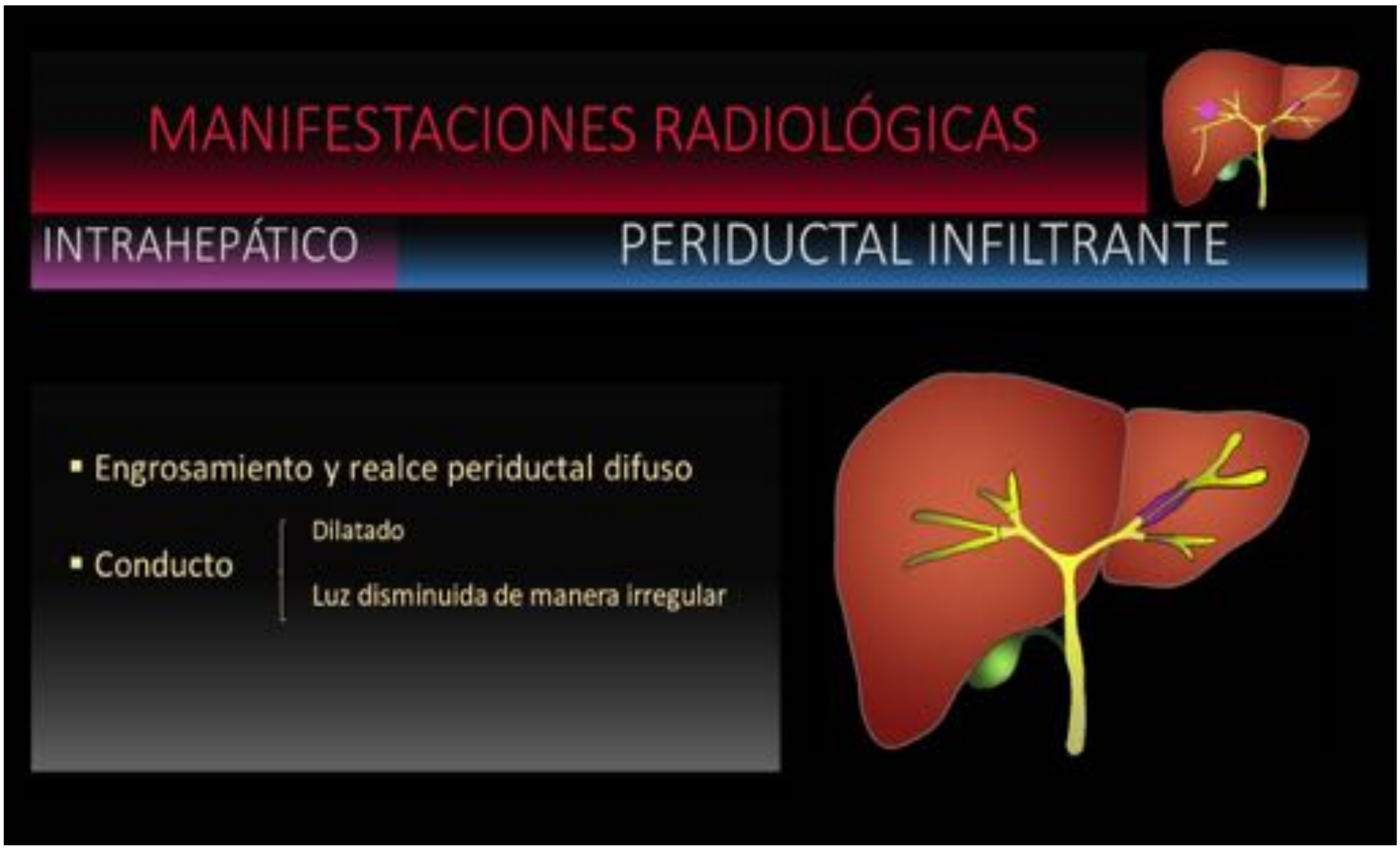

FIGURA 14.

- **El colangiocarcinoma periductal infiltrante presenta crecimiento a lo largo de la vía biliar sin formación de masa.**

3. HALLAZGOS EN IMAGEN

COLANGIOCARCINOMA INTRAHEPÁTICO:

Periductal Infiltrante:

- En **TAC y RM** puede objetivarse engrosamiento e hiperrealce periductal (precoz y/o tardío) con alteración de calibre de la vía biliar, cuyo contenido presenta densidad/ intensidad de señal similar al agua (salvo si contienen litiasis intrahepáticas) **(Fig. 16).**

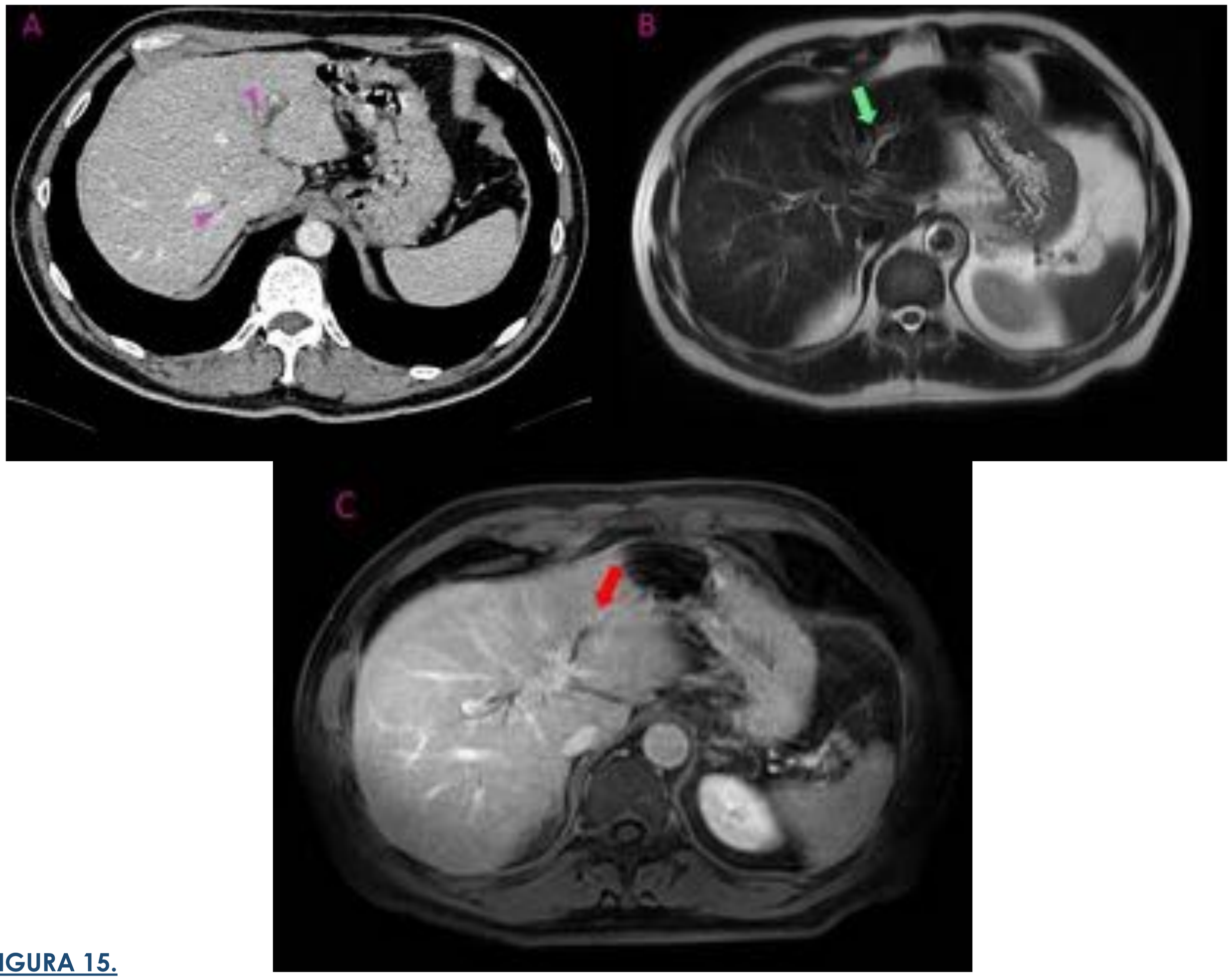

FIGURA 15.

- **Varón de 87 años con síndrome constitucional. TAC en fase venosa portal (A) donde se evidencia dilatación segmentaria de la vía biliar intrahepática izquierda y derecha (cabeza de flecha morada). En la RM potenciada en T2 (B) se objetiva dilatación central de radicales biliares intrahepáticos bilaterales con una lesión sutilmente hiperintensa alrededor de la vía biliar (flecha verde). La RM potenciada en T1 con saturación grasa con CIV en fase de equiibrio (C), muestra realce periductal alrededor de los conductos dilatados (flecha roja).**

3. HALLAZGOS EN IMAGEN

COLANGIOCARCINOMA INTRAHEPÁTICO:

Intraductal:

- Constituye un tipo infrecuente de colangiocarcinoma (tanto intra como extrahepático). Tiene un pronóstico relativamente favorable y crecimiento lento, con un patrón de diseminación superficial mucosa dentro de la vía biliar.
- Produce grados variables de dilatación de la vía biliar, con o sin lesión macroscópica identificable en US, CT y RM (Fig. 16).
- A diferencia de las hepatolitiasis, las lesiones tumorales intraductales son hipo o isodensas en el CT precontrate, y realzan tras la administración de CIV.
- En RM, son hipo/iosintensas en T1 y discretamente hiperintensas en T2, con realce precoz que gradualmente se intensifica en fases tardías.

FIGURA 16.

- **Distintos patrones en imagen del colangiocarcinoma intraductal (intra o extrahepático). En los casos en que se evidencia dilatación de la vía biliar sin masa intraductal visible ni estenosis focal identificable, se puede explicar por el pequeño tamaño del tumor y la elevada producción de mucina que ocupa la vía biliar (anecogénica en US e isodensa en TAC).**

3. HALLAZGOS EN IMAGEN

COLANGIOCARCINOMA PERHLIAR Y EXTRAHEPÁTICO:

Periductal Infiltrante:

- El tipo más frecuente de colangiocarcinoma que afecta a la región perihiliar y a la vía extrahepática es el periductal infiltrante. Radiológicamente se manifiesta como engrosamiento focal hipercaptante de la pared ductal.

- En las imágenes seriadas se observa dilatación de la vía biliar con obliteración brusca de la luz, que se encuentra reemplazada por una masa hipercaptante que la rodea.

- Las características que favorecen la probabilidad de malignidad ante una estenosis de la vía biliar son la afectación de un segmento largo con realce mural de márgenes irregulares y estrechamiento asimétrico de la luz, así como la presencia de lesión de partes blandas periductal y adenopatías asociadas **(Fig. 18-19 y Fig. 22-25).**

- En el caso de los infrecuentes colangiocarcinomas perihiliares y extrahepáticos formadores de masa e intraductales, los hallazgos son superponibles a los descritos previamente en sus homólogos intrahepáticos **(Fig. 19-20).**

FIGURA 17.

- **El colangiocarcinoma periductal infiltrante constituye el patrón de crecimiento más frecuente que afecta a la región perihiliar y a la vía extrahepática.**

3. HALLAZGOS EN IMAGEN

COLANGIOCARCINOMA PERHLIAR Y EXTRAHEPÁTICO:

Periductal Infiltrante:

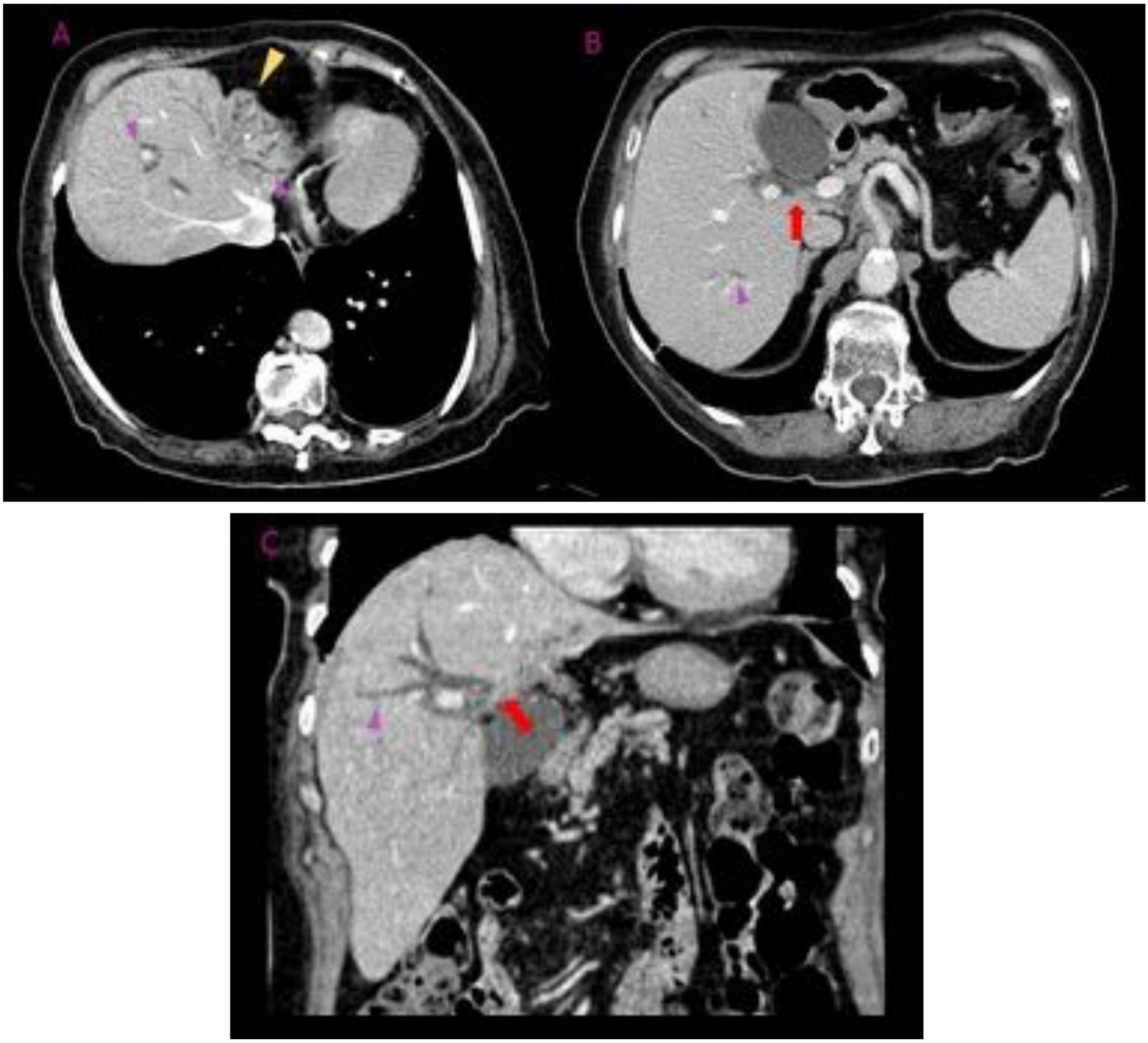

FIGURA 18.

- **Paciente mujer de 85 años con dolor abdominal epigástrico. En el TAC en fase venosa portal en el plano axial (A,B) y coronal (C) se observa engrosamiento irregular a lo largo de un conducto estenosado (flecha roja), con dilatación retrógrada de la vía biliar intrahepática (cabeza de flecha morada) y atrofia del LHI (cabeza de flecha amarilla).**

3. HALLAZGOS EN IMAGEN

COLANGIOCARCINOMA PERHLIAR Y EXTRAHEPÁTICO:

Periductal Infiltrante:

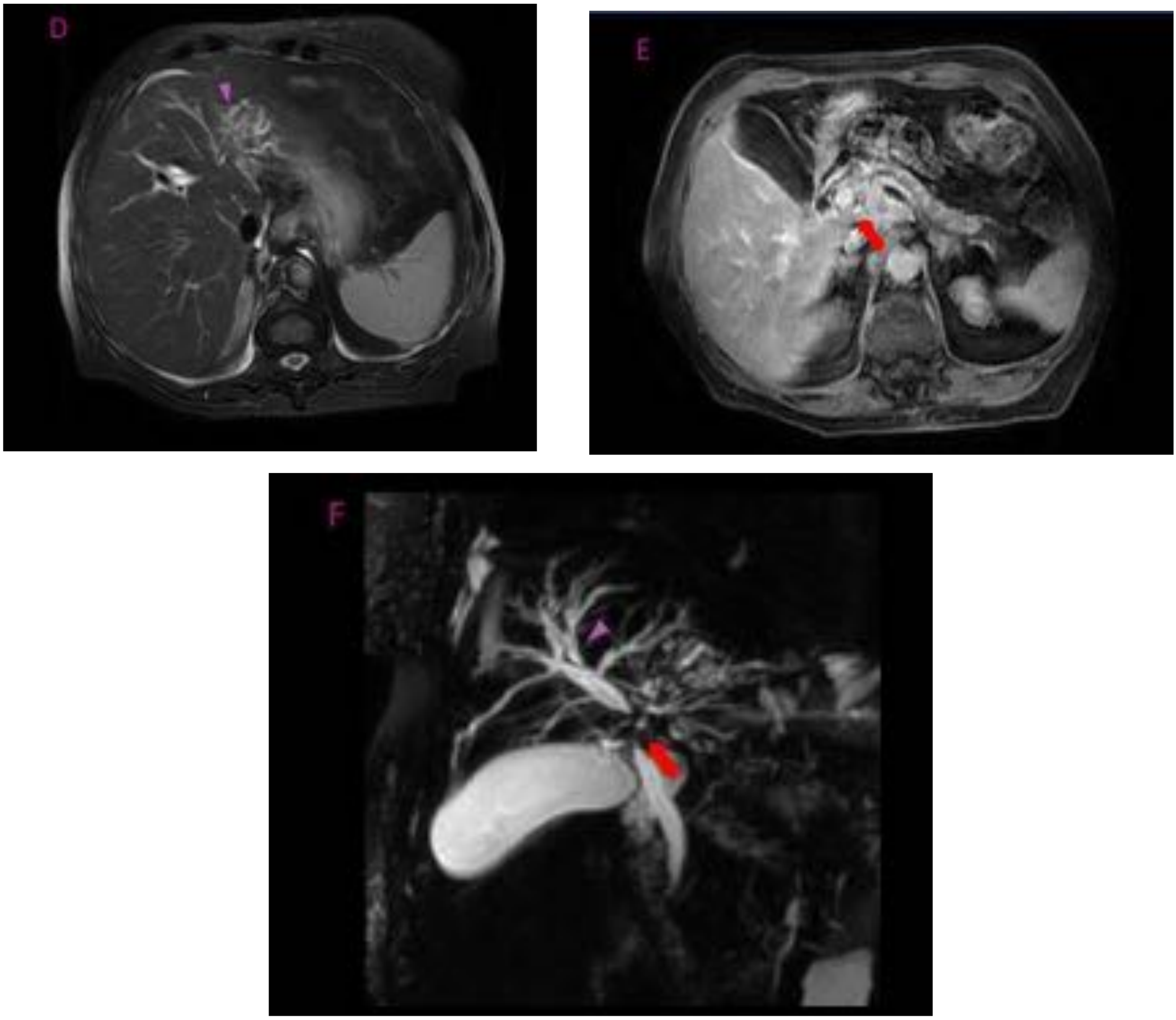

FIGURA 19.

- **Paciente mujer de 85 años con dolor abdominal epigástrico (continuación). RM axial potenciada en T2 con saturación grasa (D), axial potenciada en T1FS con CIV (E) y secuencia colangiográfica (C). Masa de partes blandas perihiliar (flecha roja) hipercaptante en T1 con moderada dilatación de la vía biliar de predominio izquierdo (cabeza de flecha morada). Tumor de Klatskin tipo IIIb de Bismuth-Corlette.**

3. HALLAZGOS EN IMAGEN

COLANGIOCARCINOMA PERHLIAR Y EXTRAHEPÁTICO:

PERIHILIAR FORMADOR DE MASA:

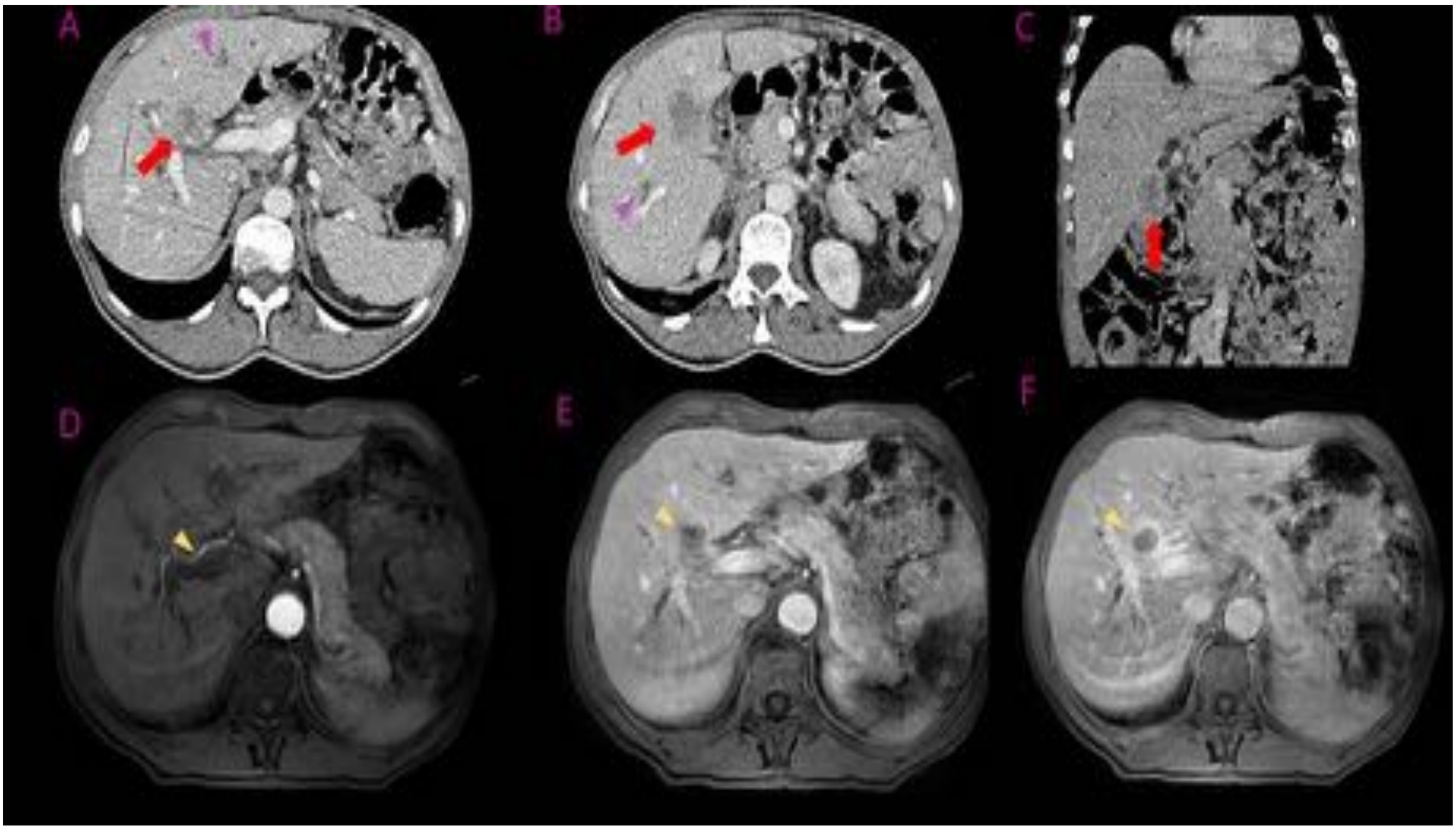

FIGURA 20.

- **Varón de 66 años con dolor en HCD e ictericia. TAC en fase venosa portal (A,B) con reformateo coronal (C) donde se identifica una masa hipodensa perihiliar (flecha roja) con leve dilatación de radicales intrahepáticos bilaterales (cabeza de flecha morada). En la RM potenciada en T1 FS postcontraste en fase arterial (D), de equilibrio (E) y en fase tardía a los 7 minutos (F) se objetiva realce centrípeto progresivo y persistente (cabeza de flecha amarilla).**

3. HALLAZGOS EN IMAGEN

COLANGIOCARCINOMA PERHLIAR Y EXTRAHEPÁTICO:

PERIHILIAR INTRADUCTAL:

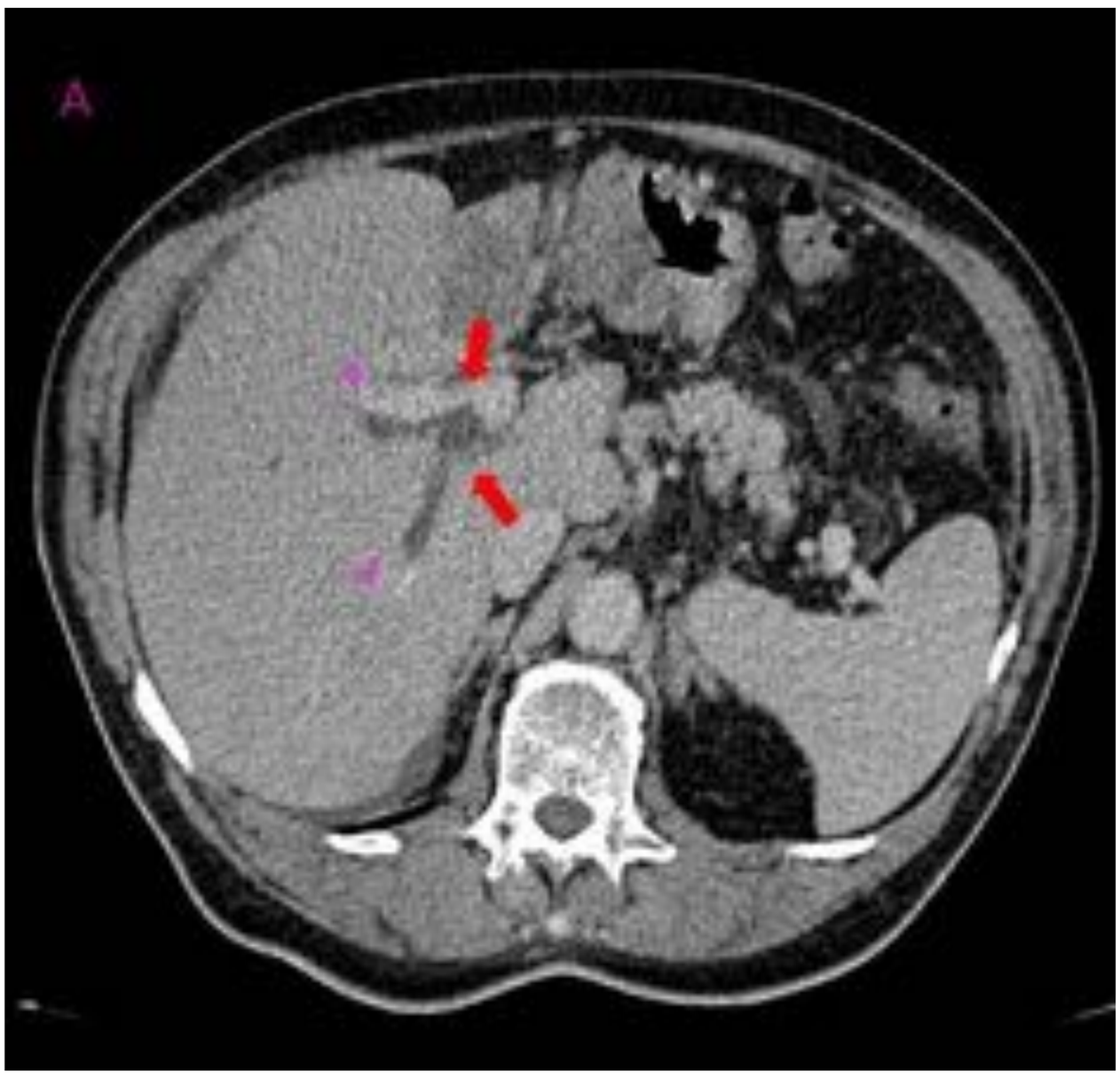

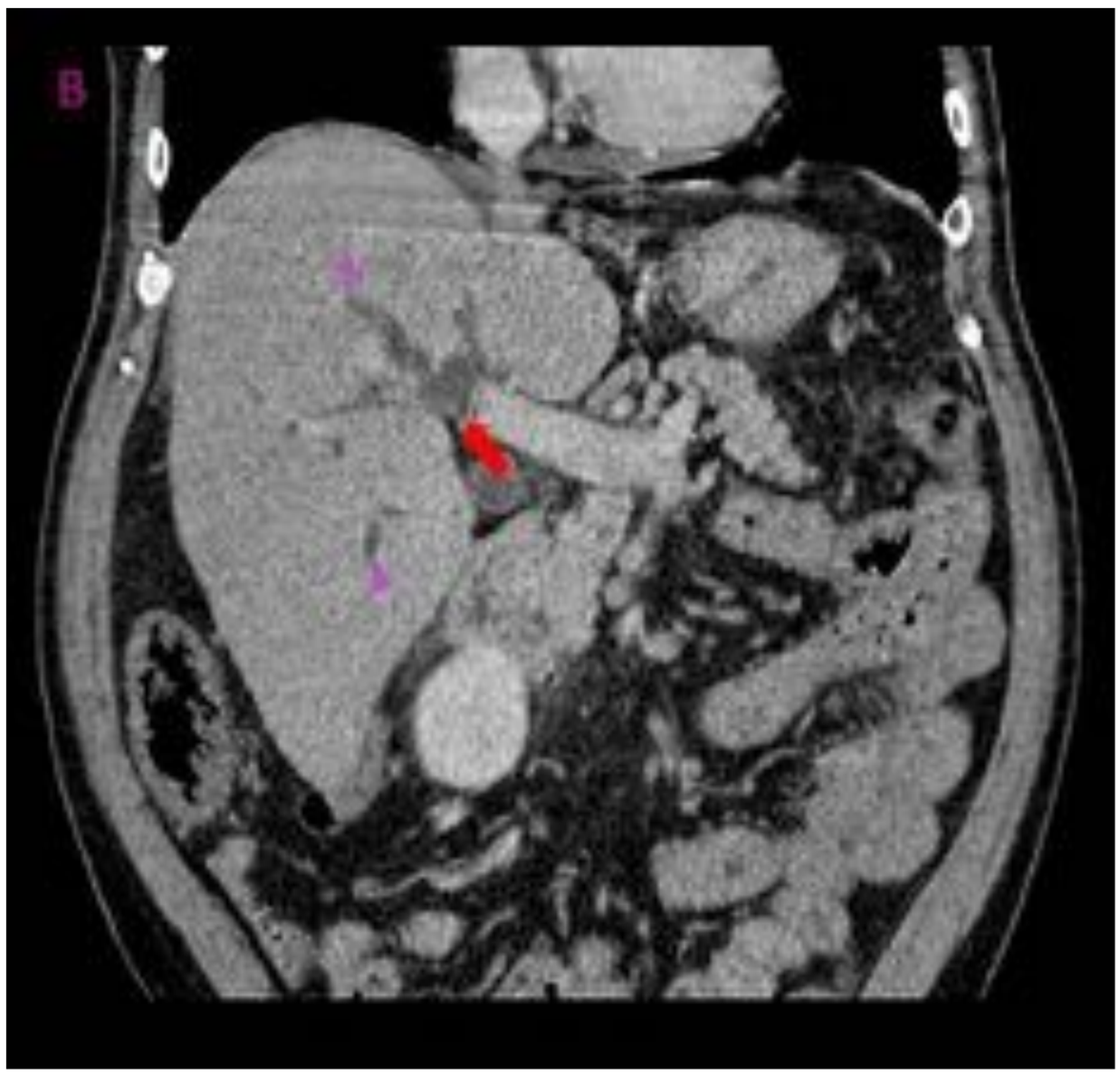

FIGURA 21.

- **Varón de 60 años en seguimiento por VHC con deterioro de la función hepática. TAC en fase venosa portal (A) con reformateo coronal (B) muestra moderada dilatación de la vía biliar intrahepática (cabeza de flecha morada), más acusada en la región perihiliar donde se observa engrosamiento mural irregular pseudonodular (flecha roja).**

3. HALLAZGOS EN IMAGEN

COLANGIOCARCINOMA PERHLIAR Y EXTRAHEPÁTICO:

EXTRAHEPÁTICO PERIDUCTAL INFILTRANTE:

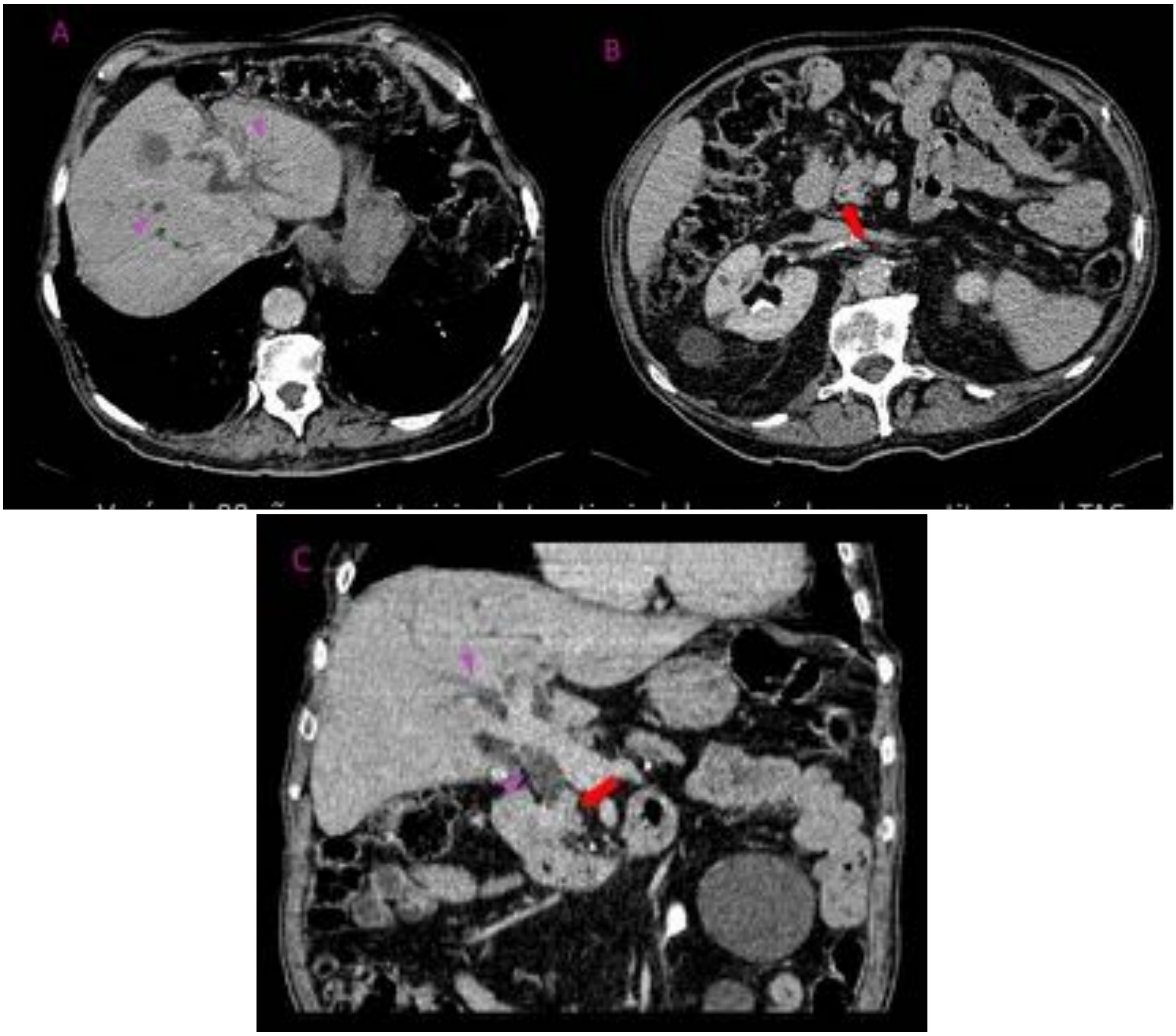

FIGURA 22.

- **Varón de 88 años con ictericia obstructiva indolora y síndrome constitucional. TAC en fase venosa portal en el plano axial (A,B) con reformateo coronal (C), donde se observa engrosamiento circunferencial de partes blandas hipercaptante en el colédoco distal (flecha roja) que condiciona dilatación retrógrada de la vía biliar intra y extrahepática (cabeza de flecha morada).**

3. HALLAZGOS EN IMAGEN

COLANGIOCARCINOMA PERHLIAR Y EXTRAHEPÁTICO:

EXTRAHEPÁTICO PERIDUCTAL INFILTRANTE:

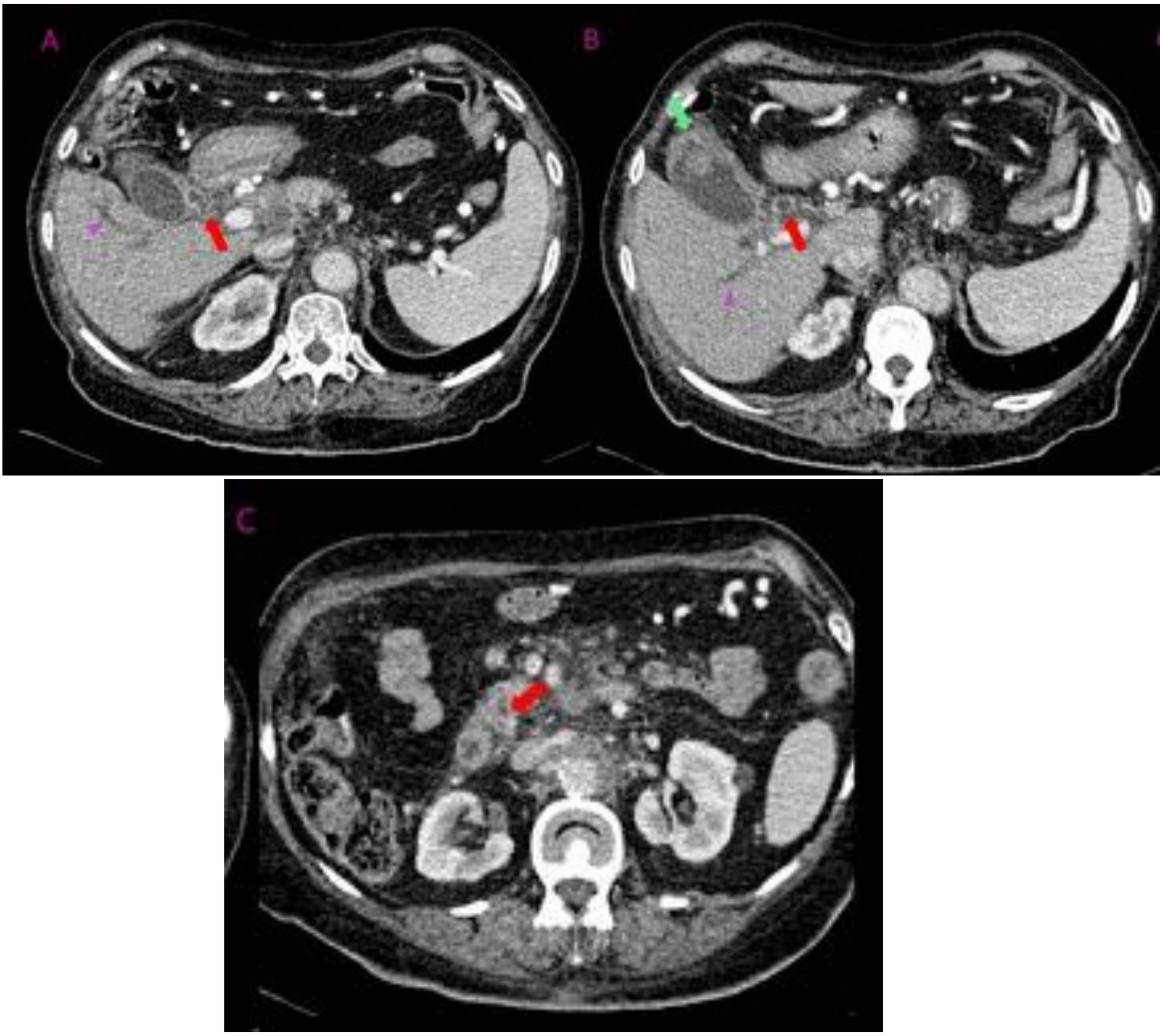

FIGURA 23.

- **Paciente mujer de 86 años con síndrome constitucional y dolor en el HCD. TAC en fase venosa portal donde se observa una estenosis de 2 cm del colédoco con engrosamiento mural hipercaptante (flecha roja) y dilatación preestenótica (cabeza de flecha morada). Obsérvese carcinoma concomitante de la vesícula biliar (flecha verde).**

3. HALLAZGOS EN IMAGEN

COLANGIOCARCINOMA PERHLIAR Y EXTRAHEPÁTICO:

EXTRAHEPÁTICO PERIDUCTAL INFILTRANTE:

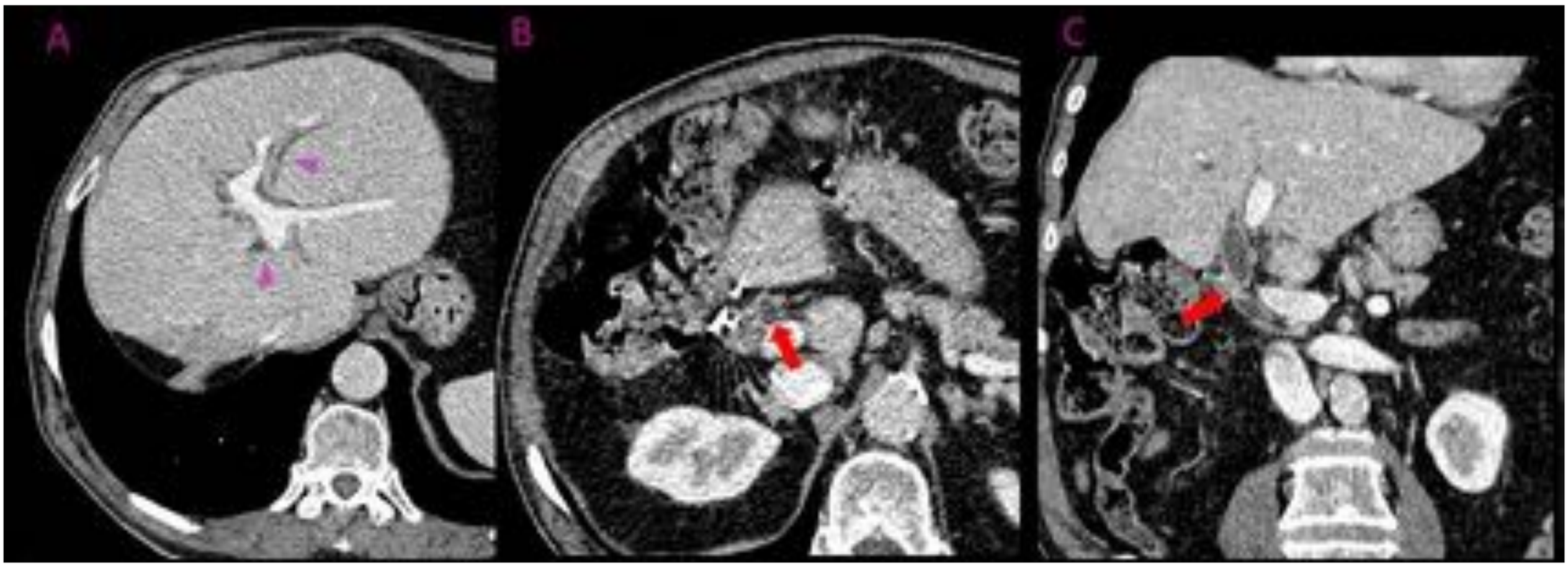

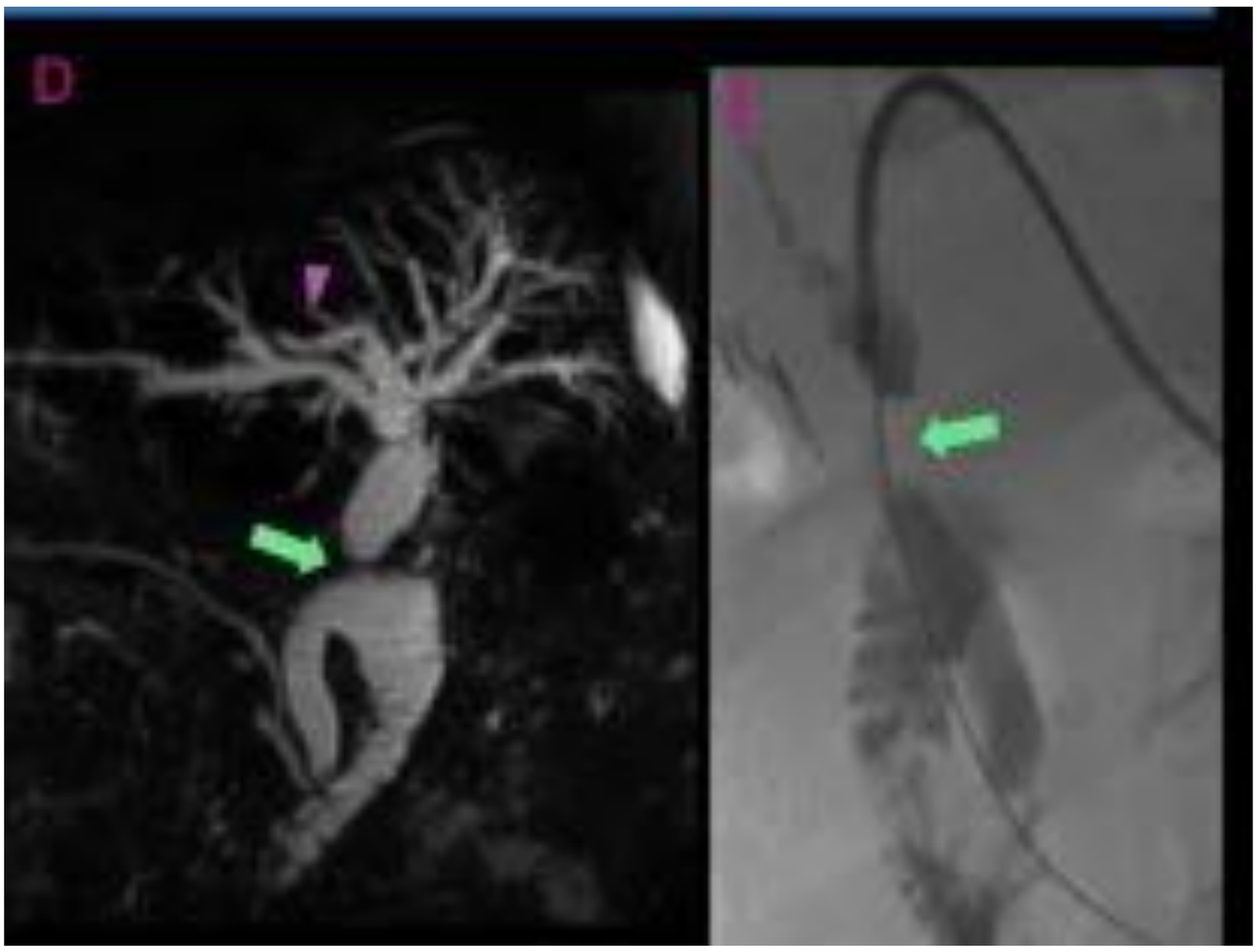

FIGURA 24.

- **Varón de 79 años con síndrome constitucional e ictericia. TAC axial en fase venosa portal (A,B) con reformateo coronal (C). ColangioRM (D) y colangiografía retrógrada endoscópica (E). Se identifica engrosamiento mural irregular a lo largo del colédoco extrapancreático (flecha roja), que se encuentra focalmente estenosado (flecha verde) con dilatación pre y en menor medida postestenotica con dilatación selectiva VB intrahepática izqda (cabeza de flecha morada).**

3. HALLAZGOS EN IMAGEN

COLANGIOCARCINOMA PERHLIAR Y EXTRAHEPÁTICO:

EXTRAHEPÁTICO INTRADUCTAL:

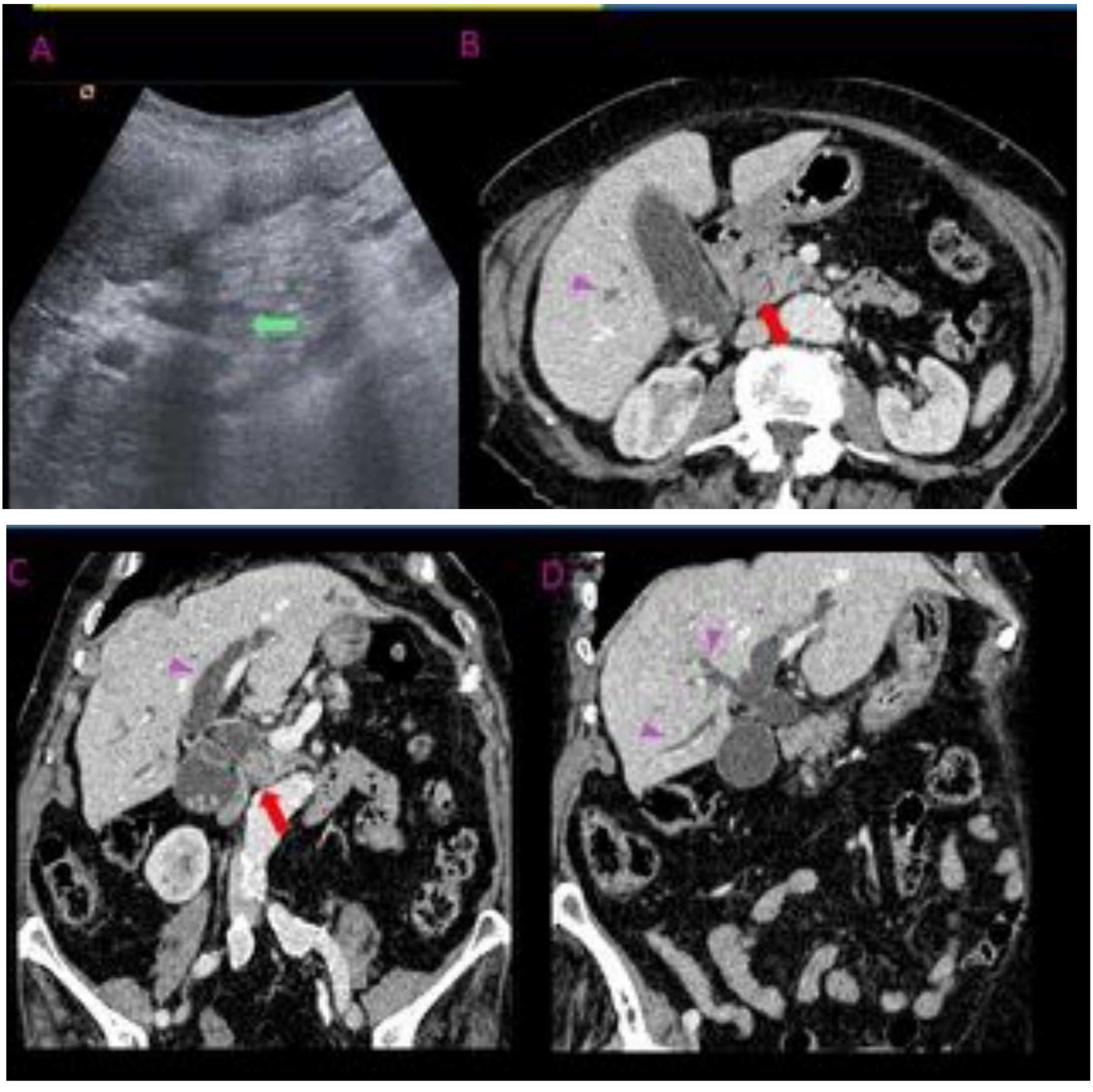

FIGURA 25.

- **Paciente mujer de 83 años con elevación de transaminasas. En ecografía (A) se observa dilatación de la vía biliar extrahepática secundaria a una lesión ovoidea hiperecogénica en el colédoco distal sin sombra acústica posterior (flecha verde), con sospecha de molde de barro biliar vs lesión polipoidea. En el TAC axial en fase venosa portal (B, C) con reformateo coronal (D) se confirma una lesión sólida polipoidea endoluminal hipercaptante (flecha roja) en relación con colangiocarcinoma extrahepático intraductal, que dilata retrógradamente la vía intrahepática bilateral (cabeza de flecha morada).**

4. DIAGNÓSTICO DIFERENCIAL

- Existe un amplio espectro de patologías tumorales y no tumorales que deben ser diferenciadas del colangiocarcinoma, requiriendo en la mayoría de los casos confirmación histológica.

- Los principales **diagnósticos diferenciales del colangiocarcinoma formador de masa** lo constituyen el hepatocarcinoma, el hemangioma, las metástasis y los abscesos **(Fig. 26).**

- **FIGURA 26.**
- **El carcinoma hepatocelular no presenta retracción capsular, salvo el CHC esclerosante.**
- **La necrosis central en las metástasis hepáticas aparece sobre todo en la afectación metastásica de los adenocarcinomas.**

4. DIAGNÓSTICO DIFERENCIAL

- En el caso del colangiocarcinoma periductal infiltrante, el principal reto diagnóstico consiste en diferenciar las estenosis benignas de las malignas **(Fig. 27).**

- Dentro de las lesiones intraluminales, se deben considerar las hepatolitiasis, masas intraductales benignas (papilomas y adenomas) y malignas (como la invasión por CHC).

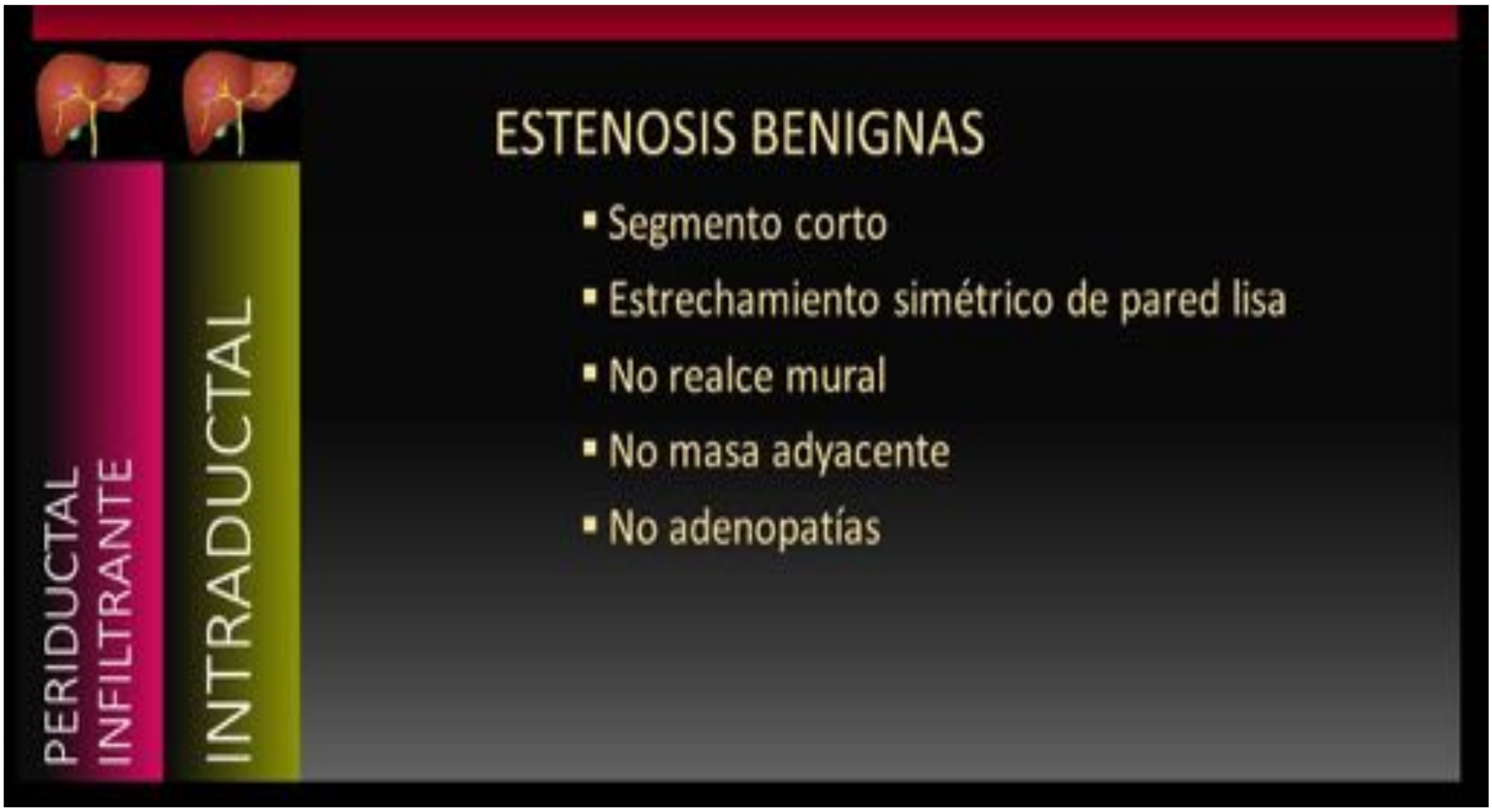

- **FIGURA 27.**
- **Las estenosis benignas se producen en:**
  - la pancreatitis crónica
  - post trauma/postQx
  - CEP
  - colangitis piogénica recurrente

4. CONCLUSIONES

El colangiocarcinoma es un tumor con una elevada morbimortalidad, cuyo diagnóstico constituye un reto dado su amplio espectro de manifestaciones clínicas y radiológicas.

Conocer el sustrato anatómico y anatomopatológico de este tipo de tumores facilita la comprensión de sus distintas manifestaciones en imagen, y por tanto contribuye a que el radiólogo lo encuadre adecuadamente dentro del diagnóstico diferencial de las lesiones hepáticas y biliares tanto tumorales como no tumorales.

Asimismo, ayuda a predecir la resecabilidad tumoral, que constituye el factor pronóstico más importante en este tipo de tumores.

5. BIBLIOGRAFÍA

Varying Appearances of Cholangiocarcinoma: Radiologic-Pathologic Correlation

Yong Eun Chung, Myeong-Jin Kim, Young Nyun Park, Jin-Young Choi, Ju Yeon Pyo, Young Chul Kim, Hyeon Je Cho, Kyung Ah Kim, Sun Young Choi

RadioGraphics | Volume 29, Issue 3 | May 1 2009

Cholangiocarcinoma: Current and Novel Imaging Techniques

Nisha I. Sainani, Onofrio A. Catalano, Nagaraj-Setty Holalkere, Andrew X. Zhu, Peter F. Hahn, Dushyant V. Sahani

RadioGraphics | Volume 28, Issue 5 | Sep 1 2008

Radiologic Spectrum of Cholangiocarcinoma: Emphasis on Unusual Manifestations and Differential Diagnoses

Won J. Lee, Hyo K. Lim, Kyung M. Jang, Seung H. Kim, Soon J. Lee, Jae H. Lim, In W. Choo

RadioGraphics | Volume 21, Issue suppl_1 | Oct 1 2001

Adult Bile Duct Strictures: Role of MR Imaging and MR Cholangiopancreatography in Characterization

Venkata S. Katabathina, Anil K. Dasyam, Navya Dasyam, Keyanoosh Hosseinzadeh

RadioGraphics | Volume 34, Issue 3 | May 1 2014

Cholangiocarcinoma: Pictorial Essay of CT and Cholangiographic Findings

Joon Koo Han, Byung Ihn Choi, Ah Young Kim, Su Kyung An, Joon Woo Lee, Tae Kyung Kim, Sun-Whe Kim

RadioGraphics | Volume 22, Issue 1 | Jan 1 2002

Mimics of Cholangiocarcinoma: Spectrum of Disease

Christine O. Menias, Venkateswar R. Surabhi, Srinivasa R. Prasad, Hanlin L. Wang, Vamsi R. Narra, Kedar N. Chintapalli

RadioGraphics | Volume 28, Issue 4 | Jul 1 2008