

Cuerpos extraños ingeridos por adultos. Manifestaciones radiológicas

Miguel Ángel Corral de la Calle¹, Magdalena de Miguel Gil¹, Marta Repollés Cobaleda², Teresa Domínguez Cejas¹, Javier Encinas de la Iglesia³, Gabriel C. Fernández Pérez⁴

¹Complejo Asistencial de Ávila. Ávila; ²Hospital Universitario Fundación Jiménez Díaz. Madrid;
³Complejo Asistencial de Salamanca. Salamanca;
⁴Hospital General Universitario Río Hortega. Valladolid.

Cuerpos extraños ingeridos por adultos. Manifestaciones radiológicas

- | | |
|---------------------------------|---------------------------------|
| 1. Miguel Á. Corral de la Calle | 4. Teresa Domínguez Cejas |
| 2. Magdalena de Miguel Gil | 5. Javier Encinas de la Iglesia |
| 3. Marta Repollés Cobaleda | 6. Gabriel C. Fernández Pérez |



COMPLEJO ASISTENCIAL DE ÁVILA

OBJETIVO DOCENTE

- Revisar el comportamiento en los diferentes medios de imagen (radiografía, ecografía y TC, fundamentalmente) de los distintos tipos de cuerpos extraños (CE) que pueden ingerirse. Consideraremos también CE ingeridos los materiales que se introducen en el aparato digestivo por la boca en la práctica clínica.
- Desarrollar las manifestaciones clínicas y radiológicas de los CE ingeridos por adultos y las complicaciones que pueden originar en el tracto digestivo.

○ Radiopacidad de los CE ingeridos y Rx simple (Figs 1-8)	2
○ CE ingeridos en ecografía (Figs 9-11, Vídeo)	6
○ CE ingeridos en TC (Todas lasa Figuras excepto Figs 7 y 9)	7
○ CE ingeridos en RM (Figs 12 y 13)	8
○ Epidemiología de los CE ingeridos	9
○ CE ingeridos como hallazgo incidental (Figs 1, 3, 5, 13, 15, 16, 17)	9
○ CE ingeridos clínicamente significativos	10
▪ Complicación química (Figs 6, 7)	11
▪ Obstrucción al tránsito digestivo (Figs 18, 19)	11
▪ Impactación en la pared del tracto digestivo sin perforación (Figs 20, 21)	12
▪ Perforación de la pared del tracto digestivo	13
• Perforación esofágica (Fig 22)	
• Perforación gastroduodenal (Figs 23, 24)	
• Perforación de intestino delgado (Figs 2, 10, 25, 26, 27)	
• Perforación de colon (Figs 28-32, Vídeo)	
○ CE ingeridos como cómplices o delatores de afectación patológica del tracto digestivo	20
▪ CE ingeridos como cómplices de patología subyacente	20
• Cómplices de patología gastroduodenal (Fig 33)	
• Cómplices de patología de intestino delgado (Figs 11, 34, 35)	
• Cómplices de patología colónica (Fig 36)	
▪ CE ingeridos como delatores de patología subyacente (Figs 12, 37, 38, 39, 40)	23
○ Conclusión	25

Cuerpos extraños ingeridos por adultos. Manifestaciones radiológicas



REVISIÓN DEL TEMA

La **RADIOPACIDAD** de un objeto viene dada sobre todo por la densidad de los materiales que lo componen. Plásticos, pelos y maderas son en general radiolucientes, mientras que semillas compactas de frutos, espinas de pescado, huesos, rocas, cristales o vidrios (plomados o no) y metales son, de menos a más en ese orden, radiopacos. Respecto a sustancias estupefacientes, aunque con amplia variabilidad en función de su pureza, en general el hachís es más denso que las heces, la cocaína parecido y la heroína menos. La **visibilidad de los CE en la RADIOGRAFÍA** dependerá además de su tamaño, de la alineación con el haz de Rx, las estructuras interpuestas y adyacentes (**Figs 1-8**). De este modo, radiopacidad no implica necesariamente que un objeto sea visible en una Rx, ni radiolucencia que no lo sea. En el cálculo del tamaño de un CE visible en una Rx ha de tenerse en cuenta la magnificación, que se estima entre un 13,7 y un 21,7% en función de su situación y la técnica empleada.

Cuerpos extraños en Radiografía simple

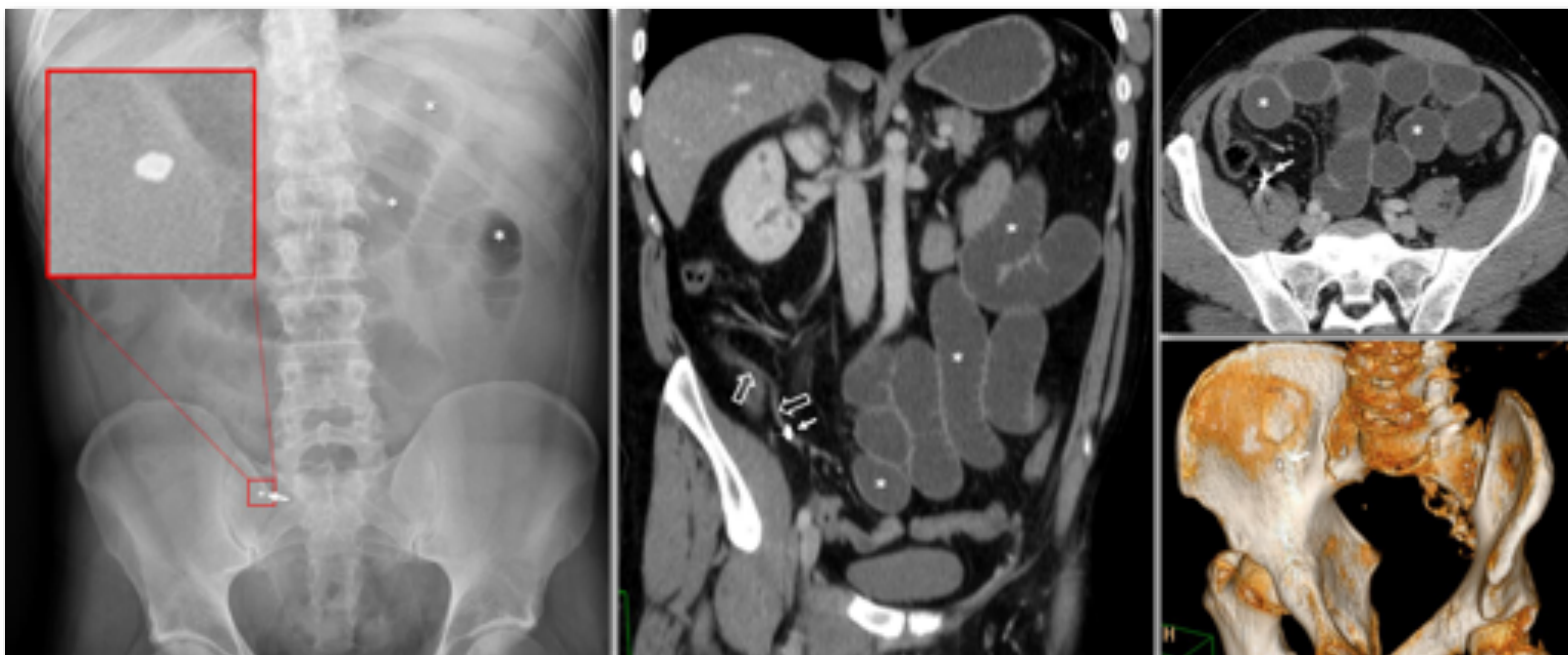


Figura 1. Varón de 62 años con dolor abdominal, vómitos y ausencia de deposición en dos días. Antecedente de colecistectomía. En la Rx de abdomen ante la sospecha de obstrucción de intestino delgado se aprecia dilatación del intestino delgado proximal (*), con un colon de calibre normal. Además se ve un pequeño CE metálico (flechas) en el cuadrante inferior derecho, que recuerda a un perdigón. El paciente confiesa ser consumidor habitual de carne de caza. En la TC se comprueba el diagnóstico de obstrucción de intestino delgado, aparentemente por bridas, y se ve que el perdigón, que genera algunos artefactos por endurecimiento del haz de Rx, está en el apéndice (flechas huecas). Por las características de la obstrucción intestinal se hizo necesaria la intervención quirúrgica, en la que se realizó la adhesiolisis, sin necesidad de resección intestinal, y también una apendicectomía. La presencia de un CE en la luz apendicular aumenta el riesgo de apendicitis aguda, especialmente si es elongado o afilado, pero también si es romo, por la posibilidad de obstrucción luminal. En todo caso, solo un pequeño porcentaje de las apendicitis agudas son ocasionadas por CE.

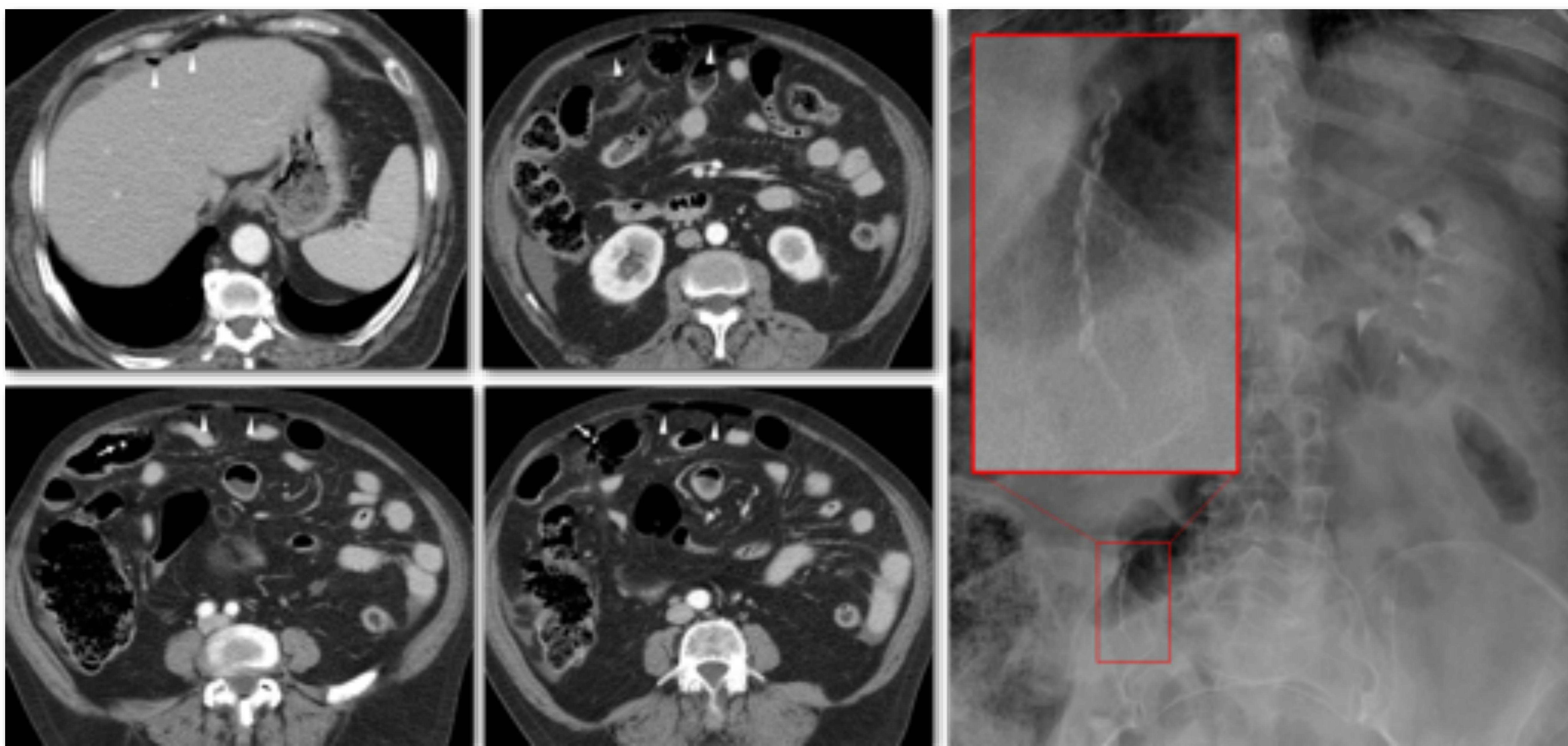


Figura 2. Mujer de 71 años con dolor abdominal y con cuadro presincopal. En la exploración hay defensa abdominal generalizada. TC: hay un objeto lineal de alta densidad (flechas) que atraviesa la pared de un tramo de íleon medio en vacío derecho, con neumoperitoneo (cabezas de flecha). La única ingesta reciente de carne o pescado que la paciente recuerda es de filetes de cría de Bos Taurus (ternera) y Sardinia pilchardus (sardina común) en conserva. Rx (realizada tras TC): pieza metálica alargada y enrollada en espiral, que correspondía a la rebaba metálica que ocasionalmente se forma al abrir una lata de conservas, responsable de la perforación.

Cuerpos extraños ingeridos por adultos. Manifestaciones radiológicas



Cuerpos extraños en Radiografía simple

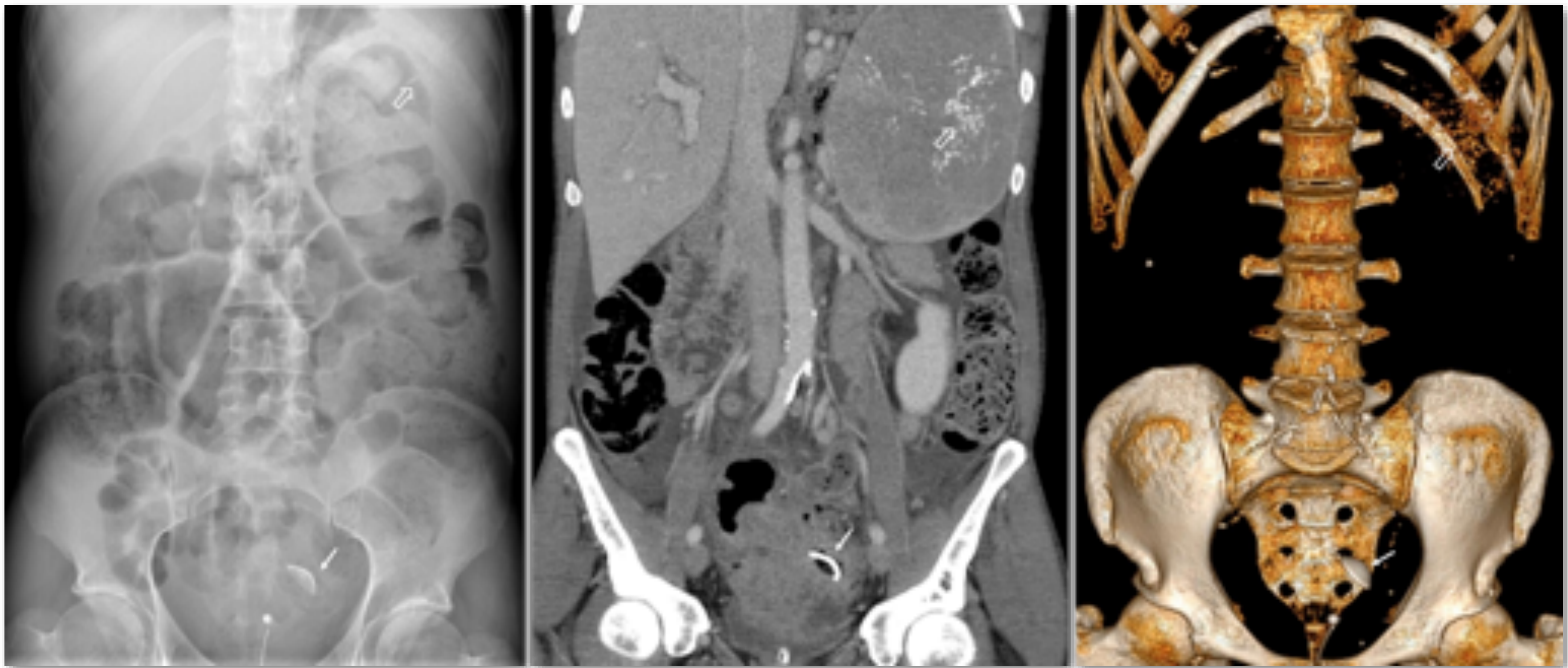


Figura 3. Varón de 54 años con un carcinoma de recto con gran extensión local, en el que se impacta una concha de bivalvo (flechas) ingerida. El cuerpo extraño es lo bastante radiopaco como para ser detectable también en la Rx de abdomen. Además presentaba un gran hemangioma esplénico con calcificaciones (flechas huecas).

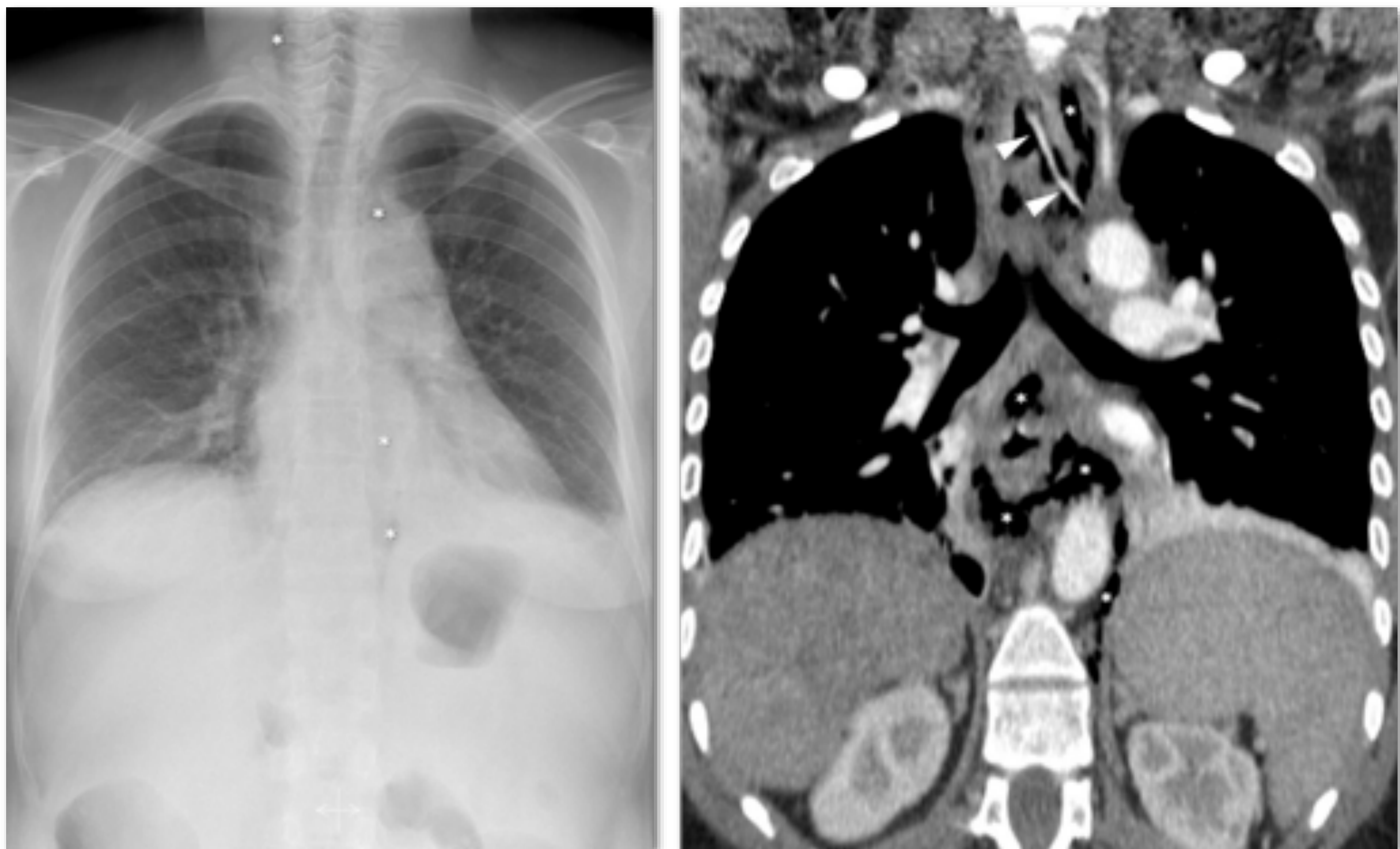


Figura 4. Mujer de 35 años con perforación esofágica por fragmento de hueso de animal. La Rx de tórax demuestra neumomediastino, extendiéndose a las partes blandas del cuello y al retroperitoneo (*), pero no se aprecia el cuerpo extraño que causó la perforación esofágica, pese a que es radiopaco, como se aprecia en la reconstrucción coronal de TC (flechas).

Cuerpos extraños ingeridos por adultos. Manifestaciones radiológicas



COMPLEJO ASISTENCIAL DE ÁVILA

Cuerpos extraños en Radiografía simple

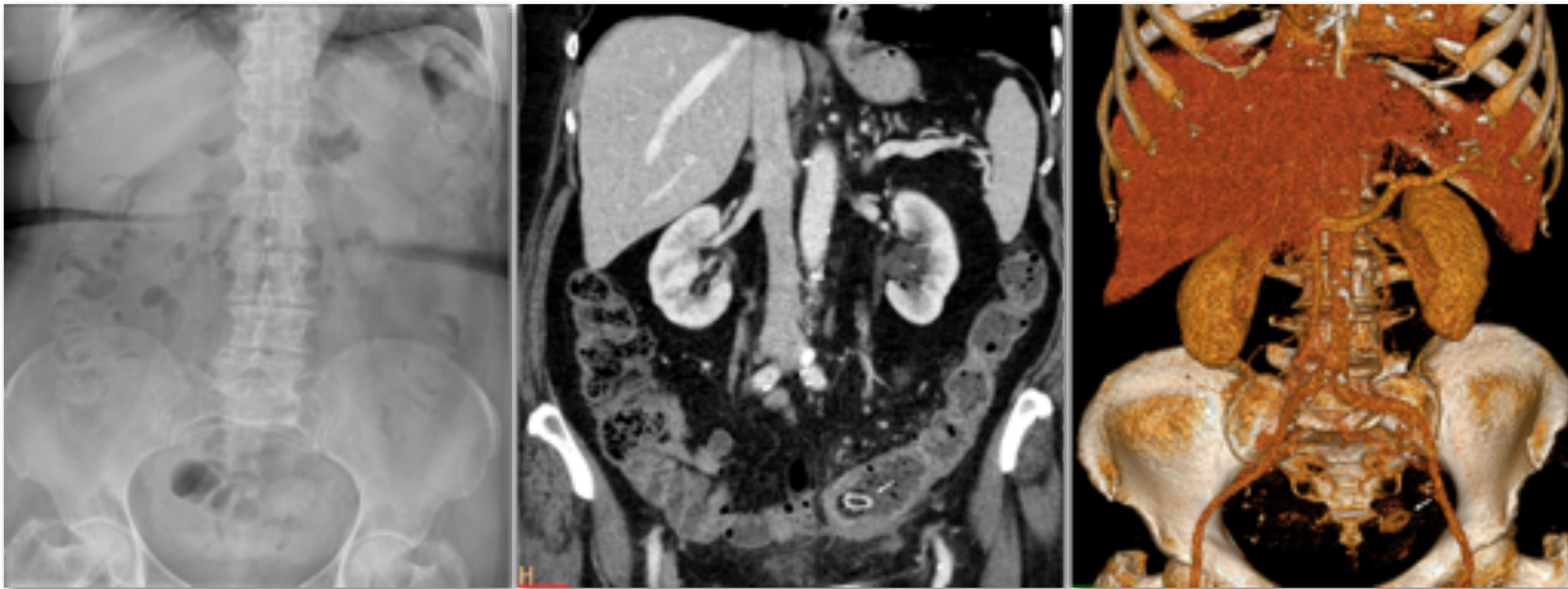

Figura 5. Mujer de 84 años con un episodio de diverticulitis Hinchey 1a de colon sigmoide, proximal al cual se impacta una semilla de fruto. Es la misma paciente de la Fig 36. A pesar de que los bordes de esta son radiopacos, como pone de manifiesto el estudio de TC (imágenes central y derecha) no es visible en la Rx de abdomen por la superposición de estructuras anatómicas (imagen de la izquierda).

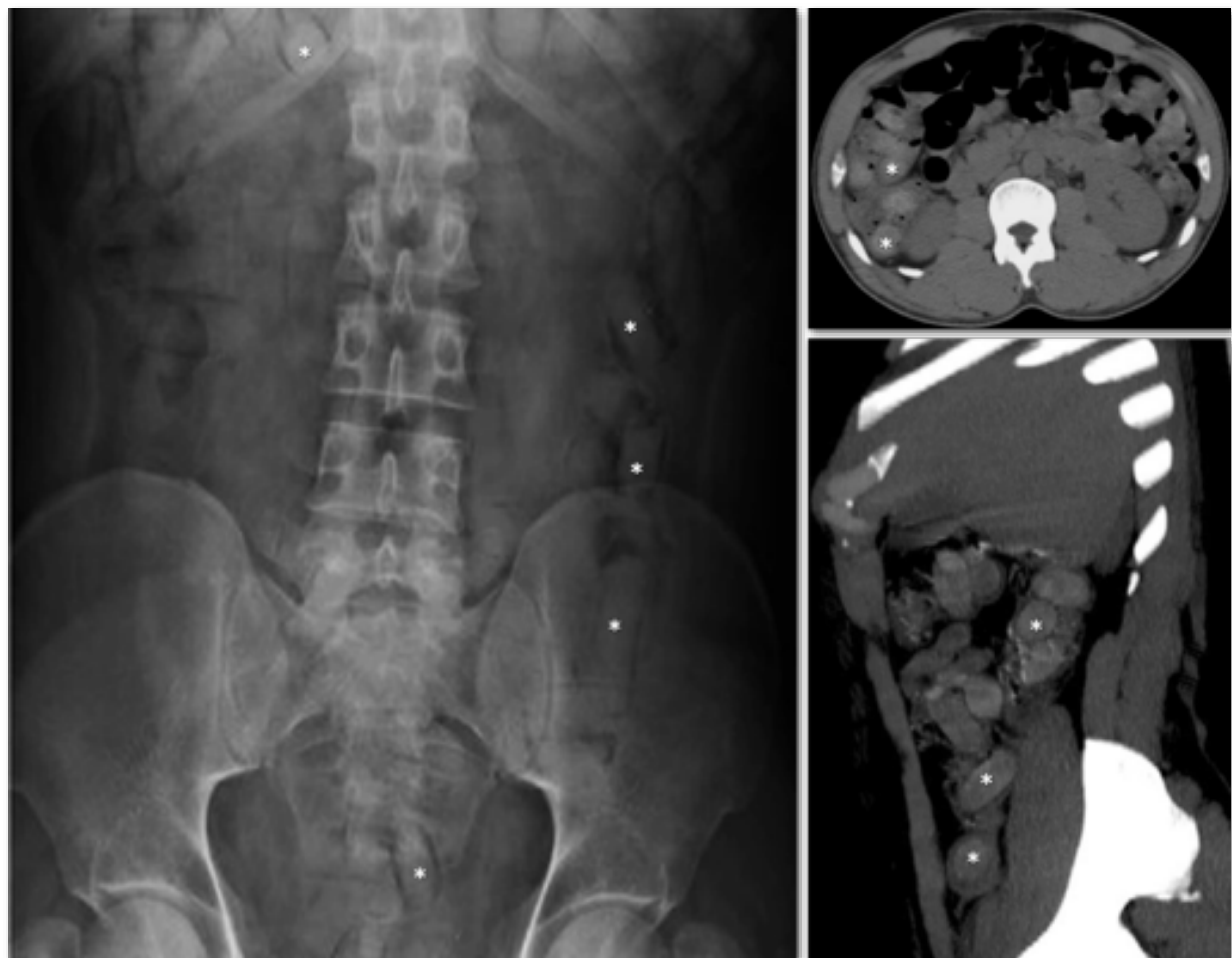


Figura 6. Mujer de 28 años, recientemente detenida, con sospecha de portar paquetes de droga ingeridos. La Rx confirma la existencia de múltiples cuerpos extraños (*) con la forma habitual de los paquetes de droga, ocupando el colon. Son visibles en la Rx a pesar de la relativamente baja densidad del contenido, por su compactación y disposición anatómica, rodeados de gas y heces del colon. La sensibilidad de la Rx en la detección de paquetes de drogas está en el rango 40-90%. Están descritos varios patrones en función del tipo de droga y envoltorio utilizados. La TC (ha de realizarse sin ningún tipo de contraste y con bajo kilovoltaje) facilita su detección, con una sensibilidad cercana al 100%.

Cuerpos extraños ingeridos por adultos. Manifestaciones radiológicas



Cuerpos extraños en Radiografía simple

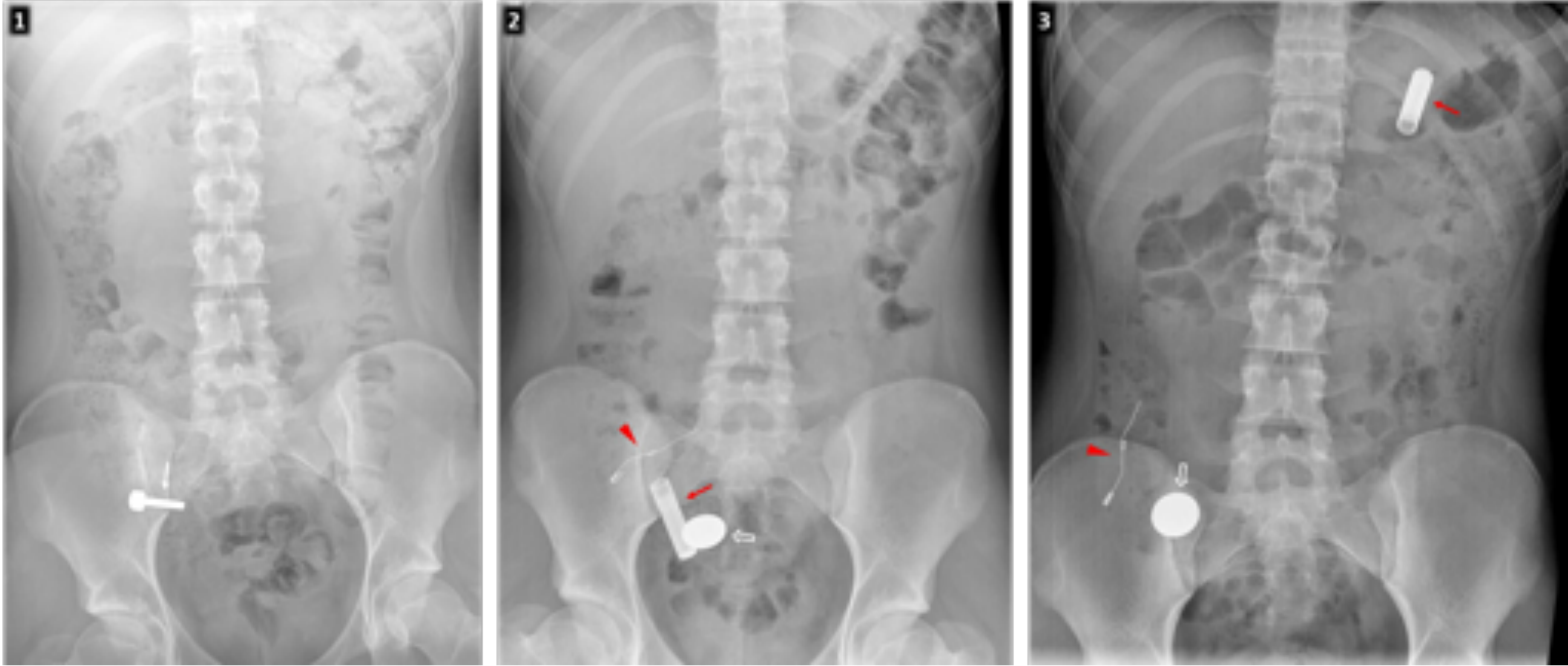


Figura 7. Varón de 19 años con antecedentes psiquiátricos, con episodios repetidos de ingesta de cuerpos extraños con supuestos fines autolíticos. **1.** Tornillo de los mecanismos de sujeción en el ciego (flecha blanca). **2.** Dos meses después, imperdible abierto (cabeza de flecha roja), moneda (flecha hueca) y pila cilíndrica (flecha roja) en ciego. Por la eventual quimiotoxicidad de la pila y la potencial peligrosidad del imperdible abierto es necesario seguimiento estrecho. **3.** Dos horas después la pila se ha desplazado al ángulo esplénico. Los tres cuerpos extraños fueron evacuados sin complicaciones.

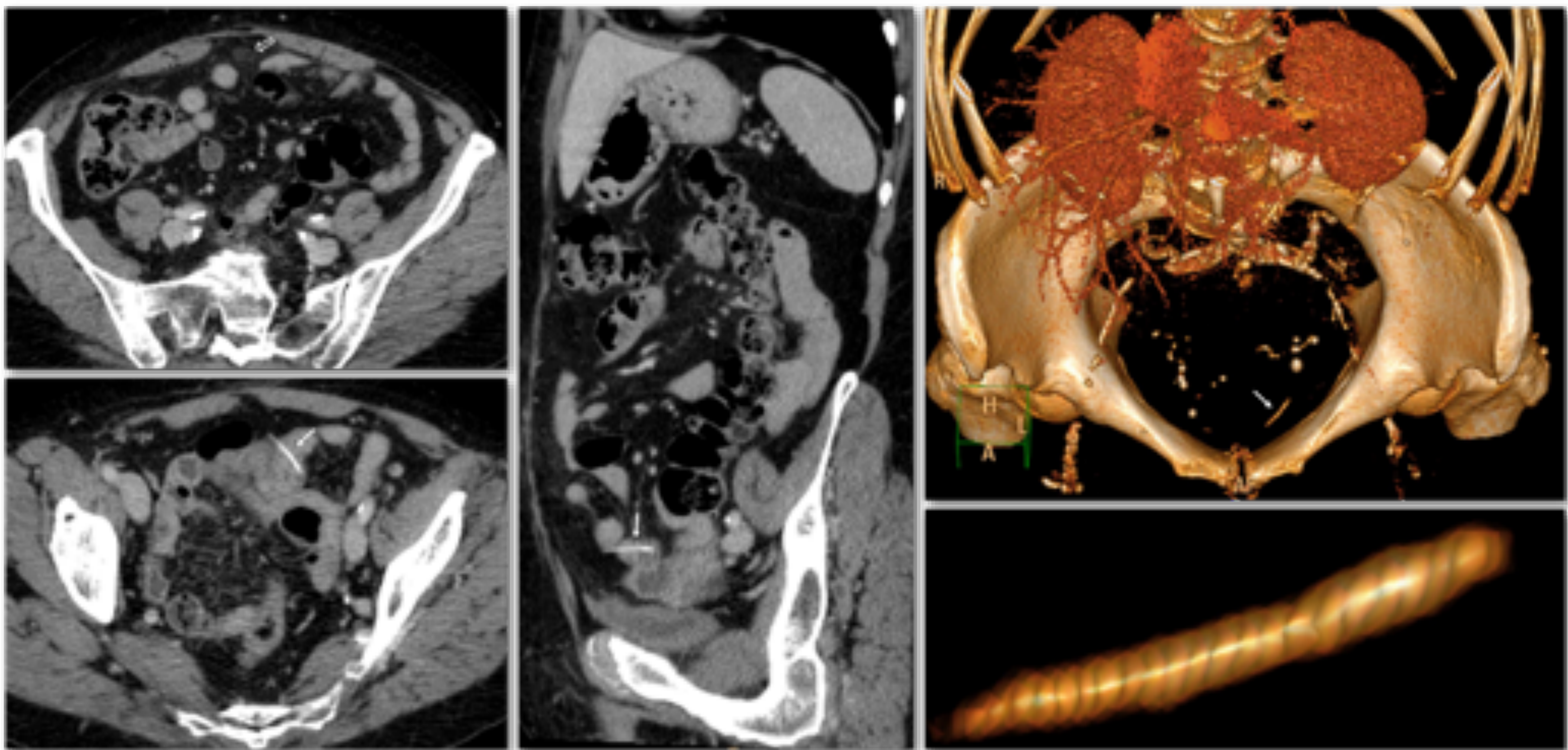


Figura 8. Mujer de 69 años con varios antecedentes quirúrgicos, que acude a Urgencias con dolor abdominal especialmente intenso en vacío izquierdo. La Rx (no mostrada) no ofrecía hallazgos relevantes. La TC muestra un cuerpo extraño denso lineal que transgrede la pared de un tramo de yeyuno en la fosa iliaca izquierda (flechas). Solo se acompaña de cambios inflamatorios muy discretos en la grasa cercana (flecha hueca). Se intervino, encontrando un palillo mondadientes (reconstrucción volumétrica en la imagen inferior derecha) emergiendo de un tramo de yeyuno en una región de adherencias. No requirió resección intestinal y la recuperación fue buena.

Cuerpos extraños ingeridos por adultos. Manifestaciones radiológicas



COMPLEJO ASISTENCIAL DE ÁVILA

La **ECOGRAFÍA** es una herramienta muy útil en la detección, caracterización y eventualmente guía para la extracción de CE superficiales. En general, se ven como focos ecogénicos con sombra posterior (lo más habitual en plásticos, maderas o rocas) o artefacto de cola de cometa (en caso de metales o cristales). El artefacto generado, en todo caso, puede depender del ángulo de incidencia (**Fig 9**). Su utilidad es evidentemente menor en cuerpos extraños profundos, como suele ocurrir en el caso de los CE ingeridos, pero en manos experimentadas es posible la detección de algunos CE ingeridos (**Fig 10**), más fácilmente si se disponen en una situación superficial (**Fig 11**). La ecografía con contraste puede ocasionalmente ser de utilidad para definir si una complicación de un cuerpo extraño ingerido constituye una masa inflamatoria o un absceso susceptible de drenaje percutáneo (**Vídeo**).

Cuerpos extraños en Ecografía

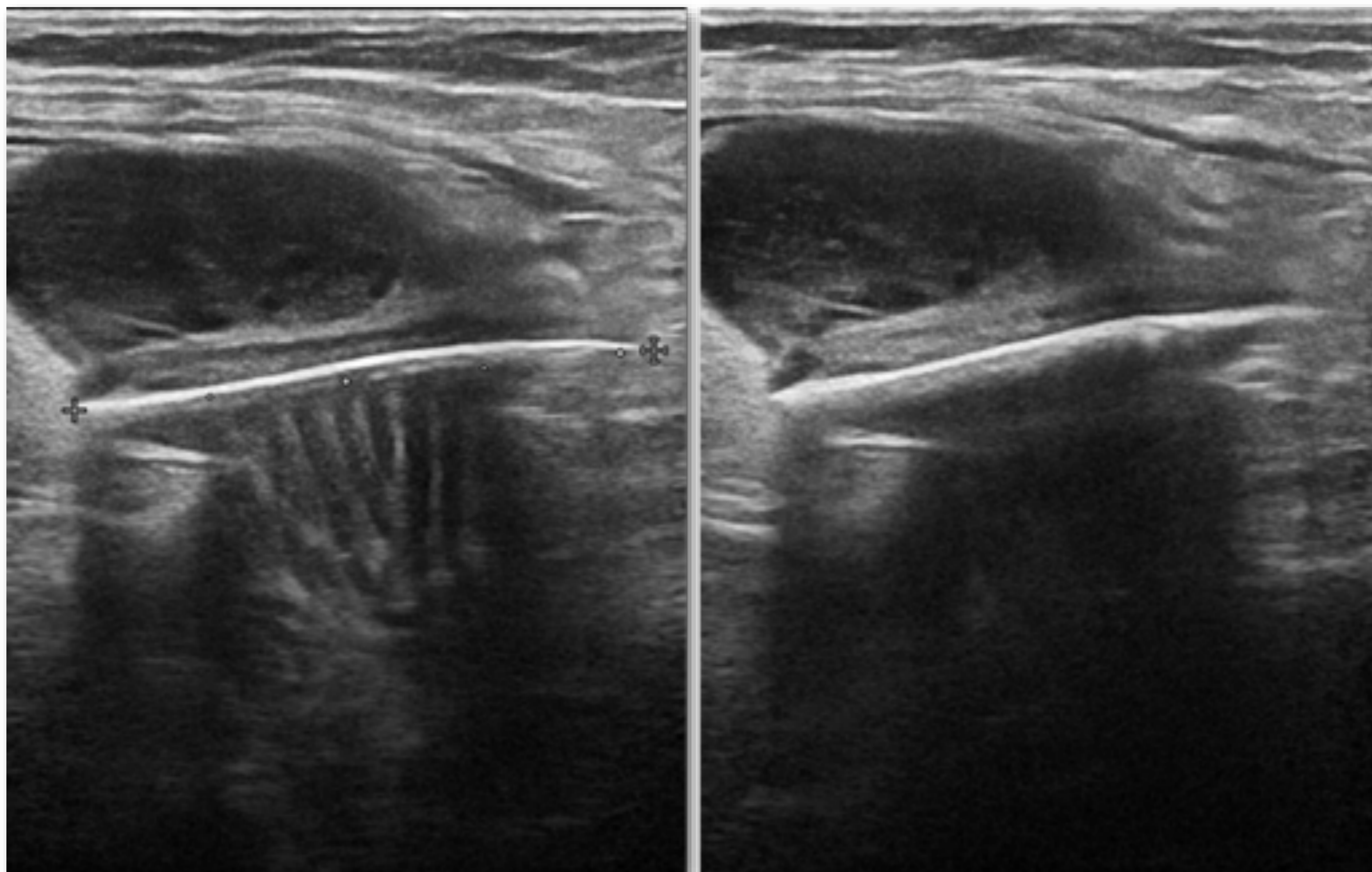


Figura 9. Varón de 82 años con perforación de un tramo de yeyuno incluido en una hernia de Spiegel por un hueso de animal. El cuerpo extraño es visible como una imagen lineal ecogénica. En función de la incidencia del haz de ultrasonidos puede generar un artefacto de reverberación posterior (imagen de la izquierda) o sombra acústica (imagen de la derecha).

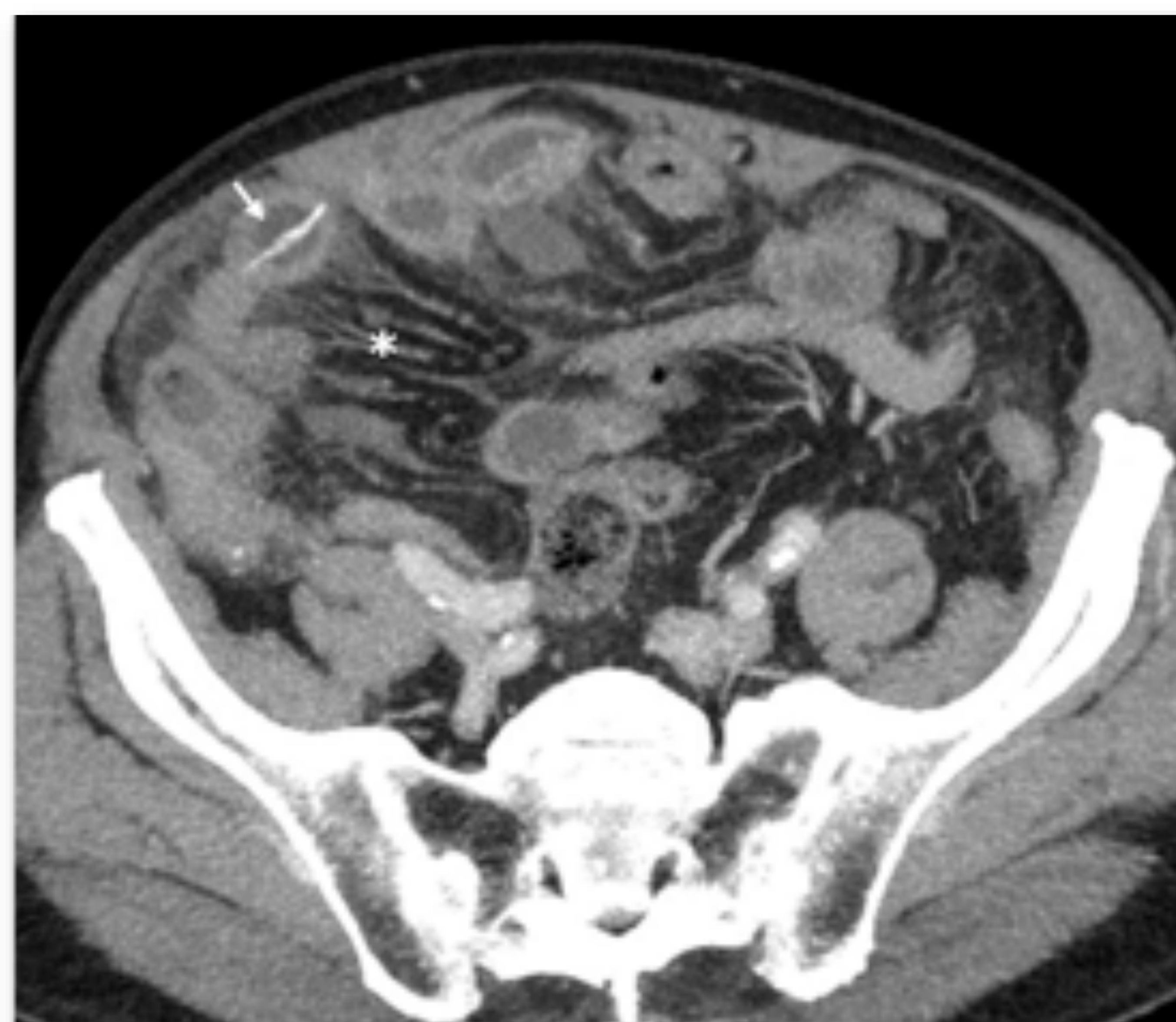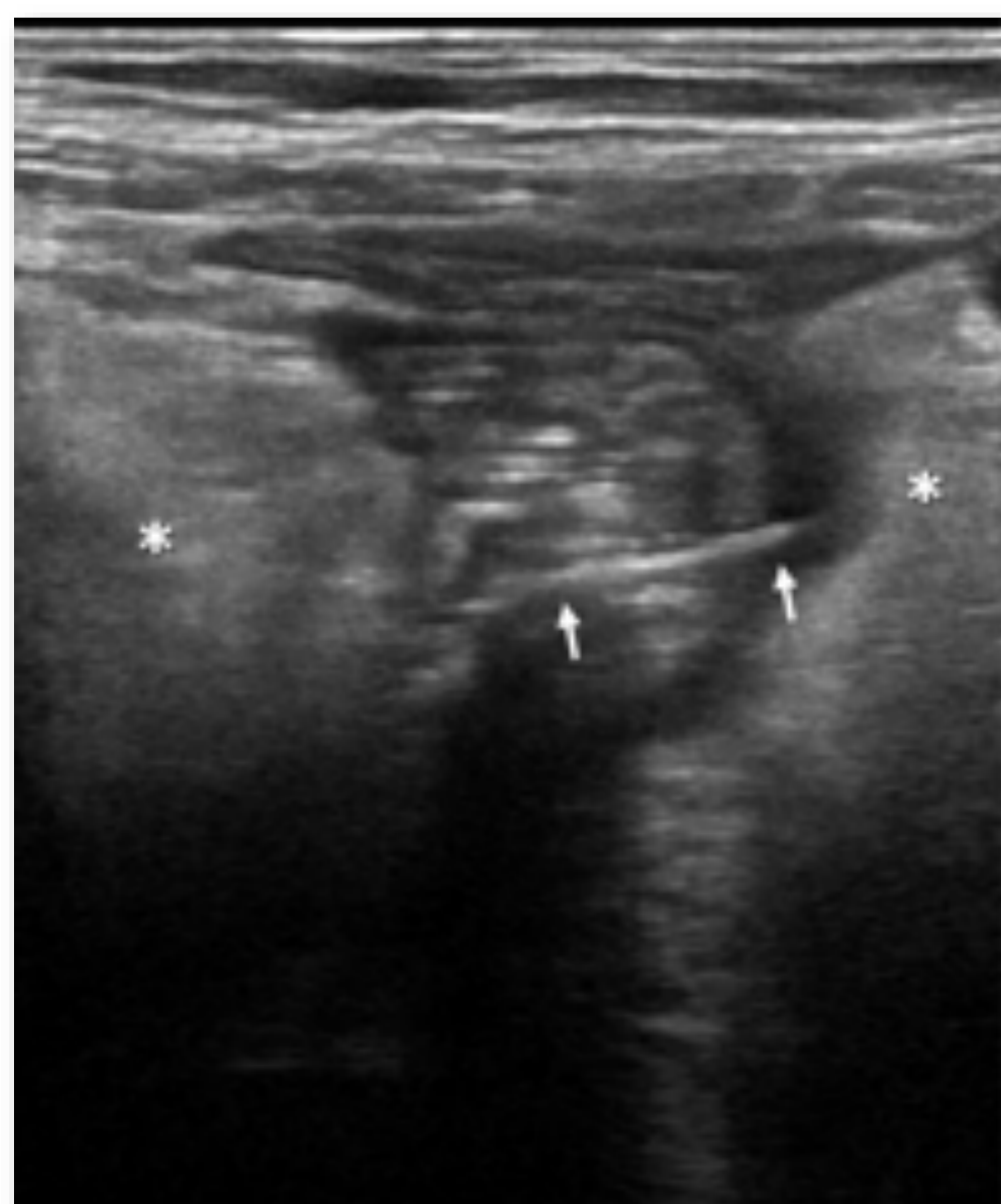
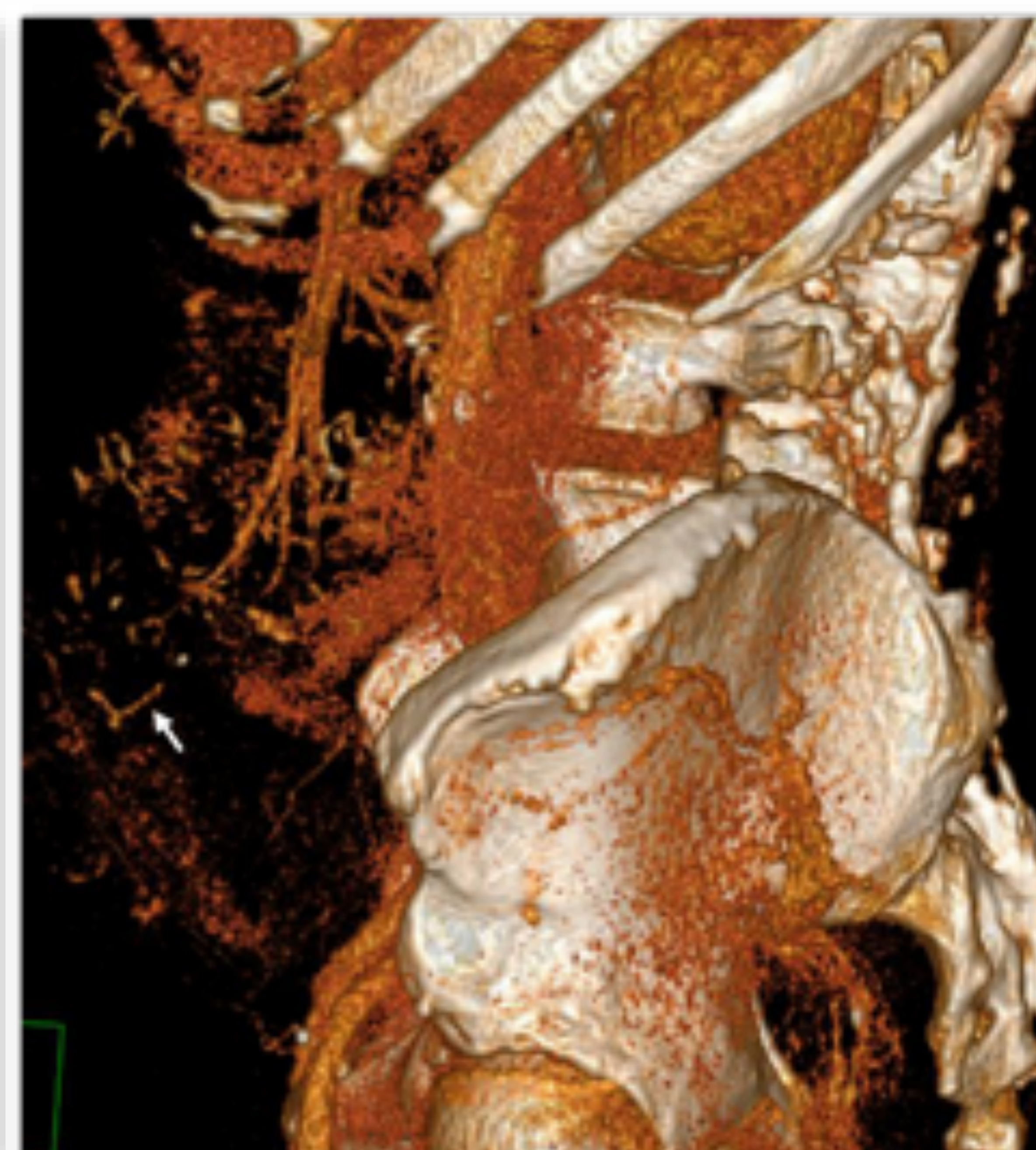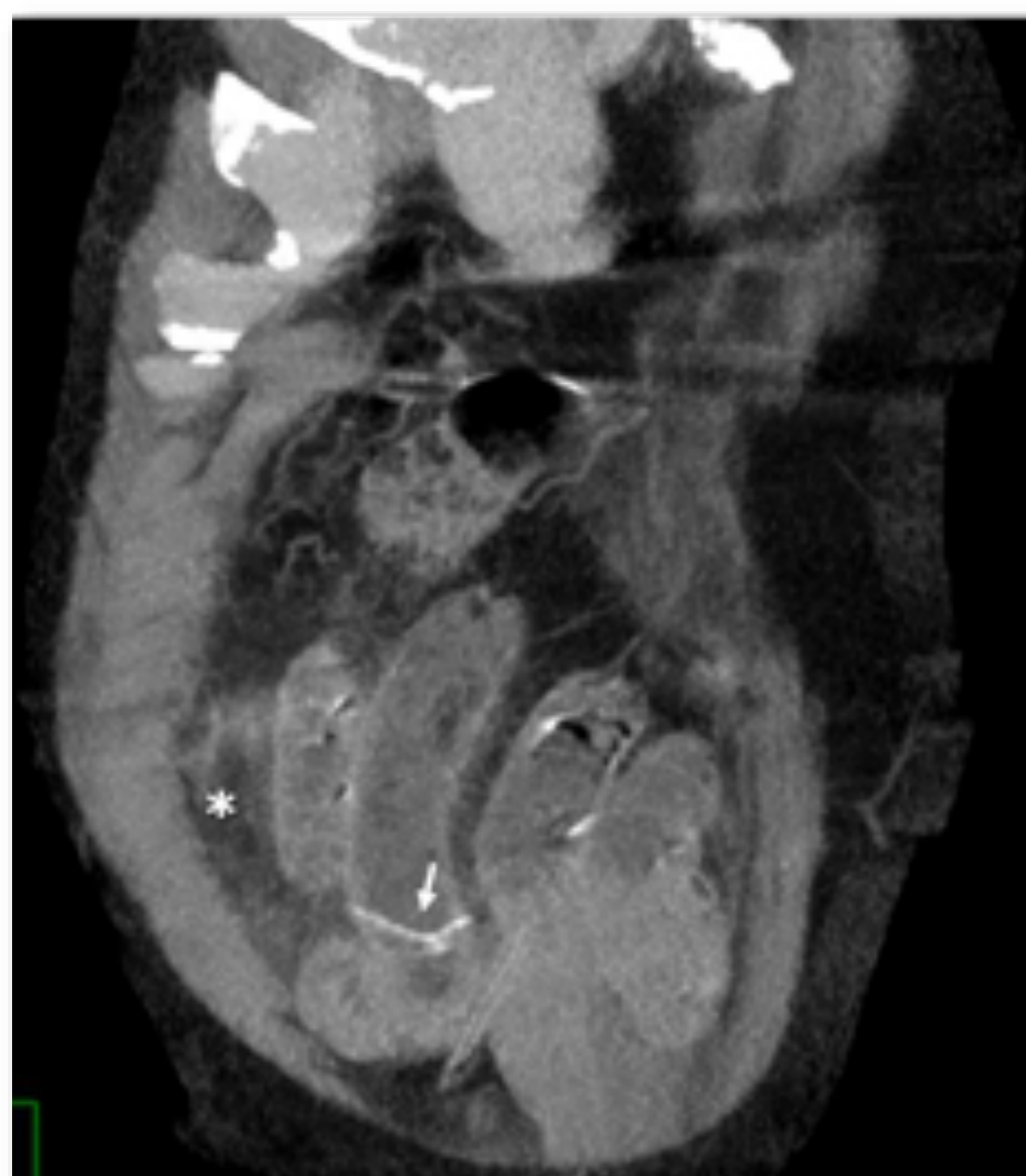


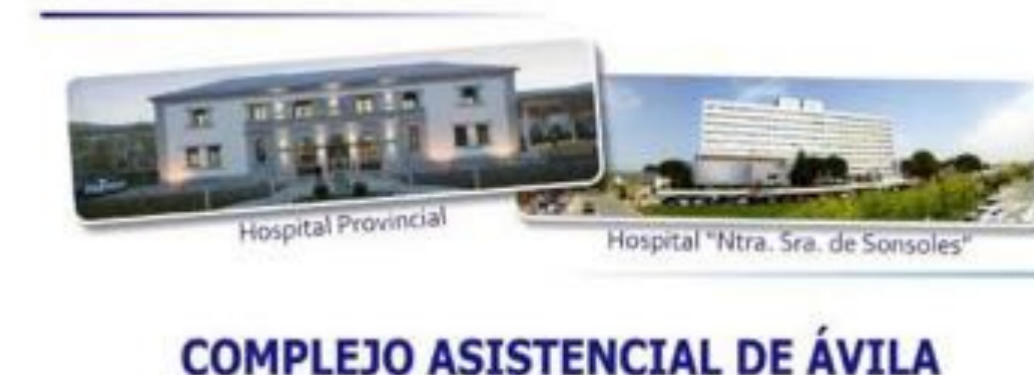Figura 10. Varón de 82 años, con deterioro cognitivo. Dolor sordo de dos días de evolución centrado en la fosa iliaca derecha, febrícula y leucocitosis. Se sospecha apendicitis o isquemia colónica. En la ecografía se reconoce un cuerpo extraño lineal ecogénico (flechas) en la luz y parcialmente enclavado en la pared de un tramo de íleon distal, con tumefacción ecogénica en la grasa mesentérica y epiploica cercana (*). En la anamnesis dirigida, la familia refiere que comió pescado tres días antes. La TC confirma el hallazgo, sin mostrar neumoperitoneo. En la cirugía se encontraron un íleon focalmente engrosado, sin ninguna solución de continuidad evidente, y fenómenos peritoníticos más marcados en el cuadrante inferior derecho. No se realizó resección y el paciente fue mejorando paulatinamente hasta quedar asintomático.



Cuerpos extraños ingeridos por adultos. Manifestaciones radiológicas



Cuerpos extraños en Ecografía

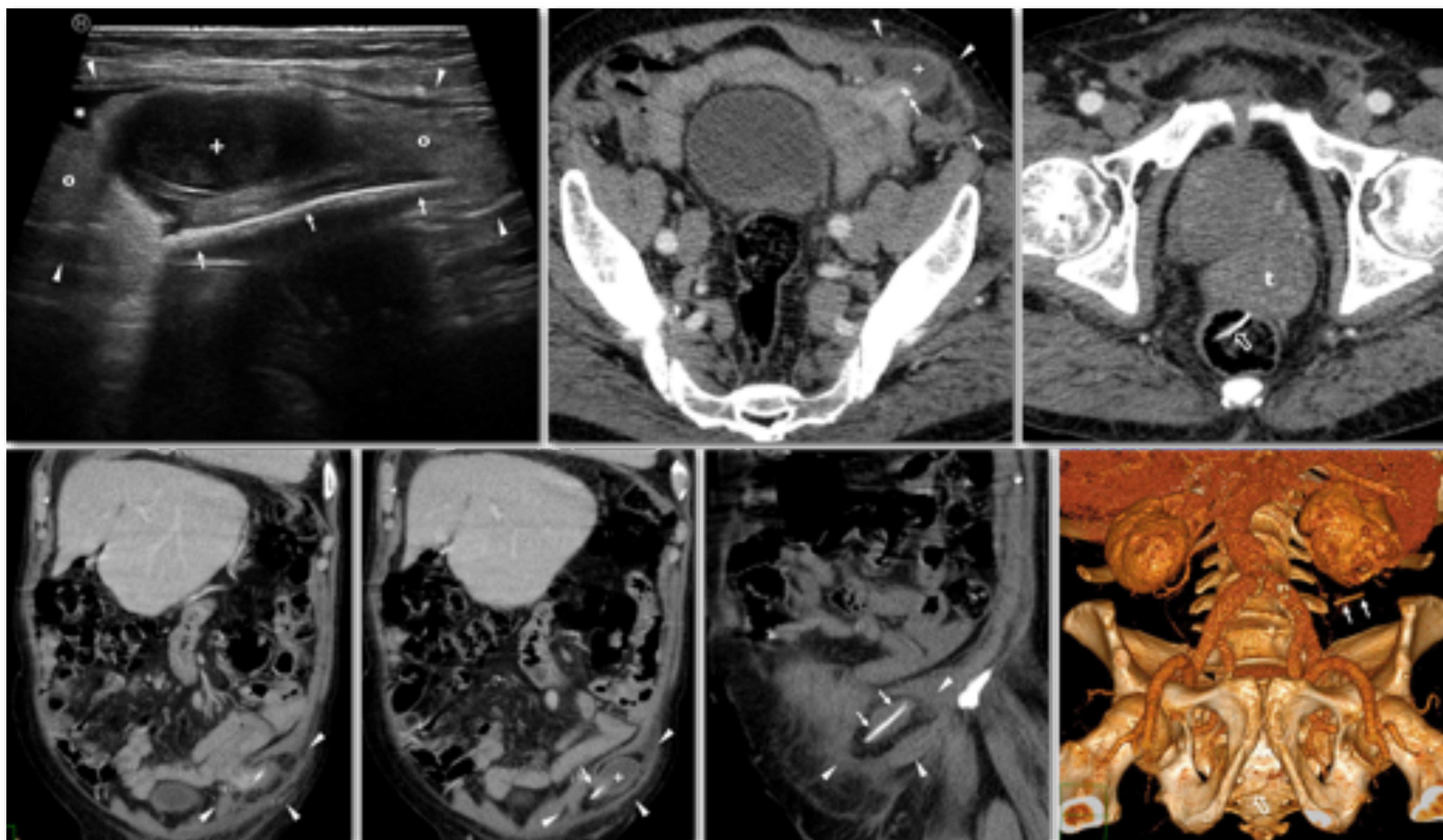


Figura 11. Varón de 82 años que acude a Urgencias por una tumoración intensamente dolorosa por encima de la región inguinal izquierda. Es el mismo paciente de la Fig 9. En la exploración impresiona de hernia complicada. Ecográficamente se reconoce un largo y afilado cuerpo extraño (flechas) ecogénico con sombra posterior, que ocupa la luz y atraviesa la pared de un corto tramo intestinal parético y con contenido líquido (+) alojado en una hernia de Spiegel (cabezas de flecha), contenida por la fascia externa del músculo oblicuo externo, con cambios inflamatorios regionales consistentes en grasa ecogénica y tumefacta (o) y una pequeña cantidad de líquido atrapado (*). La TC confirma los hallazgos y muestra además otro cuerpo extraño similar alojado en la luz del recto distal (flechas huecas), adyacente al cual hay una tumoración exofítica anterior (t). En la cirugía se realizó la resección de un corto tramo de intestino delgado alojado en una hernia de Spiegel, perforado por un fragmento de hueso de animal. El paciente se recuperó satisfactoriamente. En un segundo tiempo se resecó un tumor del estroma gastrointestinal con crecimiento exofítico desde el recto distal.

Sin duda, la técnica más adecuada para la detección de los CE ingeridos por adultos y la valoración de sus posibles complicaciones es la **TC**. Es mucho más sensible para su detección, fundamentalmente por la razón de que minimiza la superposición de estructuras. Los valores de atenuación, medidos en Unidades Hounsfield, de los CE más habituales, son los siguientes:

- Madera: < 0 UH, si bien cuanto más húmedos (lo que es habitual en los CE ingeridos) aumenta su atenuación, que puede llegar a ser como la de las partes blandas o incluso superior. Los CE de madera que con más frecuencia ocasiona complicaciones una vez ingeridos son los palillos mondadores, que en general aparecen como discretamente hiperatenuantes en TC (**Fig 8**), indistinguibles de una espina de pescado o un huesecillo de animal.
- Plástico: 80-200 UH.
- Semillas compactas de frutos, espinas de pescado, huesos pequeños de animal: 100-400 UH.
- Rocas: < 1000 UH. No suelen generar artefacto de endurecimiento del haz.
- Cristal: 500-2000 UH. No suelen generar artefacto de endurecimiento del haz.
- Metal: > 3000 UH. Sí suelen generar artefacto de endurecimiento del haz (**Fig 1**).

Por otro lado, la TC es también la técnica con mayor capacidad para reconocer las complicaciones que pueden asociarse a la ingesta de CE, que se revisan más adelante.

Cuerpos extraños ingeridos por adultos. Manifestaciones radiológicas



La **RM** no es una técnica empleada con voluntad de detectar CE ingeridos. Sin embargo, ocasionalmente pueden verse, generalmente como imágenes hipointensas en todas las potencias (Fig 12). Pueden generar importantes artefactos por distorsión del campo magnético, especialmente si son metálicos y en ciertas secuencias con mayor susceptibilidad (Fig 13).

Cuerpos extraños en RM

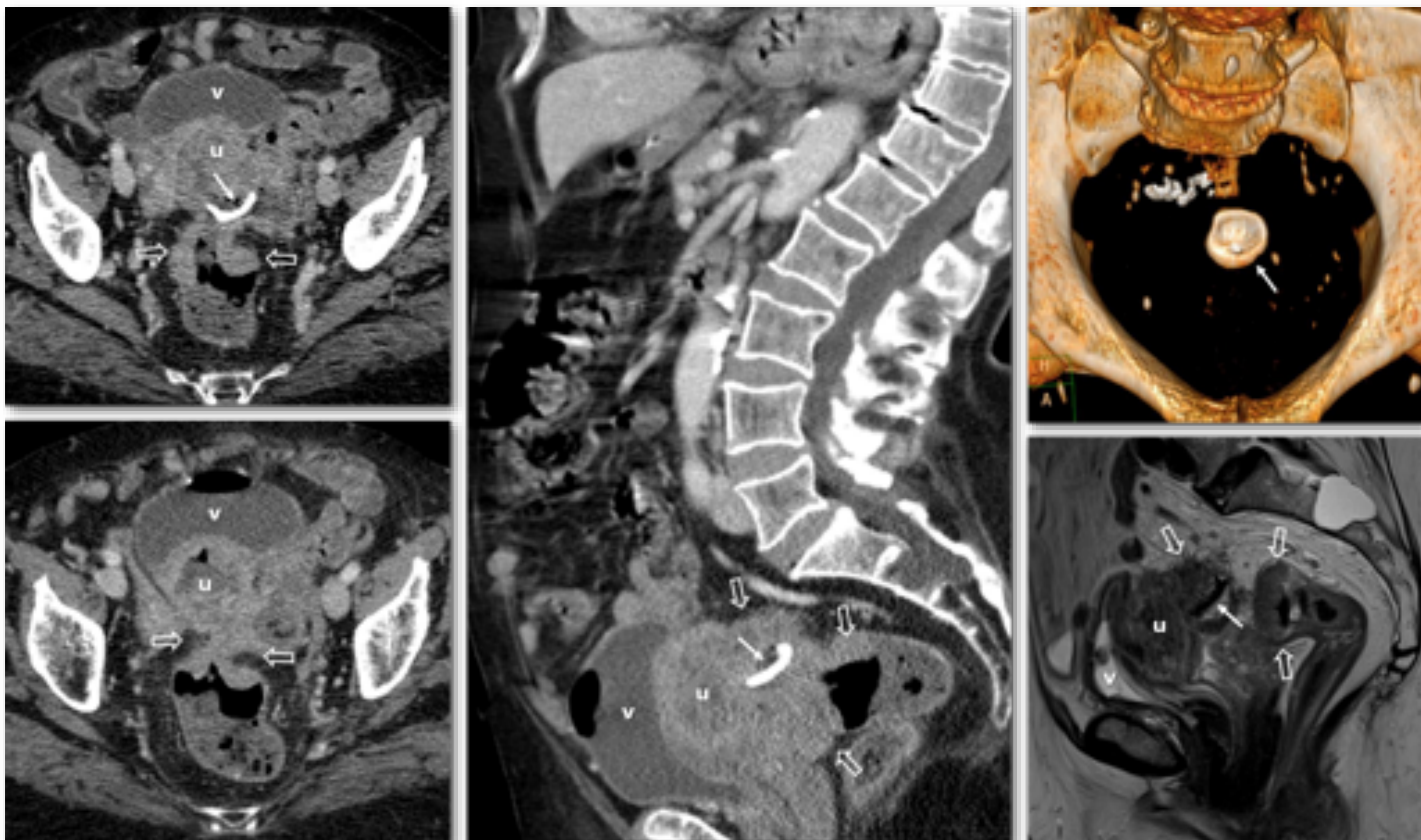


Figura 12. Mujer de 85 años. Dolor abdominal de 10 horas de evolución, con tiritonas, náuseas, disuria y tenesmo vesical. TC: masa pélvica compleja (flechas huecas) que implica a la transición colorrectal, el útero (u) y la vejiga (v), con gas en la luz de las dos últimas estructuras y un cuerpo extraño (flechas) que parece corresponder a una valva de Chamelea gallina (chirla, habitual en guisos mediterráneos) en el interior de la lesión colorrectal. El límite distal de esta es abrupto, lo que sugiere adenocarcinoma primario de esta localización. En la RM se reconoce el cuerpo extraño como una imagen hipointensa en todas las secuencias. Se realizó una extensa resección quirúrgica de un adenocarcinoma de recto superior que infiltraba útero y vejiga (pT4 pN0 M0), sin que se detectara recidiva o extensión en los cuatro años de supervivencia de la paciente.

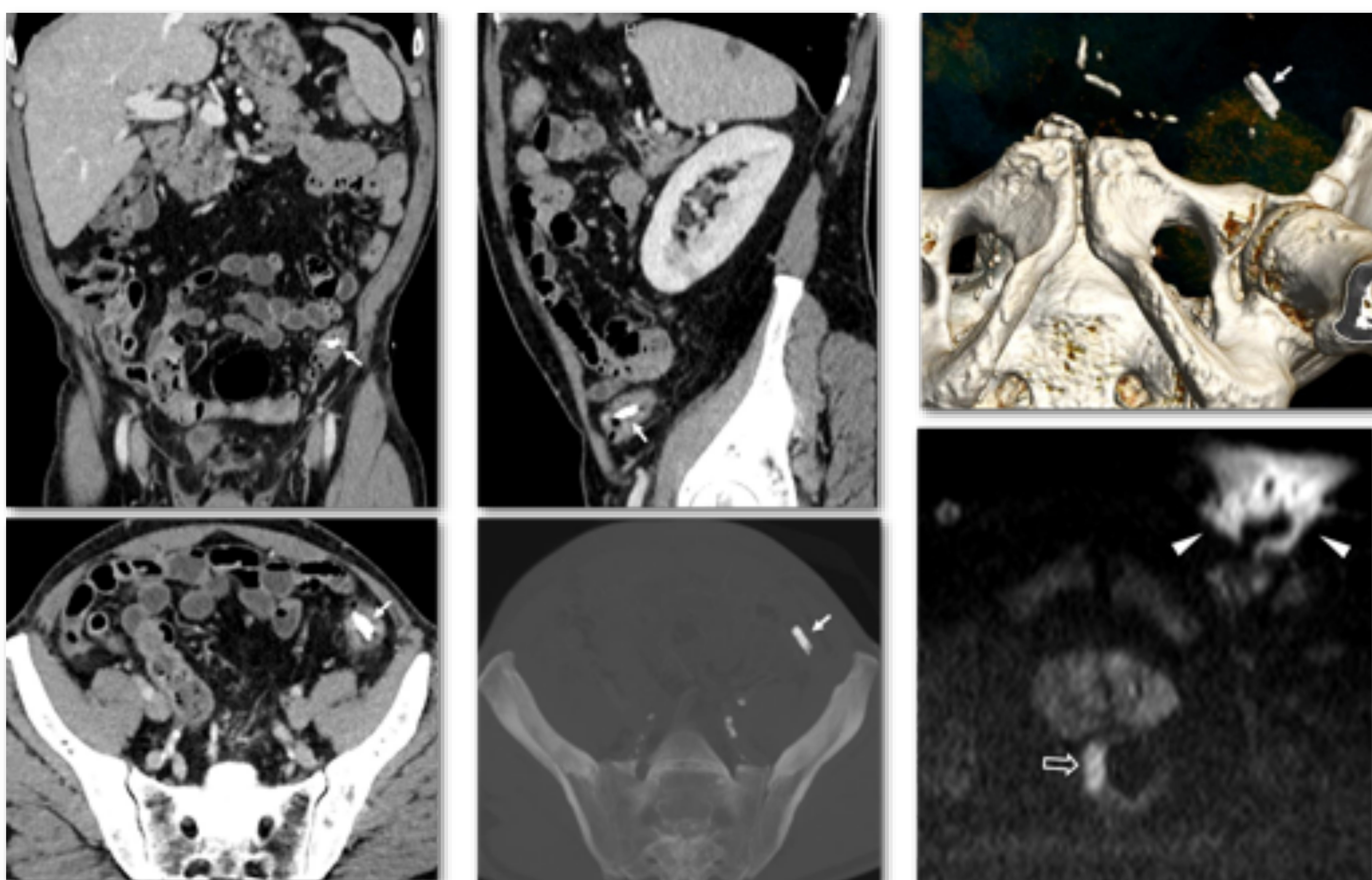


Figura 13. Varón de 61 años. Carcinoma de recto en colonoscopia. TC de estadificación: pequeño cuerpo extraño metálico (flechas) en un tramo de colon sigmoide con divertículos. En la TC provoca escasos artefactos. Sin embargo, son importantes en la RM, sobre todo en ciertas secuencias, como la de difusión. Véase la restricción de la difusión del agua en el pequeño tumor rectal (flecha hueca), y el artefacto que provoca el cuerpo extraño mencionado (cabezas de flecha).

Cuerpos extraños ingeridos por adultos. Manifestaciones radiológicas



Cuerpos extraños como hallazgo incidental

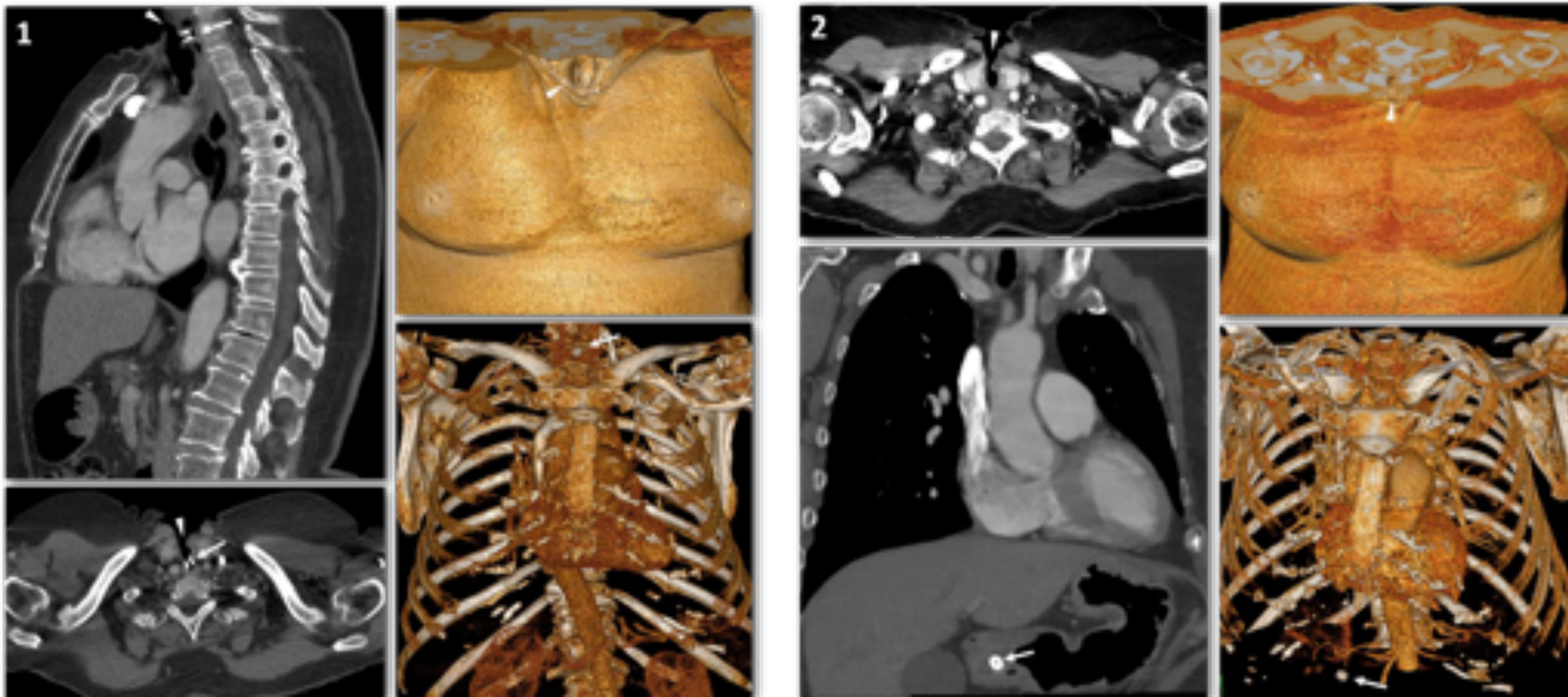


Figura 16. 1. Mujer de 62 años sometida a laringectomía total por carcinoma de laringe, portadora de prótesis fonatoria por fistuloplastia traqueoesofágica (flechas blancas). Las cabezas de flecha señalan el orificio de traqueostomía. **2.** En un control oncológico realizado tres meses después se comprueba que la prótesis fonatoria ha migrado, encontrándose en el antro gástrico. La paciente no refería sintomatología alguna. Se procedió al recambio de la prótesis sin otras incidencias. Se han descrito complicaciones fundamentalmente por migración de prótesis fonatorias al árbol respiratorio, siendo mucho más infrecuente que se produzcan por acceso al aparato digestivo.

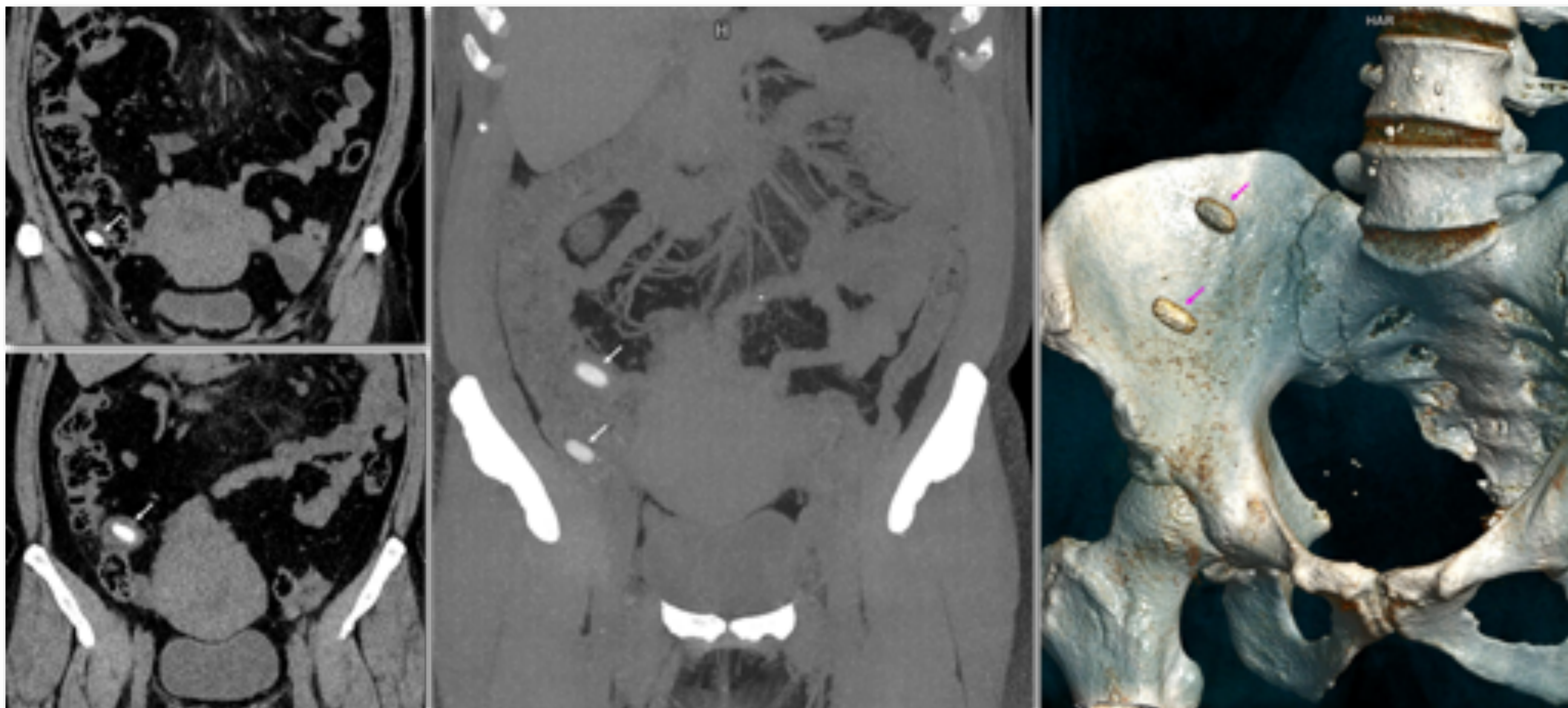


Figura 17. Mujer de 68 años tomadora habitual de comprimidos de carbonato cálcico. TC sin contraste para estudio de cólico nefrítico. Se aprecian dos comprimidos hiperatenuantes prácticamente íntegros en el íleon distal y el ciego (flechas).

Se estima que aproximadamente **1%** de los CE ingeridos conllevan algún tipo de **sintomatología o complicación**. De ellos, un **10-20%** van a requerir algún tipo de **intervención**. El porcentaje es mayor (63-76%) si la ingesta es **intencionada** o en **ancianos**. La posibilidad de complicación depende del tamaño, la **forma**, la **composición química**, el **magnetismo** (por la capacidad de varios imanes de generar lesiones por decúbito al aproximarse desde tramos intestinales diferentes, algo más frecuentemente descrito en población pediátrica) y la existencia de **patologías subyacentes** con implicación del tracto digestivo.

Cuerpos extraños ingeridos por adultos. Manifestaciones radiológicas



COMPLEJO ASISTENCIAL DE ÁVILA

COMPLICACIONES DE LOS CUERPOS EXTRAÑOS INGERIDOS POR ADULTOS EN AUSENCIA DE PATOLOGÍA INTESTINAL SUBYACENTE

1.- Complicación química

- Ingesta de **pilas o baterías** (Fig 7). Más frecuente en niños. Las pilas de botón pueden originar una perforación esofágica de gravísimas consecuencias en solo 2 horas. Es importante recordar que su aspecto en una Rx puede ser muy parecido al de una moneda.
- Ingesta de **paquetes de droga**, con fines de tráfico ilícito. Lo más frecuente es la ingesta de múltiples (normalmente 50-100) paquetes de cocaína en condones o guantes de látex. A menudo se acompaña de agentes inductores de estreñimiento, lo que aumenta el riesgo de impactación y rotura, que se estima que es algo inferior al 5%. La rotura de un solo paquete puede ser catastrófica, pues supone la liberación en el intestino de dosis potencialmente letales del estupefaciente. Así como la Rx y la TC son de gran utilidad en la detección (Fig 6) y el diagnóstico de complicaciones como la obstrucción o la perforación intestinal, no aportan información adicional en cuanto al riesgo químico, información que debe extraerse de la valoración clínica.

2.- Obstrucción al tránsito digestivo

El lugar del tracto digestivo donde con más frecuencia (75%) se produce una obstrucción por un CE ingerido es la **transición faringoesofágica**, a la altura del músculo cricofaríngeo (Fig 18). Este es además el límite para que la extracción endoscópica corra a cargo del otorrinolaringólogo o el digestólogo. La sospecha clínica suele ser sencilla en un contexto de sialorrea, disfagia y odinofagia tras un desencadenante claro, en general en un paciente anciano con problemas dentarios. Pueden dificultarla el deterioro cognitivo habitualmente concomitante, en ausencia de supervisión.

Los siguientes puntos habituales de obstrucción, sin patología del tracto digestivo, están en el **esófago** y se corresponden con las improntas del cayado aórtico, el bronquio principal izquierdo y la unión gastroesofágica. Estos son también los puntos con mayor riesgo de impactación en la pared y eventualmente perforación. Como norma general, se considera la extracción endoscópica de cualquier CE esofágico afilado o elongado, como cuando es mayor de 2,5 cm o que ocasione síntomas. La extracción endoscópica, cuando está indicada, debe realizarse rápidamente (en menos de 12 horas) y tiene un 95% de éxitos. Si fracasa una alternativa válida es la esofagotomía.

En menos de un 10% hay obstrucción distal al esófago, fundamentalmente en el **píloro** (debe extraerse endoscópicamente un CE como que no rebasa el estómago en 3-4 semanas), el **ángulo de Treitz** y la **válvula ileocecal**. La obstrucción puede producirse también en otros puntos a lo largo del **intestino delgado** (Fig 19).

Obstrucción por cuerpos extraños

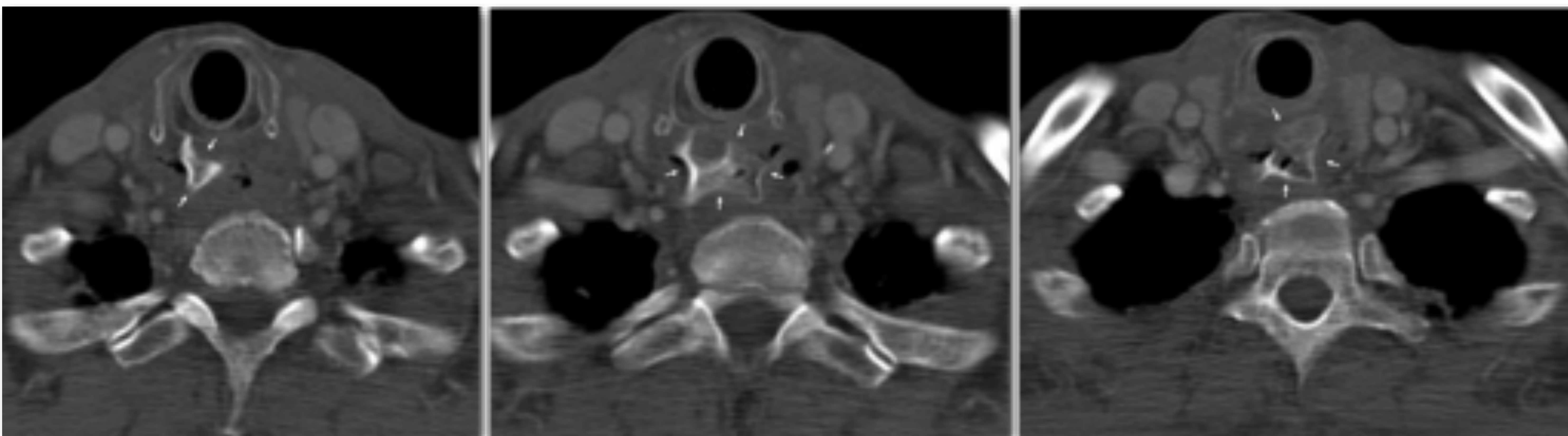


Figura 18. Varón de 77 años con importante deterioro cognitivo y ausencia completa de piezas dentarias. Es llevado a Urgencias por atragantamiento súbito cuando estaba comiendo carne de *Oryctolagus cuniculus* (conejo común). En las imágenes axiales sucesivas de TC se aprecia una voluminosa estructura ósea (flechas), que recuerda la vértebra de un animal, impactada en la transición faringoesofágica, a la altura del cartílago cricoides. Se extrajo endoscópicamente con éxito.

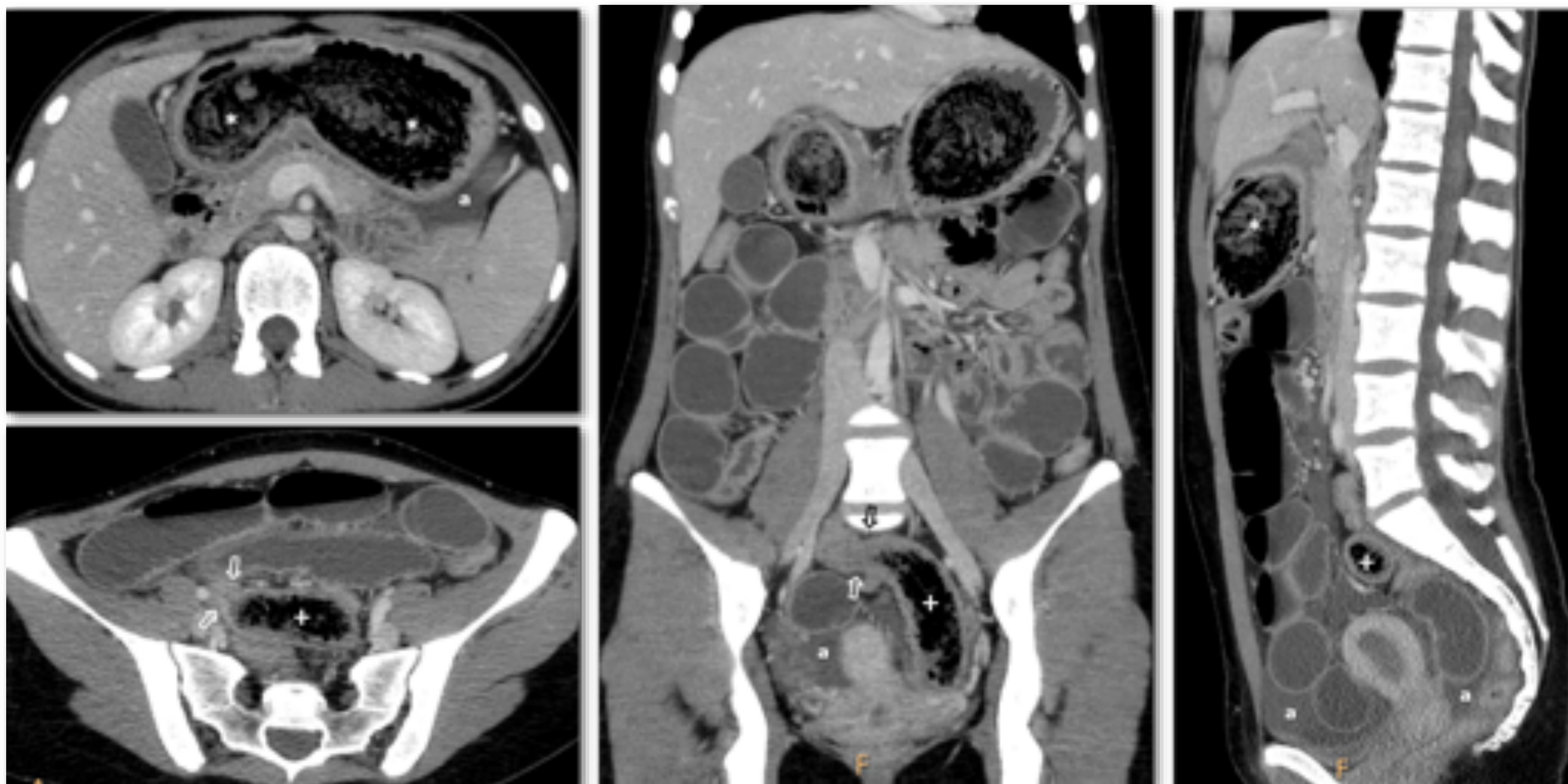


Figura 19. Obstrucción de íleon por tricobezoar ("síndrome de Rapunzel"). Mujer de 17 años. Acude a Urgencias por dolor abdominal y vómitos. Se aprecia una masa heterogénea con gas ocupando a modo de molde la luz gástrica (*) y otra imagen similar de menor tamaño en el interior de un tramo intestinal en hipogastrio (+), probablemente íleon medio. Todo el intestino delgado está dilatado de forma importante hasta la transición, inmediatamente distal a la ocupación ileal (flechas huecas). También hay ascitis discreta (a). Los hallazgos son diagnósticos de bezoar gástrico e intestinal con obstrucción. La paciente admitió la ingesta compulsiva durante meses de cabellos. Requirió intervención quirúrgica con movilización del bezoar intestinal y extracción del gástrico.

Cuerpos extraños ingeridos por adultos. Manifestaciones radiológicas



COMPLICACIONES DE LOS CUERPOS EXTRAÑOS INGERIDOS POR ADULTOS EN AUSENCIA DE PATOLOGÍA INTESTINAL SUBYACENTE

4.- Perforación de la pared del tracto digestivo

- La perforación **esofágica** por un CE no detectada en las primeras 24 horas es infrecuente, pero conlleva un alto riesgo vital porque asocia ineludiblemente un cuadro grave de mediastinitis, normalmente en un paciente frágil (**Fig 22**).

Perforación por cuerpos extraños

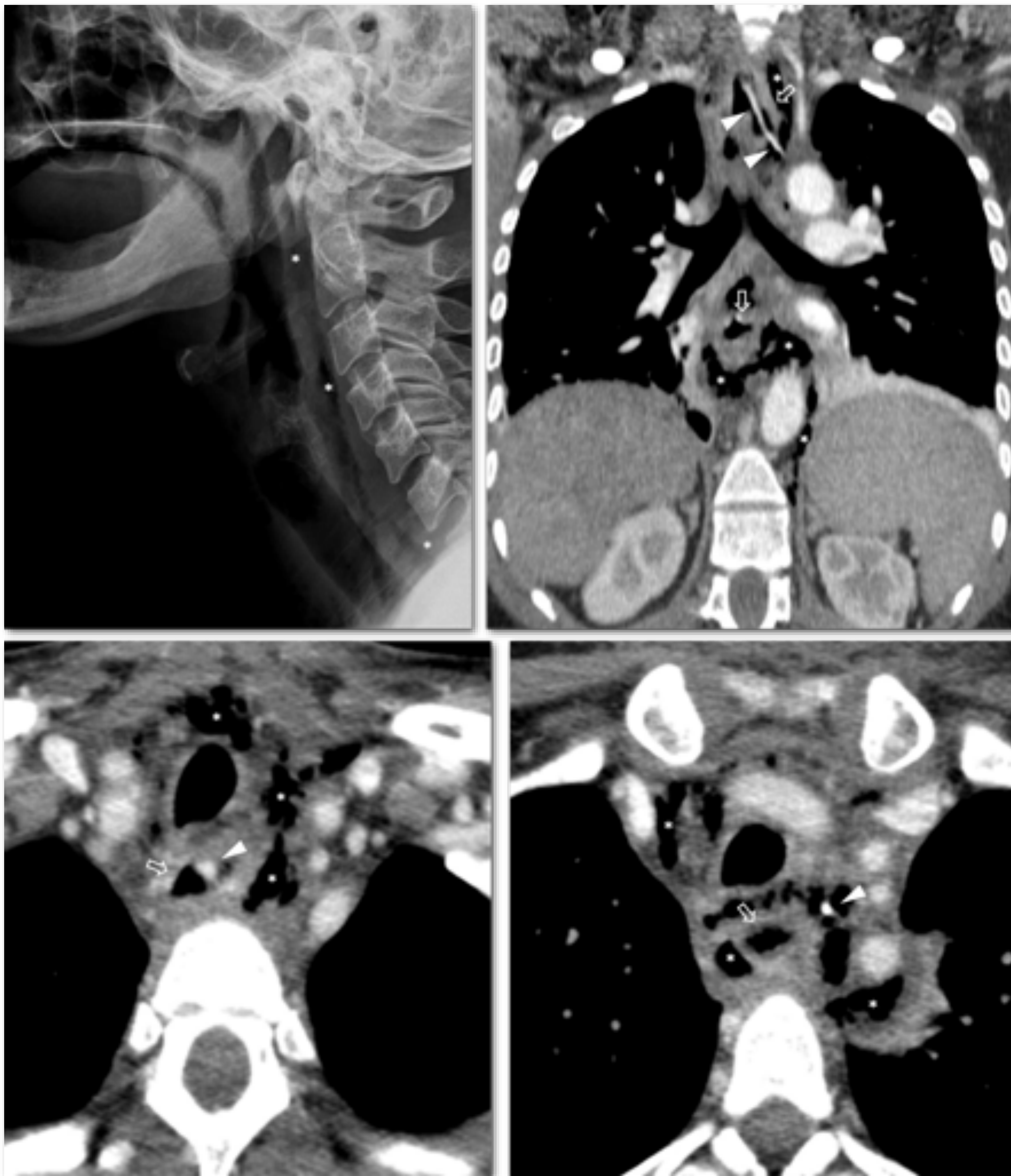
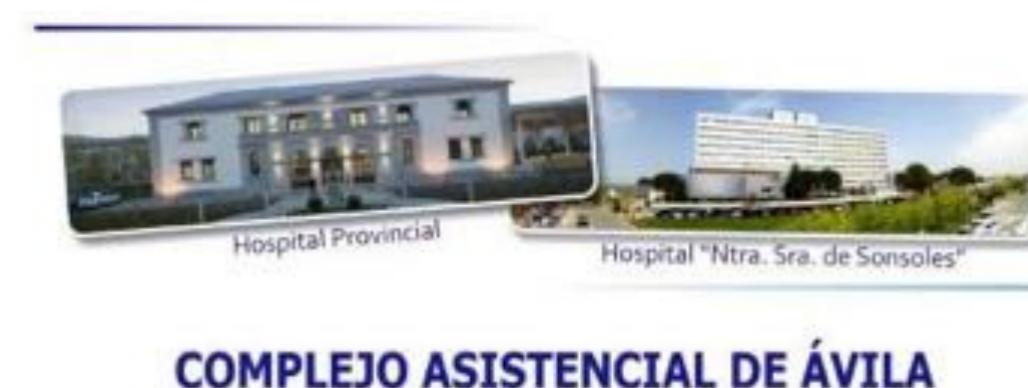
Figura 22. Mujer de 35 años con importante deterioro de salud (hepatopatía crónica alcohólica, VIH +, VHC +). Es la misma paciente de la Fig 4. Acude a Urgencias 3 días después de un episodio de atragantamiento comiendo un plato a base de cría de Gallus gallus domesticus (pollo de corral), con fiebre alta e hipotensión. En la radiografía lateral del cuello se aprecia un engrosamiento del espacio prevertebral, con gas disecando los planos grasos (*). Véase la ausencia total de piezas dentales pese a la juventud de la paciente. En la radiografía (tampoco en la de tórax) no se reconocía el cuerpo extraño elongado y denso, que correspondía a un hueso, que sí se identificaba con facilidad en la TC (cabecitas de flecha), atravesando la pared del esófago (flechas huecas). Había abundante neumomediastino (*), extendiéndose al cuello y el retroperitoneo. Obsérvense también los datos de hepatopatía crónica y la esplenomegalia. El cuerpo extraño fue extraído mediante esofagotomía. En la cirugía se confirmó la existencia de una grave mediastinitis que, pese a las medidas quirúrgicas y médicas intensivas, conllevó el fallecimiento de la paciente 16 días después.

Cuerpos extraños ingeridos por adultos. Manifestaciones radiológicas



COMPLICACIONES DE LOS CUERPOS EXTRAÑOS INGERIDOS POR ADULTOS EN AUSENCIA DE PATOLOGÍA INTESTINAL SUBYACENTE

- Se estima que aproximadamente un 35% de CE afilados que pasan el esófago se complican con una perforación **gástrica o intestinal**. La presentación clínica es, en este caso, inespecífica, con dolor abdominal, datos de respuesta sistémica inflamatoria y ocasionalmente peritonismo, generalmente en un paciente de edad avanzada y a menudo con merma de sus facultades cognitivas. El antecedente de la ingesta, que normalmente se realizó varios días antes, pocas veces se aporta como dato clínico relevante, y en general la sospecha con la que el paciente llega al radiólogo es otra, diferente en función de la topografía dominante de la sintomatología y la defensa abdominal a la exploración.
 - La perforación **gástrica o duodenal** es infrecuente por el grosor de la pared. Es más habitual que se produzca por material médico introducido por vía oral mediante endoscopia (**Fig 23**). Otros cuerpos extraños ingeridos es más frecuente que ocasionen complicaciones infecciosas regionales (**Fig 24**) que una perforación aguda con peritonismo y neumoperitoneo en pruebas de imagen.
 - Es menos rara la perforación por CE de **intestino delgado**, más frecuente en el íleon (**Figs 2, 10, 25**), aunque también puede darse en yeyuno (**Figs 8, 11**). Puede ser: intraperitoneal, con neumoperitoneo, en general discreto (**Fig 2**) o sin él (**Fig 10**); extraperitoneal, encubierta en el meso intestinal (**Fig 26**); o una comunicación entre dos tramos intestinales anatómicamente cercanos (**Figs 23, 25**). Aunque no se demuestre la implicación directa de un CE en una perforación intestinal, debe sospecharse cuando el contexto epidemiológico es adecuado si no se demuestra ninguna patología subyacente (**Figs 26, 27**). El tratamiento indicado es quirúrgico. Suele requerir resección intestinal (**Figs 2, 26, 26**), pero puede ocurrir que no sea así (**Fig 10**). En nuestra casuística se incluye un paciente anciano pluripatológico con un afilado CE que atravesaba la pared de dos tramos intestinales y se recuperó espontáneamente, pues no era candidato a cirugía por su comorbilidad (**Fig 25**).
 - En otras series es más frecuente la perforación de **colon** (hasta el 54,5% en alguna). En nuestra casuística la incidencia es muy parecida. Es más frecuente en tramos proximales (**Figs 28, 29, 30, Vídeo**). Una de las formas más habituales de presentación es cuando el CE ha salido de la pared del colon, y se encuentra englobado dentro de una masa inflamatoria que puede asociar focos de abscesificación, bien sea inicialmente (**Fig 28, Vídeo**) o en su evolución (**Figs 29, 30**). El CE y la complicación infecciosa que lo acompaña pueden afectar a estructuras anatómicas cercanas, incluso parénquimas de vísceras sólidas o la pared abdominal con fistulización. En su evolución, los CE tienden a ser progresivamente digeridos y por lo tanto menos reconocibles (**Figs 29, 30**) o no visibles en absoluto. También puede producirse una perforación intraperitoneal, con neumoperitoneo más grande que cuando la perforación es de intestino delgado. Otra posibilidad es que un CE impactado en un tramo de colon se acompañe de obstrucción por la respuesta inflamatoria que provoca, y esto genere una perforación diastásica del ciego (**Fig 31**). En este caso, es prácticamente imposible saber si la patología colónica era preexistente a la impactación del CE (véase el capítulo siguiente) o provocado por esta. Por último, también puede producirse una perforación extraperitoneal del colon por un CE (**Fig 32**, aunque en este caso existe patología colónica previa) o fistulización a otro tramo intestinal cercano.

Perforación por cuerpos extraños

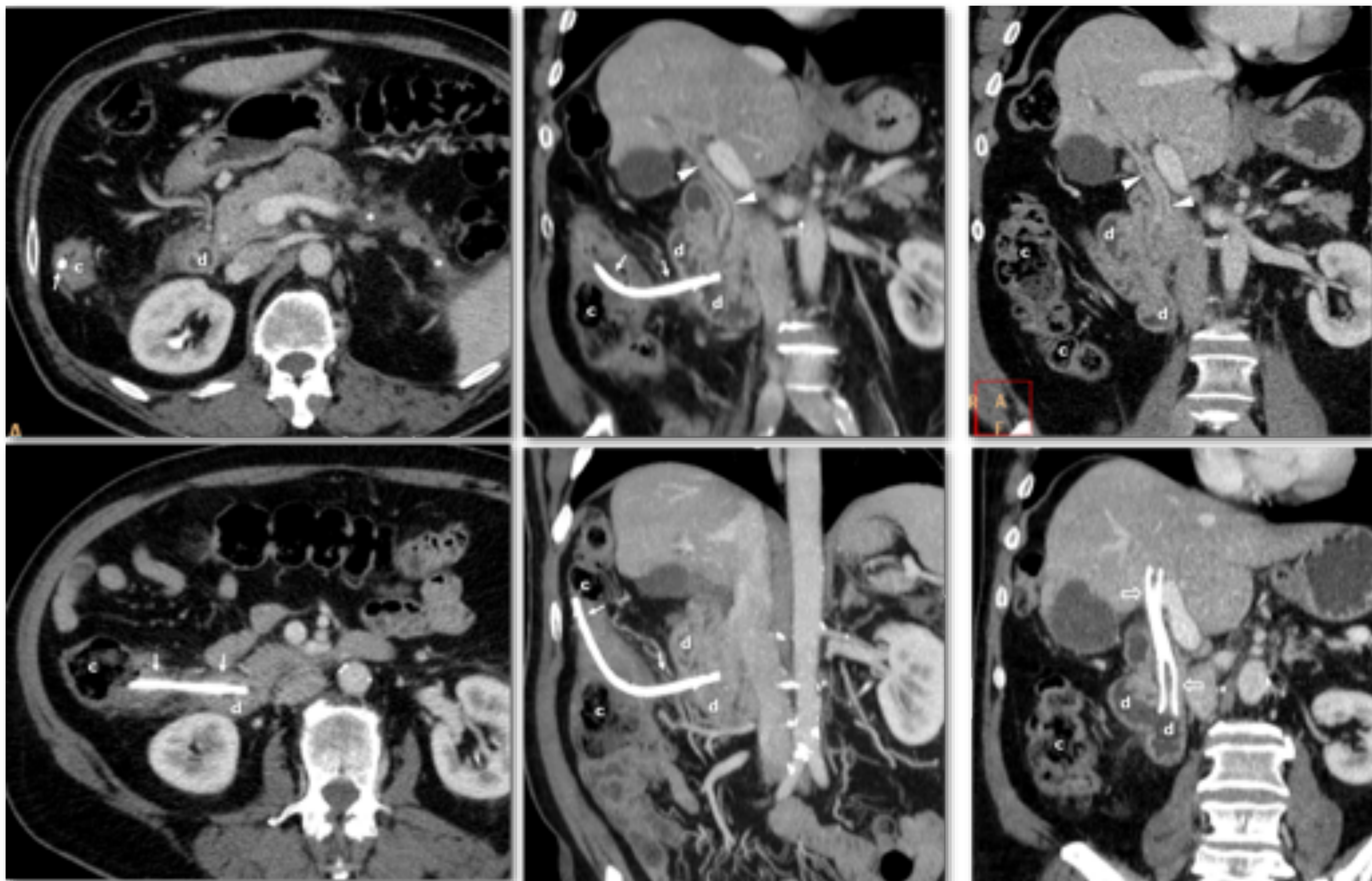


Figura 23. Varón de 72 años con diagnóstico reciente de colangiocarcinoma hiliar (tumor de Klatskin) IIIb (T2b N1 M0), a raíz de la aparición de ictericia indolora. Se colocó una prótesis biliar plástica por vía endoscópica. Al día siguiente inicia un cuadro de dolor abdominal, con hiperamilasemia. En la TC (dos columnas de la izquierda) se comprueba que hay una colección peripancreática aguda (*) en relación con pancreatitis aguda, y que la prótesis biliar (flechas) ha fistulizado a través de la pared lateral del segundo tramo duodenal (d) hacia el colon derecho (c). La imagen superior derecha muestra el aspecto del tumor original (flechas huecas) y las relaciones anatómicas entre el duodeno y el colon antes de la fistulización. La imagen inferior derecha muestra la endoprótesis metálica biliar (cabezas de flecha), bien colocada en el mismo acto en el que también se retiró endoscópicamente la prótesis migrada, sin incidencias.

Cuerpos extraños ingeridos por adultos. Manifestaciones radiológicas



COMPLEJO ASISTENCIAL DE ÁVILA

Perforación por cuerpos extraños

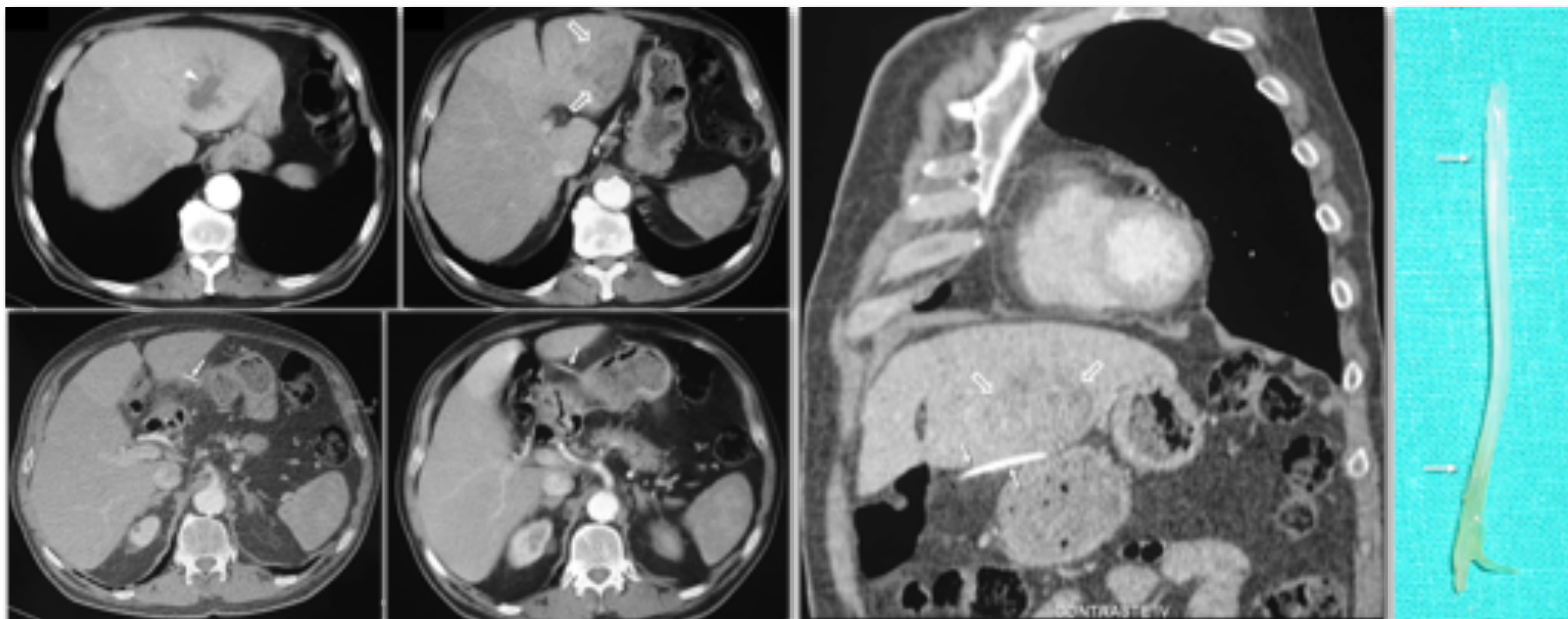


Figura 24. Varón 71 años. Dolor abdominal y fiebre de 48h. TC: Lesión hipoatenuante en segmento III hepático (flechas huecas), en relación con flemón-absceso, con trombosis de la porta intrahepática izquierda (cabezas de flecha). La causa es un cuerpo extraño denso lineal (flechas) que aparece fundamentalmente rodeado por una pequeña masa inflamatoria en el ligamento gastrohepático. Un pequeño segmento, sin embargo, persistía en el estómago, desde donde pudo ser recuperado endoscópicamente, correspondiendo a una espina de Gadus morhua (bacalao).

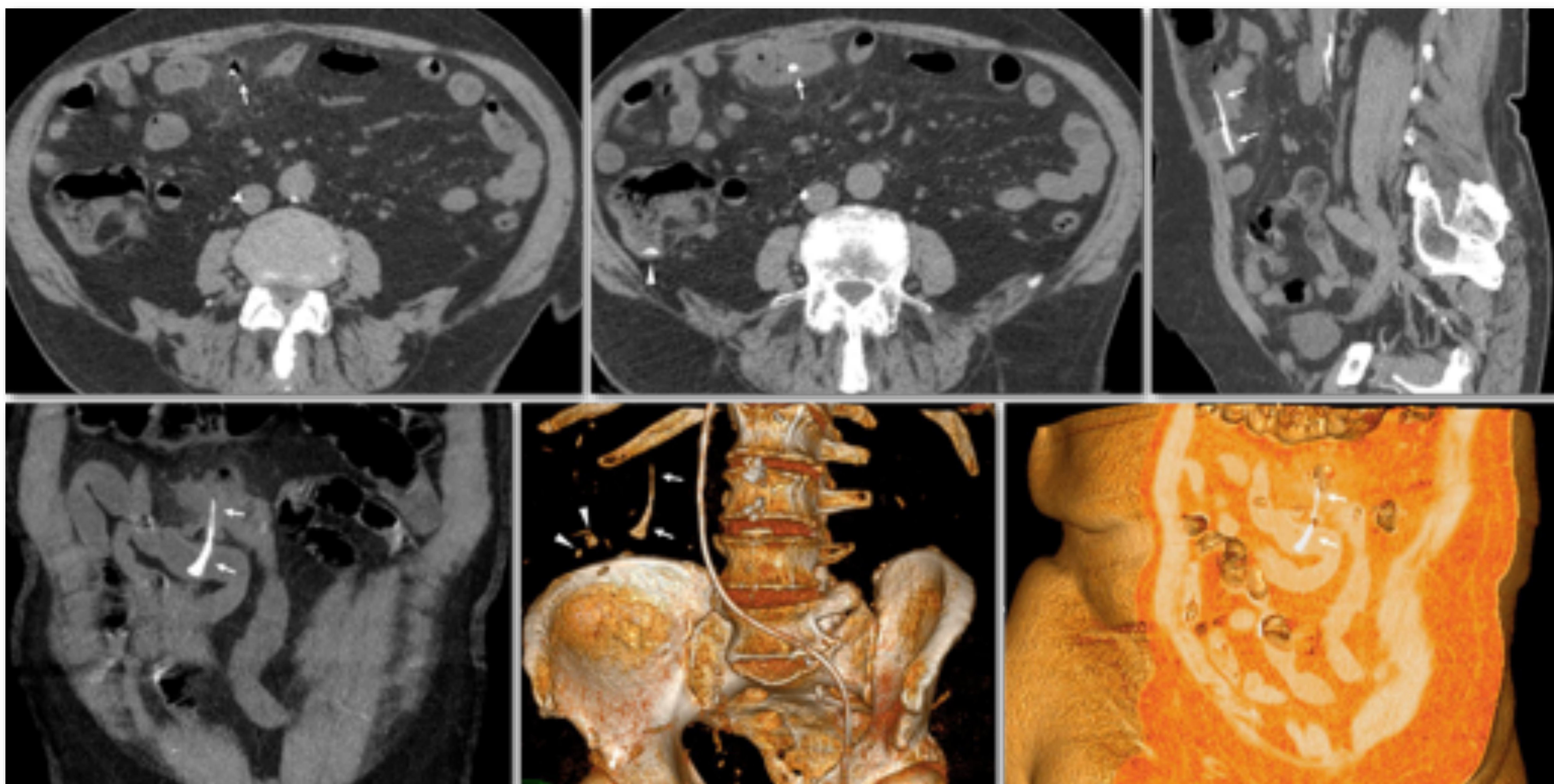
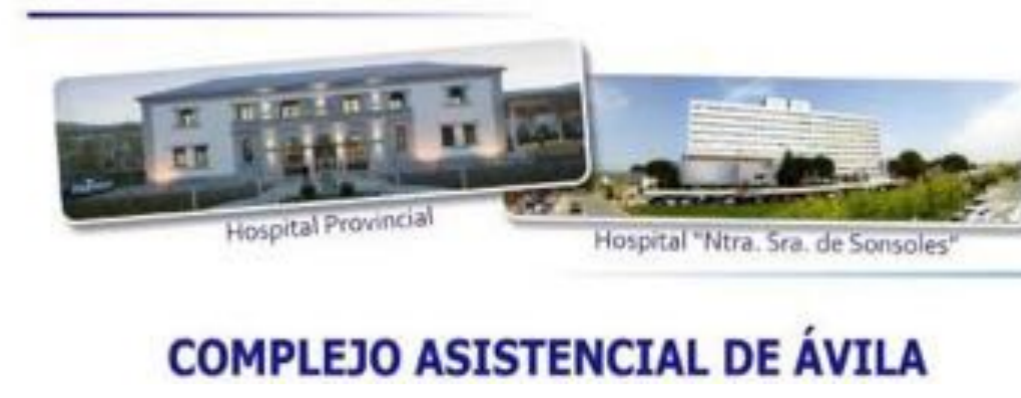

Figura 25. Varón de 89 años pluripatológico (destaca una grave miocardiopatía dilatada e insuficiencia renal crónica) que es llevado a Urgencias con dolor abdominal de horas de evolución. En la exploración abdominal hay peritonismo y en la analítica leucocitosis. La TC, sin contraste por la insuficiencia renal, muestra una estructura ósea elongada (flechas) que, por su morfología y los resultados de la anamnesis dirigida probablemente corresponde a un peroné de hembra de Gallus gallus domesticus (gallina de corral), con su parte más gruesa en la luz de un tramo de íleon proximal y la más afilada atravesando su pared y entrando después en otro tramo intestinal cercano. Nótese la presencia de otros restos óseos en el ciego (cabezas de flecha) y un electrodo a lo largo de las venas ilíacas izquierdas y la cava inferior. Por la situación basal del paciente la intervención no fue posible. Sorprendentemente, se recuperó paulatinamente con tratamiento dietético y antibiótico, recibiendo el alta 9 días tras el ingreso. Falleció ocho meses después como consecuencia de una infección respiratoria complicada

Cuerpos extraños ingeridos por adultos. Manifestaciones radiológicas



Perforación por cuerpos extraños

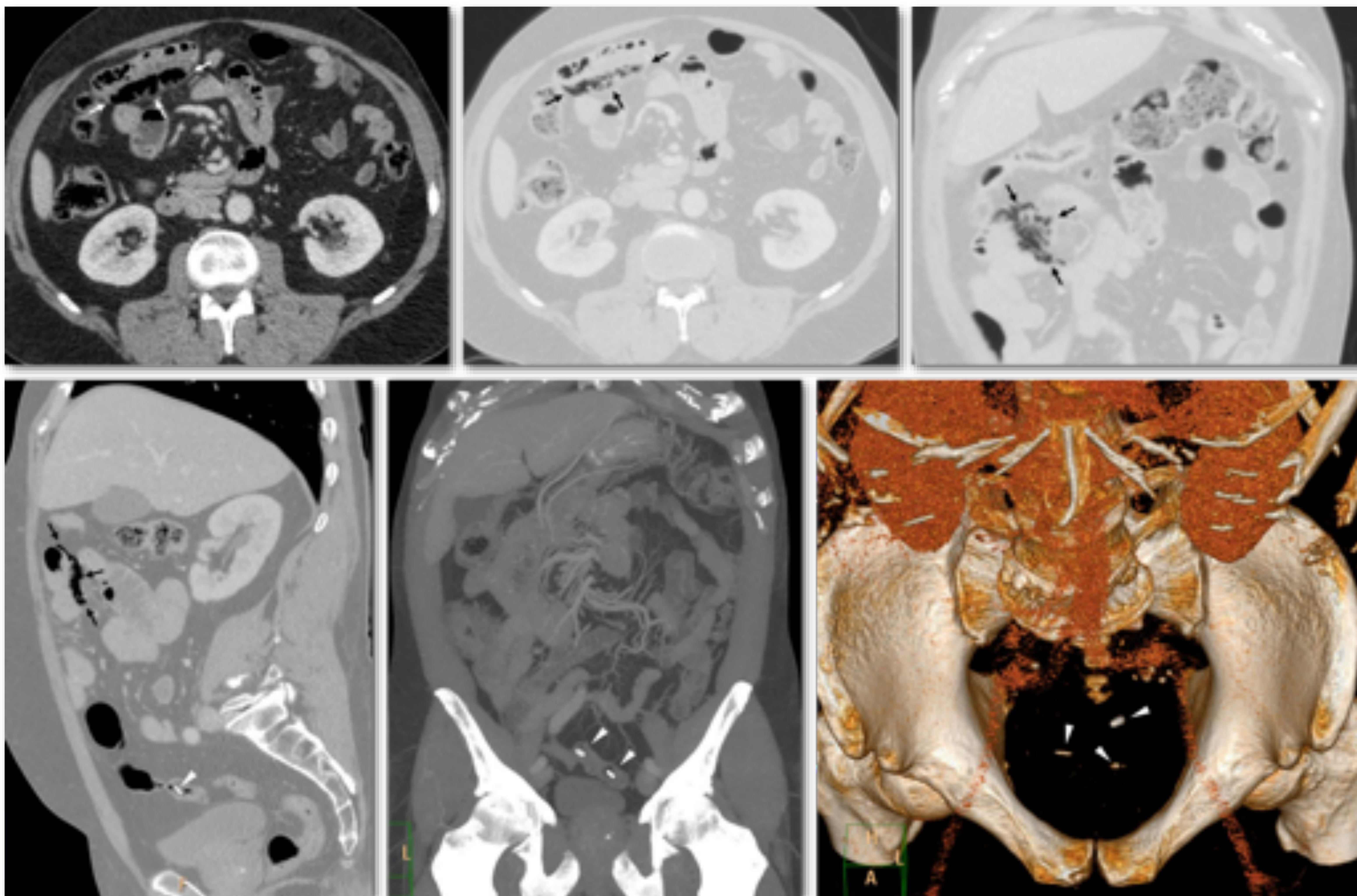


Figura 26. Varón de 72 años. Es traído a Urgencias por dolor en hemiabdomen derecho de 24 horas, con defensa y Blumberg positivo, leucocitosis y neutrofilia. En la TC se aprecia una colección de gas extraluminal (flechas) en hipocondrio-vacío derecho, inmediatamente por detrás de un tramo de intestino delgado que parece de íleon proximal. Su delineación y caracterización se facilita con ventanas de visualización más amplias y con su centro en valores inferiores. Entonces se aprecia que el gas extraluminal se adapta al borde mesentérico del asa y es surcado por imágenes lineales que probablemente representan estructuras vasculonerviosas. Esto la sitúa en el meso del tramo intestinal en cuestión. Hay cierta tumefacción de la grasa mesentérica y epiploica cercana, pero no se aprecia neumoperitoneo. Todos estos hallazgos sugieren perforación intestinal contenida hacia el meso. Deben buscarse en este contexto signos de patología intestinal subyacente, que no se encuentran, y cuerpos extraños. En el colon sigmoide se identifican dos pequeños cuerpos extraños endoluminales. Interrogado el paciente de forma dirigida (momento que es aprovechado para descubrir que sufre la ausencia de varias piezas dentarias), refiere la abundante ingesta dos días antes de semillas de Pinus pinea (piñones), recogidos y separados de su cáscara protectora en familia. No descarta la ingesta de cáscaras. En la cirugía se encontró una perforación puntiforme en el borde mesentérico de íleon proximal, con peritonitis localizada. Requirió la resección de un tramo corto de intestino. Ni en la inspección quirúrgica ni en el estudio histológico de la pieza se encontraron datos de patología intestinal subyacente. Nuestra hipótesis es que pudo producirse la perforación intestinal por la cáscara ingerida de un piñón, que sin embargo progresó después por la luz intestinal.

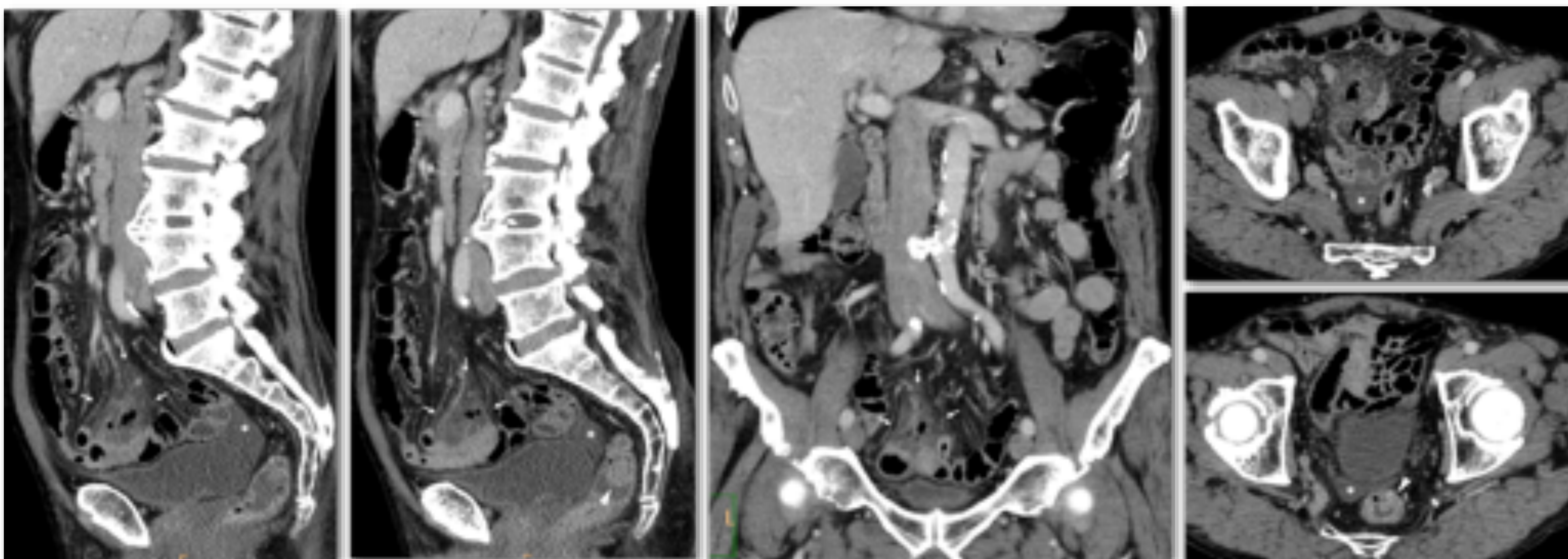


Figura 27. Varón de 82 años con dolor abdominal generalizado intenso, peritonismo y leucocitosis. En TC se identifica un tramo circunscrito de meso ileal tumefacto e hiperatenuante en hipogastrio (flechas), con una colección de gas extraluminal en su seno. El tramo intestinal tributario muestra un discreto engrosamiento inflamatorio, sin que pueda precisarse si es causa o consecuencia de lo que se interpreta como una probable perforación contenida hacia el meso ileal. Se acompaña de una cantidad discreta de líquido intraperitoneal en recesos pélvicos (*), pero no de neumoperitoneo. En la revisión cuidadosa del intestino se identifica también una lesión polipoidea en el recto medio (cabezas de flecha), aparentemente no relacionada con el cuadro clínico actual. No se identifican cuerpos extraños intestinales. Una rectoscopia confirma la existencia de una lesión polipoidea vellosa rectal con aspecto degenerado. Se realiza una intervención quirúrgica en la que se reseca un corto tramo de íleon medio con una pequeña perforación en el borde mesentérico y peritonitis regional. En el estudio histológico no se identifica patología intestinal subyacente. Se realiza también una resección anterior baja de recto con el resultado de adenoma vellosa con varios focos de degeneración carcinomatosa. El paciente se recuperó sin incidencias relevantes. **Una perforación pequeña de intestino delgado en un paciente anciano sin patología intestinal subyacente debe hacer pensar en la posibilidad de que haya sido causada por un cuerpo extraño, incluso aunque no se haya demostrado, como en este caso.** Recuérdese la máxima radiológica de evitar dejarse vencer por la "satisfacción" del diagnóstico realizado. El estudio sistemático de las imágenes es siempre necesario.

Cuerpos extraños ingeridos por adultos. Manifestaciones radiológicas



COMPLEJO ASISTENCIAL DE ÁVILA

Perforación por cuerpos extraños

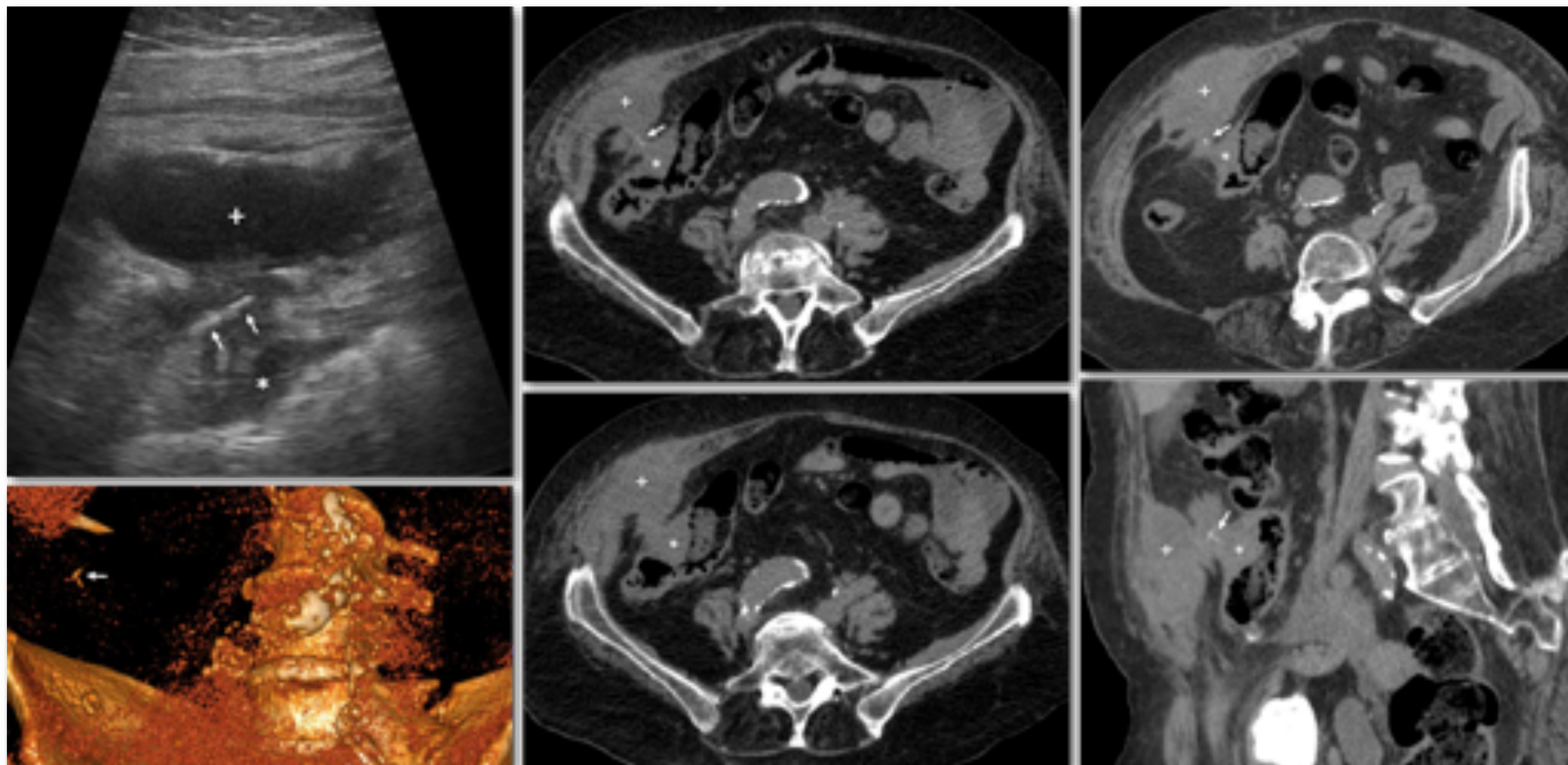



Figura 28. Mujer de 82 años con enfermedad de Alzheimer y pluripatológica, institucionalizada. Es llevada a Urgencias por dolor de una semana de evolución en hemiabdomen derecho, con aparición en el último día de una tumefacción palpable en flanco derecho. No presenta fiebre, aunque sí leucocitosis con neutrofilia y elevación de la PCR. En la ecografía y la TC (sin contraste por insuficiencia renal) se identifica un engrosamiento excéntrico de la pared del ciego (*). Junto a él hay una pequeña masa inflamatoria (realza completamente con el contraste ecográfico, igual que lo hace la masa cecal, véase Figura 12), que contiene una estructura ecogénica lineal (flechas), correspondiente a un fragmento de espina de pescado. Por fuera de esta masa inflamatoria hay una colección líquida sin realce central que afecta a la pared muscular del abdomen (+). Este absceso fue drenado bajo control ecográfico. La paciente, que no era candidata a cirugía, empeoró progresivamente pese al drenaje, con aparición de nuevas colecciones y, finalmente, fracaso multiorgánico y exitus.



Vídeo. Perforación colónica por espina de pescado, con absceso pericolónico en la pared abdominal. Es la misma paciente de la Figura 28. Inicio: ecografía con contraste para discernir entre la masa inflamatoria no drenable en torno al cuerpo extraño (entre el colon y la pared) y el absceso parietal drenable. 45". TC sin contraste.

Cuerpos extraños ingeridos por adultos. Manifestaciones radiológicas



Perforación por cuerpos extraños

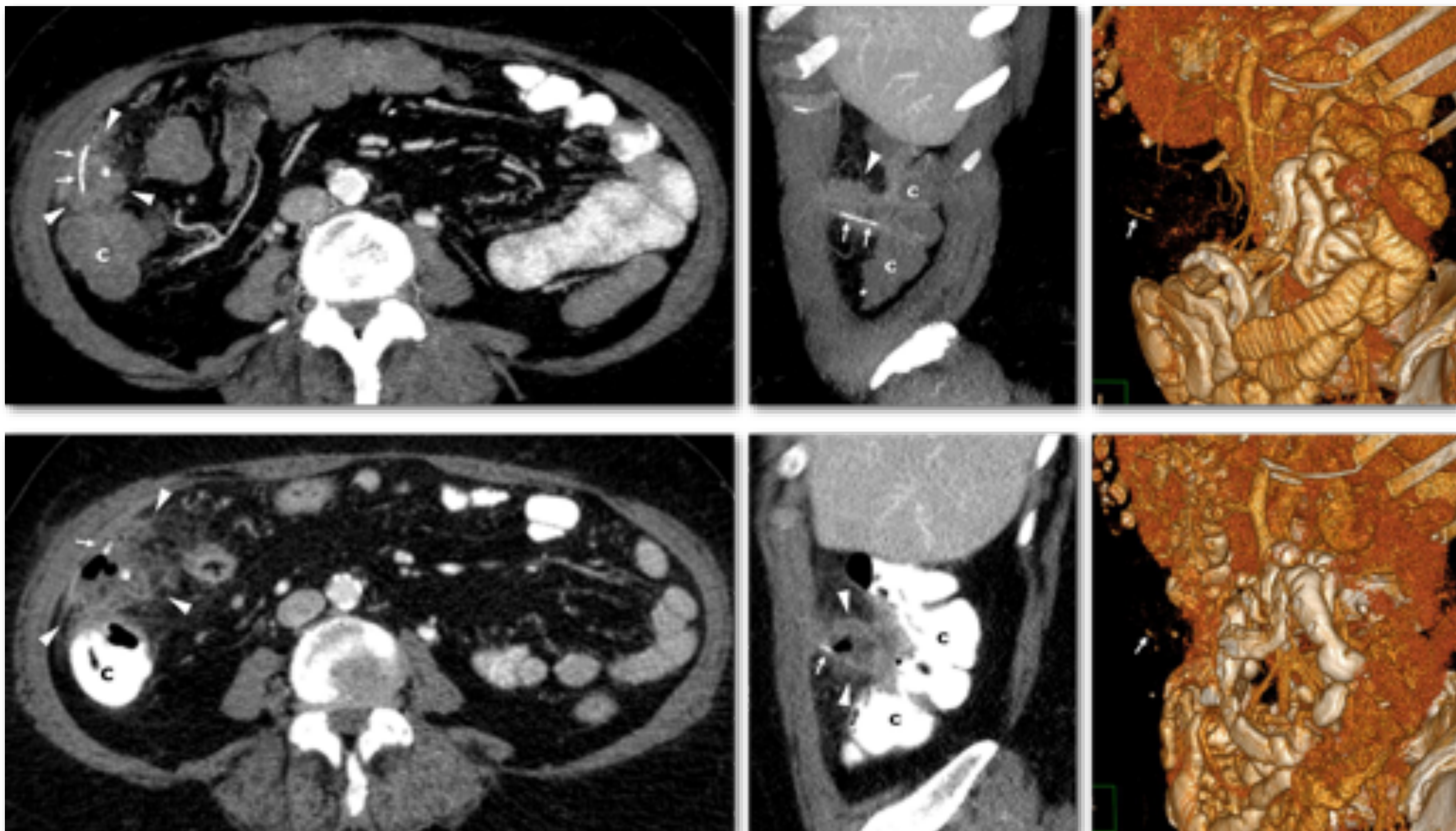


Figura 29. Mujer de 76 años con molestias sordas de días de evolución en flanco derecho, con fiebre de hasta 38°C y anemia hipocrómica. En la TC inicial (fila superior) se identifica una masa inflamatoria (cabezas de flecha) entre el ciego-colon derecho (c) y la pared abdominal, con un cuerpo extraño denso y lineal, probablemente un fragmento de hueso de animal o espina de pescado que ha atravesado la pared del colon. Se inicia manejo conservador, con tratamiento antibiótico, pero no mejora. En TC tres días después (fila inferior) se comprueba que la masa inflamatoria ha aumentado y presenta gas en su interior, mientras que el cuerpo extraño está parcialmente digerido. Requirió lavado quirúrgico y drenaje para una recuperación lenta.

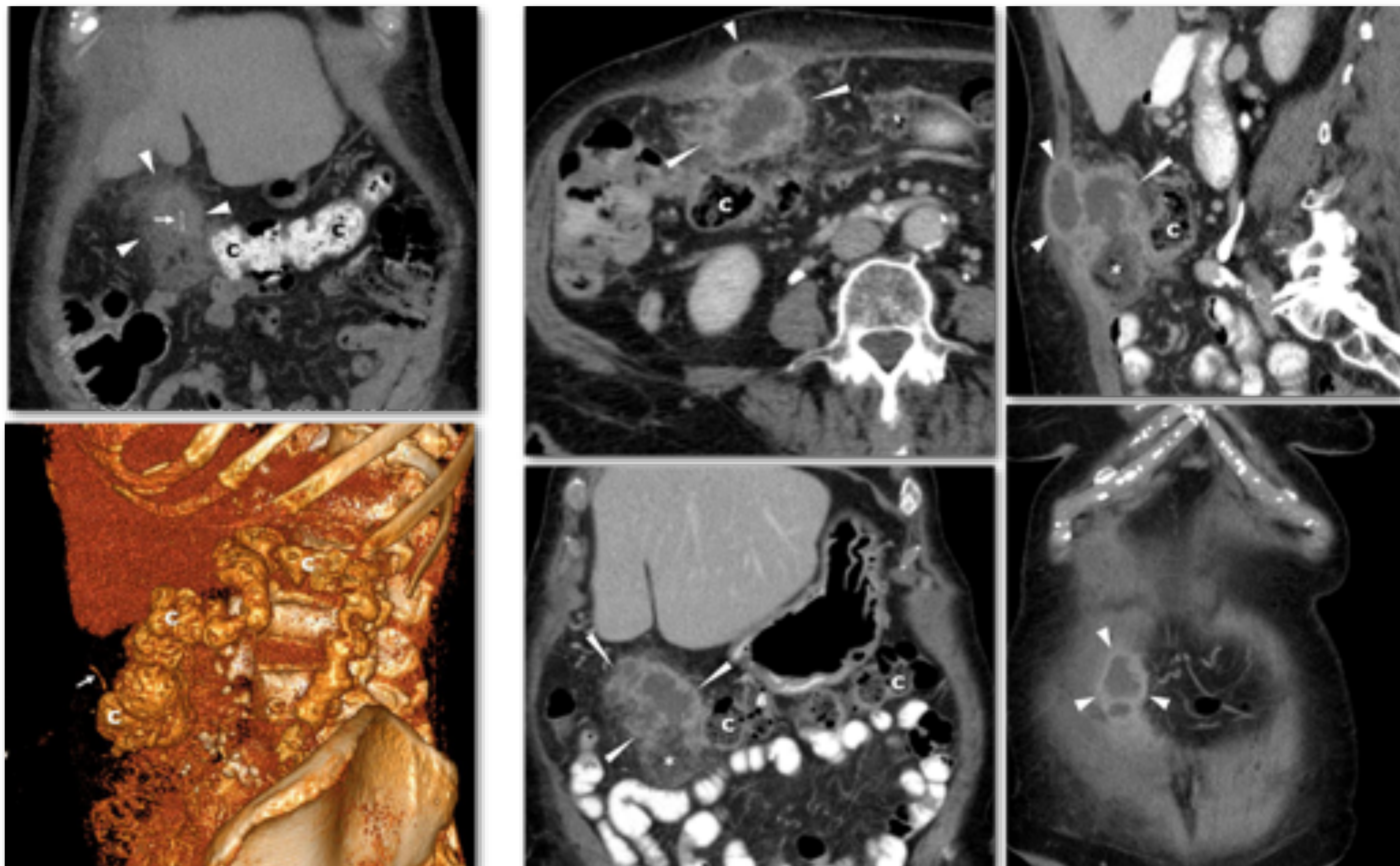


Figura 30. Mujer de 81 años con molestias sordas de días de evolución en hipocondrio derecho y febrícula. En la TC inicial (columna de la izquierda) se aprecia un pequeño cuerpo extraño denso lineal (flechas), presumiblemente un fragmento de hueso de animal o una espina de pescado alojado en una masa inflamatoria (cabezas de flecha), interpuesta entre el colon (c) en su ángulo hepático, la pared abdominal y el hígado. Se inicia tratamiento antibiótico, con empeoramiento progresivo clínico y analítico. En el estudio realizado cuatro días después (columnas de la derecha) se aprecia que se ha formado una colección con contenido líquido, una pequeña burbuja aérea y pared realzante, es decir, un absceso organizado (cabezas de flecha), con un componente superficial en la pared abdominal (cabezas de flecha cortas) y otro más profundo probablemente epiploico (cabezas de flecha largas). Además hay un foco adyacente de necrosis grasa epiploica e infección (*). No se identifican restos del cuerpo extraño, probablemente digerido. Se realiza drenaje percutáneo, con mejoría progresiva hasta la lenta resolución del cuadro.

Cuerpos extraños ingeridos por adultos. Manifestaciones radiológicas



Perforación por cuerpos extraños

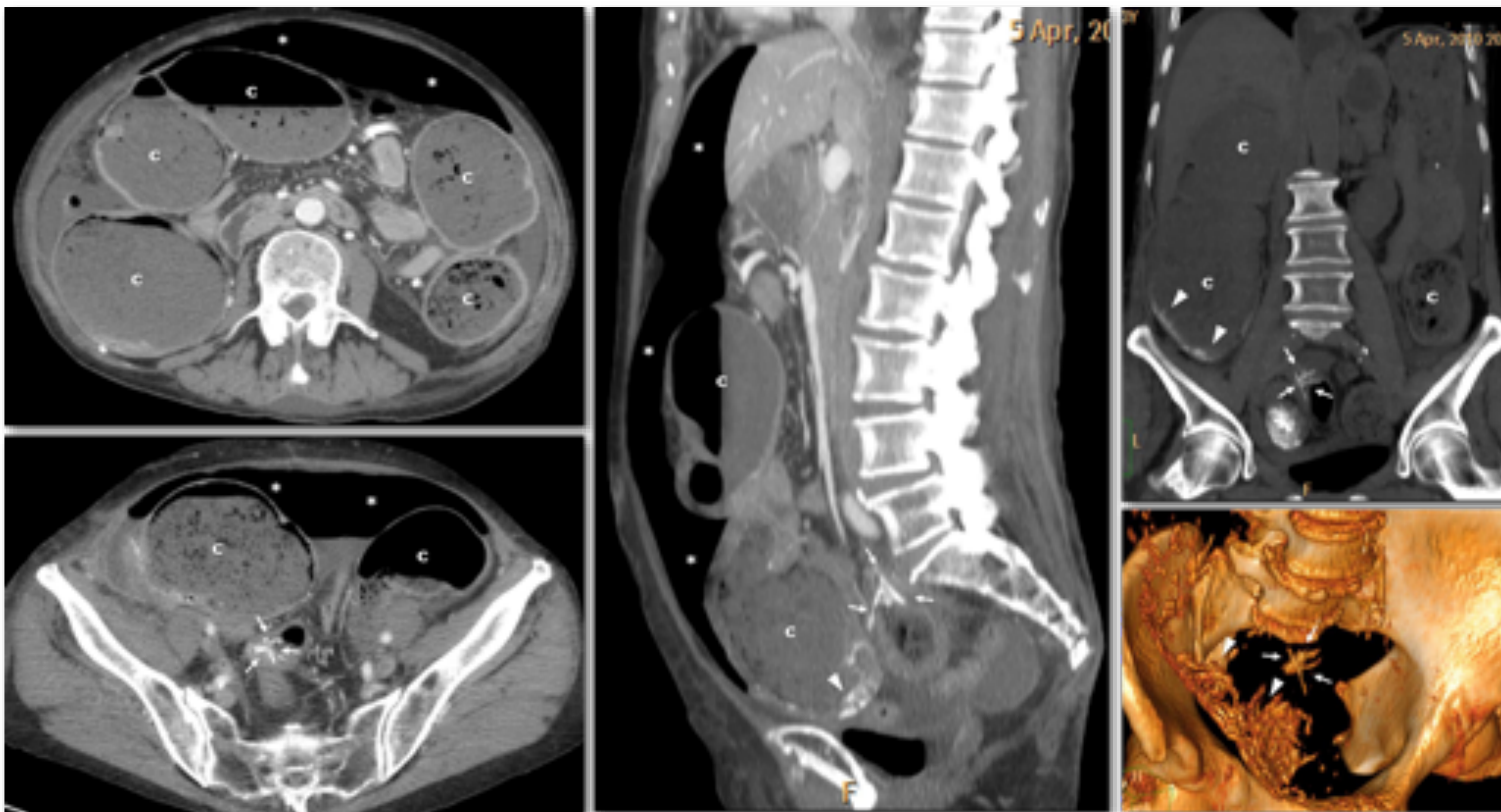


Figura 31. Mujer de 83 años, con cuadro de obstrucción intestinal (ausencia de deposición en los tres últimos días y un vómito recientemente) y dolor abdominal, sin fiebre. En TC se aprecia un gran neumoperitoneo (*) y una marcada distensión de todo el colon (c), especialmente del ciego, hasta el sigma distal, donde se aprecia una agrupación de estructuras lineales densas (flechas), una de las cuales al menos transgrede la pared engrosada de este tramo intestinal. En la cirugía se encontró un grupo de espinas de pescados enclavadas en el colon sigmoide, provocando un engrosamiento inflamatorio con comportamiento obstructivo, y una amplia perforación diastática en el ciego. Obsérvese el abundante material calcáreo depositado en la luz del ciego, probablemente por una deficiente masticación de los alimentos. Tras colectomía completa e ileostomía permanente la paciente se recuperó lentamente y sobrevivió cuatro años.

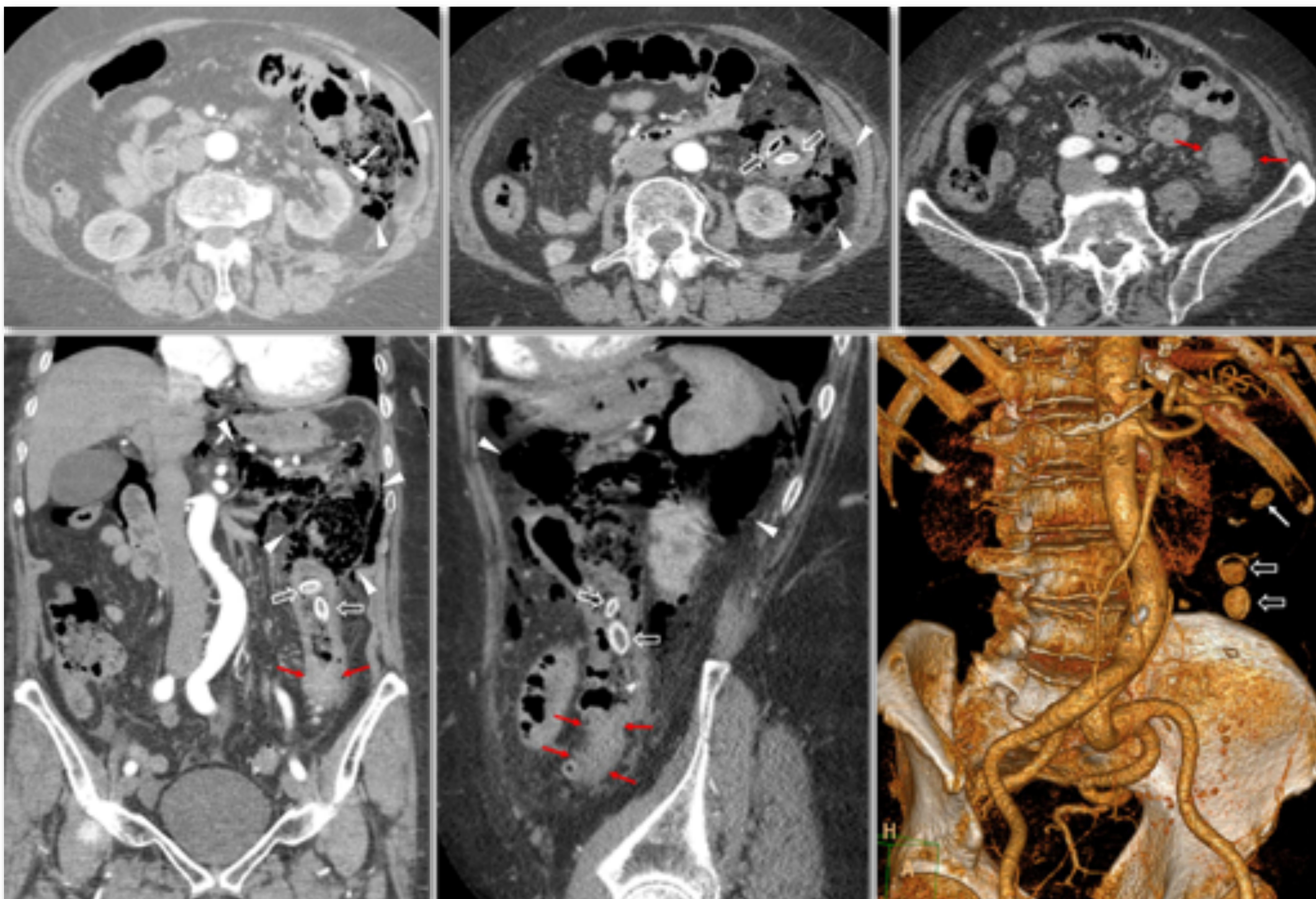


Figura 32. Mujer de 84 años. Intenso dolor abdominal de predominio en hemiabdomen izquierdo, con defensa. Fiebre y leucocitosis. Se aprecian dos cuerpos extraños en la luz del colon izquierdo (flechas huecas) y uno extraluminal (flechas blancas) en el seno de una colección fecal en el espacio pararrenal anterior izquierdo (cabecitas de flecha). En el colon transverso distal hay una solución de continuidad posterior cercana a este cuerpo extraño. También hay neumoperitoneo. Distalmente a la ubicación de los cuerpos extraños endoluminales se aprecia un sutil engrosamiento circunferencial y estenosante del colon sigmoide (flechas rojas). En la cirugía se confirmó la existencia de una lesión colónica estenosante en esta localización, que correspondió a un adenocarcinoma de 3 cm de longitud. En el colon transverso distal y el izquierdo proximal se apreciaban cambios isquémicos, así como una amplia perforación. Entre el material fecal extravasado se identificó una semilla fragmentada de Prunus armeniaca (albaricoque). En este caso es cuestionable el papel etiológico de los cuerpos extraños en la perforación, pero indudable su valor en la interpretación de los hallazgos

Cuerpos extraños ingeridos por adultos. Manifestaciones radiológicas



CUERPOS EXTRAÑOS INGERIDOS COMO DELADORES Y/O CÓMPLICES DE UNA AFECTACIÓN PATOLÓGICA DEL TRACTO DIGESTIVO

Se trata de una cuestión que, desde nuestro punto de vista, no está suficientemente discutida en la literatura radiológica.

En nuestra casuística hay casos **de complicación por CE ingeridos asociados a patología subyacente**:

- **Gastroduodenal (Fig 33)**. En este caso se trata de una perforación intra y extraperitoneal en el duodeno proximal tras la colocación de una prótesis para el tratamiento paliativo de un carcinoma transpilórico con comportamiento obstructivo).
- De **intestino delgado**. En un caso vimos una perforación de un tramo de intestino delgado alojado en una hernia de Spiegel por un hueso de animal (Fig 11) y en otro una perforación de un tramo de yeyuno distal afectado por enteritis actínica crónica a cargo de un fragmento de semilla de fruto (Fig 34). También puede producirse, en menos del 2,5% de los casos, la impactación y en casos excepcionales una perforación intestinal por una cápsula endoscópica, generalmente en zonas estenóticas por enfermedad de Crohn, pero también por otras patologías intestinales subyacentes (Fig 35).
- De **colon**. En un caso vimos una perforación intraperitoneal de un tramo de colon sigmoide inmediatamente proximal a un engrosamiento neoplásico circunferencial estenosante, con moderado neumoperitoneo, a cargo de un fragmento de hueso de animal (Fig 36).

Complicación por cuerpos extraños de patología subyacente

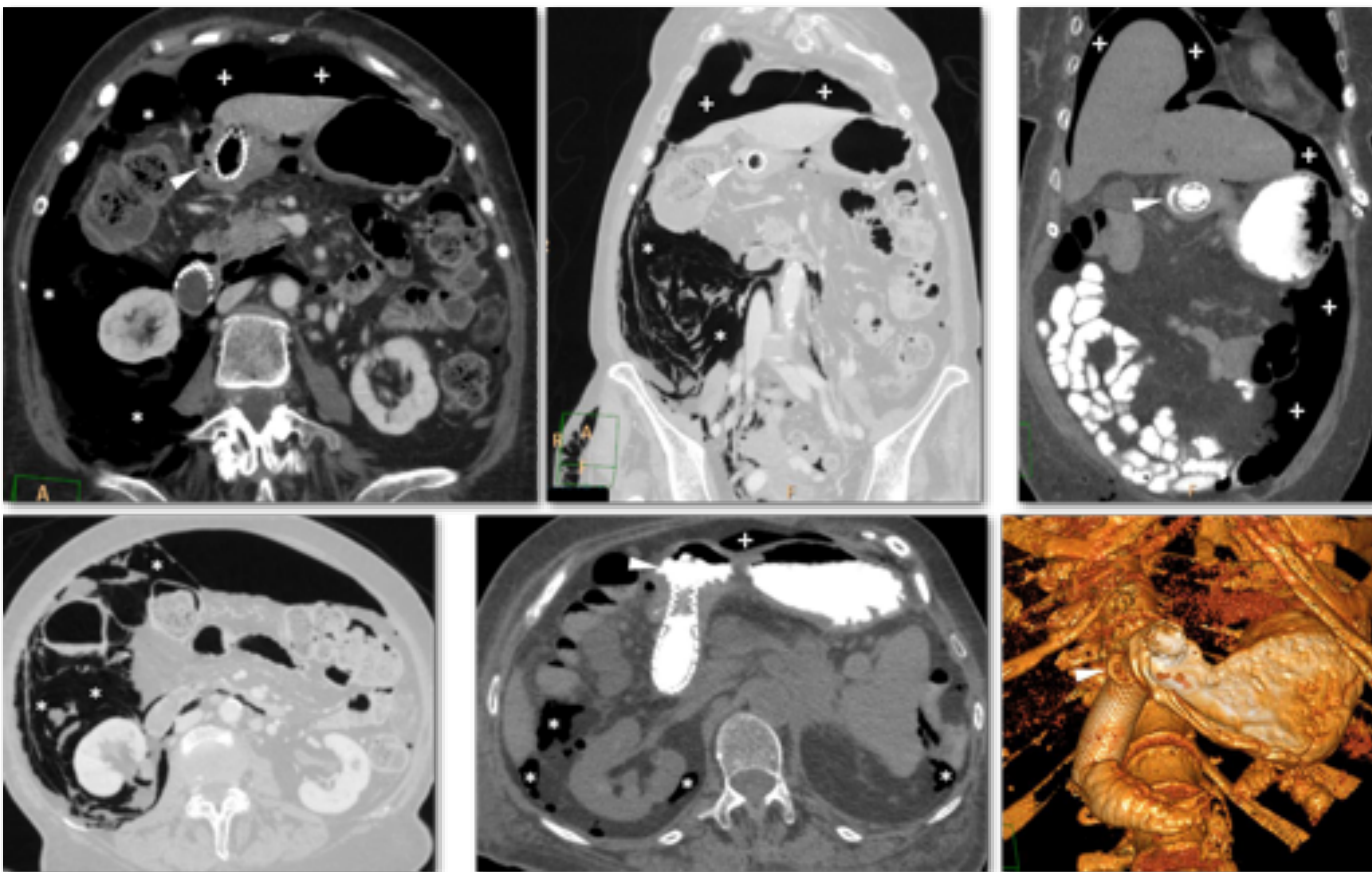


Figura 33. Varón de 62 años con diagnóstico reciente de carcinoma transpilórico estenosante. Tras la colocación de una endoprótesis para paliar la obstrucción se aprecian intenso dolor y distensión abdominal. La TC, inicialmente sin contraste oral y luego con su administración, muestra un foco de perforación en el tramo proximal de la endoprótesis (cabezas de flecha), con gran neumorretroperitoneo (*) y también neumoperitoneo (+).

Cuerpos extraños ingeridos por adultos. Manifestaciones radiológicas



Complicación por cuerpos extraños de patología subyacente

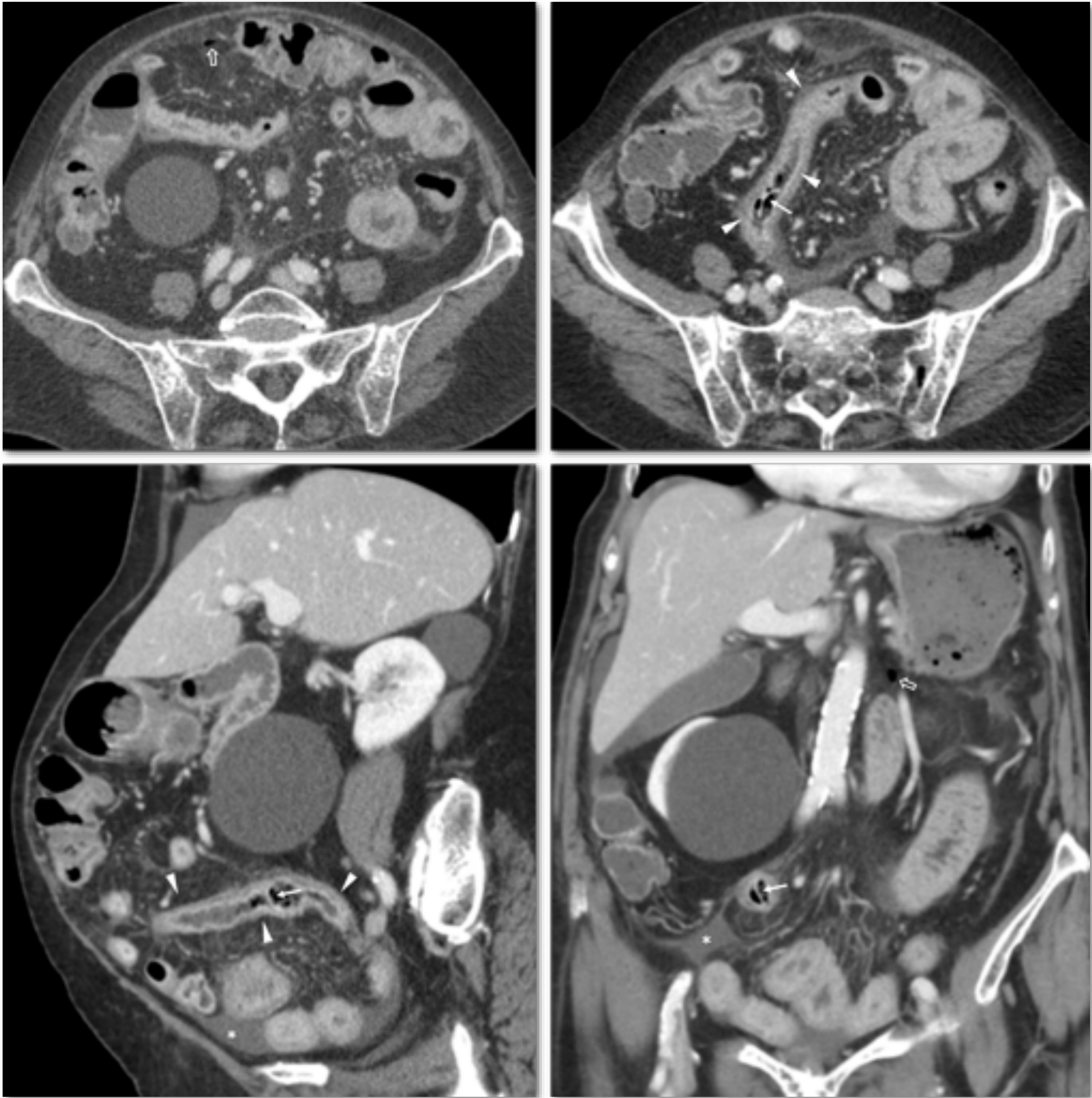


Figura 34. Mujer de 87 años, con antecedente de carcinoma de endometrio tratado con cirugía y radioterapia 20 años atrás. Refiere dolor agudo de unas horas de evolución, que se inicia tras una comida. En la exploración física se aprecia defensa abdominal y edentulismo total. La TC muestra un engrosamiento de un tramo largo de yeyuno distal (cabezas de flecha), con un pequeño cuerpo extraño incurvado en su luz. Además hay tractos densos en la grasa mesentérica y epiploica, que traducen fenómenos inflamatorios, una pequeña, pero significativa cantidad de líquido libre intraperitoneal (*) y unas sutiles burbujas de gas extraluminal peritoneal (flechas huecas). Se sugirió la existencia de una perforación de un tramo patológico de yeyuno, con la posible participación de un cuerpo extraño y una peritonitis secundaria. En la cirugía se confirmó la peritonitis y la impactación de un fragmento de semilla de *Prunus persic* (melocotón) en un tramo de intestino patológico, con cambios actínicos, como demostró también el estudio histológico del segmento resecado, que además mostraba una pequeña ulceración transmural por decúbito. La evolución de la paciente fue favorable.

Cuerpos extraños ingeridos por adultos. Manifestaciones radiológicas



Complicación por cuerpos extraños de patología subyacente

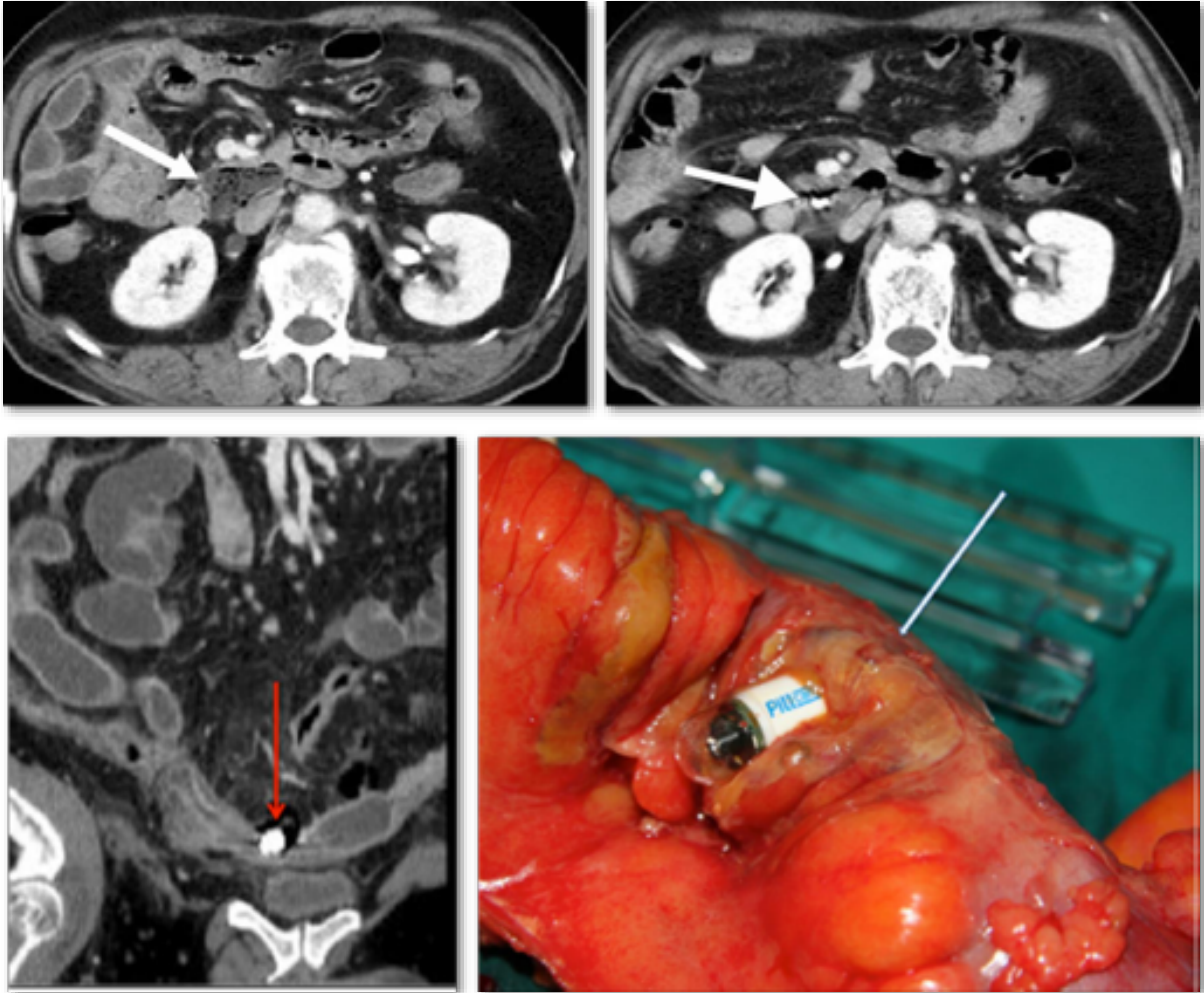


Figura 35.

- **Fila superior.** Varón de 69 años en estudio por hematoquecia indolora. En la TC inicial se aprecia un amplio divertículo de la parte proximal del tercer tramo duodenal (flecha). Se pretendió realizar estudio de sangrado digestivo con cápsula endoscópica, estimando por los hallazgos de estudio EGD (no mostrado) que el orificio diverticular era pequeño para el paso de la cápsula. Sin embargo, esta quedó alojada en el interior del divertículo, obligando a su extracción endoscópica.
- **Fila inferior.** Varón de 60 años en estudio por episodios de diarrea y dolor abdominal. Acude a Urgencias por dolor y distensión abdominal agudos, 24 horas después de la ingesta de cápsula endoscópica. La TC muestra un cuerpo extraño que corresponde a la cápsula transgrediendo parcialmente la pared de un tramo de íleon distal con engrosamiento mural concéntrico, con una pequeña cantidad de gas extraluminal alrededor (flecha roja) y tractos densos en el mesenterio acompañante. En la cirugía se comprobó la perforación de un tramo de intestino delgado con engrosamiento mural fibroinflamatorio (el estudio histológico confirmó enfermedad de Crohn con ese patrón), a cargo de la cápsula endoscópica (flecha blanca).

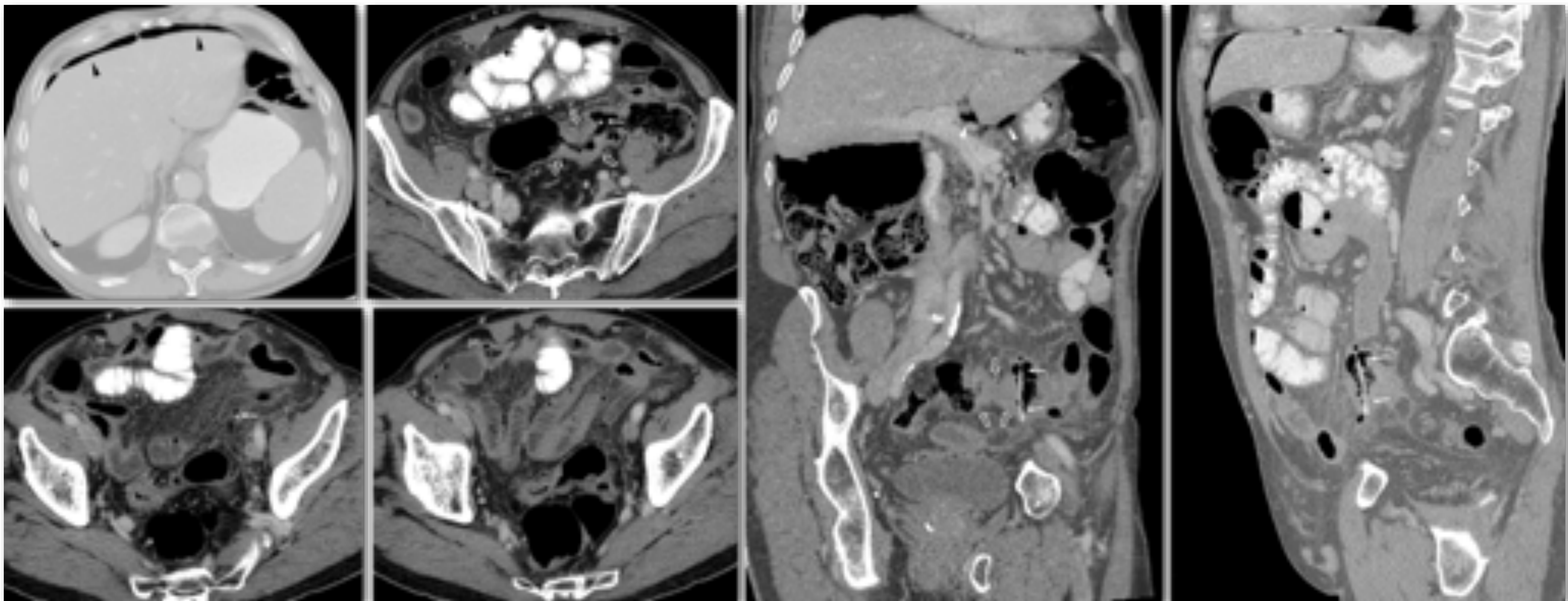


Figura 36. Varón de 84 años. Dolor abdominal moderado a intenso, con defensa generalizada, sobre todo en hipogastrio, de dos días de evolución. En TC se aprecia un moderado neumoperitoneo libre (cabecitas de flecha), con signos de intensa peritonitis sobre todo hipogástrica (aumento de atenuación de la grasa, engrosamiento lineal del peritoneo y discreto engrosamiento difuso de intestino delgado). Destaca la existencia de un cuerpo extraño elongado (flechas) de unos 4 cm de longitud, que se dispone verticalmente en la luz del colon sigmoide proximal, aparentemente transgrediendo su pared. Inmediatamente distal a esta imagen hay un engrosamiento concéntrico e irregular de la pared del colon sigmoide (flechas huecas). En la cirugía y el estudio histológico posterior se comprobó que este engrosamiento estenosante en el sigma correspondía a un adenocarcinoma, con impactación inmediatamente proximal de un fragmento de hueso de animal, que provocaba una perforación con peritonitis generalizada, sobre todo hipogástrica.

Cuerpos extraños ingeridos por adultos. Manifestaciones radiológicas



Además, en seis casos al menos hemos visto CE ingeridos localizados en el tramo inmediatamente proximal a uno colónico patológico sin demostrarse complicación.

- Un caso de diverticulitis de colon sigmoide con un absceso peridiverticular y una semilla de fruto inmediatamente proximal (**Fig 37**).
- Un caso de adenocarcinoma de ángulo esplénico de colon metastásico con un fragmento de hueso de animal en el tramo inmediatamente proximal y otro en un tramo de yeyuno (**Fig 38**)
- Dos casos de adenocarcinoma de colon sigmoide localmente muy avanzados, en un caso con fistulización uterina y vesical, con impactación de sendas valvas de bivalvos (**Figs 12, 39**).
- Un caso de adenocarcinoma de colon sigmoide con varias semillas de fruto en el tramo proximal y una extraluminal en el seno de una gran colección extraperitoneal, por una perforación presumiblemente diastásica en el colon transversal distal (**Fig 32**).
- Un caso de adenocarcinoma obstructivo de colon sigmoide con varias semillas de frutos impactadas en el tramo inmediatamente proximal, con perforación diastásica del ciego un día más tarde (**Fig 40**).

Se trata en casi todos los casos de pacientes con el mismo perfil epidemiológico del que venimos hablando (añosos y con alteraciones cognitivas y dentales), con una patología localmente avanzada y/o estenosante de un tramo distal de colon. En algunos de los casos presentados podría discutirse si el CE ingerido que aparece en la inmediata proximidad del tramo patológico de colon puede desempeñar algún factor etiológico en algunas de las complicaciones asociadas. Lo que es indiscutible es su papel como delator de la patología del colon.

Cuerpos extraños delatores de patología colónica subyacente

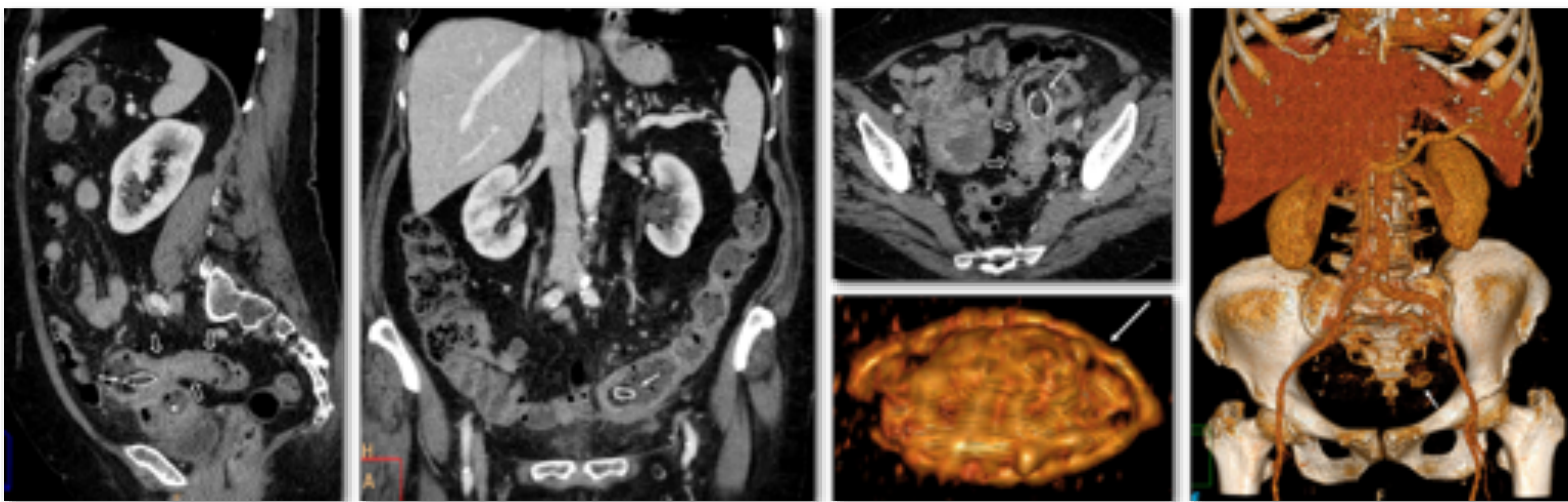


Figura 37. Mujer de 78 años. Refiere dolor abdominal hipogástrico de semanas de evolución. Es la misma paciente de la Fig. 5. En TC se aprecia un cuerpo extraño ovoideo (flechas), claramente identificable como una semilla de *Prunus persic* (melocotón) en la reconstrucción de superficie, inmediatamente proximal a una región de colon sigmoide estenótica (flechas huecas), con bordes relativamente suaves. Además hay una colección líquida de pared gruesa con algunas burbujas de gas (*) en su interior interpuesta entre este tramo de sigma (que además presenta numerosos divertículos), la vejiga y el útero, implicando al anejo izquierdo. Sin descartar la posibilidad de neoplasia, se plantea también la de diverticulitis con absceso adyacente (Hinchey 1a). Se maneja inicialmente de forma conservadora, incluyendo tratamiento antibiótico, con lenta mejoría. En uno de los controles posteriores de TC se apreció notable mejoría de la afectación del colon, resolución del absceso y evacuación del cuerpo extraño. Una colonoscopia posterior mostró diverticulosis y descartó neoplasia.

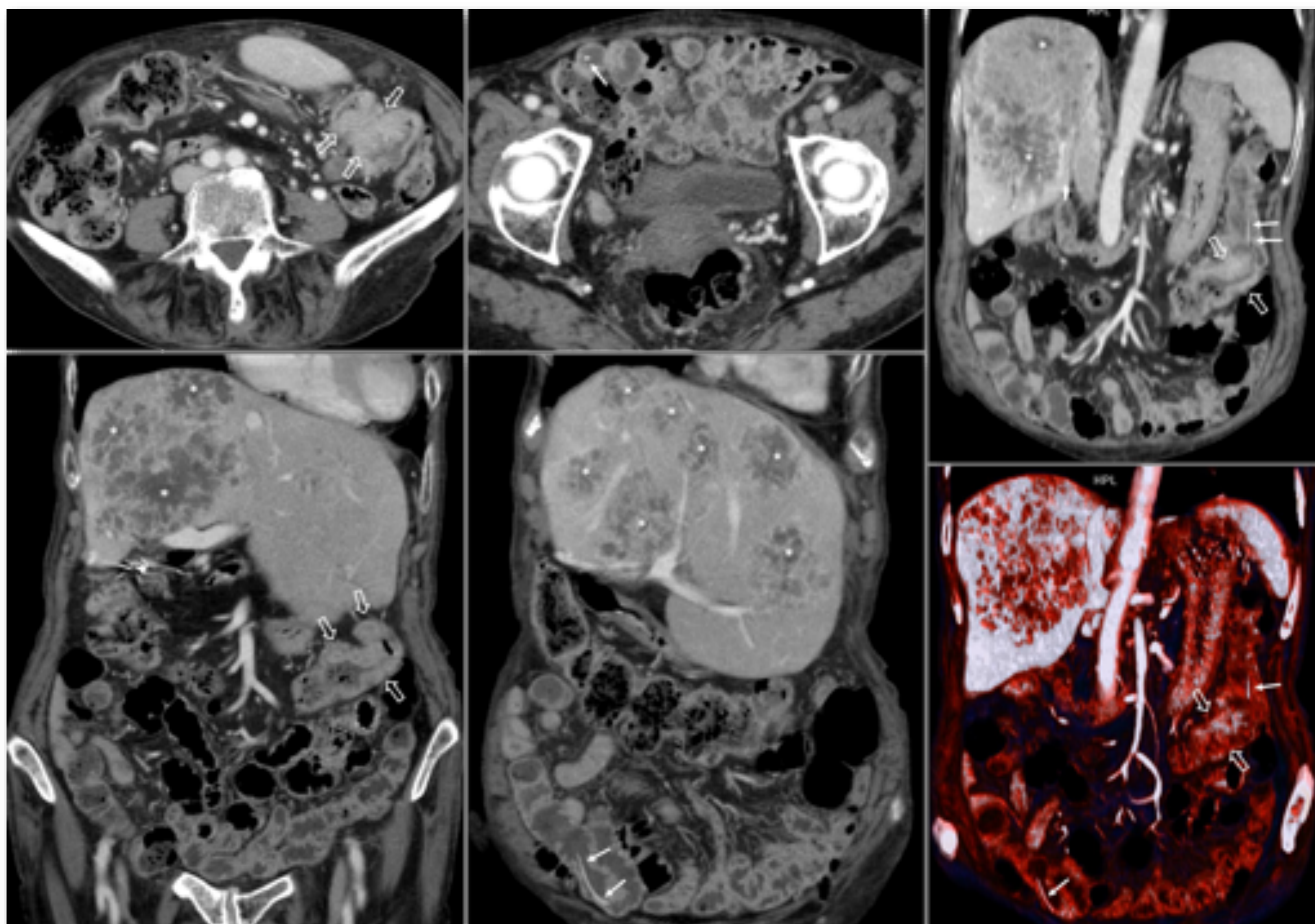


Figura 38. Mujer de 88 años, en estudio por cuadro constitucional, con sospecha de carcinoma de páncreas. En TC se aprecia un engrosamiento circunferencial y moderadamente estenosante en el ángulo esplénico del colon (flechas huecas), con múltiples metástasis hepáticas (*). Se encuentran también sendos pequeños cuerpos extraños elongados, probablemente fragmentos de hueso de animal o espinas de pescado (flechas) en la luz de un tramo de ileon y en la región proximal a la neoplasia estenosante, sin ningún signo de complicación.

Cuerpos extraños ingeridos por adultos. Manifestaciones radiológicas



Cuerpos extraños delatores de patología colónica subyacente

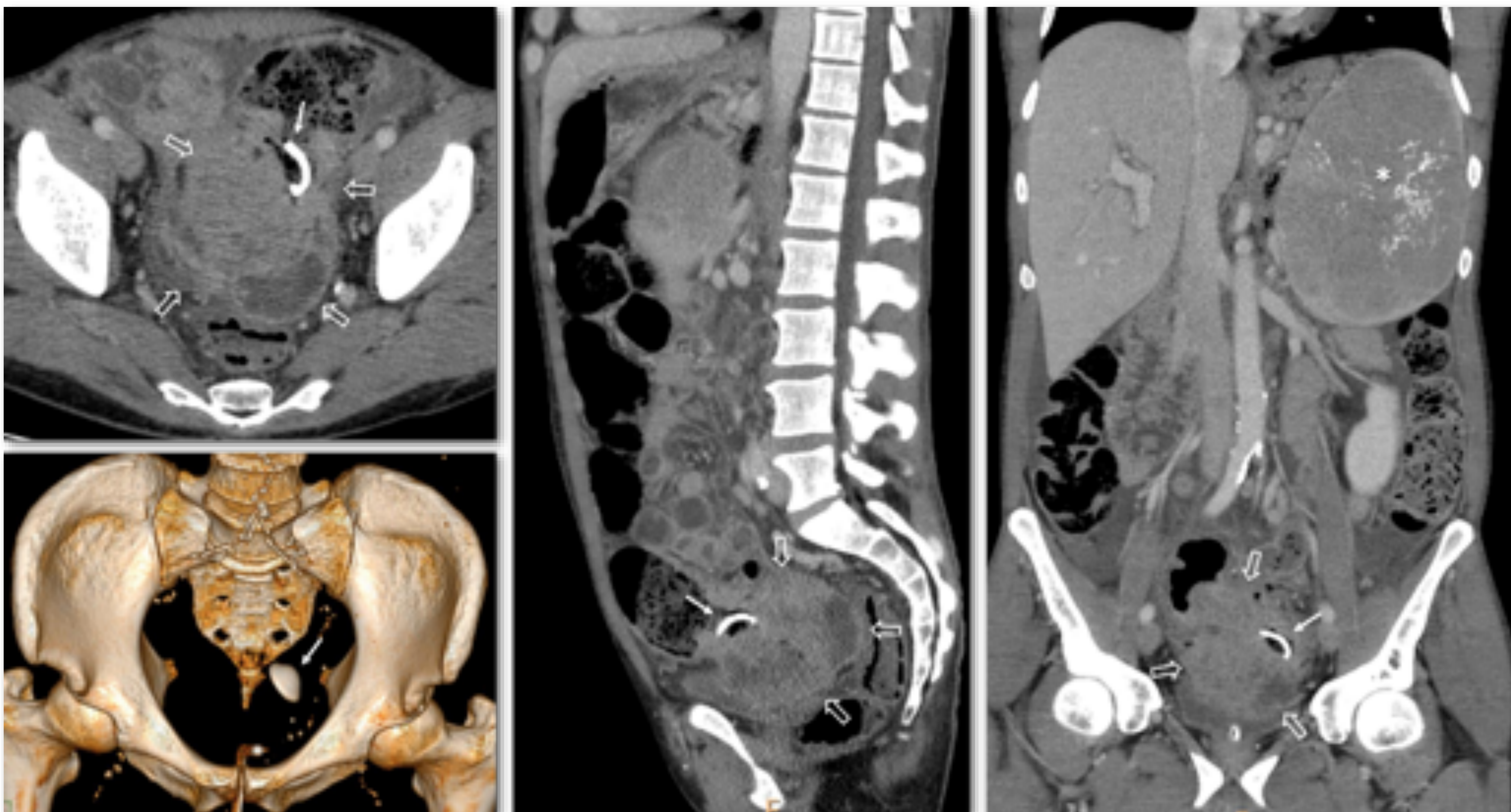


Figura 39. Varón de 54 años. En estudio por Digestivo por diarrea con síntomas de organicidad, anemia y cuadro constitucional. Es el mismo paciente de la Fig 3. Acude a Urgencias por aumento del dolor hipogástrico, constatándose empeoramiento de la anemia y signos de afectación sistémica inflamatoria en la analítica. Se realiza TC por sospecha de diverticulitis aguda, encontrándose una gran masa ulcerada (flechas huecas) que depende del colon sigmoide, con importante extensión regional y pequeñas colecciones líquidas en su seno y adyacentes. En su segmento proximal se impacta una de las valvas (flechas) de Ruditapes philippinarum (almeja japónica, no autóctona de Galicia, pero cultivada por su rápido crecimiento, muy empleada en guisos). Además se descubre una masa esplénica parcialmente calcificada (*), bien definida, sugerente de hemangioma cavernoso. En la cirugía se encontró, además del gran hemangioma esplénico, una gran masa pélvica que dependía del sigma e infiltraba la vejiga. Se consideró irreseccable y su estudio histológico confirmó el diagnóstico de adenocarcinoma de colon, con mala evolución clínica.

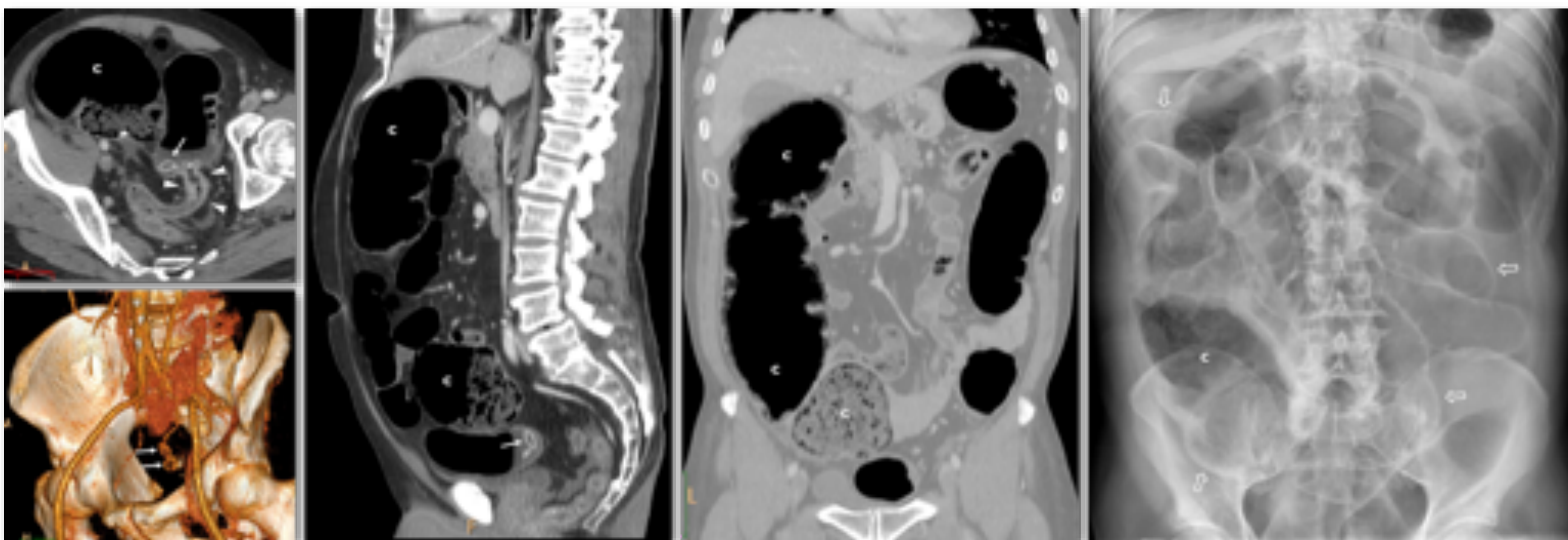


Figura 40. Varón de 66 años que ingresa en Urgencias por importante estreñimiento de cuatro días de evolución, con distensión y dolor abdominal. En la Rx (no mostrada) hay signos de obstrucción de colon distal. Se realiza TC, que confirma una obstrucción colónica de alto grado con la válvula ileocecal competente, a cargo de una lesión muy estenosante en colon sigmoide (cabezas de flecha), sospechosa de neoplásica. En el tramo inmediatamente proximal se aprecian depositadas y "marcando" esta lesión dos semillas ingeridas de Prunus cerasus (cerezas), como delatan su diámetro mayor en torno a 15 mm, la temporada del año y la anamnesis dirigida. Hay gran distensión de todo el marco colónico y especialmente del ciego y el colon derecho (c), que muestran neumatosis mural. Se advierte del riesgo de perforación, pero el paciente es sometido a manejo inicialmente conservador. El día siguiente experimenta un súbito empeoramiento, con agudización del dolor y vientre en tabla. La Rx de abdomen confirma un abundante neumoperitoneo, con distensión generalizada de densidad aérea y numerosas áreas donde es visible la pared intestinal externa delimitada por gas, signo de Leo Rigler (flechas huecas). En la cirugía se comprueba la perforación diastásica del ciego y la estenosis de aspecto neoplásico en el colon sigmoide, realizándose colectomía subtotal, con resultado de adenocarcinoma de sigma pT3 pN0 M0. Siete años después el paciente persiste libre de enfermedad.

Cuerpos extraños ingeridos por adultos. Manifestaciones radiológicas

1. Miguel Á. Corral de la Calle
2. Magdalena de Miguel Gil
3. Marta Repollés Cobaleda
4. Teresa Domínguez Cejas
5. Javier Encinas de la Iglesia
6. Gabriel C. Fernández Pérez



COMPLEJO ASISTENCIAL DE ÁVILA

CONCLUSIONES

- ✓ Los CE ingeridos por adultos generan de forma no excepcional complicaciones que el radiólogo debe reconocer.
- ✓ Para ello debe saber cuál es la apariencia radiológica de los distintos CE y el espectro de complicaciones que pueden generar.
- ✓ La Rx puede ser muy útil para la detección de ciertos CE ingeridos, pero debe recordarse que radiopacidad no implica necesariamente visibilidad en la Rx, ni viceversa.
- ✓ La herramienta diagnóstica más potente en el contexto de un CE ingerido con una potencial complicación es la TC.
- ✓ El radiólogo desempeña un papel fundamental en el diagnóstico de las complicaciones de los CE ingeridos por adultos, no tanto en el de las complicaciones químicas asociadas a algunos como en el de las obstrucciones, impactaciones y perforaciones de los diversos tramos intestinales que pueden ocasionar.
- ✓ La población más susceptible de sufrir complicaciones por un CE ingerido es la pediátrica, psiquiátrica y geriátrica (sobre todo si se asocia edentulismo).
- ✓ Ante una perforación de origen incierto en un anciano debe buscarse un CE. Incluso si no se encuentra, debe sugerirse la posibilidad de que la perforación haya sido secundaria a su ingesta previa.
- ✓ No es excepcional la visualización de CE ingeridos proximales a un tramo intestinal patológico (normalmente de colon distal), con o sin complicación asociada.