

CÁNCER DE ENDOMETRIO: Estado actual de la Resonancia Magnética en la estadificación.

Beatriz Olinda Leiva Pomacahua¹, Cristina Lozano Cejudo¹, María José Rodríguez Muñoz¹, Ludmila Agostina Protti¹, María Rojo Trujillo¹, Beatriz Sánchez Neila¹

E-mail: beatrizl92@yahoo.es

¹Hospital General Universitario de Ciudad Real, Ciudad Real.

OBJETIVOS DOCENTES:

Describir los hallazgos fundamentales por RM en la estadificación del cáncer de endometrio y conocer las nuevas directrices para estandarizar la adquisición de imágenes, la interpretación y la presentación de informes que ayude a definir el plan de actuación del paciente.

REVISIÓN DEL TEMA:

1.- INTRODUCCIÓN

El carcinoma de endometrio (CE) es el cáncer ginecológico más frecuente en los países desarrollados y junto al de cérvix son los más frecuentes entre las neoplasias ginecológicas. El cáncer de endometrio es más habitual durante las sexta y séptima décadas de la vida, con una edad media de pacientes de 65 años.

La forma de presentación más común es el sangrado vaginal anómalo (síntoma cardinal hasta en un 90% de los casos).

La supervivencia global a los 5 años en países desarrollados se ubica en el orden del 80% y es notablemente mejor que la habitualmente reportada para otros cánceres. Sin embargo, el 25 % de las pacientes que presentan tumores diseminados al momento del diagnóstico, recaídas tumorales o con tipos histológicos desfavorables, presentan pronósticos mucho más sombríos.

El principal factor de riesgo es el exceso de exposición a estrógenos: endógenos (obesidad, ciclos anovulatorios, menarquia temprana y menopausia tardía, síndrome de ovarios poliquísticos) o exógenos (la ingesta de estrógenos sin oposición, es decir, sin progestágenos, la terapia con tamoxifeno y fitoestrógenos).

En cuanto al componente hereditario, existen varias asociaciones con el Síndrome de Lynch (mutación de los genes reparadores de emparejamiento de bases), mutación en BRCA1/2 y Síndrome de Cowden (mutación PTEN).

Sin embargo, la etiología del cáncer endometrial no está completamente clara.

El diagnóstico definitivo de carcinoma de endometrio generalmente se realiza mediante biopsia endometrial o dilatación y curetaje.

2.- ANATOMÍA PATOLÓGICA Y BIOLOGÍA MOLECULAR

Clásicamente la clasificación de los tumores es histológica, pero a medida que se van adquiriendo nuevos conocimientos a nivel de biología molecular, podemos incorporarlos como información para una mejor identificación.

2.a. CLASIFICACIÓN HISTOLÓGICA

- Tipo I o endometriode (70-80%). Son dependientes de estrógenos, afecta a pacientes más jóvenes (mujeres premenopáusicas o perimenopáusicas), precedida de hiperplasia endometrial, bien diferenciado (G1/G2), generalmente se diagnostica en una etapa temprana debido a un sangrado vaginal anormal. Tienen un buen pronóstico. Los subtipos histológicos son endometriode, mucinoso y villoglandular.

- Tipo II o no endometriode (20-30%). Más frecuente en postmenopausia, asociado a atrofia endometrial, precedida de hiperplasia endometrial atípica, pobremente diferenciado (G3). Mal pronóstico (puede conducir al desarrollo de carcinomatosis peritoneal, como también ocurre en el cáncer de ovario). Los subtipos histológicos son: seroso, células claras, carcinosarcoma y neuroendocrino.

2.b. CLASIFICACIÓN MOLECULAR

Permite estratificar los tumores por el número de mutaciones pudiendo predecir la sensibilidad a la inmunoterapia (antiPDL-1) y aporta información pronóstica.

- POLE/ultramutado (5-7%): Número de mutaciones muy elevado. Morfología endometriode. Pronóstico excelente.

- MSI /hipermutado (28-30%): Número de mutaciones alta. La mayoría tiene morfología endometriode. Pronóstico intermedio.

- Copy/number low (39%): Tumores con escasa variación del número de copias. Morfología endometriode o histologías mixtas. Pronóstico intermedio.

- Serous-like/P53 abn (23-26 %): Tumores con elevada variación del número de copias. Histología variable (serosa, células claras, carcinosarcoma y algún endometriode). Mal pronóstico.

3.- TECNICA DE LA RM

Es la prueba de elección para la estadificación preoperatoria ya que es la que mejor valora la extensión locorregional del tumor, especialmente el grado de infiltración del miometrio, valoración del cérvix y adenopatías.

El rendimiento diagnóstico de la RM, en términos de obtener imágenes óptimas y evitar errores, depende del uso de secuencias apropiadas, utilizando los planos de imagen correctos, así como obtener el contraste más alto y la resolución espacial adecuada.

3.1 .- *PREPARACIÓN DEL PACIENTE.*

Se recomienda que los pacientes rellenen un cuestionario o se les pregunte sobre los síntomas clínicos, la fecha de la última menstruación, los medicamentos hormonales y los procedimientos quirúrgicos previos. Para mejorar el rendimiento de la RM, los pacientes deben ayunar durante 4-6h y se recomienda el vaciado de vejiga y recto para reducir los artefactos de movimiento. Dichos artefactos producidos por la peristalsis intestinal y uterina pueden minimizarse aún más con la inyección intramuscular o intravenosa de un agente antiperistáltico (butilbromuro de hioscina o glucagón).

Se debe realizar una imagen de los pacientes en posición supina, utilizando equipos de RM 1.5 o 3.0 T con una bobina de superficie de fase corporal, pélvica o cardíaca. Las bandas de saturación de grasa deben aplicarse para eliminar los artefactos de movimiento de la pared abdominal anterior.

La opacificación vaginal con gel es una medida muy útil que permite la valoración adecuada de cérvix y vagina.

3.2. PROTOCOLO RM PÉLVICA

La imagen ponderada T2 es el pilar de la RM pélvica. Se realizan mejor sin supresión de grasa (FS) debido al contraste inherente entre la intensidad de la señal (SI) del útero y la grasa circundante. Se recomiendan secciones delgadas (3-4mm) y a FOV de 20–24cm. La adquisición de imágenes debe optimizarse y inclinarse perpendicularmente al endometrio o al cuello uterino (Fig. 1).

Las imágenes ponderadas en T1 o T2 axiales/coronaes desde el hilio renal hasta el hueso púbico pueden ser útiles para evaluar linfadenopatías paraaórticas, hidronefrosis y metástasis óseas.

El estudio de difusión contribuye a la interpretación de las imágenes. En teoría, los valores de ADC son más bajos en tumores de alto grado debido a su mayor celularidad y difusión restringida de agua. El uso de estas imágenes ayuda a la detección de los tumores recurrentes y permite la diferenciación de los cambios post-radioterapia. (Fig 6).

El estudio con contraste dinámico multifase aporta un beneficio adicional en la evaluación de la invasión miometrial. Se obtienen cortes axiales y sagitales potenciados en T1 previos a la administración de contraste, cortes sagitales 1 y 2 minutos tras la administración del mismo y cortes axiales a los 3 minutos.

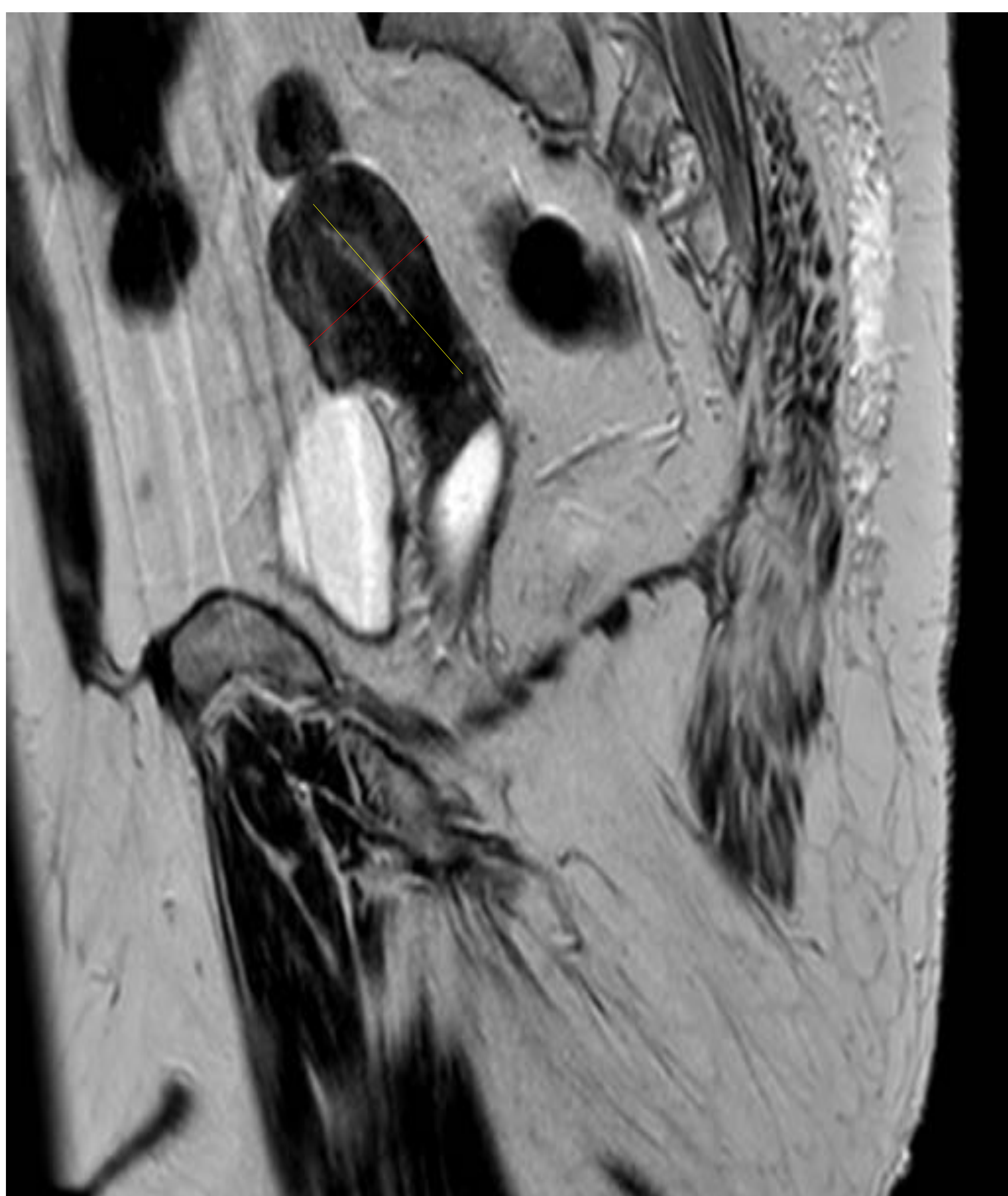


Fig.1- Planificación de secuencias de RM en CE.
Línea amarilla: Indica el plano coronal. Línea roja:
Indica el plano oblicuo axial.

3.3.- INDICACIONES DE RM

El Colegio Americano de Radiología recomienda la RM como la modalidad de imagen preferida para la planificación del tratamiento en todas las pacientes, mientras que las directrices de la Red Nacional Integral del Cáncer (NCCN) aconsejan la RM solo en casos de cáncer de endometrio tipo II o sospecha de invasión cervical.

La Sociedad Europea de Radiología Urogenital (ESUR) recomienda la RM en los casos de carcinoma endometrial de tipo I para identificar a los pacientes con enfermedad en estadio IA que no se beneficiarían de la linfadenectomía, en los casos de carcinomas de tipo II para detectar la propagación extrauterina, y en pacientes en edad fértil con adenocarcinoma endometriode de grado 1 que podrían beneficiarse del tratamiento con preservación de la fertilidad.

También es útil para diagnósticar recidivas, aunque en estos casos el principal papel lo tiene el PET-TC (Fig. 9).

3.4.- HALLAZGOS POR RM

La anatomía normal se visualiza en las secuencias T1 y T2 en los tres planos. La línea endometrial se visualiza hiperintensa en T2, rodeada a su vez por la línea de unión mio-endometrial (hipointensa en T2) y el miometrio con señal intermedia.

El carcinoma endometrial suele identificarse isointenso con el endometrio en T1 e hipointenso con respecto al mismo en T2.

En difusión los tumores muestran alta señal y baja en el mapa ADC.

Tras la administración de contraste, los tumores muestran un realce menos intenso que el miometrio adyacente.

4,- CLASIFICACIÓN DE LA FIGO

El sistema de estadificación de la Federación Internacional de Ginecología y Obstetricia (FIGO), es el más utilizado mundialmente. Un mayor conocimiento de la biología tumoral, propició su actualización en el 2009.

La FIGO utiliza la profundidad del miometrio y el compromiso de órganos y tejidos adyacentes como criterio de estadificación del carcinoma de endometrio (CE).

- Estadio I: Tumor confinado al útero.

Se divide a su vez en IA cuando el tumor invade menos del 50% del miometrio y IB cuando es mayor del 50%, que implica mayor riesgo de invasión del espacio linfovascular con el consiguiente riesgo de diseminación ganglionar y probable recaída. De esta forma, el estadio IA presenta una supervivencia global del 88% al 91% a los 5 años, mientras que la supervivencia decae en un 81% en el estadio IB. La diferencia de pronóstico que depende de la profundidad de la invasión miometrial hace que sea importante distinguir entre las etapas IA e IB. (Fig. 2 y Fig.3).

Numerosos estudios han demostrado que el estadio IA de la FIGO presenta un 5% de riesgo de diseminación linfática, por lo que no resulta beneficioso en la supervivencia realizar linfadenectomías de rutina y, por el contrario, aumenta la morbilidad de dicho grupo de pacientes.

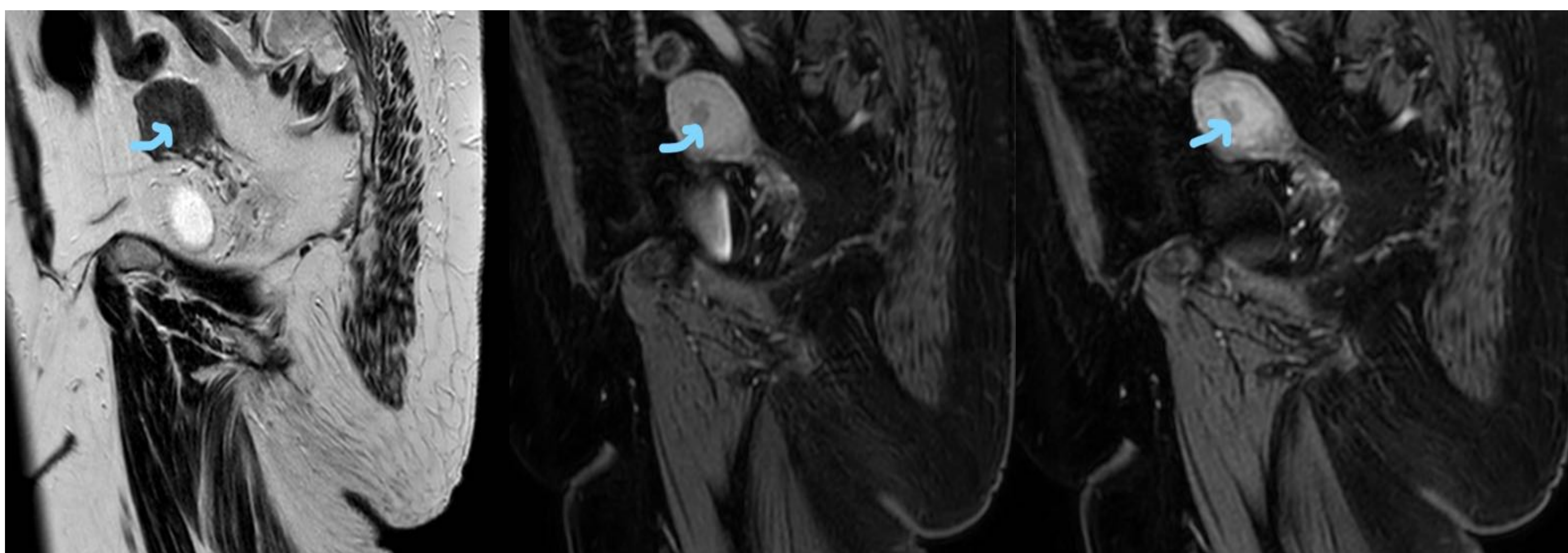


Fig.2- Útero en anteversión, de tamaño normal. En la cavidad uterina, se visualiza un nódulo discretamente hipointenso en T2 (A), hipointenso en T1 (B), que muestra hipocaptación de contraste en el estudio dinámico (C), compatible con adenocarcinoma descrito en estudio de anatomía patológica. Mide aprox 10 mm de diámetro y muestra una infiltración del miometrio inferior al 50%, todo ello encuadrable en un estadio IA según la clasificación de FIGO.

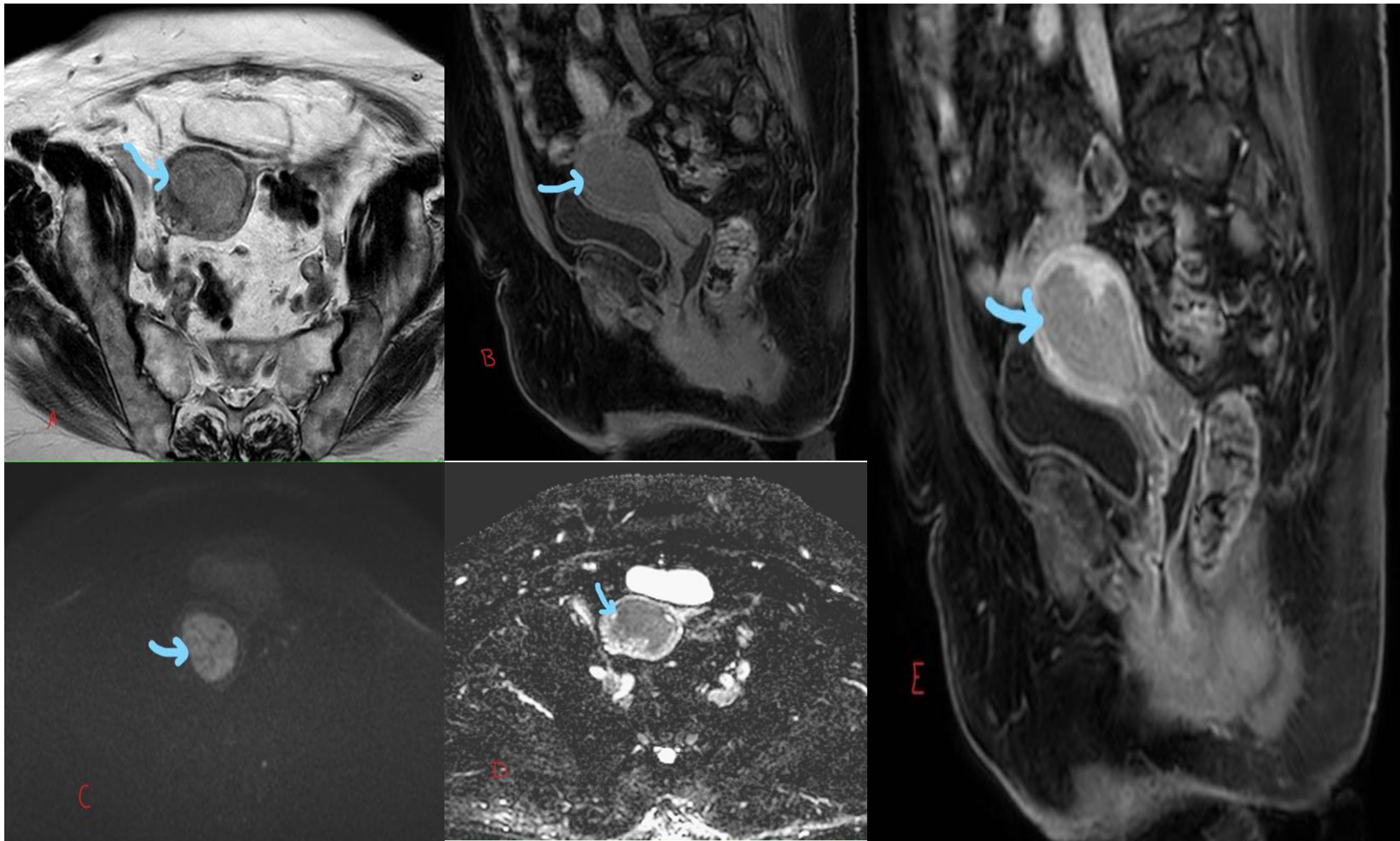


Fig. 3 Se visualiza una masa intrauterina de aprox 51 x 36 x 43 mm en los ejes craneo-caudal, anteroposterior y transversal, respectivamente, hiperintenso en T2 (A), hipointenso en T1(B) y con intensa restricción a la difusión con respecto al miometrio (C y D) y que muestra hipocaptación de contraste en el estudio dinámico (E), compatible con carcinoma endometriode descrito en estudio de anatomía patológica. Produce una invasión de, aproximadamente, el 80 % del miometrio, sin extensión al cérvix u otras estructuras vecinas. Estadio IB según la clasificación de FIGO.

- ESTADIO II: Tumor con invasión del estroma cervical pero sin extensión más allá del útero.

En relación con la extensión de los tumores al cuello uterino, actualmente, los tumores con solo invasión glandular endocervical se consideran tumores de etapa I y los tumores con invasión estromales cervicales se definen como tumores en estadio II (Fig.4).

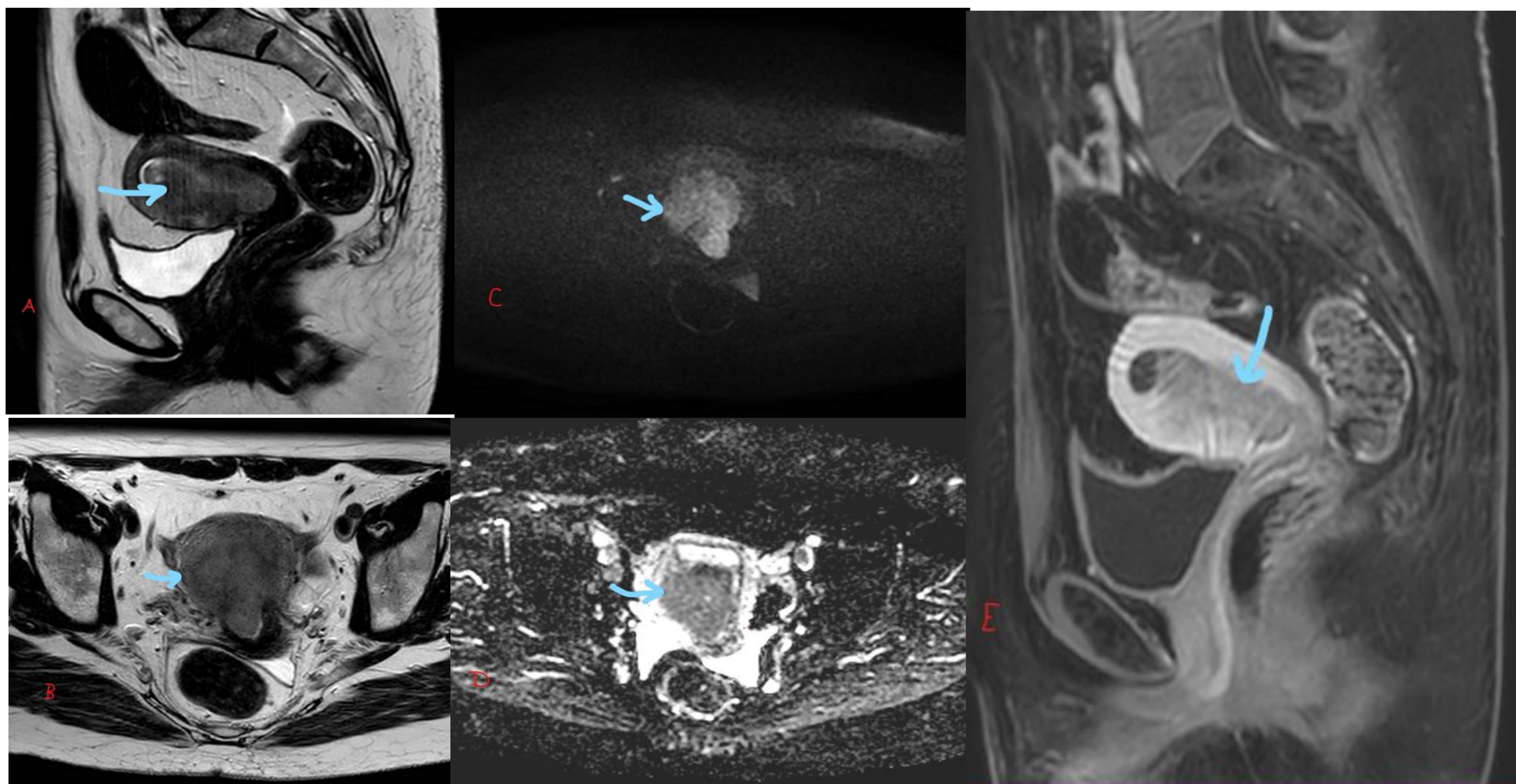


Fig. 4- Útero en anteversión. Donde se identifica una masa que ocupa la práctica totalidad del cuerpo uterino, respetando únicamente el fundus (donde se identifica componente líquido retenido probablemente en relación con secreciones), y que parece extenderse e invadir el canal cervical. La lesión invade más del 50% del miometrio pero no parece romper la serosa. La lesión presenta unas medidas de 51 x 27 x 45 mm en los ejes CC, AP y T respectivamente y un comportamiento de señal hipointenso en T1 y T2 (A, B), restringe en difusión(C y D) y realza tras el CIV (E). Estadio II según la clasificación de la FIGO.

- ESTADIO III: Extensión tumoral local o regional.

Representa el tumor con diseminación local o regional más allá del útero, pero no fuera de la verdadera pelvis. Se divide además en:

- IIIA que incluye tumores que invaden la serosa uterina y/o anexos.
- IIIB que incluye tumores que se extienden por el parametrio y/o con afectación vaginal (Fig 5 y 6).
- IIIC que incluye tumores con diseminado a ganglios linfáticos pélvicos o paraórticos. La etapa IIIC se divide además en la etapa IIIC1 cuando el tumor se presenta con afectación de los ganglios linfáticos pélvicos (Fig.7) y en la etapa IIIC2 cuando hay afectación de ganglios linfáticos paraaórticos (con o sin ganglios pélvicos).

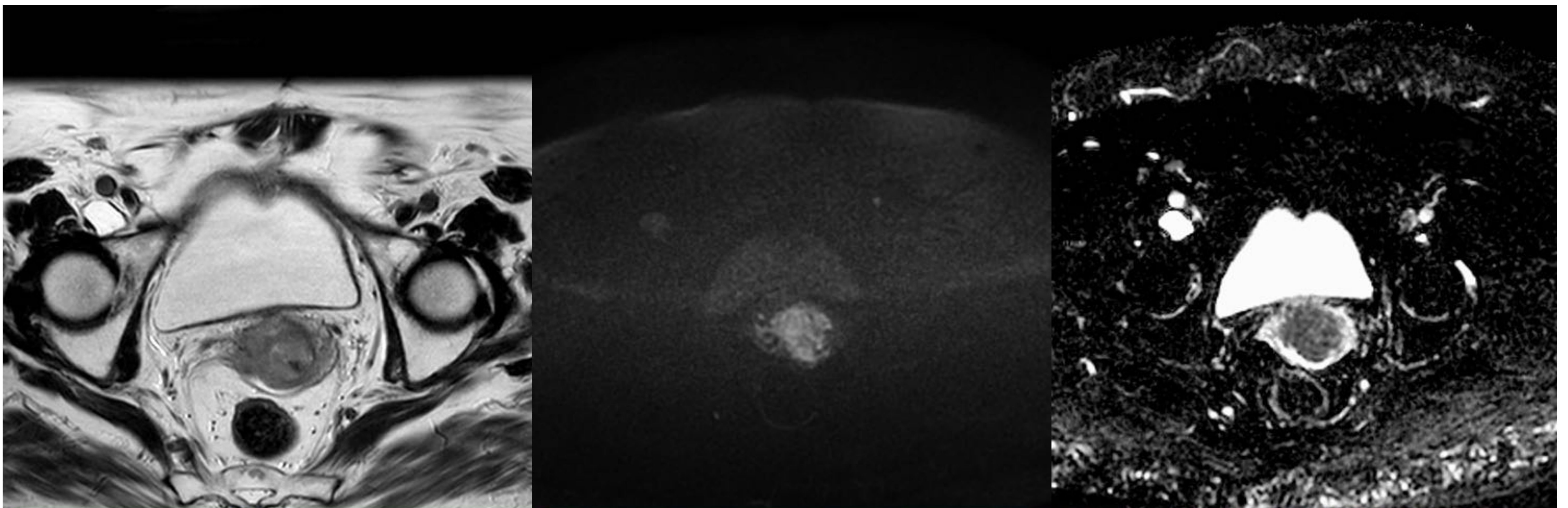


Fig. 5- La hipointensidad de señal del estroma cervical normal se encuentra sustituida por la masa de intensidad intermedia en T2, que restringe la difusión en relación con invasión cervical. Además se visualiza una protrusión del tumor de morfología triangular en el margen derecho del cérvix, por invasión de dicho parametrio. Estadio FIGO IIIB.

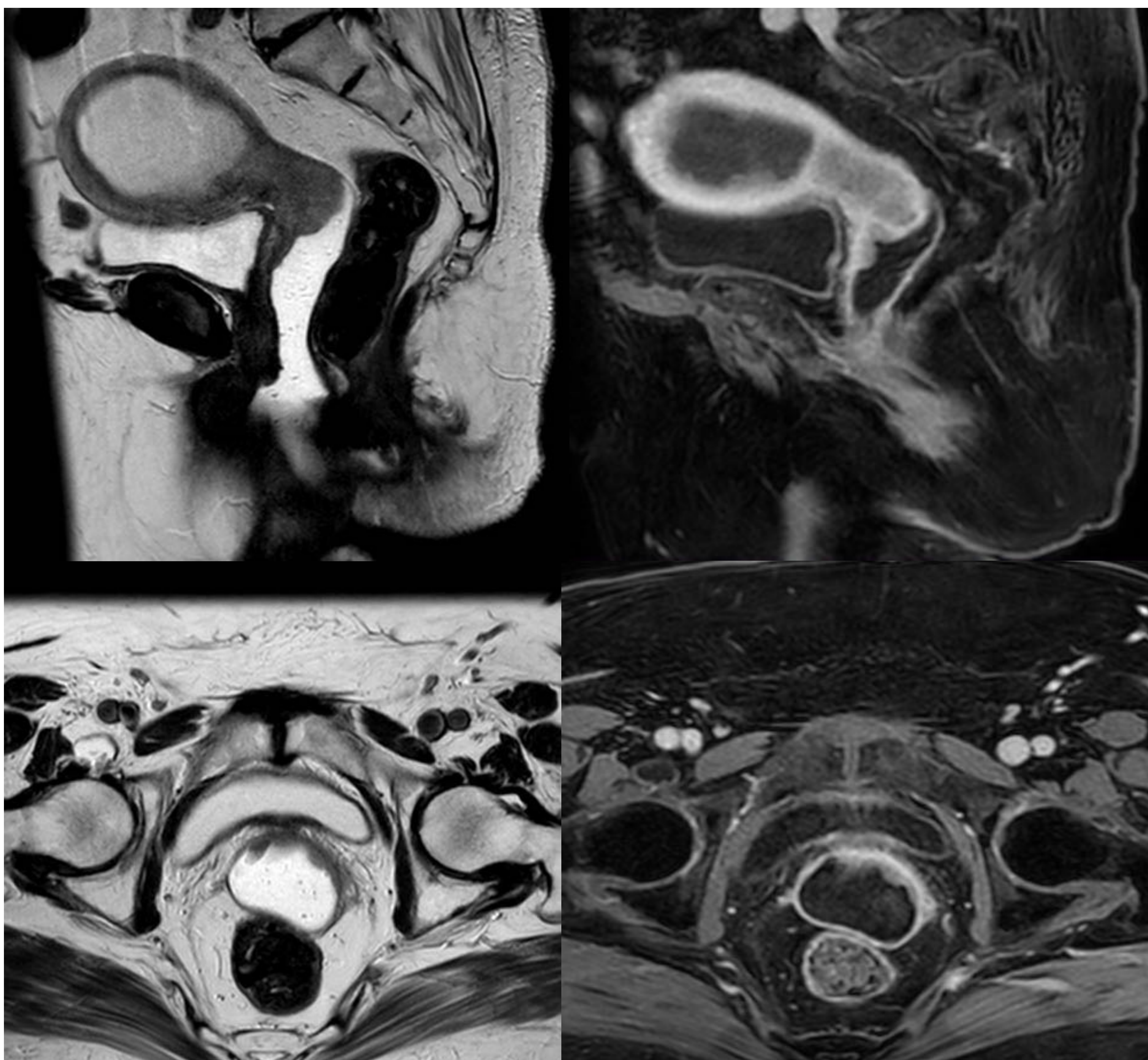


Fig. 6.- Secuencias T2 y T1 con contraste en sagital y axial. Neoplasia endometrial que infiltra más del 50% del miometrio, invade cérvix y además presente un engrosamiento de morfología nodular de la pared anterior y lateral izquierda de la vagina. Estadio FIGO IIIB.

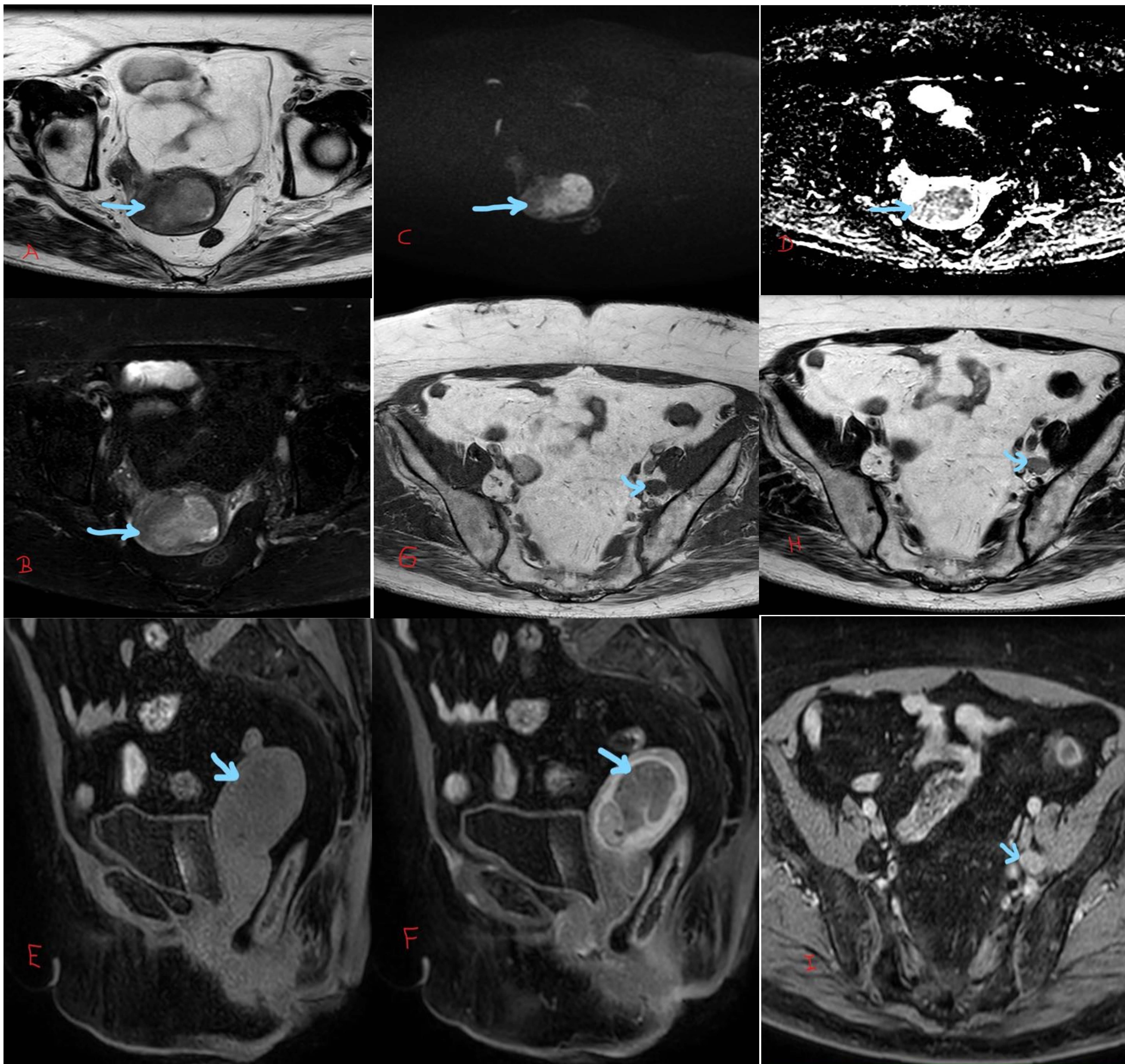


Fig. 7-Útero en retroversión, se observa lesión endometrial que expande la cavidad uterina, isointensa respecto al endometrio en secuencias T1(E), heterogénea y levemente hiperintensa en T2(A) que presenta restricción a la difusión (C), hipointensa en el mapa ADC (D) . En el estudio dinámico se observa realce intermedio lento heterogéneo con menor avidéz que el miometrio (F) . la tumoración esta confinada a al cuerpo uterino y afecta > 50% del miometrio, observando infiltración profunda del miometrio . No se observa extensión al estroma cervical ni disrupción de la serosa.

Se observan adenopatías sospechosas en la cadena iliaca interna izquierda: Hipointensa en T1 (G), leve hiperintensa en T2 (H) y que realza en el estudio con contraste (I). Estadio III C1 de la FIGO.

- ESTADIO IV: Extensión a la pared pélvica, tercio inferior de la vagina, hidronefrosis o riñón no funcionando (Fig 8).

Representan tumores que están avanzados localmente o tienen metástasis distantes. Se divide además en:

- IVA que incluye tumores con extensión a la mucosa de la vejiga o del intestino.
- IVB que consiste en tumores que tienen metástasis distantes incluyendo ganglios inguinales.

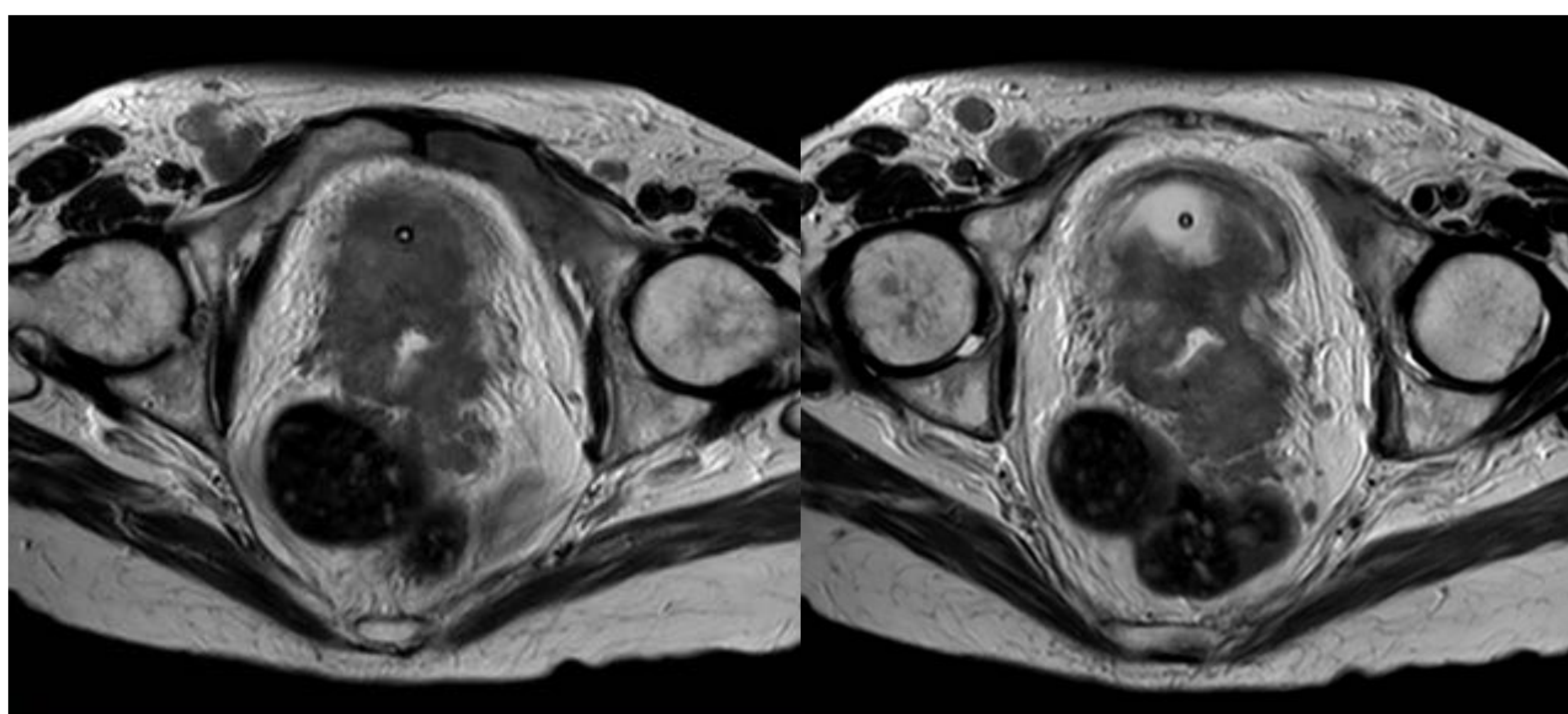
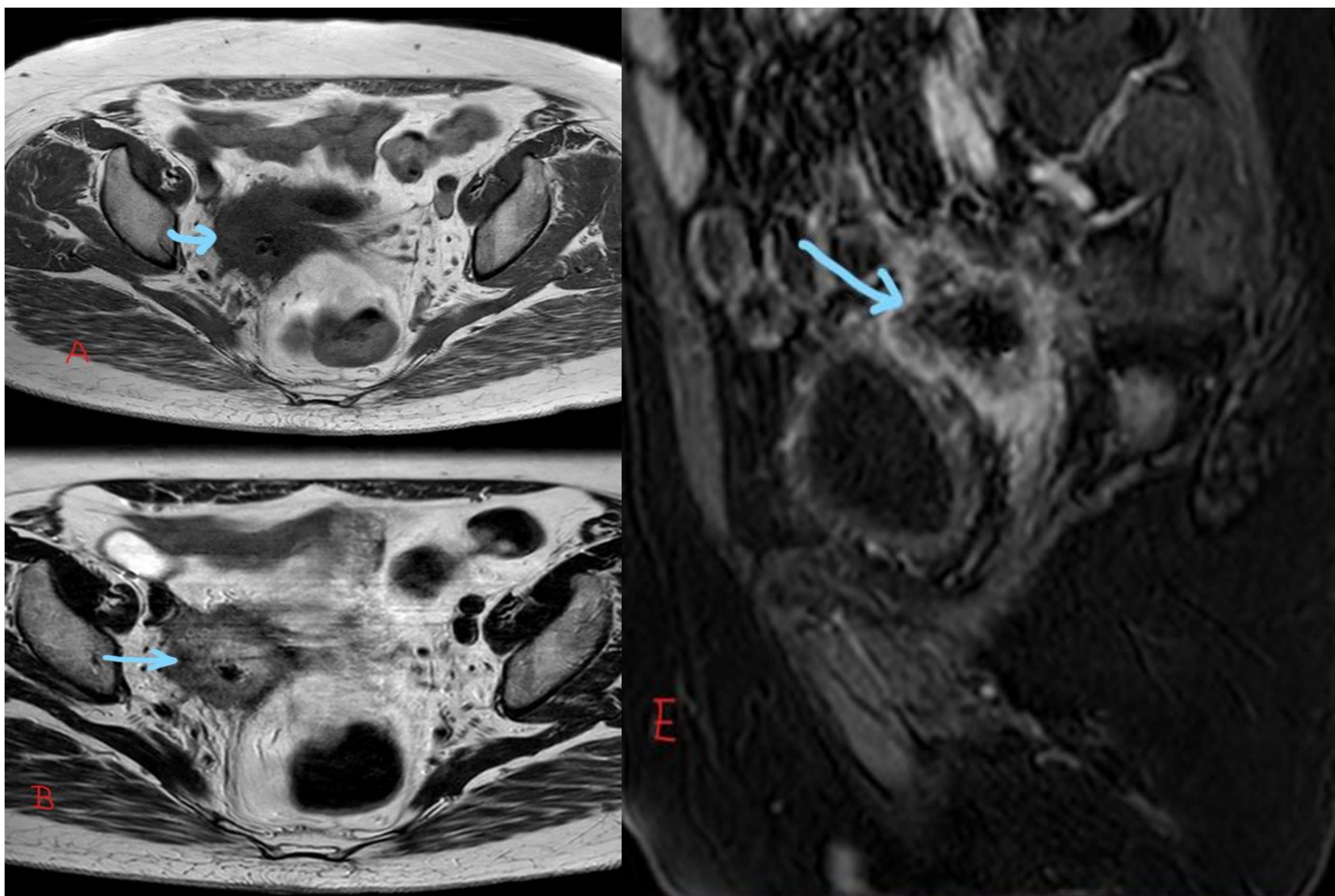


Fig. 8- Secuencia T2 axial. Engrosamiento nodular de la pared de la vagina y de la pared posterior de la vejiga (con balón de sonda vesical), en relación con infiltración de dichas estructuras. Presencia de adenopatías inguinales derechas e infiltración del pubis izquierdo (hipointenso). FIGO estadio IV.

TNM (8ª edición)	FIGO	CARACTERISTICAS
TX		Tumor primario no se puede evaluar.
T0		No hay evidencia de tumor primario
T1	I	Tumor confinado al cuerpo del útero.
T1a	IA	Tumor limitado al endometrio o invade < 50 % miometrio.
T2b	AB	Tumor invade > 50% miometrio.
T2	II	Extensión a estroma cervical.
T3	III	Diseminación local/regional.
T3a	IIIA	Extensión a la serosa uterina y/o anexos.
T3b	IIIB	Extensión a la vagina, parametrios y/o peritoneo pélvico.
N1/N2	IIIC	Metástasis a ganglios linfáticos pélvicos o paraaórticos
N1	IIIC1	Metástasis a ganglios linfáticos pélvicos.
N2	IIIC2	Metástasis a ganglios paraaorticos, independiente del estatus de los ganglios linfáticos pélvicos.
T4	IVA	Extensión a la vejiga y/o mucosa rectal.
M1	IVB	Metástasis a distancia, incluyendo ganglios intraabdominal y/o inguinales.

Tabla 1. Estadificación TNM (8ª edición) y de la Federación Internacional de Ginecología y Obstetricia (FIGO) 2009.

Fig. 9- Ausencia de útero. Se identifica un nódulo de márgenes irregulares a nivel de la cúpula vaginal anterior, que tiene un comportamiento de señal hipointenso en T1 (A) señal intermedia en T2(B), con un realce periférico tras la administración de CIV (E). Estos hallazgos sugieren recidiva local sobre el lecho quirúrgico fibrótico.



CONCLUSION

La resonancia magnética se utiliza como herramienta para la estadificación del cáncer de endometrio y sigue siendo la técnica de imagen que muestra con mayor exactitud la extensión tumoral siendo fundamental en su estadiaje.

BIBLIOGRAFIA

- . Sánchez MF, Causa Andrieu PI, Latapie C, Saez Perrotta MC., Napoli NM, et al. Récito diagnóstico de la resonancia magnética y el estudio por congelación intraoperatorio en la determinación de la invasión miometrial profunda en cáncer de endometrio. Radiología. 2019;61(4):315-323.
- . Faria SC, Sagebiel T, Balachandran A, Devine C, Lal Ch, et al. Imaging in endometrial carcinoma. Indian Journal of Radiology and Imaging. May 2015; Vol 25. Issue 2:137-147.
- . Otero-García MM, Mesa-Álvarez A , Nikolic Olivera, Blanco-Lobato P, Basta-Nikolic M, et al. Role of MRI in staging and follow-up of endometrial and cervical cancer: pitfalls and mimickers.. Otero-García et al. Insights into Imaging 2019;10:19: 1-22.
- . Mapelli P, Bergamini A, Fallanca F, Rancoita P:M:V, Cioffi R, et al. Función pronóstica de los parámetros derivados de la FDG-PET en la estadificación preoperatoria del cáncer de endometrio. Rev. Esp. Med. Nuclear. Imagen mol. 2019; 38 (1): 3-9.
- . Nougaret S, Horta M, Sala E, Lakhman Y, Thomassin-Naggara I, et al. Endometrial Cancer MRI staging: Updated Guidelines of the European Society of Urogenital Radiology. European Radiology 2019; 29:792–805 .
- . González Delgado C, Alonso De León A, Romero Martín B, López Morales L, Hernández Ponce JA, at al. RM pélvica en el cáncer de endometrio: Lo que el radiólogo no debe olvidar. Presentación Electrónica Educativa 34, C SERAM. 2019
- . Sirtori R, Krug Stizmann J, Romero B, Rodríguez I. Utility of magnetic resonance in preoperative staging of endometrial cancer. An. Fac. Cienc. Méd. Vol. 50 - Nº 3, 2017.
- . Sala E, S. Wakely, E. Senior y D. Lomas. Department of Radiology. Addenbrooke's Hospital. University of Cambridge. Hills Rd. Cambridge CB2 2QQ. United Kingdom. RM de los tumores malignos de endometrio y cérvix. Radiología. 2008;50:449-61