

# Aortitis infecciosa y sus complicaciones. ¿Síndrome aórtico agudo?

Andrea Verdú Seguí<sup>1</sup>, Sonia Yáñez Castaño<sup>2</sup>,  
Antonio Ignacio Sagredo Barra<sup>2</sup>, Blanca Prieto  
García<sup>2</sup>, M Carmen Maciá Fernández<sup>2</sup>, J Manuel  
Villanueva Rincón<sup>2</sup>

Hospital Clínico Universitario, Salamanca.

# Objetivo docente:

Presentar algunos casos de nuestro centro de diferentes complicaciones infecciosas de aortitis abdominal y describir los hallazgos radiológicos típicos que nos pueden hacer sospecharlo.

# Revisión del tema:

La aortitis infecciosa es una inflamación e infección de la pared aórtica producido por un agente infeccioso. Los microorganismos más frecuentes ( hasta en un 40%) son el Staphylococcus aureus y Salmonella sp, ésta última más relacionada con aneurismas infectados.

Suelen aparecer en adultos mayores de 50 años (hombres > mujeres) con una pared aórtica anormal o debilitada (enfermedad aterosclerótica, aorta aneurismática, malformaciones vasculares, diabetes mellitus...), o en pacientes postoperados de endoprótesis aórtica, ya que resultan ser más susceptibles de infección.

Existen diferentes mecanismos de infección de la pared aórtica; como por contigüidad de foco infeccioso, secundario a siembra hematógena por émbolo séptico, o por inoculación directa traumático o yatrogénica.

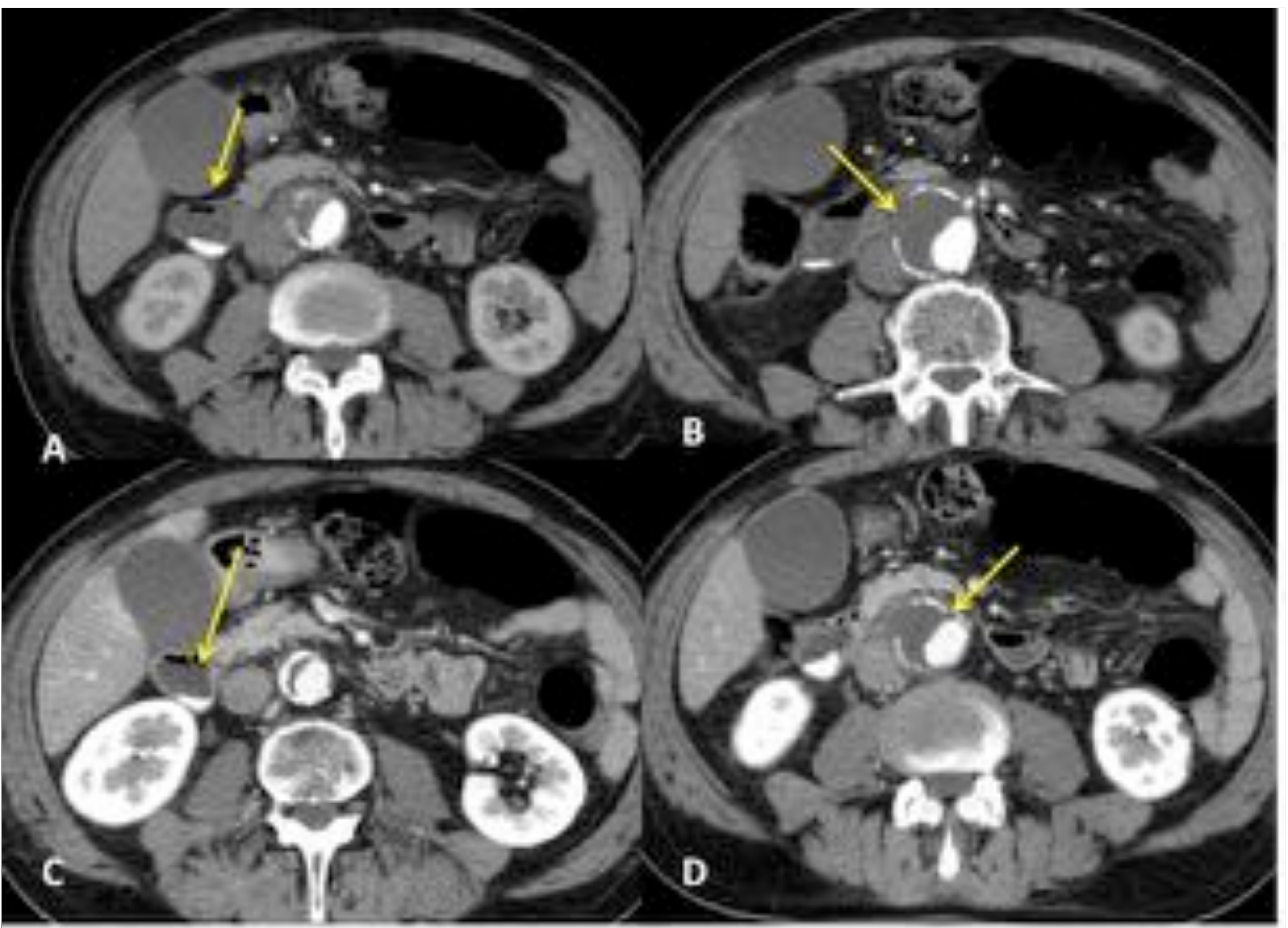
Generalmente, la prueba de imagen de elección es el **angioTC**, y lo que veremos es un engrosamiento de la pared aórtica con líquido o masa de partes blandas asociada, o incluso aire en la pared de la aorta.

paciente.

# Revisión del tema:

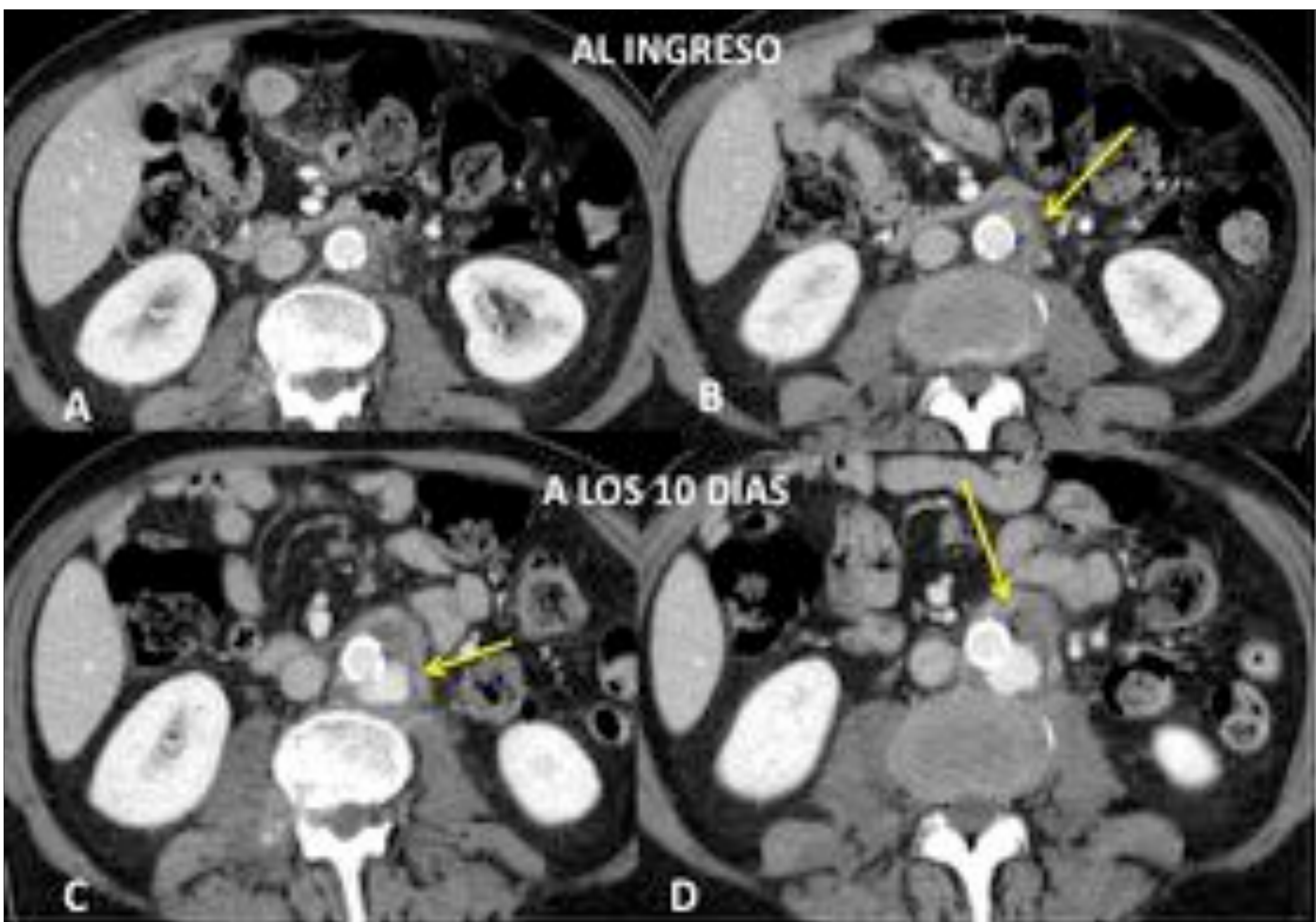
Los **aneurismas micóticos** son aneurismas infectados y suponen el 0,06-2,5% del total de los aneurismas. En algunos casos las aortitis infecciosas se pueden complicar y pueden acabar formando abscesos, fístulas aortoentéricas, pseudoaneurismas o incluso puede aparecer afectación de estructuras adyacentes por diseminación por contigüidad del foco de infección. Si no se tratan temprano, se pueden romper y acabar produciendo hemorragia e incluso muerte rápida. La localización más afectada es la aorta abdominal infrarrenal y el patógeno causante suele ser la Salmonella. El diagnóstico se hace mediante TC, y algunos de los hallazgos que podemos encontrar son: uno o varios aneurismas saculares (>90%), que pueden asociar masa de partes blandas periaórtica con o sin realce tras contraste, presencia de gas alrededor de la aneurisma, absceso en el psoas y/o destrucción de cuerpo vertebral (por contigüidad de foco infeccioso), o incluso, infartos renales.

# Revisión del tema:



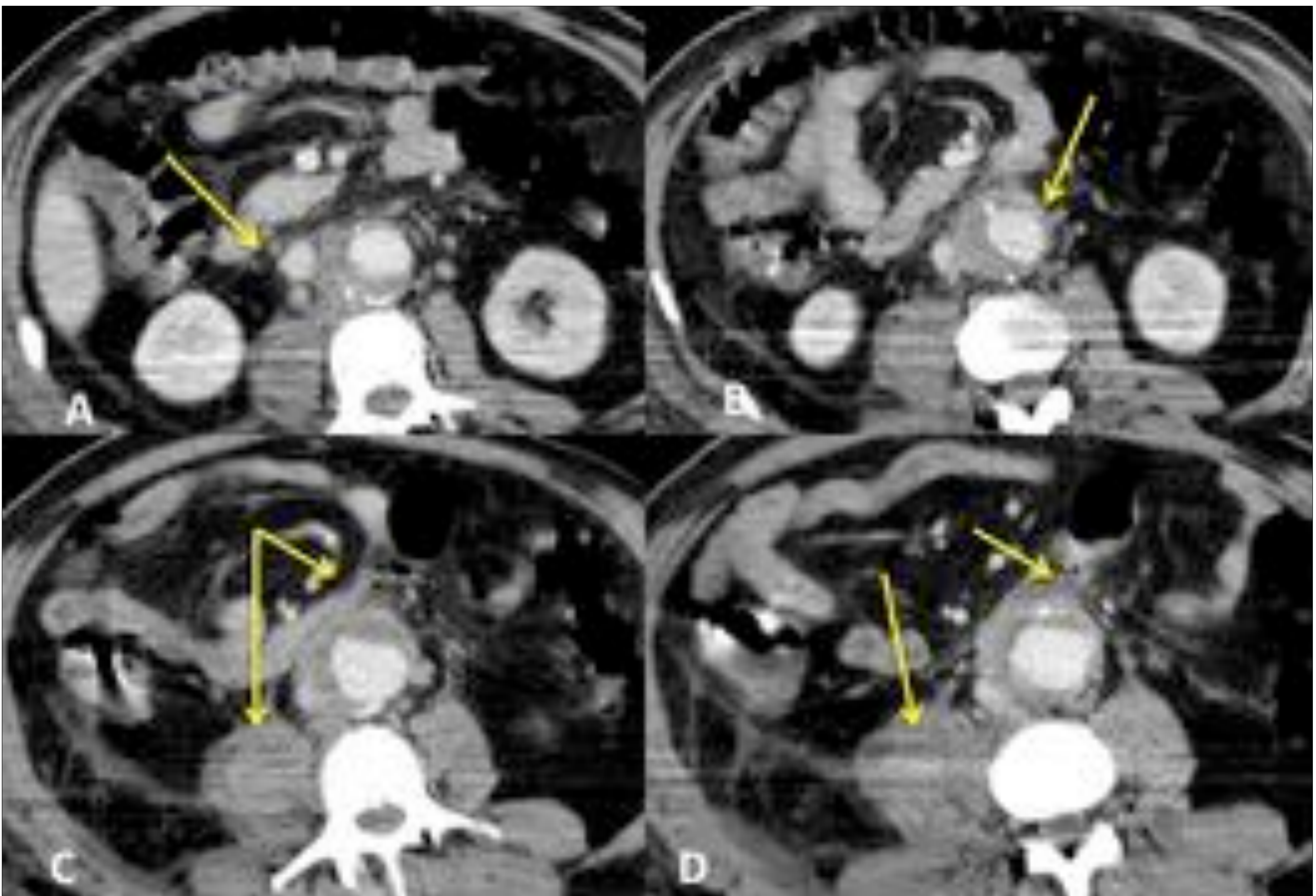
**Figura 1. Fístula aortoduodenal.** Varón de 68 años con aneurisma abdominal conocida que presenta dolor abdominal y signos de irritación peritoneal. En el TC, se visualiza aneurisma de aorta abdominal infrarrenal , con discontinuidad del calcio parietal (no visualizado en TC previo) y contraste intravenoso en segunda porción duodenal, que indica la presencia de fístula aortoentérica.

# Revisión del tema:



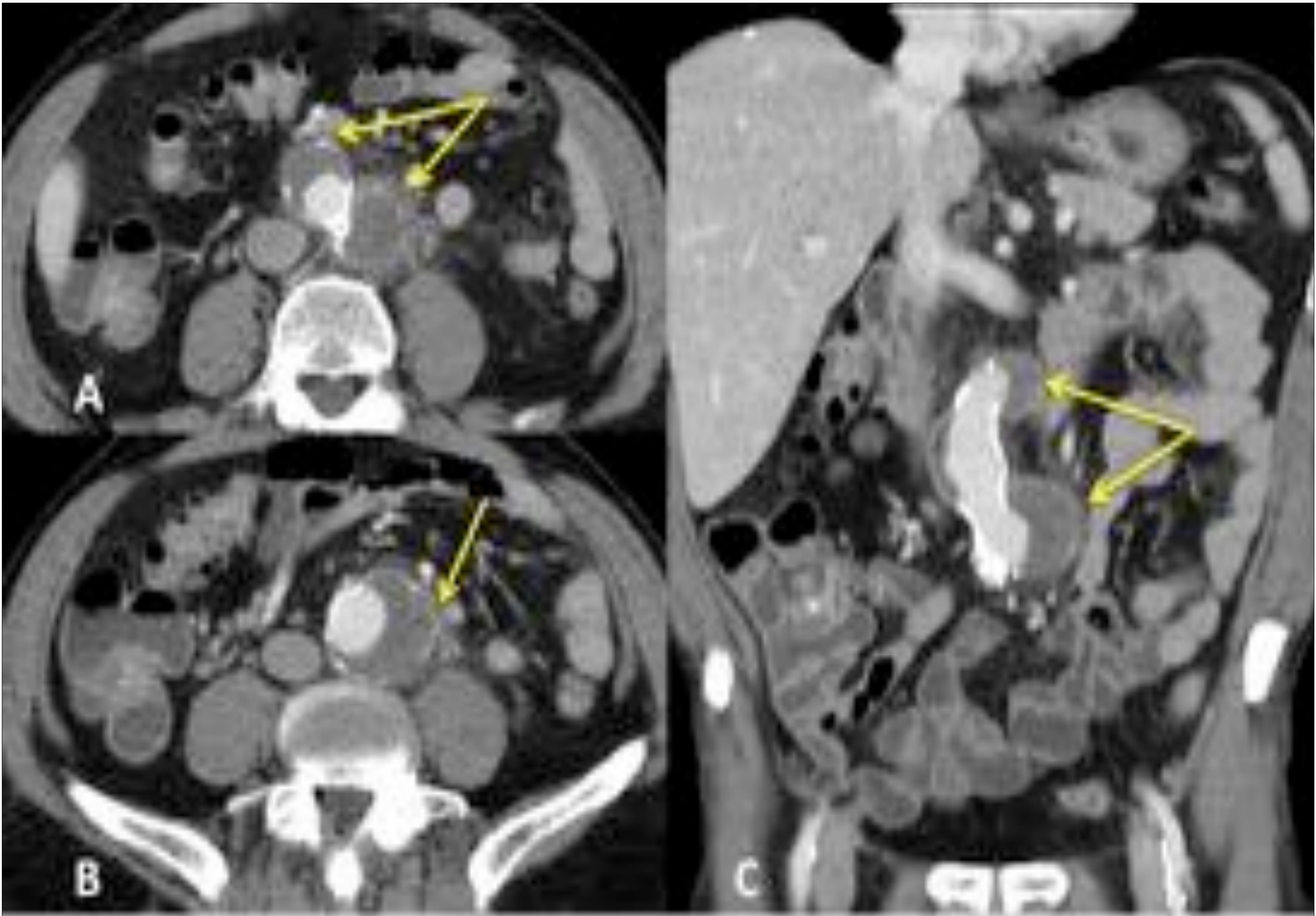
**Figura 2. Aneurisma micótico complicado con pseudoaneurisma.** A y B) Varón de 64 años con fiebre y dolor abdominal intenso que presenta una masa de partes blandas periaórtica con pequeña burbuja de gas en su interior. C y D) A los 10 días, el paciente presenta sudoración e hipotensión. En el Tc, se visualiza extravasación de contraste periaórtico contenido con colección periaórtica que presenta burbujas aéreas en su interior, sugerente de aneurisma micótico complicado con pseudoaneurisma.

# Revisión del tema:



**Figura 3: Aneurisma micótico complicado.** Varón de 66 años séptico con aneurisma micótico de aorta infrarrenal. En el TC se observa una masa de partes blandas periaórtica con realce postcontraste que asocia burbujas de aire extraluminal en la raíz del mesenterio , engrosamiento de músculo psoas derecho, adenopatías inflamatorias locorregionales, y marcada afectación de los planos grasos en raíz de mesenterio, fascia de gerota anterior y posterior, y fascia lateroconal derechas .

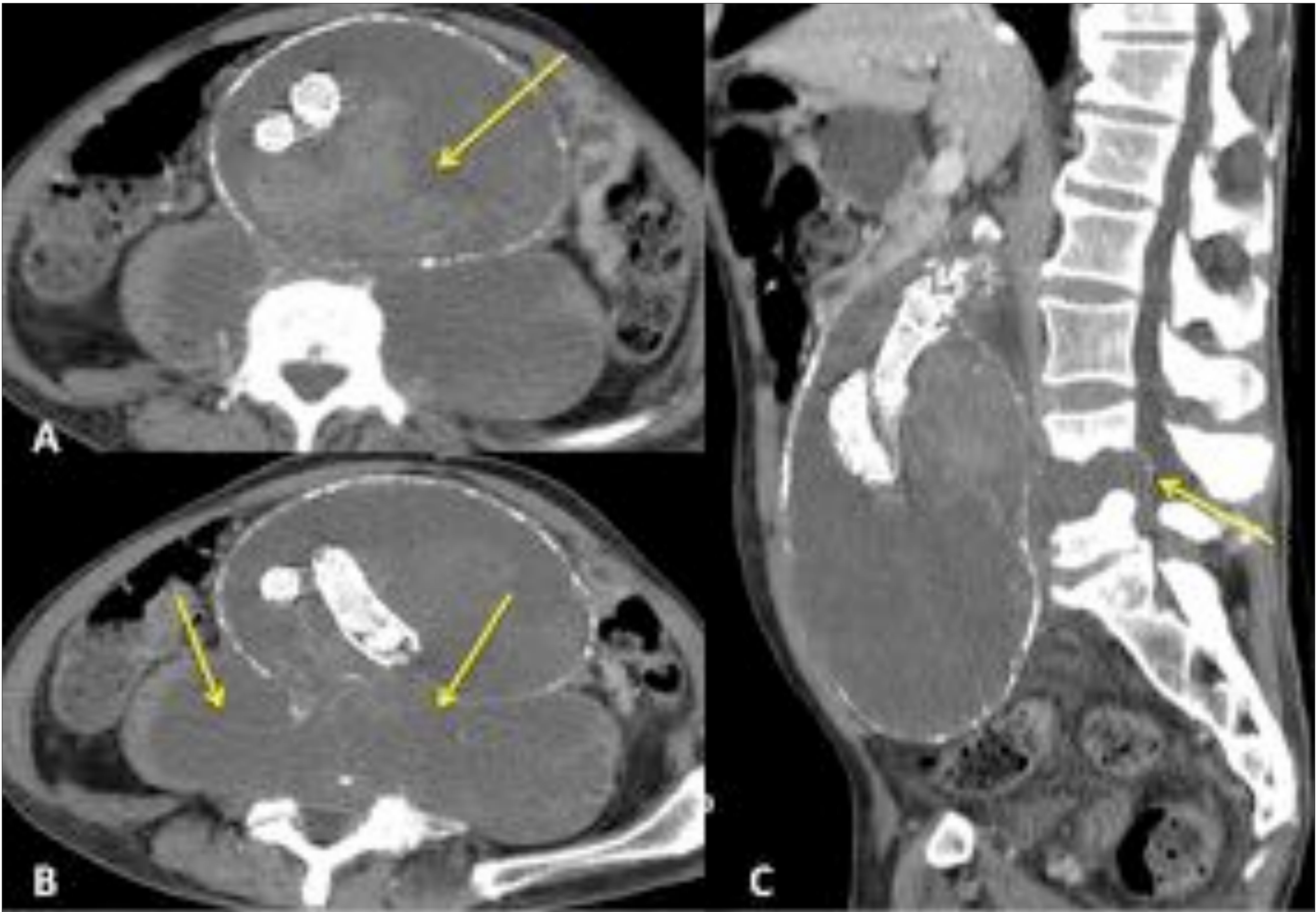
# Revisión del tema:



**Figura 4. Múltiples aneurismas micóticos.** Varón de 66 años con dolor abdominal, fiebre y vómitos. En el TC, se visualizan tres aneurismas saculares en aorta abdominal infrarrenal con aumento de tamaño respecto a estudios previos, que asocian afectación de los planos grasos circundantes y adenopatías localregionales.



# Revisión del tema:



**Figura 5. Infección de endoprótesis aórtica.** Varón de 78 años con dolor abdominal, sudoración e hipotensión. Se visualiza gran aneurisma de aorta abdominal infrarrenal con endoprótesis y con áreas de mayor densidad en su interior. Presenta discontinuidad en pared posterior que comunica con espacio prevertebral y con ambos psoas en relación con fuga de endoprótesis con aneurisma de aorta abdominal complicada con espondilodiscitis y con colecciones en ambos psoas.

# Conclusiones:

Las aortitis infecciosas son infrecuentes, pero debemos considerarlas en la evaluación de pacientes sépticos ya que requiere un diagnóstico y manejo precoz .

La prueba de imagen elección es el TC. La identificación precoz de los hallazgos radiológicos será decisivo para el pronóstico del paciente.