

Adenocarcinoma pancreático. Evaluación diagnóstica y criterios de resecabilidad.

Carlos Castañeda Cruz, Rebeca Sigüenza
González, María Ester Gómez San Martín, Laura
Casadiego Matarranz, Javier Rogríguez
Jiménez, Ignacio Eiros Bachiller

Hospital Clínico Universitario de Valladolid,
Valladolid

Objetivo docente

Conocer las características y criterios de irresecabilidad de los adenocarcimas pancreáticos con el objetivo de llegar a un diagnóstico preciso que ayude a seleccionar a los pacientes subsidiarios de cirugía.

Revisión del tema

El adenocarcinoma de páncreas es la cuarta causa de muerte por neoplasia en adultos y la segunda de cáncer digestivo

Tasa de supervivencia global a los 5 años inferior al 5 ya que debido a la inespecificidad de la sintomatología clínica inicial, el 80% de los casos se diagnostican en estadios avanzados de la enfermedad.

El tratamiento quirúrgico radical en el momento del diagnóstico es la única opción potencialmente curativa, que puede efectuarse en sólo 10–25%

El 85 % de los adenocarcinomas de páncreas surgen del epitelio ductal.

Alrededor del 60-75% de tumores asientan en la cabeza pancreática, causando clínica de ictericia obstructiva, habitualmente asociado a dolor epigástrico y pérdida de peso, en etapas poco avanzadas de la enfermedad.

El 15% de las neoplasias se desarrollan en el cuerpo pancreático y el 5-10% lo hacen en la cola.

El 20% restante afectan a la glándula de forma difusa.



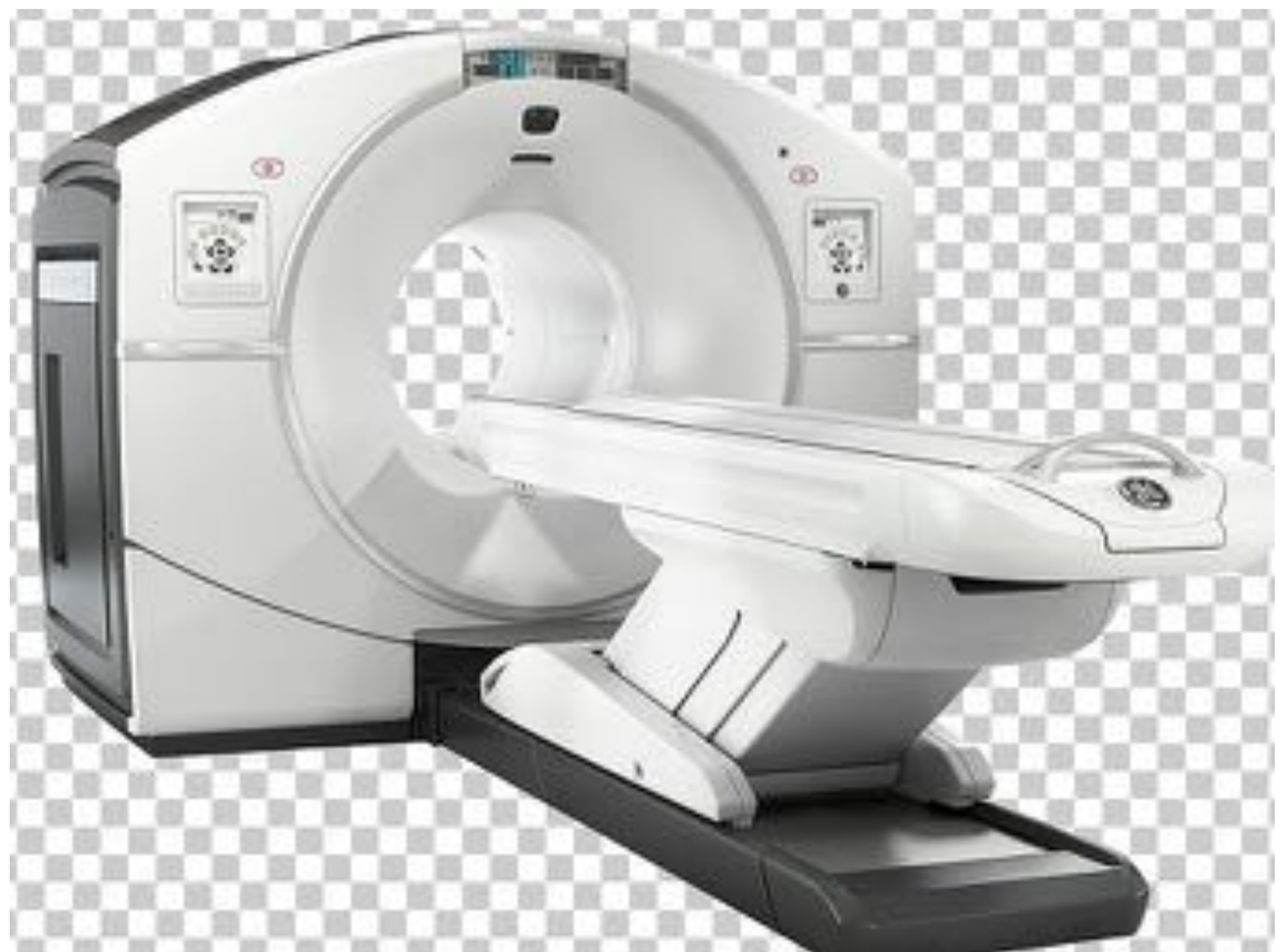El marcador tumoral más extensamente utilizado es el CA 19-9, útil en la monitorización de la respuesta terapéutica, pronóstico y seguimiento de recidivas.

Se ha establecido relación con la exposición activa al tabaco y con la edad.

También se han identificado algunos síndromes hereditarios asociados, como el melanoma familiar hereditario, el síndrome de Peutz-Jeghers, el cáncer colorrectal hereditario no polipoideo (tipo Lynch II), las mutaciones de BRCA1 - BRCA2 y la ataxia-telangiectasia.

A pesar de múltiples estudios para determinar los factores de riesgo de la enfermedad, no se ha conseguido definir una población de riesgo que permita poner en marcha programas de cribaje para este tumor.

En la evaluación preoperatoria, el objetivo será detectar el tumor y valorar su resecabilidad, para llevar a cabo un tratamiento óptimo.



La TC es la técnica de elección y más empleada para este propósito.

Ecografía abdominal

Es a menudo estudio inicial en pacientes con sospecha clínica de afectación hepato-biliopancreática debido a su inocuidad y amplia disponibilidad.

Permite detectar la neoplasia pancreática (hipoecoica y mal definida), valorar la vía biliar/conducto, evaluar las estructuras vasculares peripancreáticas, metástasis hepáticas y en ocasiones implantes peritoneales.

Limitaciones:

- Interposición de gas intestinal,
- Exploración «operador-dependiente»
- Baja sensibilidad y especificidad para determinar la resecabilidad

Tomografía computerizada

La TC es el método de imagen más ampliamente utilizado para la detección, caracterización, evaluación preoperatoria planificación quirúrgica y seguimiento de los pacientes tratados de cáncer de páncreas

Se requiere un estudio dinámico bifásico obtenido en fase parenquimatosa pancreática (o pancreatográfica) con un retardo de 40 segundos, seguido de una fase venosa portal, obtenida con una demora de unos 70 segundos

Detección tumoral

Aproximadamente el 90 % de los adenocarcinomas de páncreas se presentan como una masa focal.

En la TC con contraste intravenoso, la lesión suele ser hipodensa con respecto al tejido pancreático.

Aunque hay que tener en cuenta que alrededor del 10% de los adenocarcinomas de páncreas son isodensos en relación al parénquima pancreático no tumoral.

Estadificación y criterios de resecabilidad

Los valores predictivos positivos de la TC para irresecabilidad está entre el 89% y 100%, algo menor (76-90%) para valorar la resecabilidad, siendo las principales limitaciones de la TC en el proceso de estadificación la presencia de pequeñas lesiones hepáticas y de implantes peritoneales.

TNM

El principal factor que determina el estadio del tumor es el grado de invasión locorregional o a distancia y no el tamaño de la tumoración

T0 - no hay evidencia de tumor primario

Tis - carcinoma in situ

T1 - tumor limitado al páncreas <2 cm

T2 - tumor limitado al páncreas >2 cm

T3 - tumor que se extiende fuera del páncreas, sin afectar el tronco celíaco ni la arteria mesentérica superior

T4 – Afectación del tronco celíaco o la arteria mesentérica superior

N0 - Ausencia de metástasis en los ganglios regionales

N1- Presencia de metástasis en los ganglios regionales

M0 - Ausencia de metástasis a distancia

M1 - Presencia de metástasis a distancia

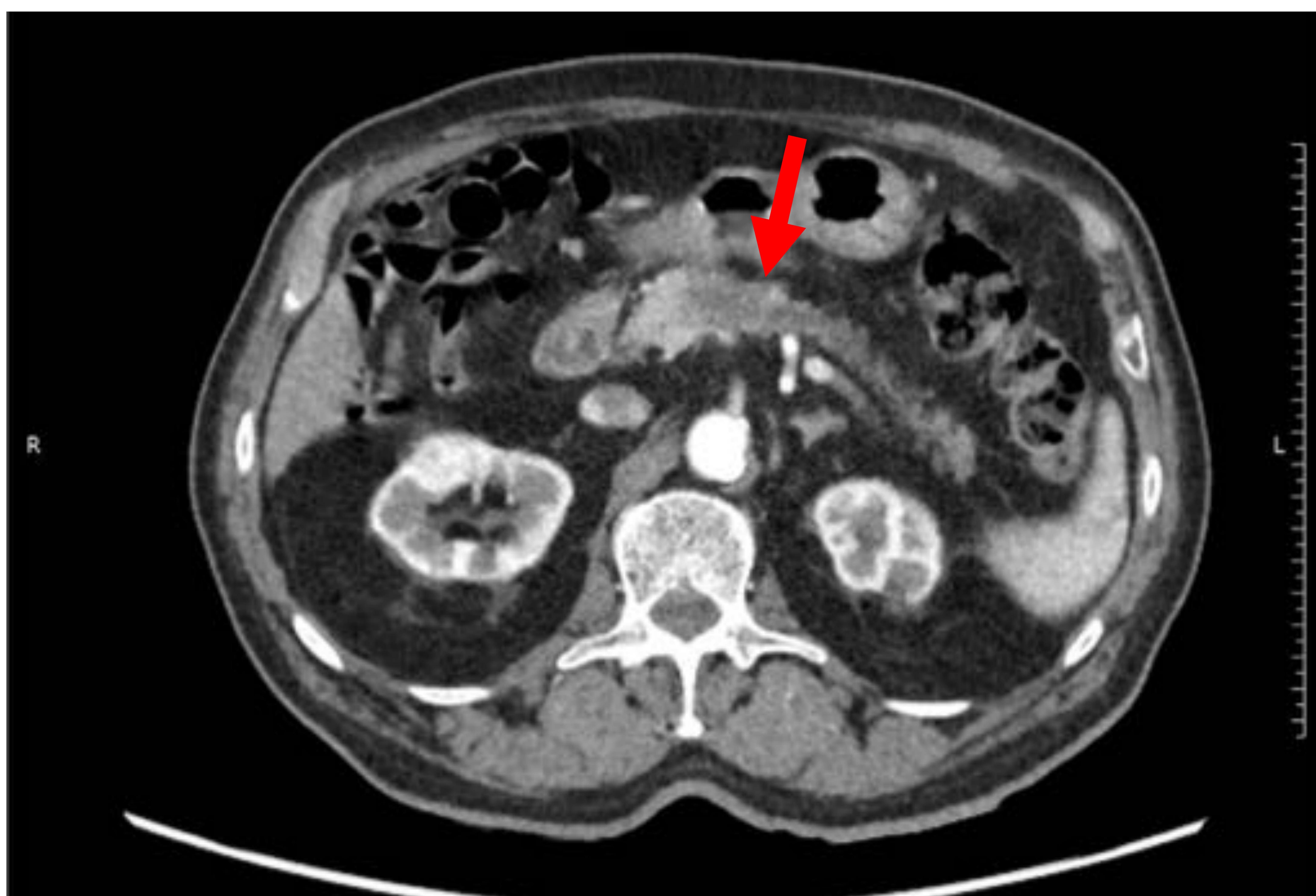

Figura 1. Adenocarcinoma pancreático (flecha roja) visible como hipodensidad que afecta a la cabeza/cuerpo pancreático, produciendo atrofia distal de la glándula.

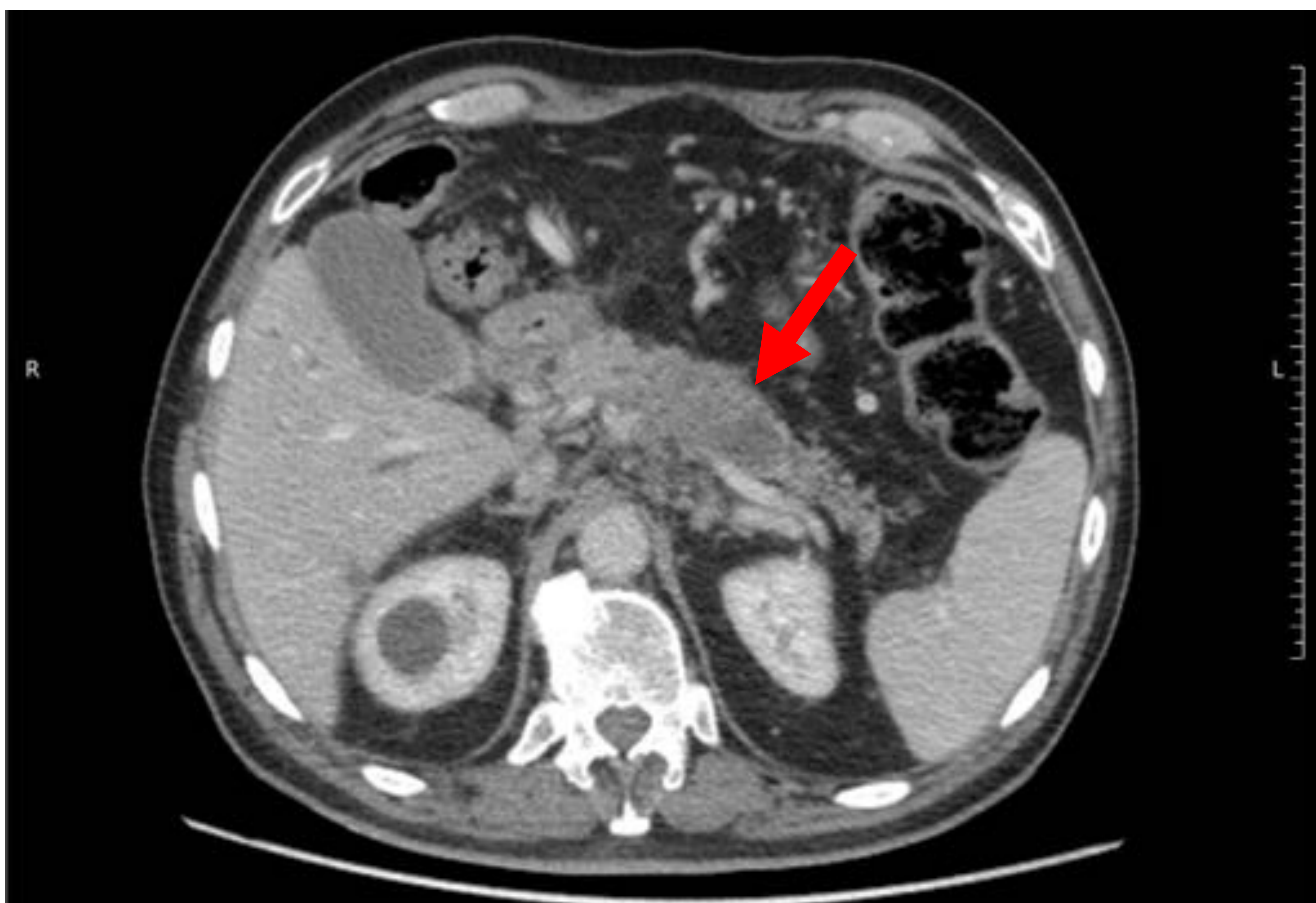


Figura 2. Adenocarcinoma pancreático (flecha roja) visible como hipodensidad que afecta al cuerpo pancreático

Evaluación vascular

La infiltración vascular es el factor más crítico del que depende la potencial resecabilidad tumoral.

La invasión arterial es un criterio de irresecabilidad bien aceptado.

Los Criterios de Lu establecen la probabilidad de infiltración basándose en el porcentaje de contacto con el vaso.

GRADOS	% de contacto entre el tumor y la circunferencia del vaso	Probabilidad de infiltración
0	no contacto	no invasión
I	< 25 % de circunferencia	invasión posible pero poco probable
II	entre 25-50%	invasión posible pero poco probable
III	entre 50-75%	invasión vascular
IV	>75% o estenosis	invasión vascular

Tabla 1. Evaluación vascular

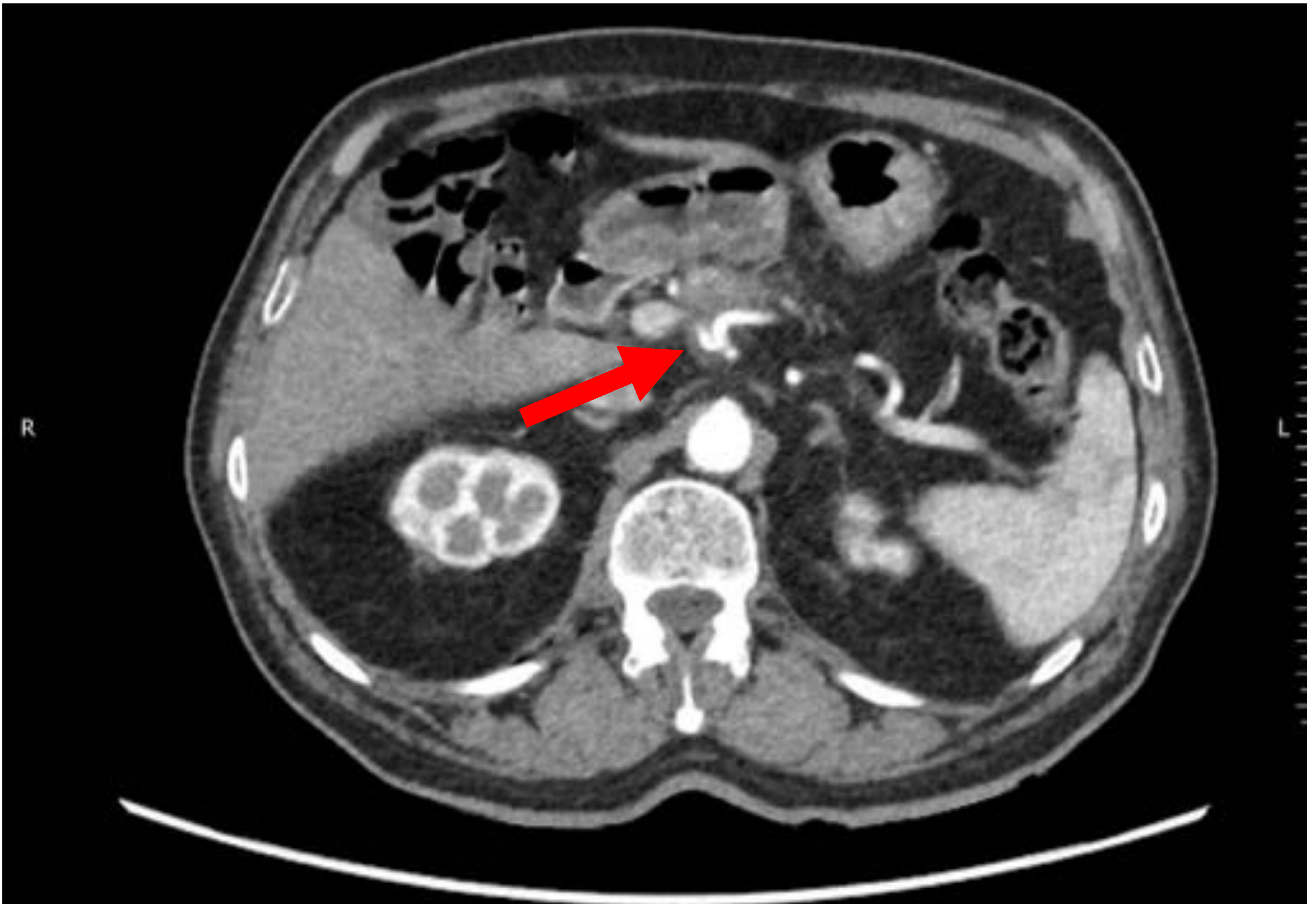

Figura 3. Manguito de partes blandas rodeando al tronco celiaco (flecha roja) de forma significativa, en relación con invasión vascular.

Invasión venosa

Los signos de irresecabilidad incluyen:

- Estenosis e irregularidad de la vena porta o la vena mesentérica superior, así como una contigüidad circunferencial del tumor con la vena porta superior a 90°.
- Trombosis de la VMS o VP.
- Signo de la "lágrima" de la vena mesentérica superior : consiste en una deformidad de la morfología redondeada de la vena adyacente al tumor en las secciones axiales, como indicativo de invasión venosa.
- Presencia de pequeñas venas peripancreáticas dilatadas.

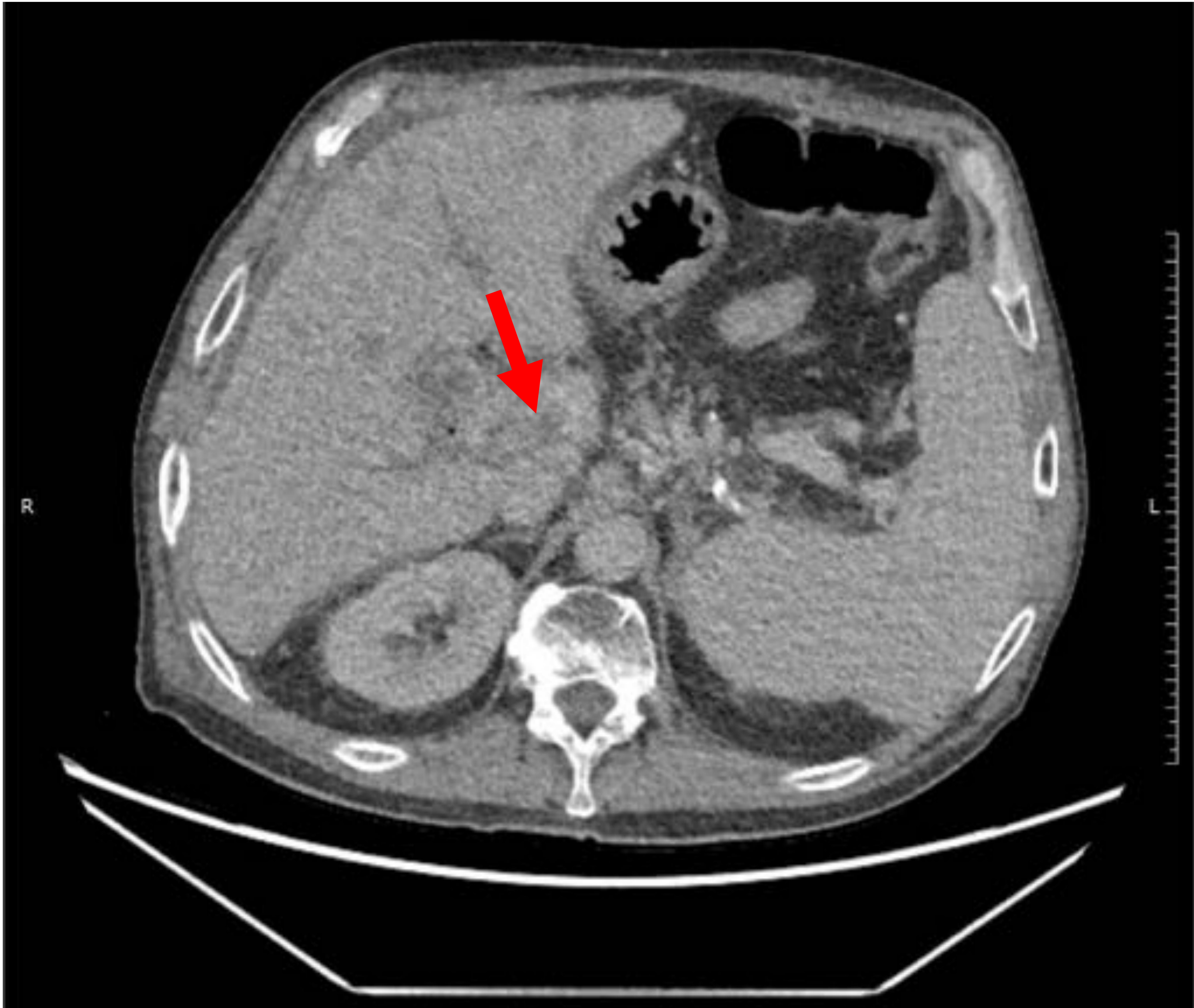


Figura 4. Estenosis e irregularidad de la vena porta, con una contigüidad circunferencial del tumor con la vena porta (flecha roja) superior a 90° , en relación con invasión venosa.

Invasión arterial

La afectación (con pérdida de plano graso entre el tumor y el vaso) de la arteria mesentérica superior, tronco celíaco, arteria hepática o arteria gastroduodenal proximal, hace al tumor irreseccable.

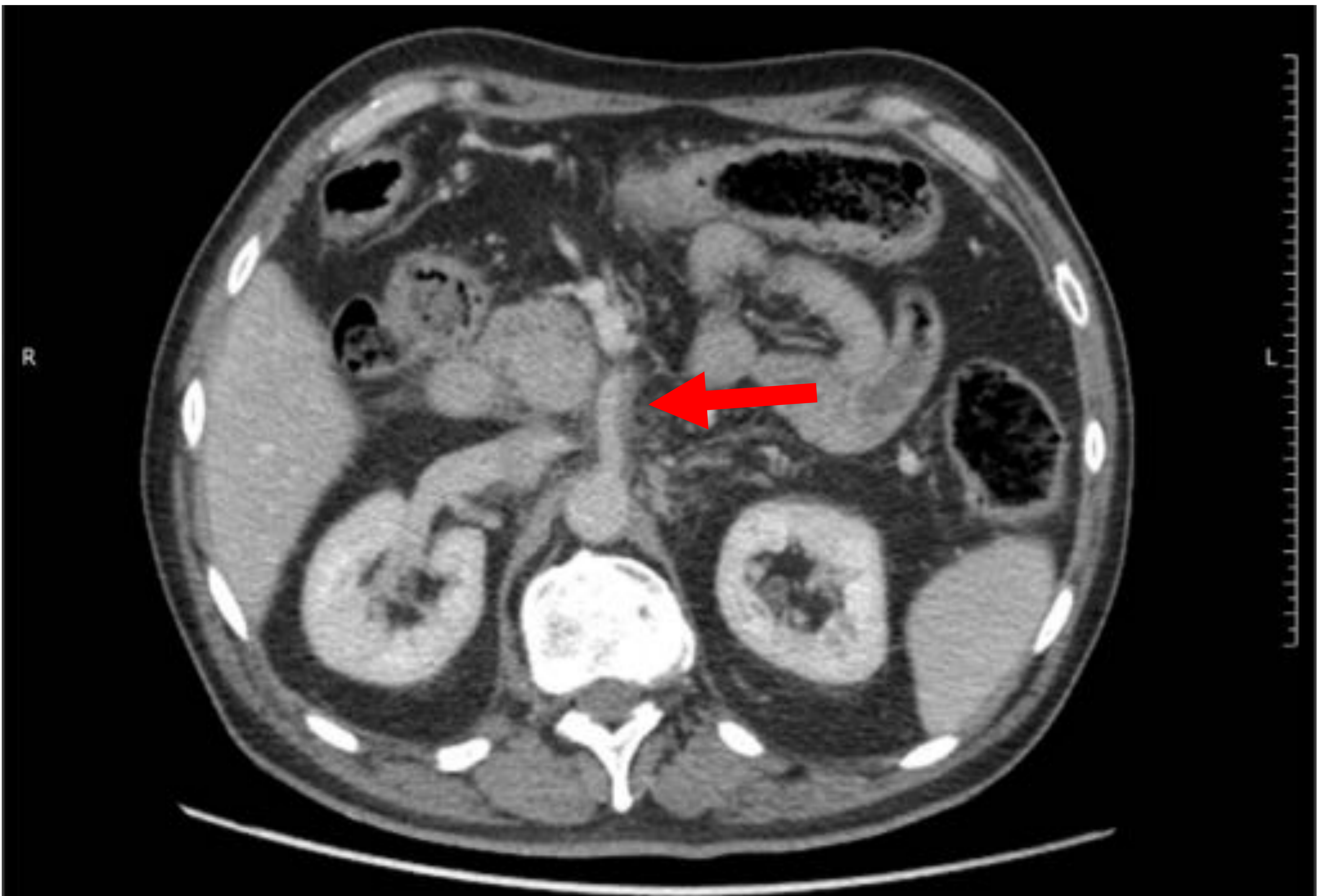

Figura 5. Manguito de partes blandas rodeando al tronco celiaco (flecha roja) de forma significativa, en relación con invasión vascular.

Evaluación de metástasis a distancia

La detección de metástasis hepáticas o peritoneales constituye un criterio definitivo de irresecabilidad tumoral.

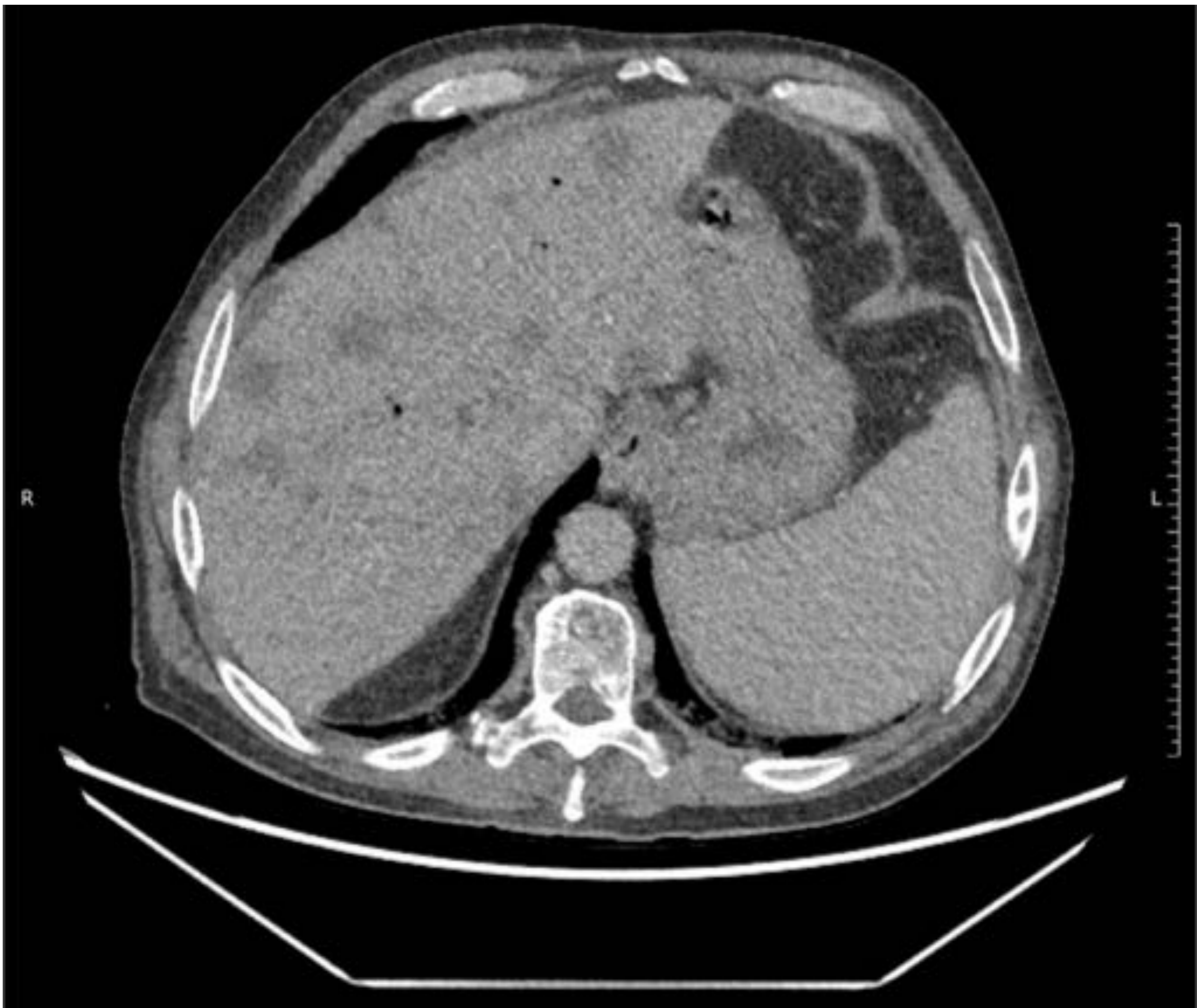


Figura 6. Parénquima hepático heterogéneo, de aspecto multinodular, en relación con diseminación metastásica. Se aprecia aerobilia secundaria a prótesis biliar.

Evaluación ganglionar

La TC no es exacta en la estadificación ganglionar prequirúrgica.

El tamaño no es una característica discriminatoria entre ganglios linfáticos metastásicos y no metastásico, además que la detección de ganglios metastásicos peripancreáticos tiene una importancia limitada porque la mayoría se resecan en bloque junto con el tumor. Por tanto en pacientes con un tumor resecable por lo demás, la descripción en TC de ganglios peripancreáticos agrandados no debe impedir una resección con intención curativa

ESTADIAJE Y CRITERIOS DE RESECABILIDAD

Se consideran tumores resecables aquellos que cumplen los siguientes criterios:

1. Ausencia de enfermedad extrapancreática.
2. No evidencia de afectación de AMS, TC ó AH, definida como la presencia de plano graso entre el tumor y las arterias.
3. La afectación de la confluencia entre VMS-VP, si la resección y reconstrucción son posibles, no es criterio de irresecabilidad. No hay evidencia de contacto, distorsión, invasión o trombosis de VMS o VP.

La afectación de la vena esplénica, invasión a duodeno y ganglios locorregionales no son criterio de irresecabilidad ya que pueden ser resecados en bloque con el tumor

Estadio	Descripción	TNM	Comentarios
I	resecable	T1/T2,N0,M0	no enfermedad extrahepática
II	resecable	T1/T2,N1,M0 T3,N0/N1,M0	puede haber extensión a tejidos peripancreáticos sin invasión vascular
III	resecable borderline/ irresecable	T4,N0/N1,M0	invasión vascular venosa o arterial, estómago o colon
IV	irresecable	Cualquier T N0/ N1,M1	metástasis a distancia

Tabla 2. Criterios de resecabilidad

Conclusiones

El radiólogo debe estar familiarizado con las características propias de estas lesiones, de manera que puedan ser diagnosticadas de forma temprana y preciosa con el fin de ofrecer la mejor opción terapéutica.

Referencias

1. Martínez Fernández T, Hernandez Munoz L, Pérez Gil M, Soliva Martínez D, Belda Gonzalez I, Martínez Pérez TJD; Adenocarcinoma de páncreas: diagnóstico, evaluación preoperatoria y criterios de resecabilidad. Seram2014/S-0565. 2014
2. Darren D. D. Brennan. Comprehensive Preoperative Assessment of Pancreatic Adenocarcinoma with 64-Section Volumetric CT. RadioGraphics 2007; 27:1653–1666
3. Salvador Navarro, Eva Vaquero, Joan Maurel, Josep Antoni Bombi. Recomendaciones para el diagnóstico, la estadificación y el tratamiento del cáncer de páncreas (parte I). S. Navarro et al / Med Clin (Barc). 2010;134(14):643–655
4. Carlos Valls, Eduard Andía, Anna Sanchez, Juan Fabregat. Dual-Phase Helical CT of Pancreatic Adenocarcinoma: Assessment of Resectability Before Surgery. AJR 2002;178:821–826
5. C. Ayuso, M. Sánchez, J. R. Ayuso, T. M. de Caralt y C. de Juan. Diagnóstico y estadificación del carcinoma de páncreas (I). Radiología. 2006;48(5):273-82