

*¿Sigue vigente el sistema BI-RADS en el manejo de las microcalcificaciones? Resultados de nuestro Centro.*

*Montserrat Novoa Ferro, Ana María Rocha García, Daniel Mera Fernández, Carlos Andrés Sepúlveda Villegas, Selma Del Campo Estepar, Raquel Alemán Millares.*

*Hospital Povisa, Vigo.*

# I · N · T · R · O · D · U · C · C · I · Ó · N

La **mamografía** es una **herramienta básica** tanto para el cribado como para el diagnóstico del cáncer de mama [1].

El 55% de las neoplasias de mama **no palpables** debutan como **microcalcificaciones** en mamografía de cribado [2].

Las microcalcificaciones se clasifican en función de su morfología y distribución.

La última edición del BI-RADS (Breast Imaging-Reporting And Data System) engloba las microcalcificaciones amorfas, heterogéneas groseras y finas pleomórficas dentro de la **categoría 4B**, es decir, que tienen un valor predictivo positivo (**VPP**) para malignidad entre **10-50%**, y por lo tanto son subsidiarias de **estudio histológico** mediante biopsia [3].

La **técnica de elección** para el muestreo de microcalcificaciones es la biopsia asistida por vacío guiada por esterotaxia (**BAV-STX**) [4].

Clásicamente la probabilidad de malignidad de las microcalcificaciones amorfas está considerada como del 20% [5-6].

En un trabajo reciente, la probabilidad de malignidad para microcalcificaciones amorfas fue del 10,5%, y de un 7% en el caso de que la distribución sea agrupada [7]. Por otro lado, en un subgrupo determinado de pacientes (<50 años, sin historia de cáncer de mama u ovario) la probabilidad de malignidad para este tipo de microcalcificaciones disminuye al 3,1%, cifra que estaría más próxima de la categoría BI-RADS 3. En base a este resultado se propone seguimiento, como alternativa a la biopsia para estas pacientes.

# I·N·T·R·O·D·U·C·C·I·Ó·N

## O·B·J·E·T·I·V·O

Discutir la validez de las recomendaciones del sistema BI-RADS en el manejo de microcalcificaciones vistas en mamografía digital, de acuerdo a la experiencia acumulada en nuestro Centro a lo largo de un año, y prestando especial atención a las microcalcificaciones amorfas.

# M·A·T·E·R·I·A·L y M·É·T·O·D·O·S

## *Estudio retrospectivo*

### *Recogida de datos:*

Se recogen las BAV-STX realizadas en nuestro centro en el último año (octubre 2018 – septiembre 2019 incluidos).

### *Criterios de inclusión:*

BAV realizadas a microcalcificaciones puras, sin otros hallazgos asociados (nódulos, distorsiones, asimetrías...).

### *Información recogida:*

- Datos demográficos
- Procedencia de la paciente
- Motivo de la prueba (nueva aparición, aumento de número o tamaño, no estudios previos para comparar, extirpación parcial en biopsia previa, AP de biopsia previa discordante)
- Categoría BI-RADS
- Morfología de las microcalcificaciones
- Distribución de las microcalcificaciones
- Resultado anatomopatológico (AP) de la biopsia

### *Análisis estadístico:*

Mediante el programa SPSS 15<sup>®</sup>.

# R • E • S • U • L • T • A • D • O • S

- Se realizaron un total de 69 BAV-STX.

Tabla resumen:

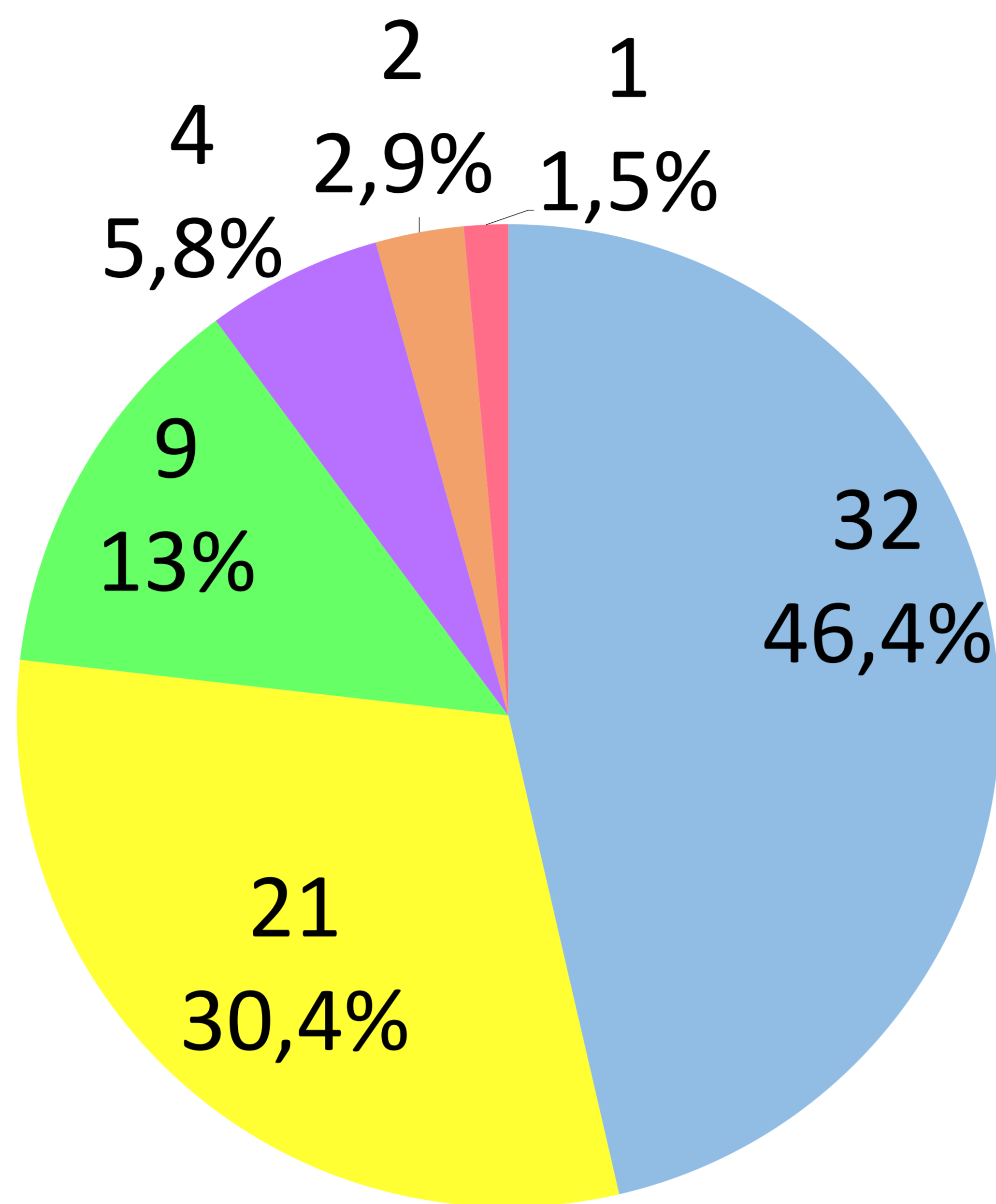
<b>Datos demográficos:</b>	
Sexo	Femenino: 69 (100%)
Edad	52,7 ± 7,7 años (Rango: 41 – 78 años)
<b>Procedencia de la paciente:</b>	
Ginecología	39 (56,5%)
Programa Gallego de detección precoz del cáncer de mama (PGDPCM)	24 (34,8%)
Vía rápida del cáncer de mama	3 (4,3%)
Oncología	3 (4,3%)
<b>Motivo de prescripción:</b>	
Nueva aparición	34 (49,2%)
Aumento número y tamaño	23 (33,3%)
No estudios previos para comparar	9 (13%)
Extirpación parcial en biopsia previa	1 (1,5%)
AP de biopsia previa discordante	2 (3%)
<b>Categoría BI-RADS:</b>	
2	2 (3%)
3	3 (4,5%)
4A	16 (22,9%)
4B	42 (60,6%)
4C	3 (4,5%)
5	1 (1,5%)
6	2 (3%)
	Mediana: 4B

# R • E • S • U • L • T • A • D • O • S

Resultado AP de las biopsias:

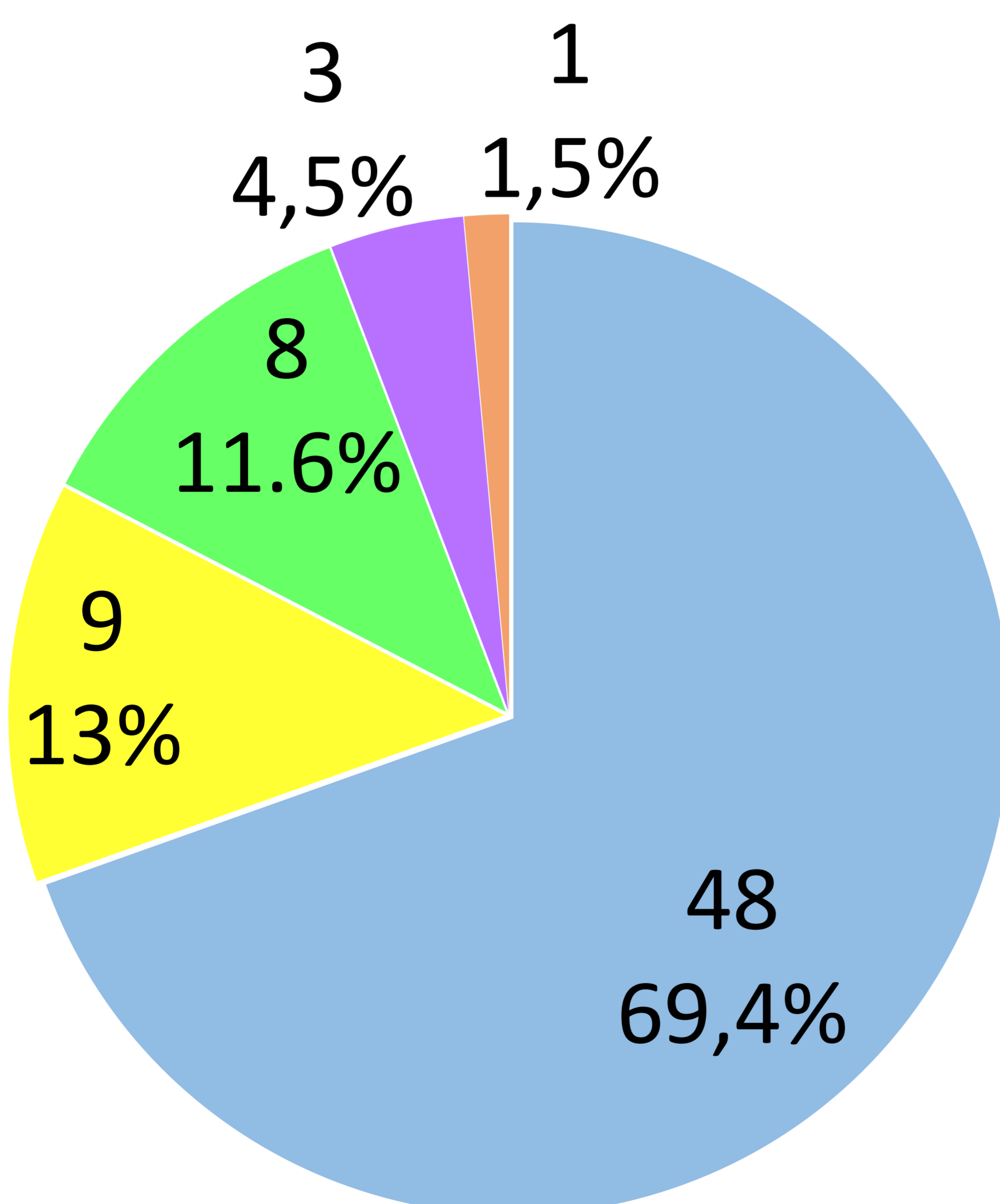
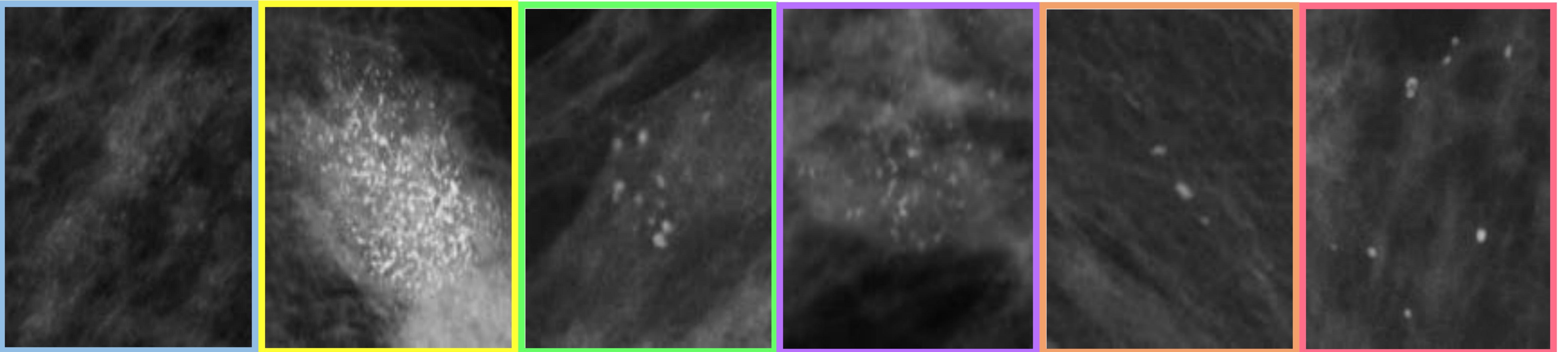
<b><i>Benigno</i></b>	49 (71%)
<b><i>Lesiones de alto riesgo</i></b>	6 (8,7%)
Atipia epitelial plana (AEP)	2
Hiperplasia ductal atípica	2
Papiloma intraductal	1
Neoplasia lobulillar + AEP	1
<b><i>Maligno</i></b>	14 (20,3%)
Carcinoma ductal in situ	11
Grado intermedio	6
Grado alto	5
Carcinoma ductal in situ (alto grado) con componente microinvasivo	1
Carcinoma ductal infiltrante	2

# R.E.S.U.L.T.A.D.O.S



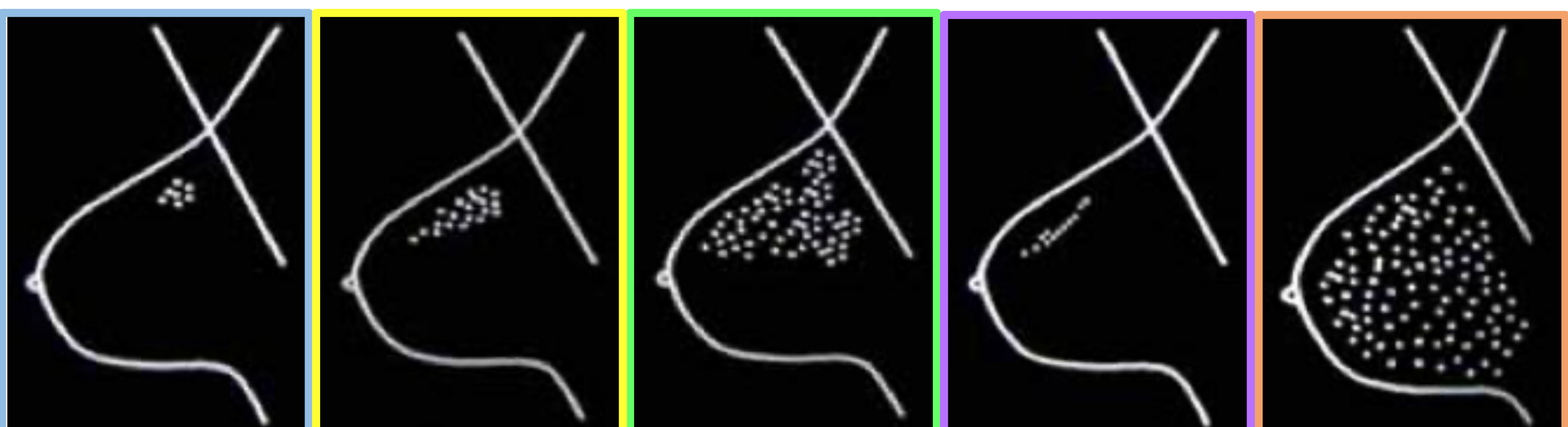
## Morfología:

- Amorfas
- Heterogéneas groseras
- Puntiformes
- Finas pleomórficas
- Lineales finas
- Redondeadas



## Distribución:

- Agrupadas
- Segmentaria
- Regional
- Lineal
- Difusa



# R.E.S.U.L.T.A.D.O.S

Distribución →	Cúmulos			Segmentaria			Regional			Lineal			Difusa			
Morfología ↓	😊	🤔	😞	😊	🤔	😞	😊	🤔	😞	😊	🤔	😞	😊	🤔	😞	
<b>Amorfas</b>	18	3	4	2		2	1	2								32
<b>Heterogéneas groseras</b>	14		2		1	1	2			1						21
<b>Puntiformes</b>	3		2				3						1			9
<b>Finas pleomórficas</b>	1					3										4
<b>Lineales finas</b>										2						2
<b>Redondeadas</b>	1															1
	37	3	8	2	1	6	6	2	0	3	0	0	1	0	0	69
	48			9			8			3			1			

😊 : AP benigna. 🤔 : AP con lesión de alto riesgo. 😞 : AP maligna.

## VPP para malignidad:

VPP global = 20,3%

VPP microcalcificaciones amorfas = 18,75%

VPP microcalcificaciones amorfas agrupadas = 12,5%

VPP microcalcificaciones amorfas segmentarias = 6,25%

VPP microcalcificaciones heterogéneas groseras = 14,3%

VPP microcalcificaciones finas pleomórficas = 75%



# C•O•N•C•L•U•S•I•Ó•N

Con base en los resultados presentados, la realización de BAV sigue siendo una estrategia razonablemente aceptable en la recomendación de manejo de las microcalcificaciones amorfas.

# R•E•F•E•R•E•N•C•I•A•S

1. Rocha Carcía AM, Mera Fernández D. Breast tomosynthesis: State of the art. Radiología. 2019;61(4):274-85.
2. Gajdos C, Tartter PI, Bleiweiss IJ, et al. Mammographic appearance of nonpalpable breast cancer reflects pathologic characteristics. Ann Surg. 2002;235(2):246-51.
3. ACR BI-RADS Atlas® 5th Edition.
4. Public Health England. NHS Breast Screening Programme: Clinical guidance for breast cancer screening assessment. NHSBSP publication number 49. Fourth edition. November 2016.
5. Liberman L, Abramson AF, Squires FB, Glassman JR, Morris EA, Dershaw DD. The breast imaging reporting and data system: positive predictive value of mammographic features and final assessment categories. AJR Am J Roentgenol. 1998;171(1):35-40.
6. Berg WA, Arnoldus CL, Teferra E, Bhargavan M. Biopsy of amorphous breast calcifications: pathologic outcome and yield at stereotactic biopsy. Radiology. 2001;221(2):495-503.
7. Oligane HC, Berg WA, Bandos AI, et al. Grouped amorphous calcifications at mammography: frequently atypical but rarely associated with aggressive malignancy. Radiology. 2018;288:671-9.