

PANCREATITIS AGUDA GRAVE

Criterios de gravedad y tratamiento radiológico. Comparación con criterios clínicos y tratamiento quirúrgico.

Eva Castro Lopez¹, Daniel Fraga Manteiga¹, Daniel Gulías Soidán¹, Mónica Mourelo Fariña², Rita Galeiras Vazquez², Milagros Marini¹

¹Servicio Radiodiagnóstico,

²Unidad de Cuidados Intensivos, Complejo Hospitalario Universitario A Coruña

INTRODUCCIÓN

El diagnóstico de pancreatitis aguda grave requiere, al menos, un fracaso orgánico (escala SOFA), con o sin complicaciones locales.

La técnica de imagen de elección para valorar posibles complicaciones es la tomografía computarizada (TC).

CRITERIOS DE GRAVEDAD:

- **Clínicos:**

- **APACHE II:** riesgo de mortalidad hospitalaria para pacientes en Unidad de Cuidados Intensivos (UCI)
- **SOFA:** fallo orgánico asociado a sepsis. Valoración de la función respiratoria, cardiovascular, hepática, renal, neurológica y de la coagulación

- **Radiológicos:**

- **Balthazar**

Inflamación pancreática	
Páncreas normal	0
Aumento de tamaño focal o difuso	1
Inflamación páncreas o grasa peripancreática	2
Colección única	3
Dos o más colecciones y/o gas retroperitoneal	4
Necrosis pancreática	
0	0
< 30%	2
30-50%	4
>50%	6
Leve	0-3
Moderada	4-6
Severa	7-10

- **Radiológicos:**

- **Índice modificado de Mortele**

Inflamación pancreática	
Páncreas normal	0
Alteraciones intrapancreáticas con o sin cambios inflamatorios peripancreáticos	2
Colecciones líquidas o necrosis de la grasa peripancreática	4
Necrosis pancreática	
0	0
≤ 30%	2
> 30%	4
Complicaciones extrapancreáticas	
Ascitis, derrame pleural, complicaciones vasculares, gastrointestinales y parenquimatosas.	2

Leve	0-2
Moderada	4-6
Severa	8-10

El índice modificado de Mortele, a diferencia de los criterios de Balthazar, contempla complicaciones importantes para el pronóstico del paciente como el aumento de líquido en el tercer espacio o la afectación vascular y confiere mayor importancia a la necrosis.

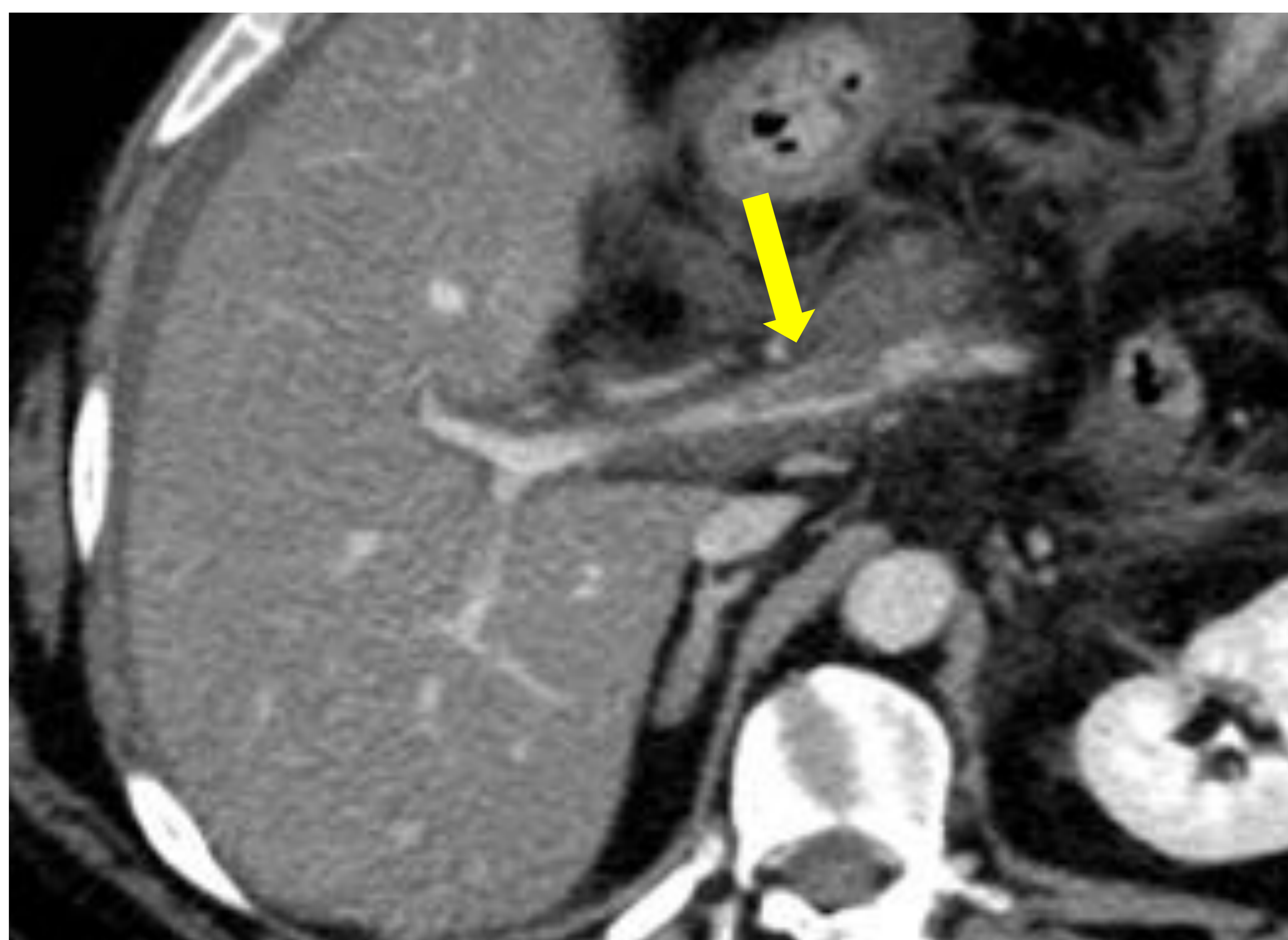


Fig.1 Trombo en la luz de la vena porta principal en un paciente con pancreatitis necrótica.

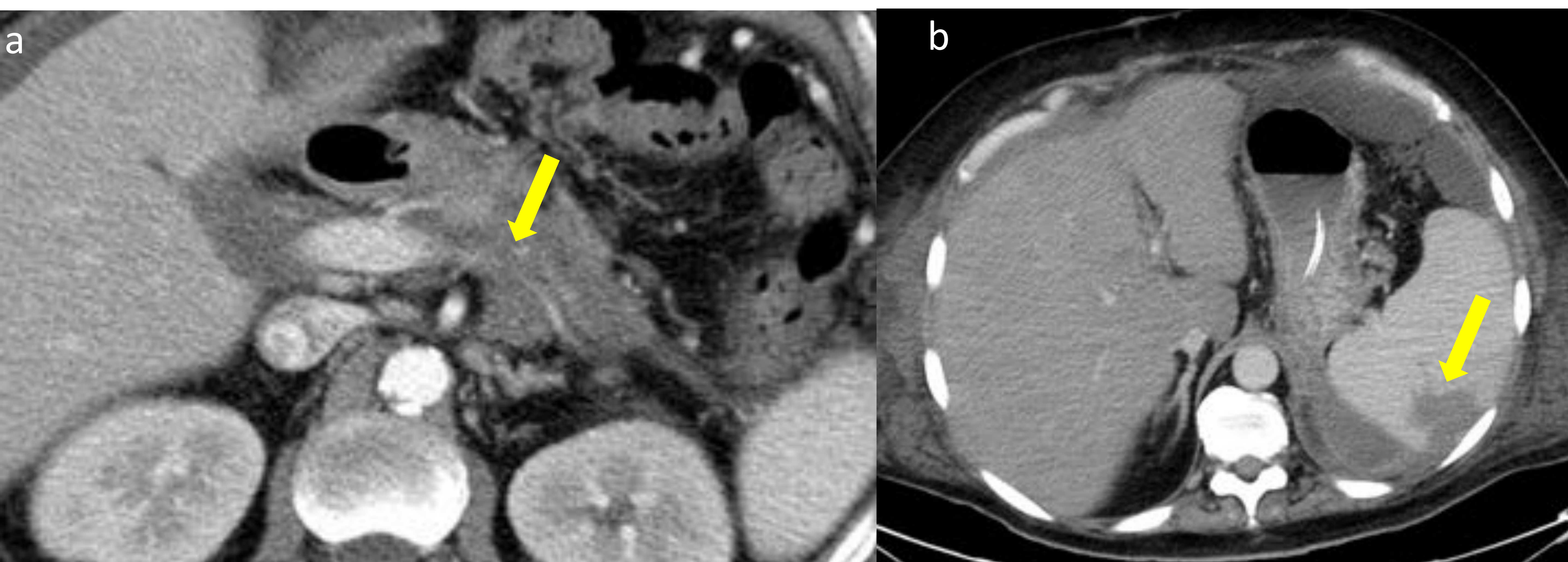


Fig.2 2a) Vena esplénica trombosada proximalmente y flujo distal filiforme. 2b) Afectación secundaria del bazo que presenta un infarto periférico.

Las complicaciones vasculares pueden implicar afectación orgánica por infartos o hipertensión portal, en el caso de las trombosis del eje espleno-porto-mesentérico.

La necrosis pancreática se asocia a un aumento de la morbi-mortalidad de los pacientes con pancreatitis aguda. El pronóstico es peor en los casos en los que coexiste infección.

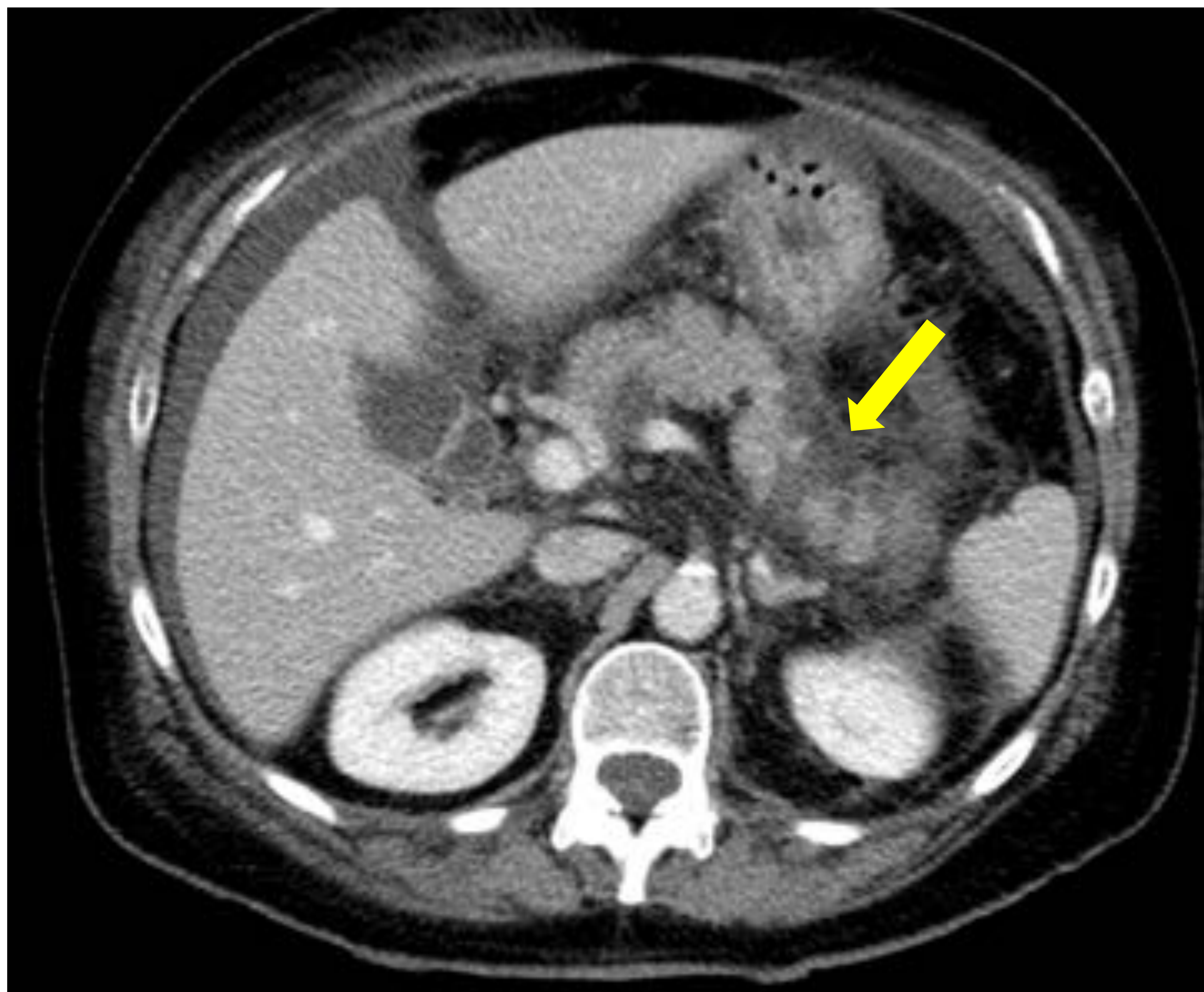


Fig.3 Necrosis parcial de la cola del páncreas que afecta a un total de menos del 30% de la glándula.

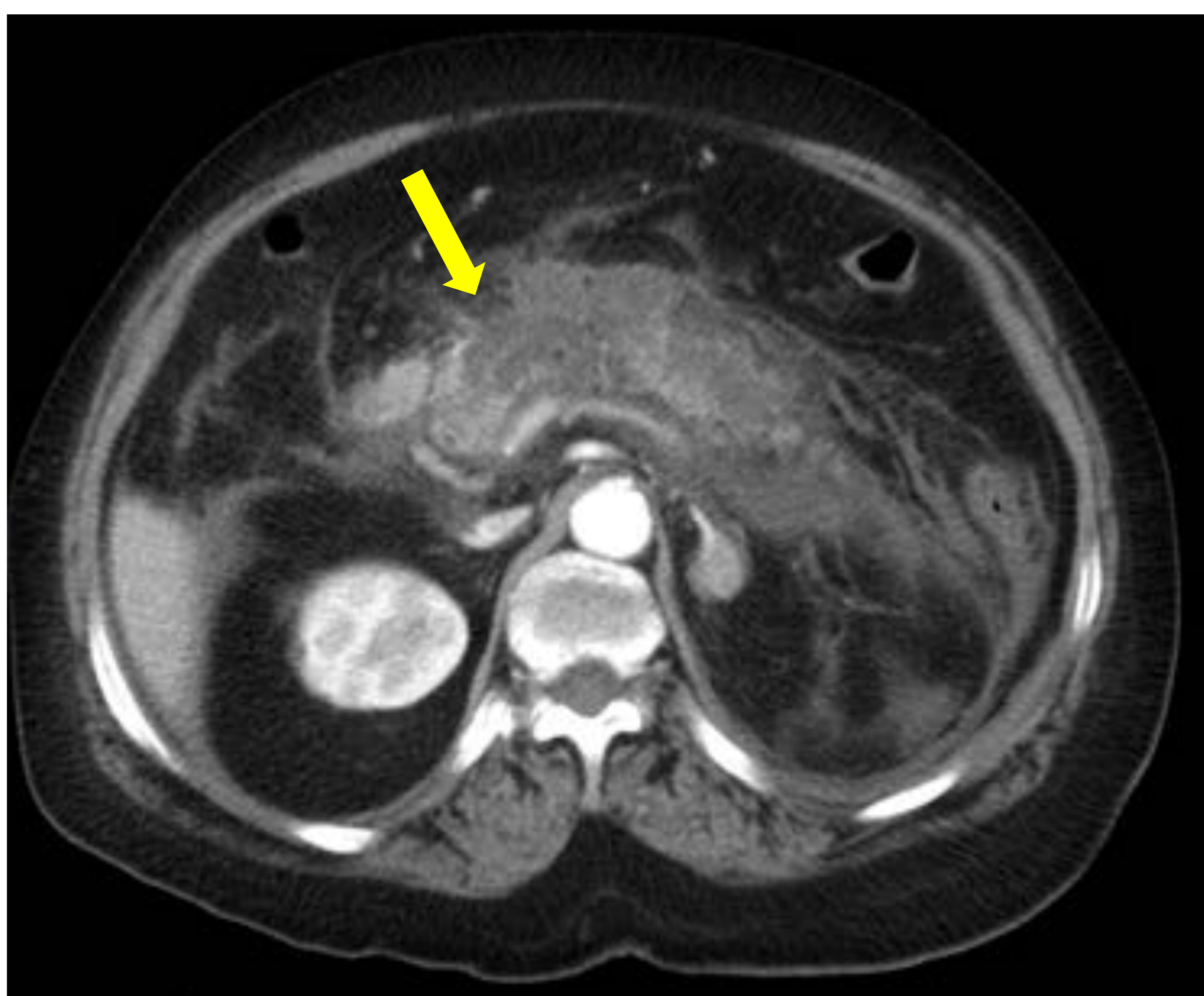


Fig.4 Necrosis de más del 30% del parénquima pancreático con líquido libre y severa afectación inflamatoria peripancreática.

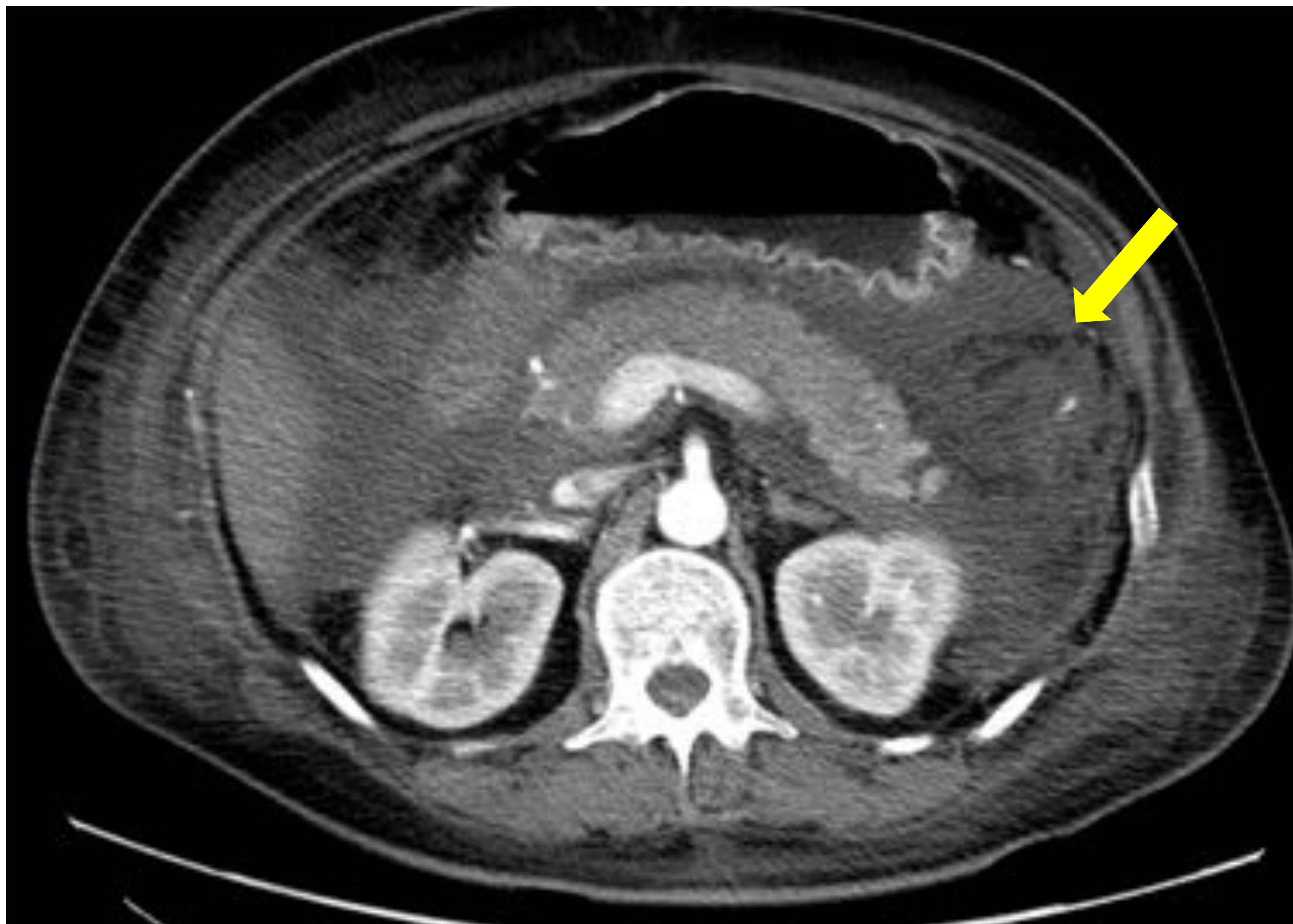

Fig.5 Necrosis de los tejidos grasos peripancreáticos y severa cuantía de líquido libre.

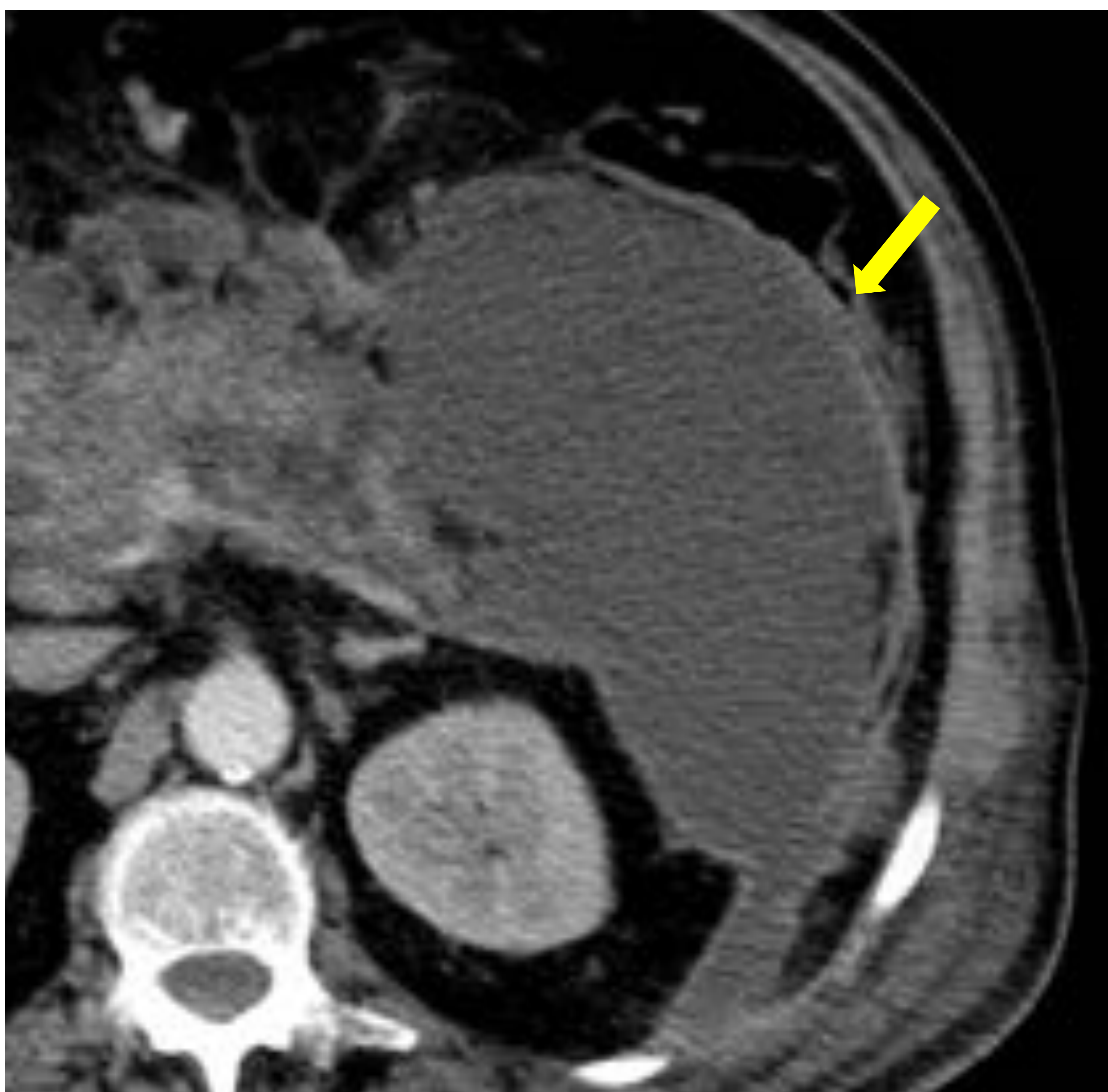


Fig.6 Extensa colección necrótica adyacente a la cola del páncreas y necrosis parical (<30%) de la glándula pancreática.

La forma más frecuente de necrosis es la que afecta tanto al páncreas como a los tejidos peripancreáticos. La necrosis peripancreática aislada es la manifestación menos frecuente de la misma.

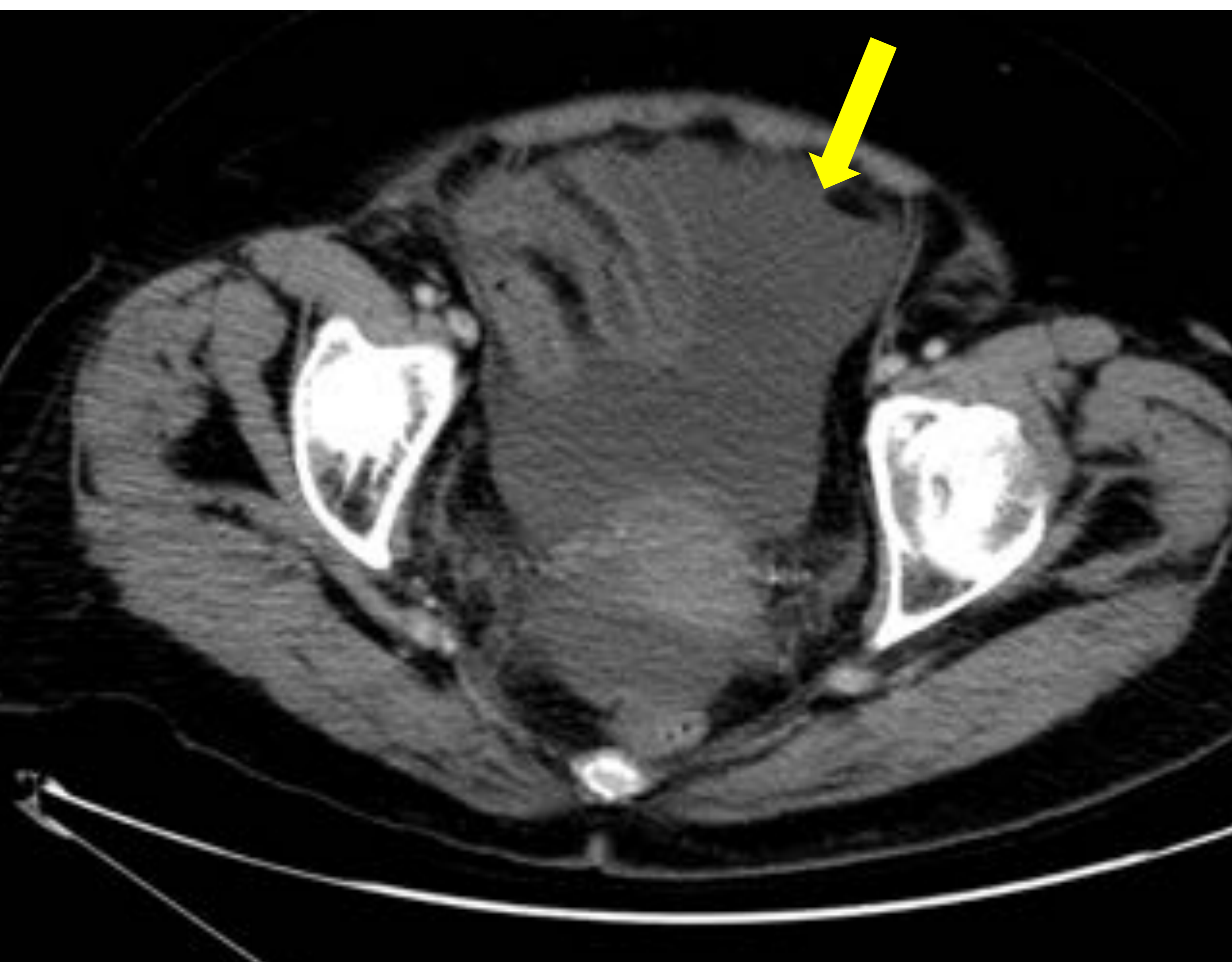


Fig.7 Gran cantidad de líquido ascítico distribuido en todos los compartimentos.

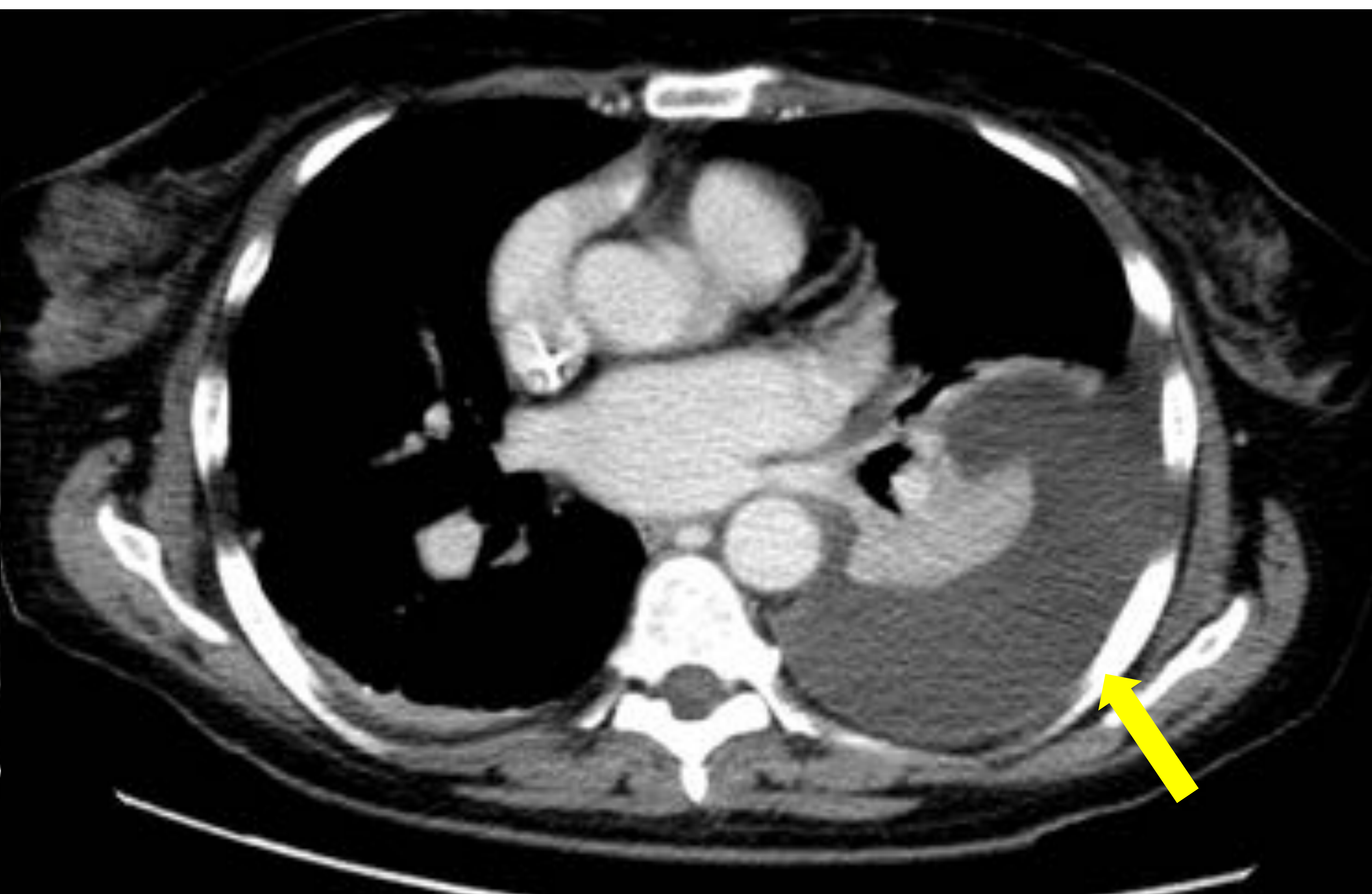


Fig.8 Derrame pleural izquierdo de moderada cuantía en un paciente con pancreatitis aguda. Atelectasia pasiva del lóbulo inferior izquierdo asociada.

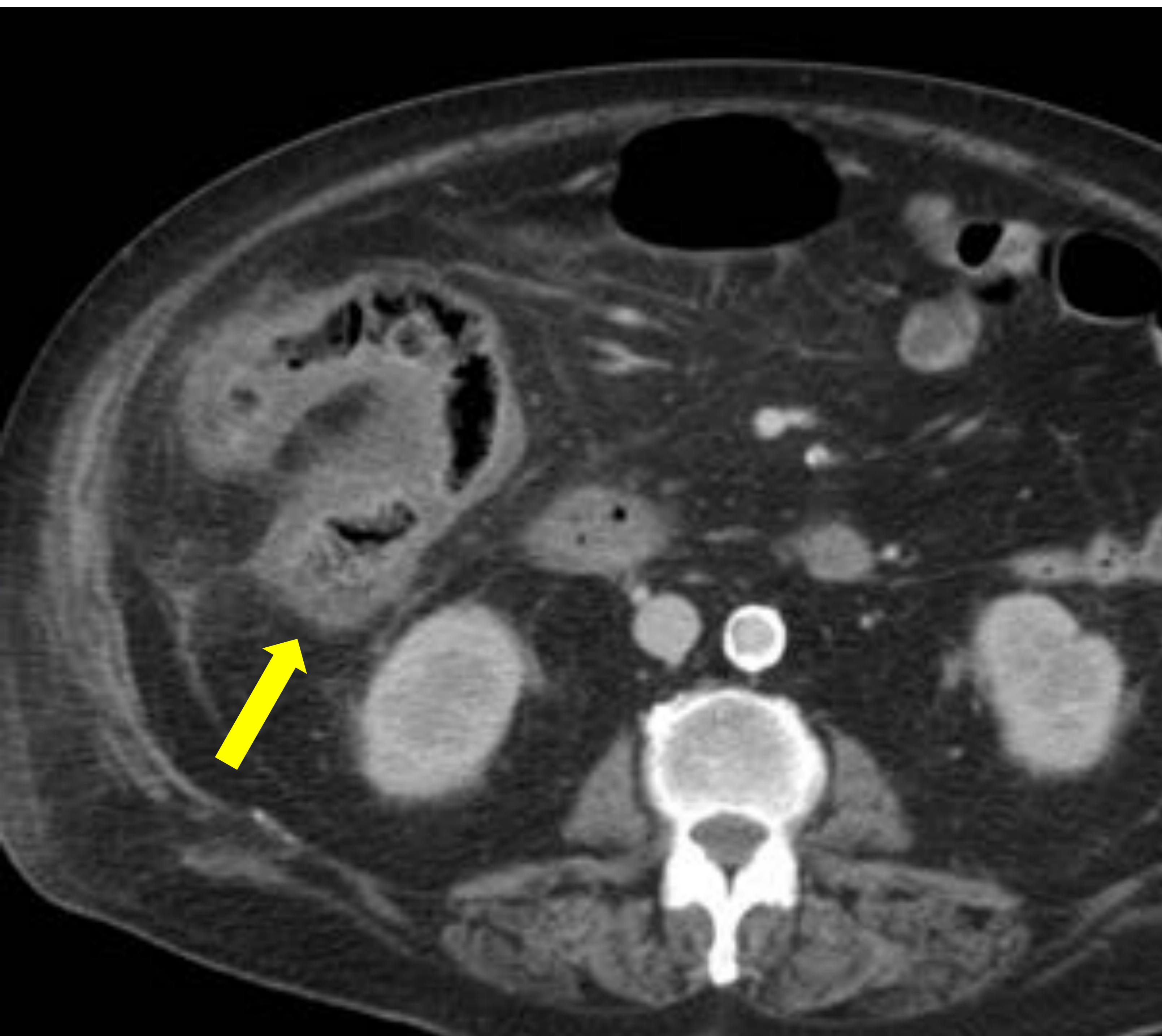


Fig.9 Colitis como complicación de pancreatitis aguda. Engrosamiento, de la pared del colon con edema submucoso. Reticularidad del mesocolon y discreto engrosamiento del peritoneo.

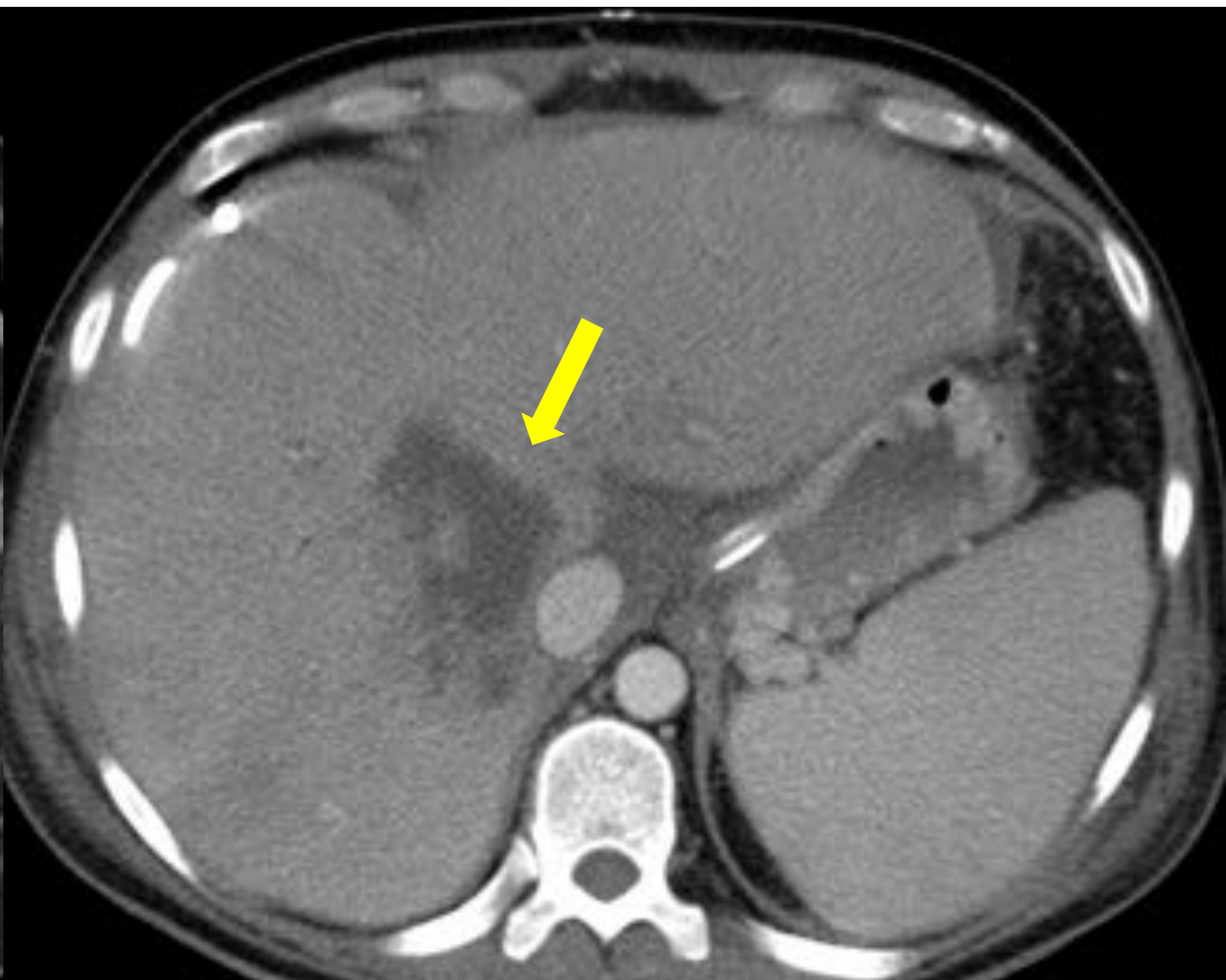


Fig.10 Colección intrahepática en el segmento VIII en el contexto de pancreatitis aguda que requirió drenaje percutáneo posteriormente.

TC y los índices tomográficos de severidad valoran adecuadamente la gravedad de las complicaciones locales. Sin embargo, si el estudio se realiza antes de las 72 horas del inicio de los síntomas, pueden infravalorarse las complicaciones.

Existen múltiples escalas e índices de valoración de la gravedad de la pancreatitis. Algunos están basados exclusivamente en signos clínicos (APACHE II, SOFA, Ranson, Marshall...) o radiológicos (Balthazar, Mortele...) y otros establecen la gravedad valorando ambos, como la clasificación de Atlanta.

La pancreatitis es una patología compleja y grave cuyo tratamiento requiere de un equipo interdisciplinar formado por médicos intensivistas, radiólogos intervencionistas, cirujanos especializados y nutricionistas.

TRATAMIENTO COMPLICACIONES

CIRUGÍA

Lavado cavidad abdominal

Necrosectomía

VAC

(cierre asistido por vacío)

DRENAJE PERCUTÁNEO

DRENAJE ENDOSCÓPICO TRANSLUMINAL

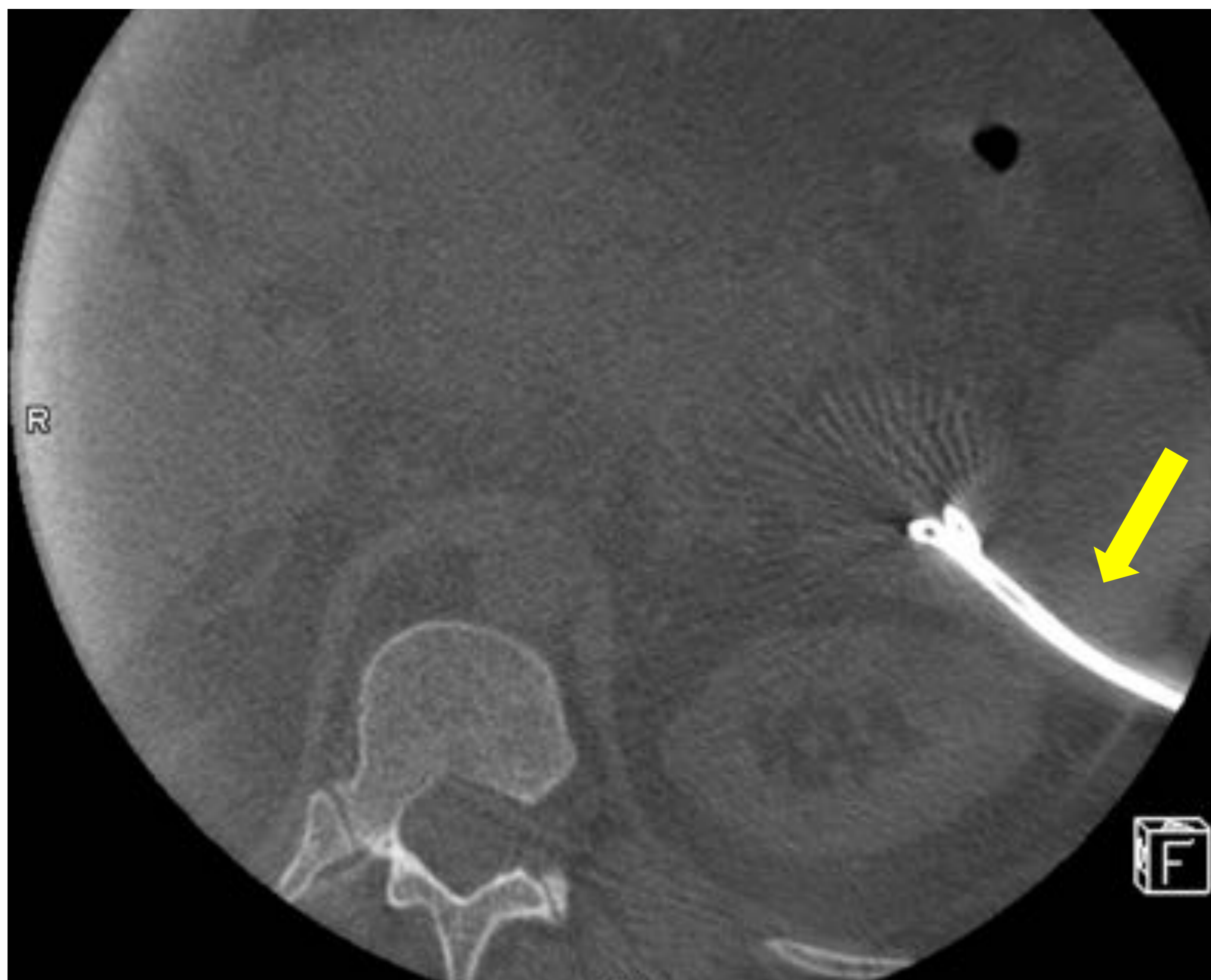


Fig.11 Drenaje percutáneo guiado por cone-beam TC.

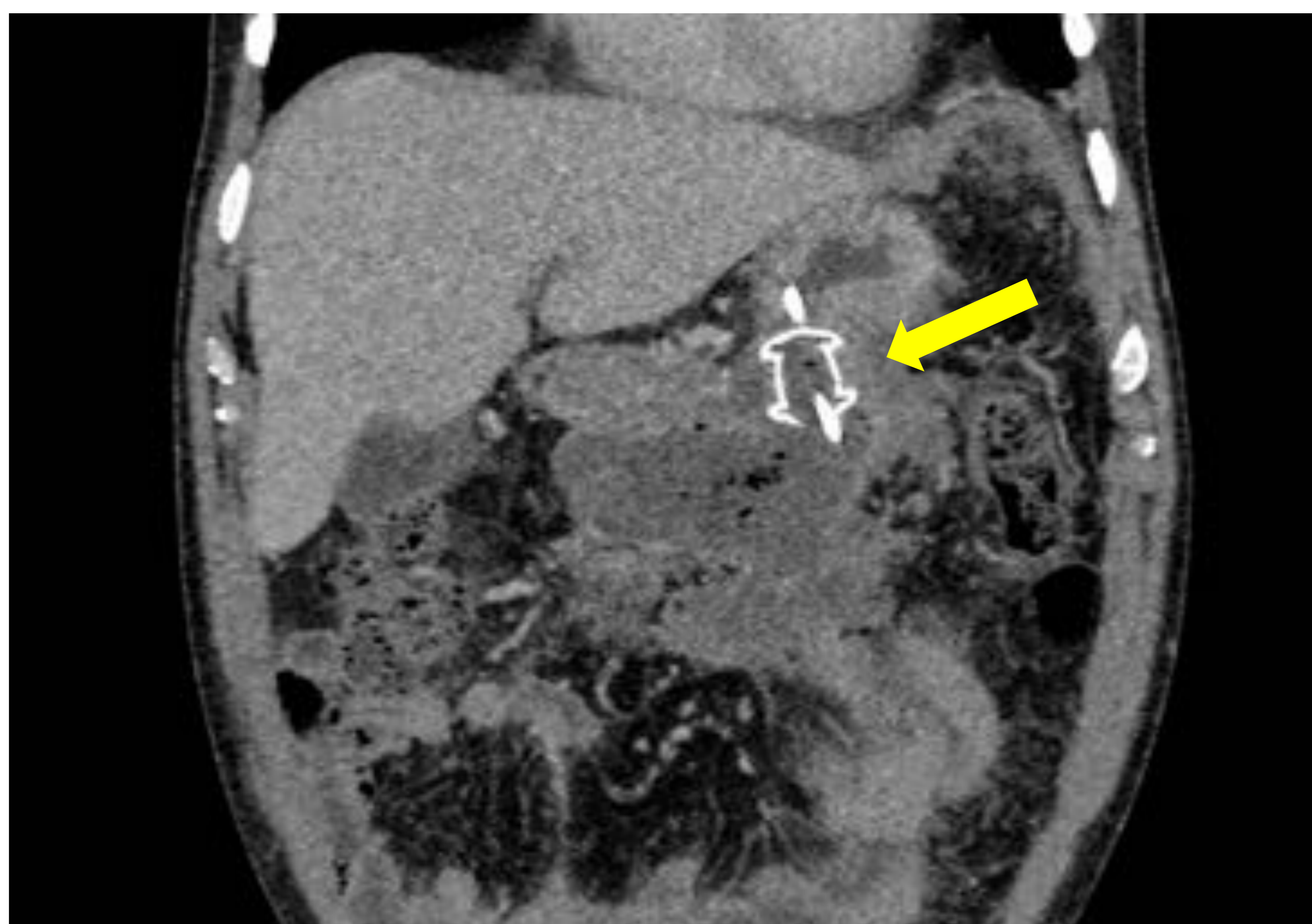


Fig.12 Drenaje ecoendoscópico transgástrico de una colección necrótica adyacente a la curvatura mayor gástrica.

OBJETIVO

- Valorar los criterios clínicos y radiológicos de gravedad en pancreatitis aguda (PA).
- Comparar el drenaje percutáneo (DP) con la cirugía abierta como opciones de tratamiento en pacientes con pancreatitis aguda con complicaciones intraabdominales ingresados en unidad de cuidados intensivos (UCI).

MATERIAL Y MÉTODOS

- Estudio observacional prospectivo
- **Período:** enero-diciembre 2016
- **Criterios de inclusión:** pancreatitis aguda con ingreso en UCI
- **Variables:** edad, género, índice Balthazar, índice modificado de Mortelet, APACHE II y SOFA en las primeras 24 horas, fallo orgánico, necesidad de DP o cirugía, tiempo de estancia en UCI, tiempo de estancia hospitalaria y mortalidad.
- Se consideró estadísticamente significativo un valor $p=0,05$.

Drenaje percutáneo

Guiado por ecografía

Identificar colecciones y elegir el punto de entrada y el material

Guiado por cone-beam TC

Si no hay buena ventana ecográfica, colecciones profundas o interposición de órganos (bazo, colon...)

Imágenes TC y coordenadas: punto objetivo, punto de entrada y angulaciones.



- Punción: técnica de trócar o técnica Seldinger.
- Catéteres: 10 Fr o 12 Fr con posibilidad de cambio a uno mayor mediante técnica Seldinger.
- Muestra para estudio microbiológico
- Aspiración del contenido
- Fijación del catéter a la piel
- Lavados diarios
- Romper los septos mediante progresión de una guía*

RESULTADOS

- 123 pacientes con PA admitidos en UCI.
- Etiología más frecuente: litiásica (48%) y alcohólica (12,6%).
- Mortalidad 34,9%

Criterios de gravedad

- Criterios clínicos de PA grave: 57,1%
- Criterios radiológicos de PA grave:
 - Balthazar: 27%
 - Mortele: 40%

Tratamiento

- Drenaje percutáneo: 18,7%
- Tratamiento quirúrgico: 56,3%
- No hubo diferencia significativa en las puntuaciones de gravedad en las primeras 24 h entre ambos grupos.


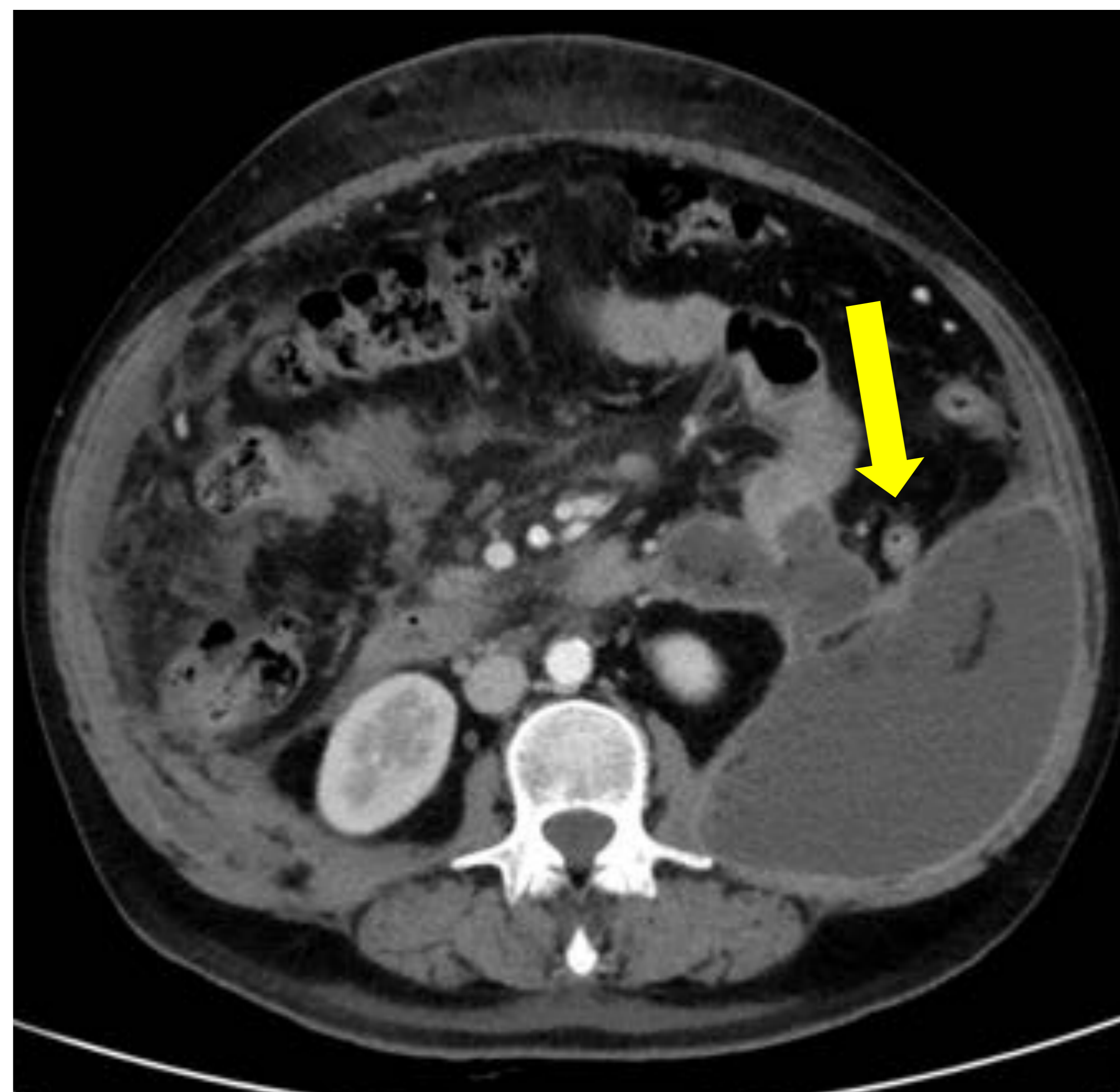
	DRENAJE PERCUTÁNEO	CIRUGÍA
FRACASO HEMODINÁMICO (p=0,03)	25%	75%
FALLO RENAL (p=0,05)	7,1%	92,2%
SEPSIS (p < 0,05)	31%	69%
VENTILACIÓN MECÁNICA (p=0,08)	22,5%	77,5%
SÍNDROME COMPARTIMENTAL (p=0,01)	41,7%	58,3%
TIEMPO DE ESTANCIA EN UCI (p < 0,05)	30,1±28,2	12,8±23,2

Los pacientes con DP tuvieron menos fracaso hemodinámico (p=0,03), fallo renal (p=0,05), sepsis (p<0,05), ventilación mecánica (p=0,08), síndrome compartimental abdominal (p=0,01), mayor tiempo de estancia en UCI (p<0,05), sin diferencias significativas en la mortalidad.


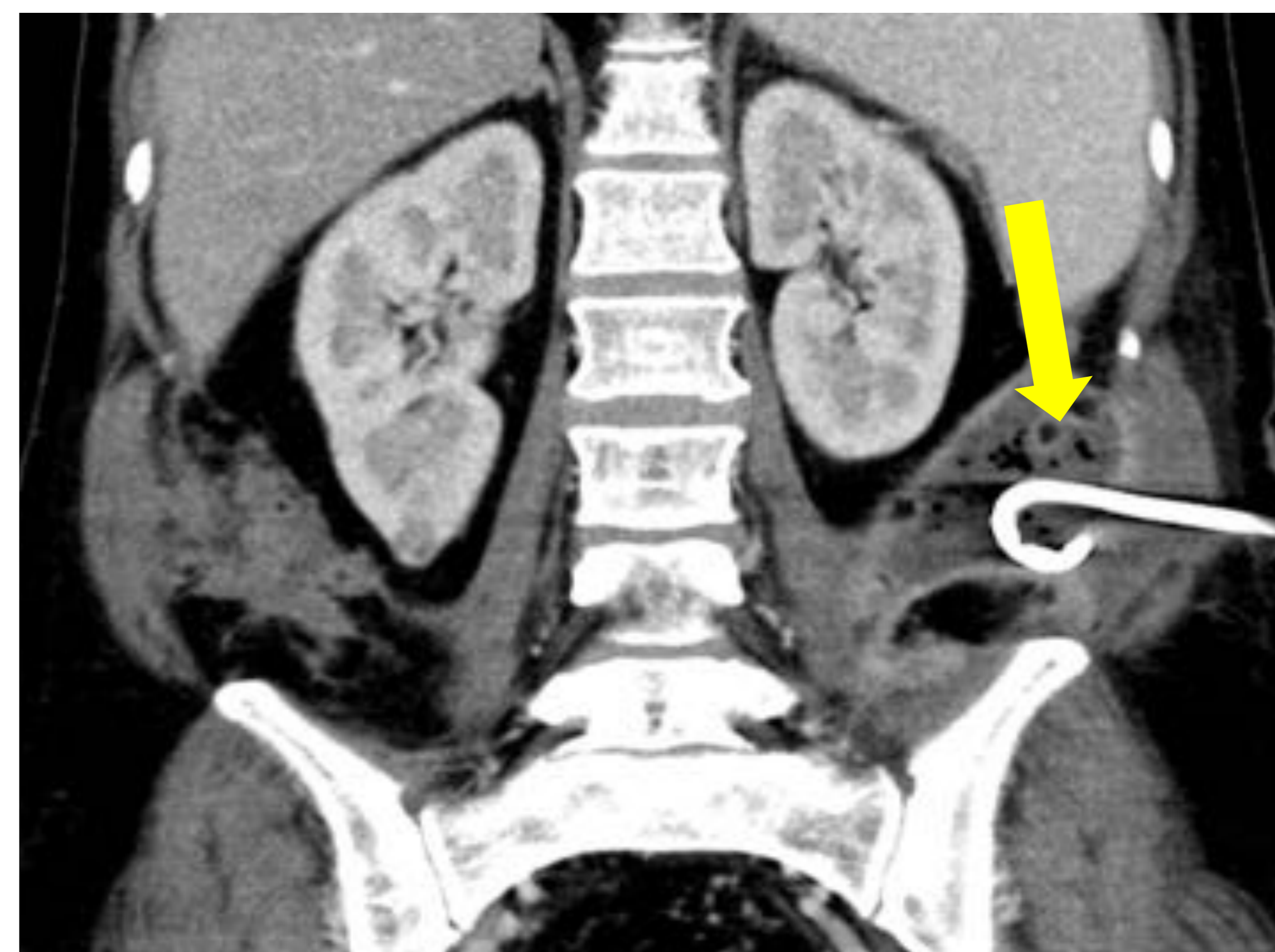
CASO 1

Mujer 58 años. Pancreatitis litiásica con una colección necrótica infectada tratada con drenaje percutáneo y antibioterapia local

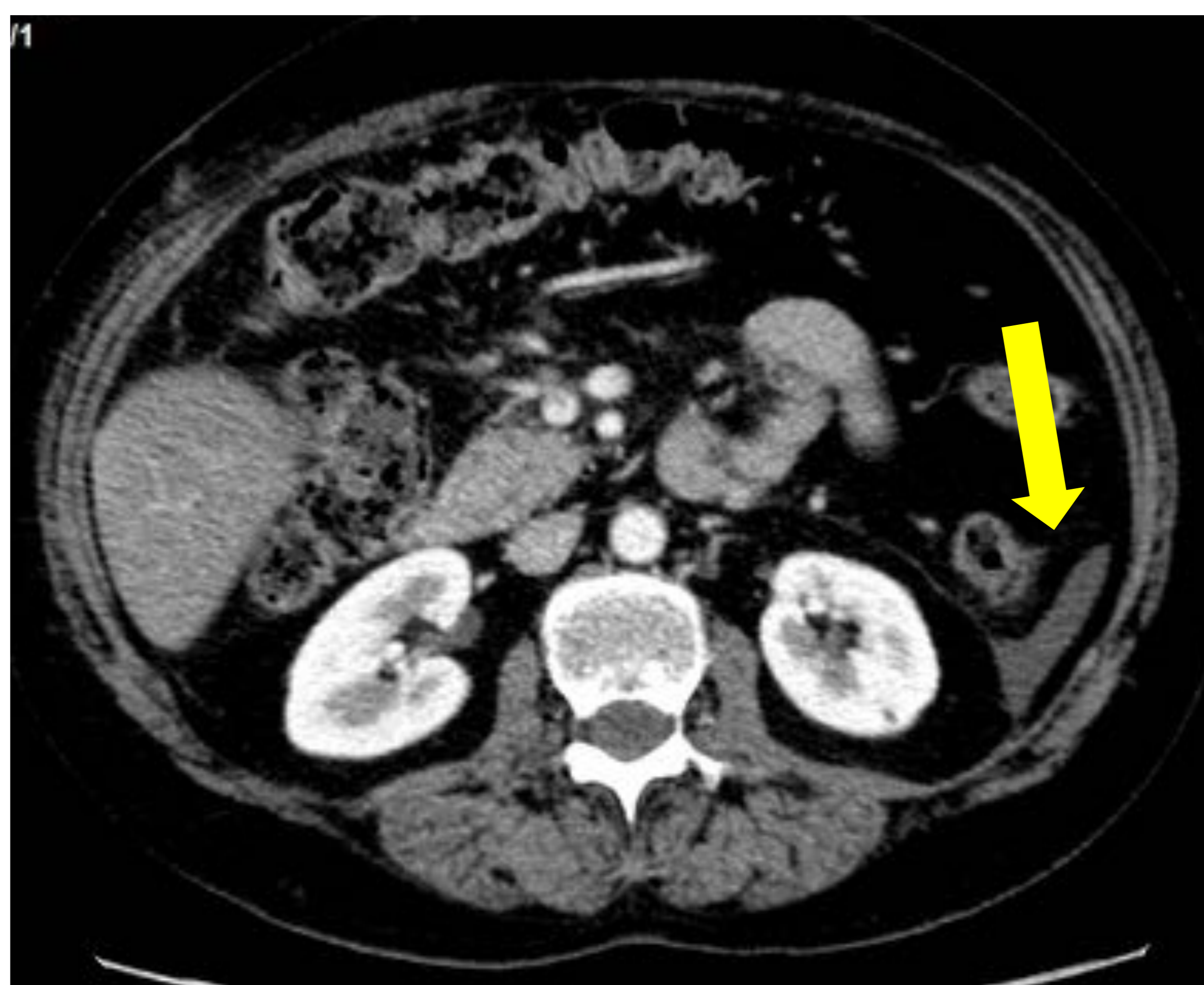
COMPLICACIONES



DRENAJE PERCUTÁNEO



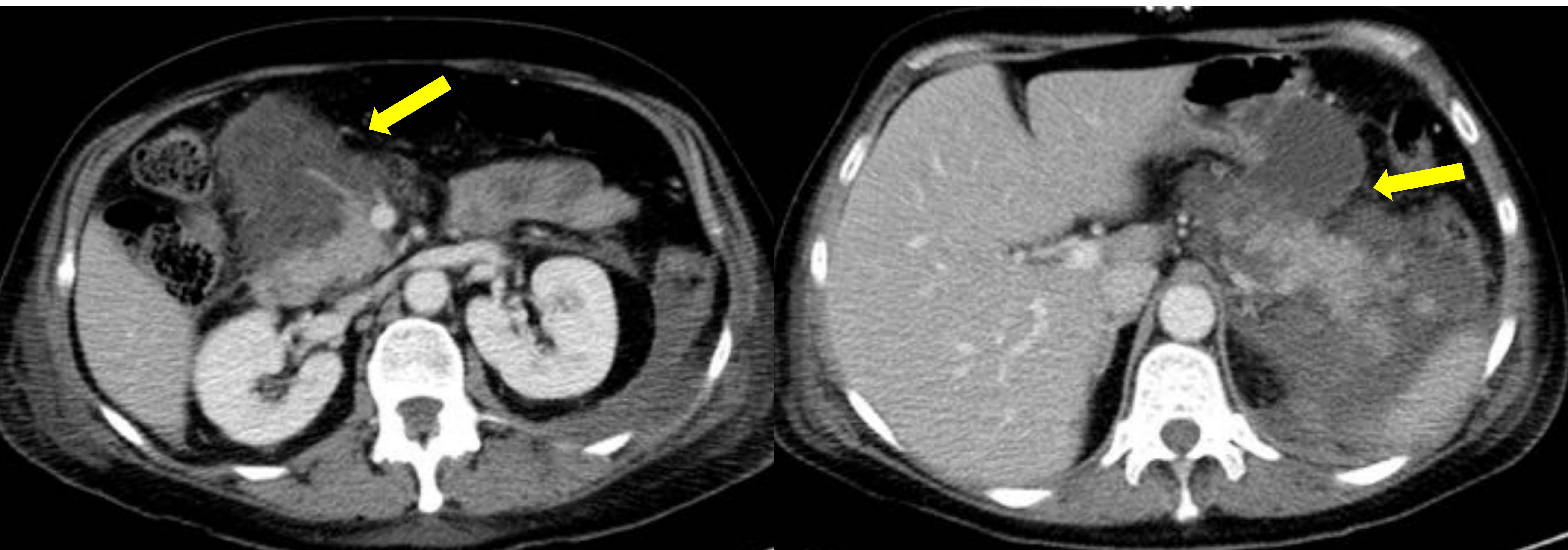
RESOLUCIÓN



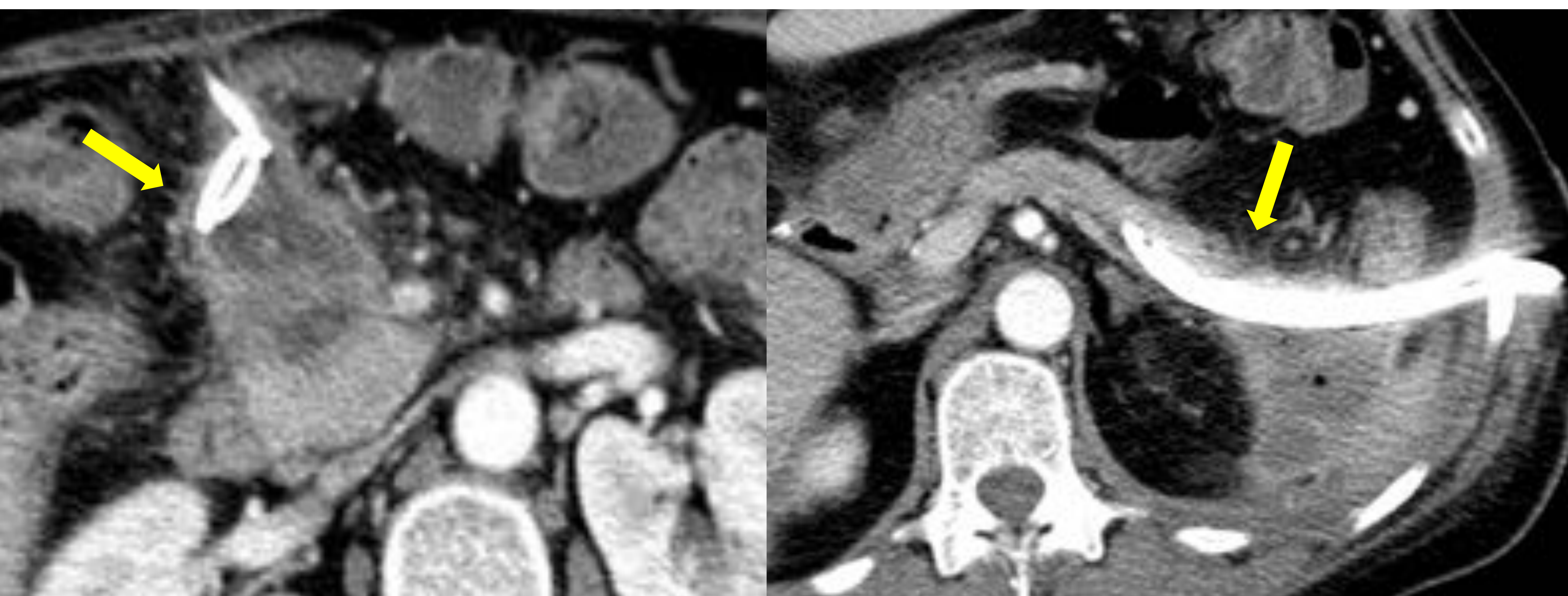
CASO 2

Mujer 55 años. Colecistitis con un cálculo enclavado en el colédoco que se interviene quirúrgicamente, sin incidencias. Pancreatitis en el postoperatorio.

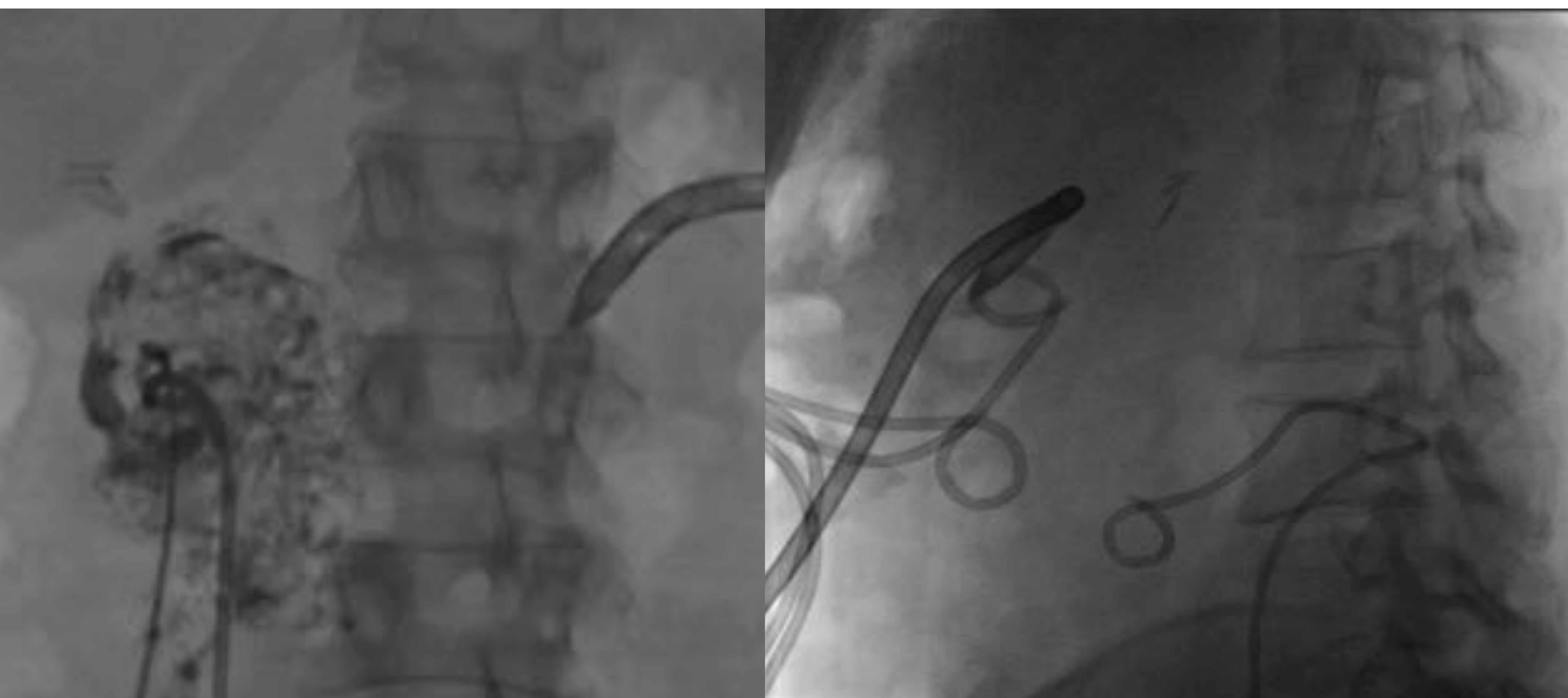
COMPLICACIONES



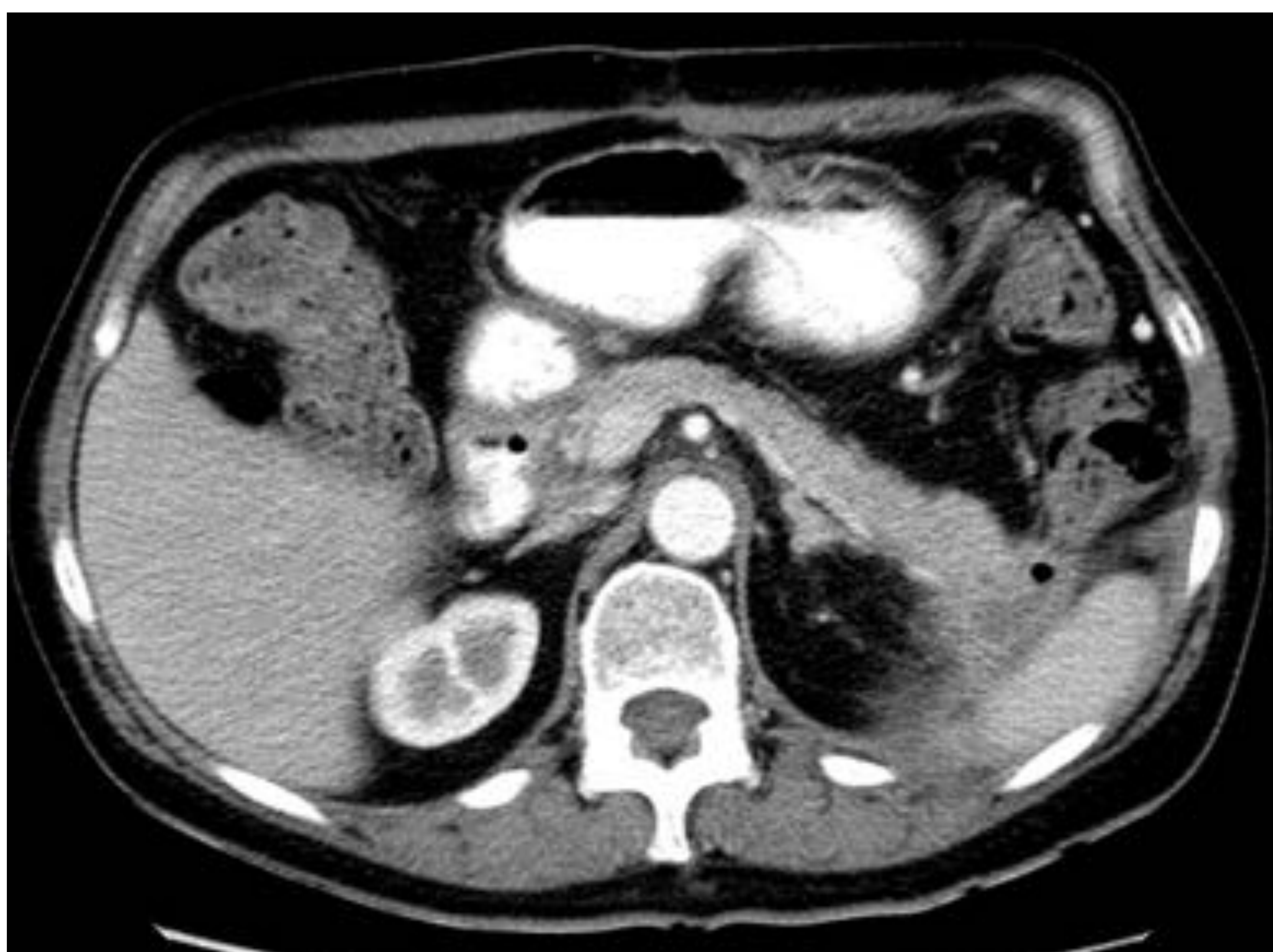DRENAJE PERCUTÁNEO



DRENAJE PERCUTÁNEO




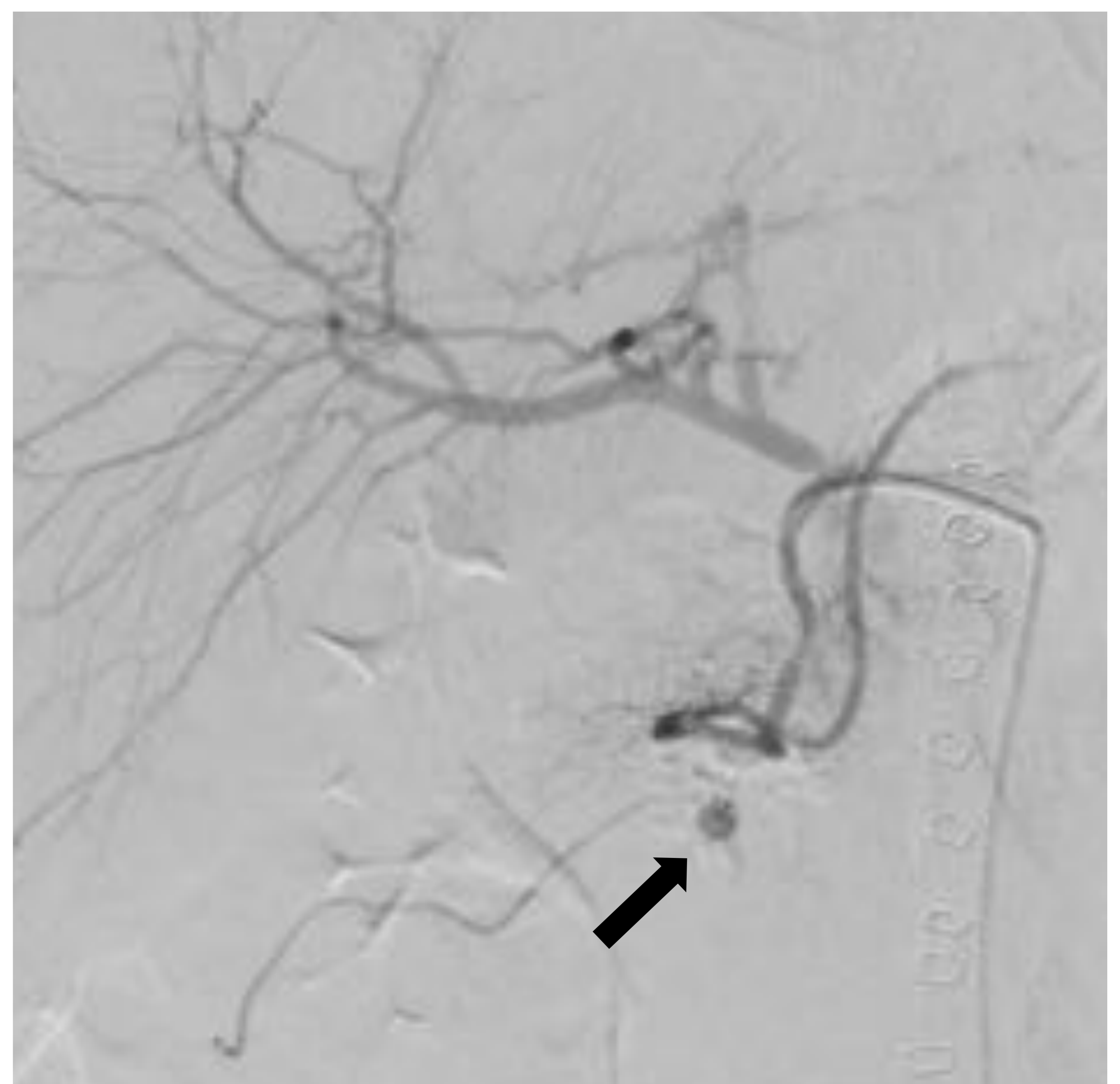
RESOLUCIÓN



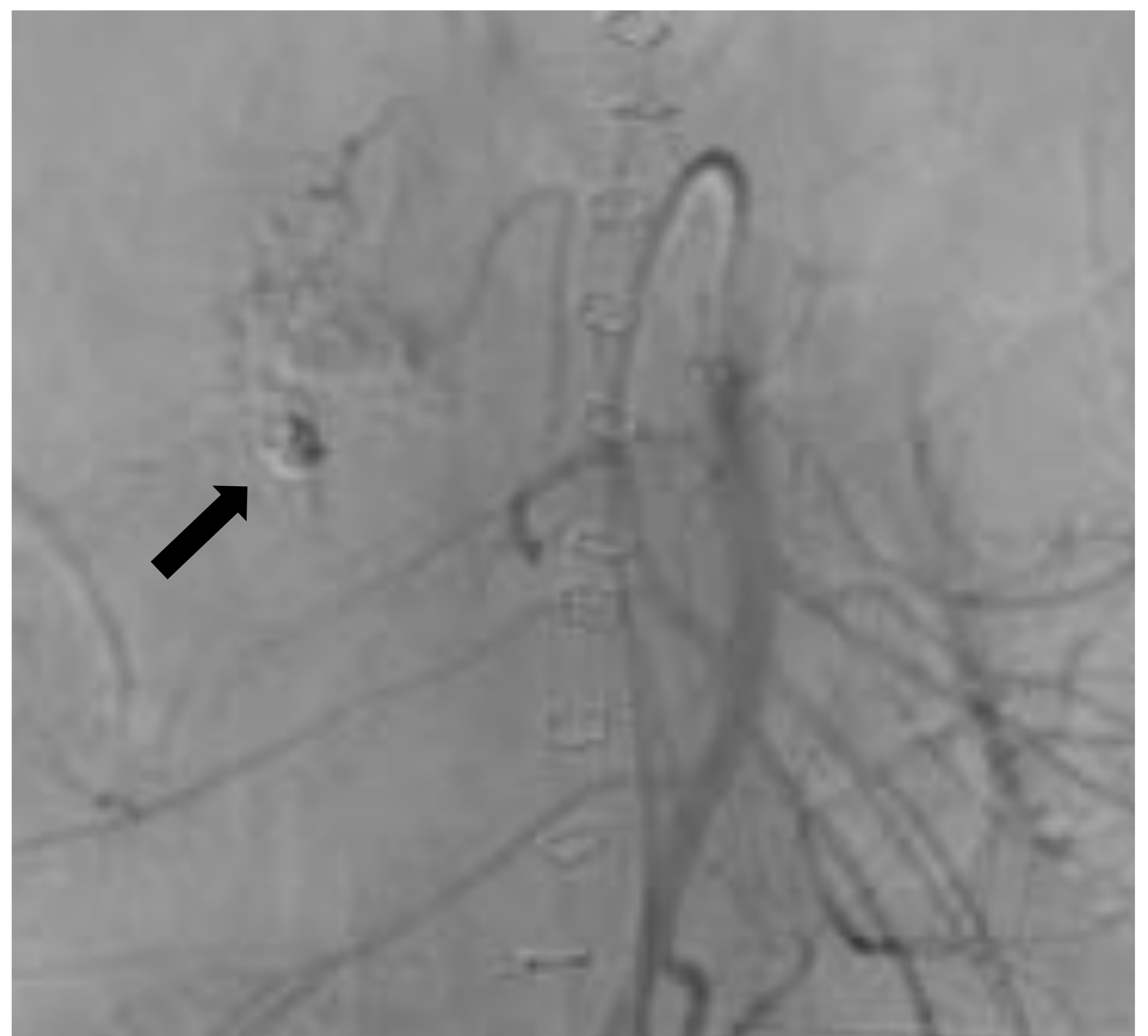
CASO 3

Hombre 61 años con antecedentes de pancreatitis crónica.
Enfermedad actual: pancreatitis aguda necrohemorrágica
de etiología alcohólica.

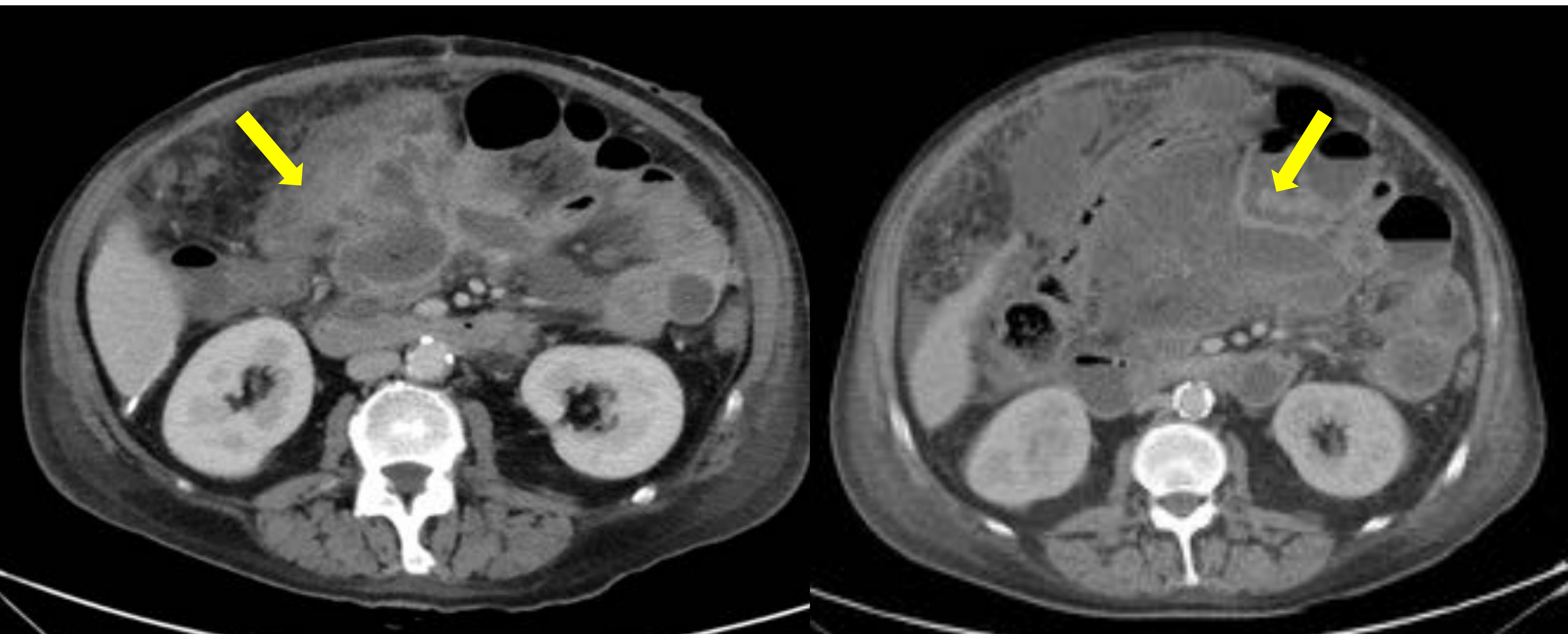
Pseudoaneurisma
pancreatico-duodenal
secundario a pancreatitis
aguda.



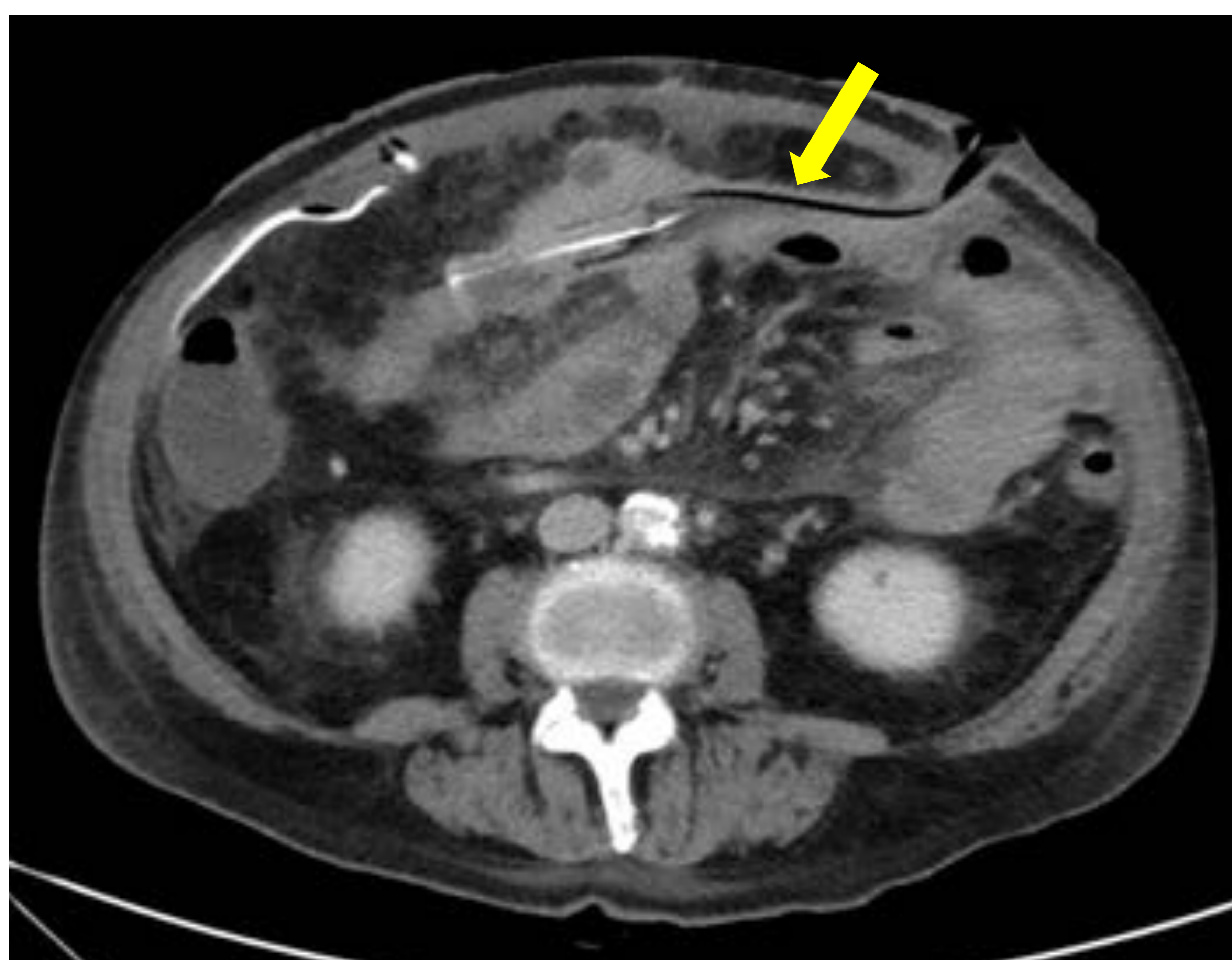
Embolización
supraselectiva con
coils.



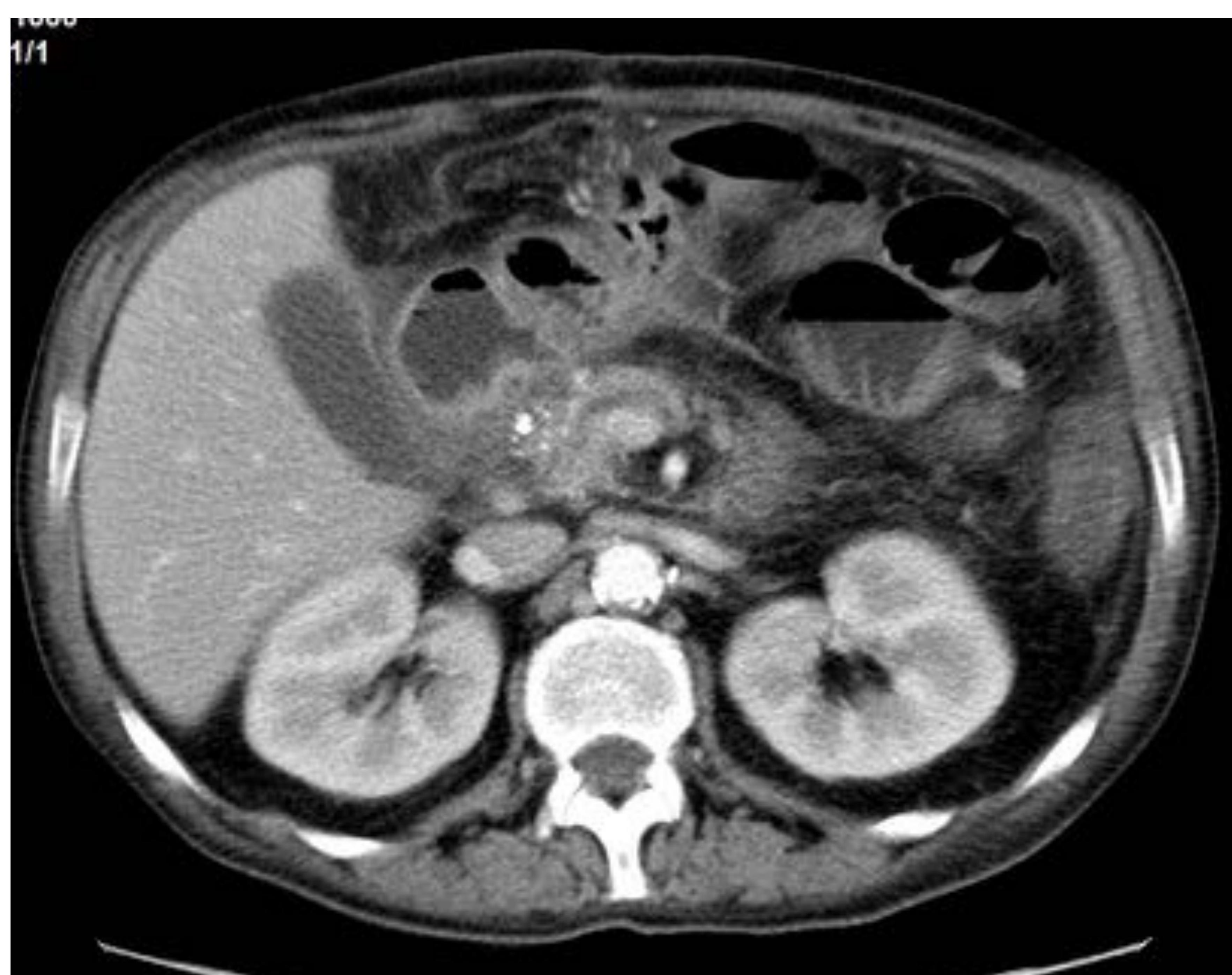
COMPLICACIONES



DRENAJE PERCUTÁNEO



RESOLUCIÓN

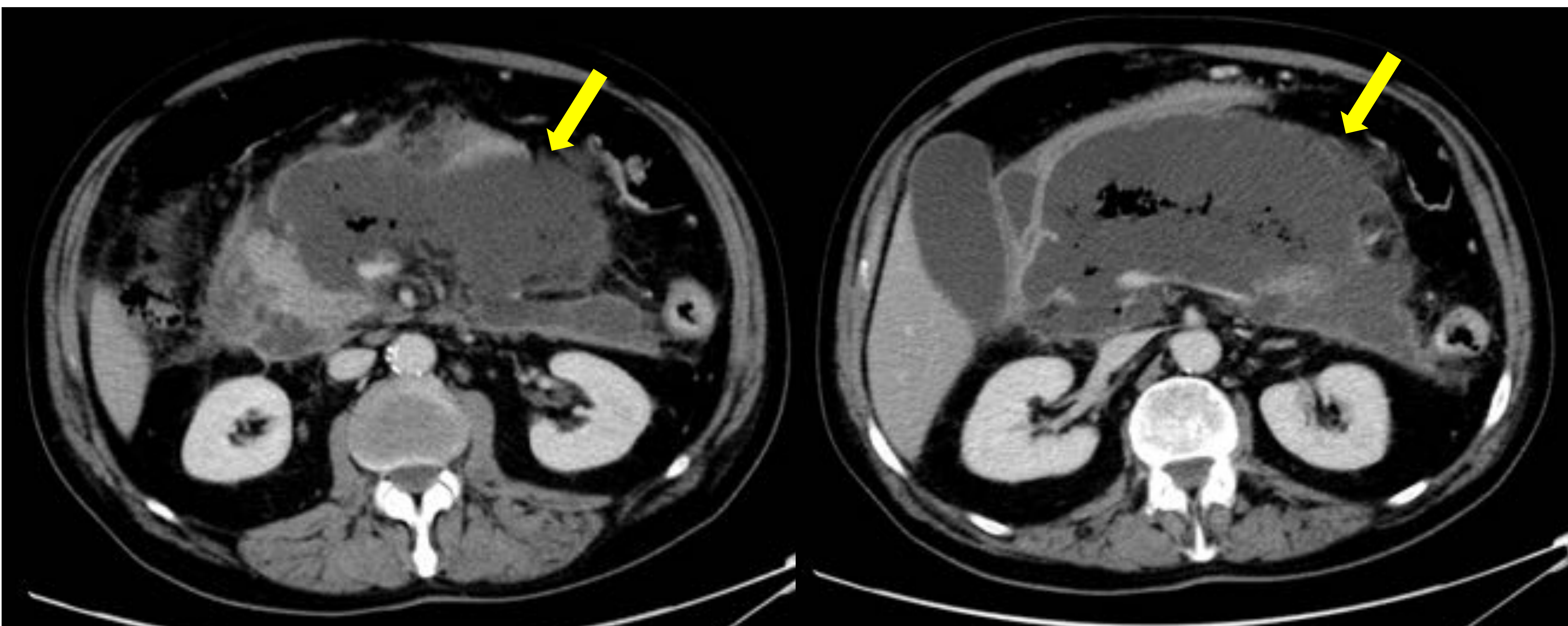


CASO 4

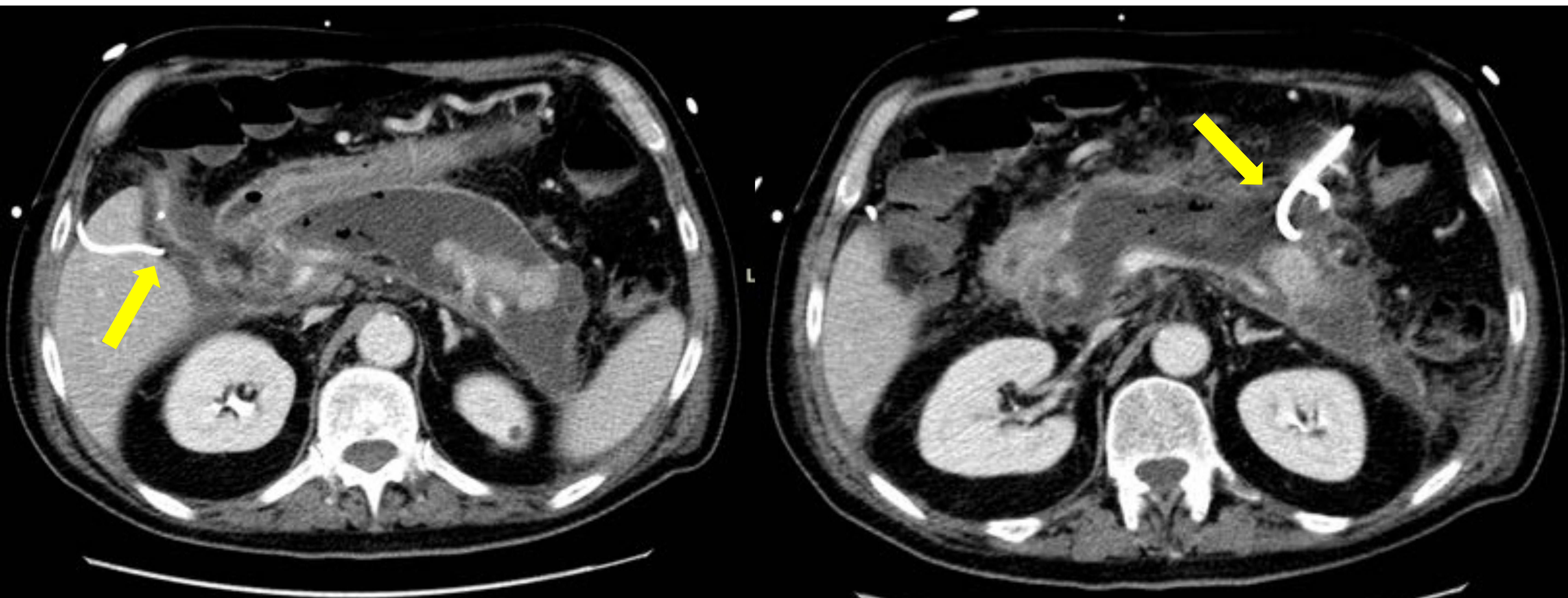
Hombre de 64 años. Enfermedad actual: pancreatitis aguda necrotizante de etiología alcohólica.

COMPLICACIONES

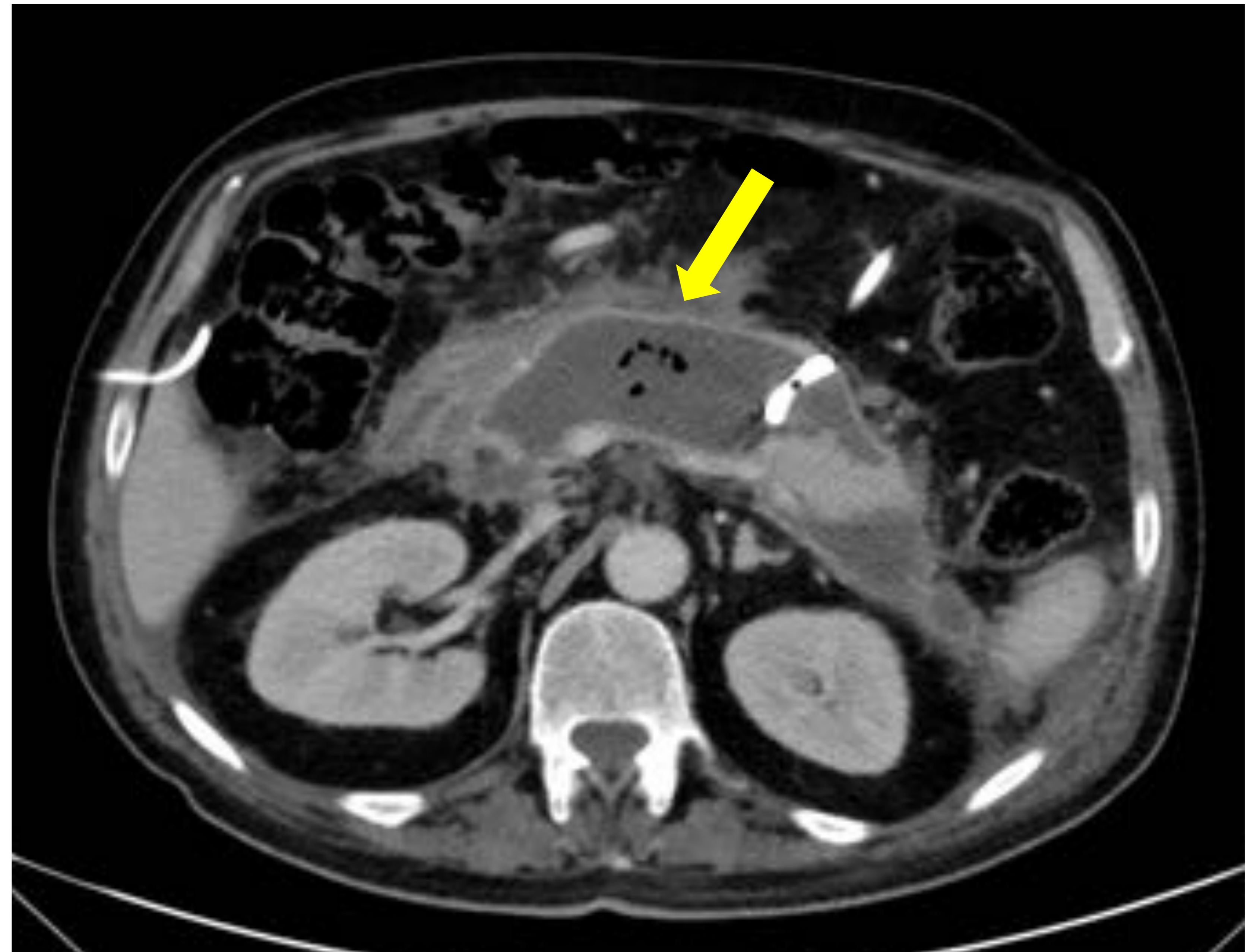
Colección necrótica peripancreática con gas en su interior que sugiere sobreinfección. Una colección necrótica sobreinfectada requiere tratamiento intervencionista.



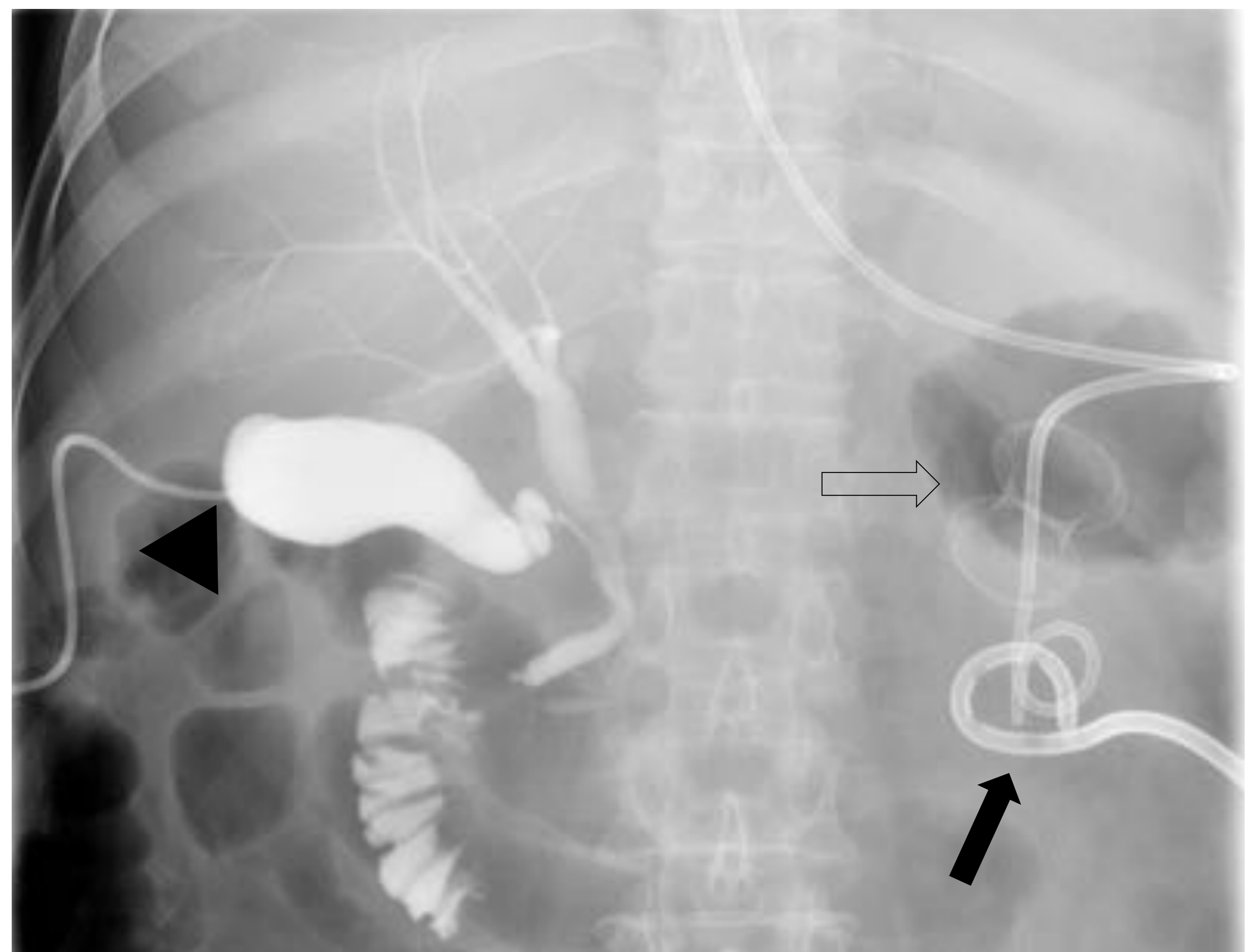
DRENAJE PERCUTÁNEO DE LA COLECCIÓN Y COLECISTOSTOMÍA.



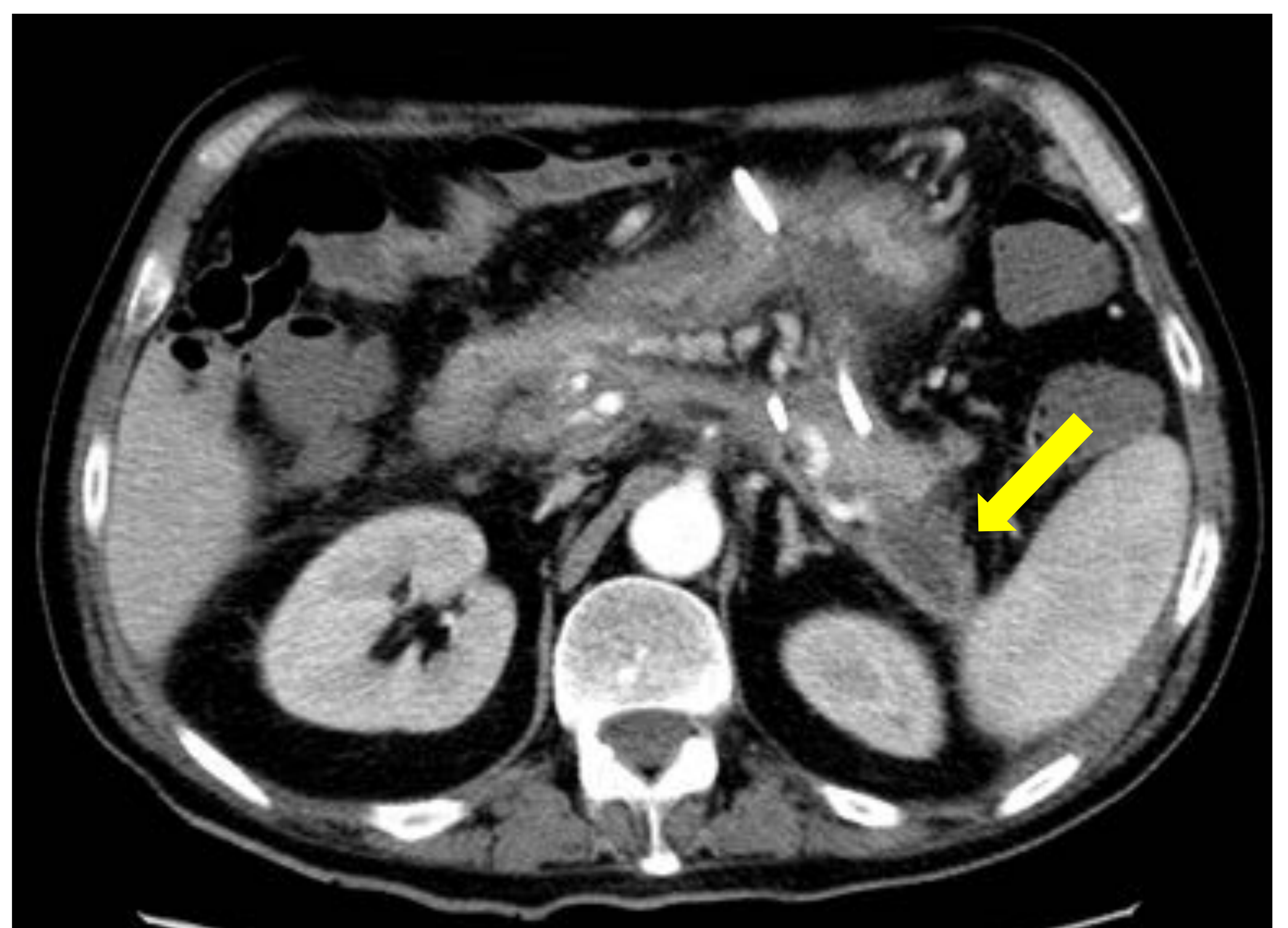
Control radiológico.
Persistencia de la
colección necrótica.



Tratamiento
combinado:
colecistostomía
(punta de flecha)
necrosectomía
endoscópica
transgástrica
(contorno de flecha) y
drenaje percutáneo
(flecha).



Control radiológico.
Mínima colección
residual.



DISCUSIÓN

- La valoración de la gravedad de la pancreatitis aguda mediante TC debe incluir la necrosis peripancreática y las complicaciones extrapancreáticas.
- La necrosis pancreática y las complicaciones vasculares tienen gran relevancia en el pronóstico vital del paciente.
- Las complicaciones locales, como la necrosis pancreática, necesitan intervención si están asociadas con sepsis o fallo orgánico
- Recomendación en las guías (grado IA): tratamiento inicial con drenaje percutáneo, endoscópico transluminal o la combinación de ambas técnicas. Si fuese necesario realizar abordaje quirúrgico en un segundo tiempo.

- El drenaje percutáneo es la técnica de elección cuando se requiere intervención en los primeros 15 días. También en colecciones que se extienden hacia las gotieras paracólicas y la pelvis.
- El tratamiento mínimamente invasivo, mediante drenaje percutáneo guiado por imagen permite el control del foco y mejora el pronóstico.

CONCLUSIONES

- No encontramos correlación significativa entre los índices tomográficos de severidad y los modelos pronósticos clínicos con los que se decidió el ingreso en UCI.
- El drenaje percutáneo es un procedimiento seguro y efectivo para el tratamiento de abscesos y colecciones fluidas, con menor tasa de fallo orgánico, menor duración de ventilación mecánica y menor porcentaje de síndrome compartimental abdominal.
- El manejo de los pacientes con pancreatitis aguda requiere un equipo interdisciplinar en el que colaboran médicos intensivistas, radiólogos intervencionistas, cirujanos especializados y nutricionistas.

BIBLIOGRAFÍA

- 1.C.M. Ortiz Morales et al. Radiología de la pancreatitis aguda hoy: clasificación de Atlanta y papel actual de la imagen en su diagnóstico y tratamiento. *Radiología*. 2019;61(6):453-466.
2. Baron TH, DiMaio CJ, Wang AY, Morgan KA. American Gastroenterological Association Clinical Practice Update: Management of Pancreatic Necrosis. *Gastroenterology*. 2020 Jan;158(1):67-75
3. Bruno MJ; Dutch Pancreatitis Study Group. Improving the Outcome of Acute Pancreatitis. *Dig Dis*. 2016;34:540–545
4. Baron TH, DiMaio CJ, Wang AY, Morgan KA. American Gastroenterological Association Clinical Practice Update: Management of Pancreatic Necrosis. *Gastroenterology*. 2020 ;158(1):67-75
5. Tyberg A. et al. Management of pancreatic fluid collections: A comprehensive review of the literature. *World J Gastroenterol*. 2016;22:2256–2270.
6. Windsor J. A. et al. Novel strategies for the treatment of acute pancreatitis based on the determinants of severity. *Journal of Gastroenterology and Hepatology*. 2017;32: 1796– 1803
7. Mehta V. et al. Role of percutaneous catheter drainage as primary treatment of necrotizing pancreatitis. *Turk J Gastroenterol*. 2019;30:184-187.
8. Shyu JY. et al. Necrotizing pancreatitis: diagnosis, imaging and intervention. *Radiographics*. 2014;34:1218-39.