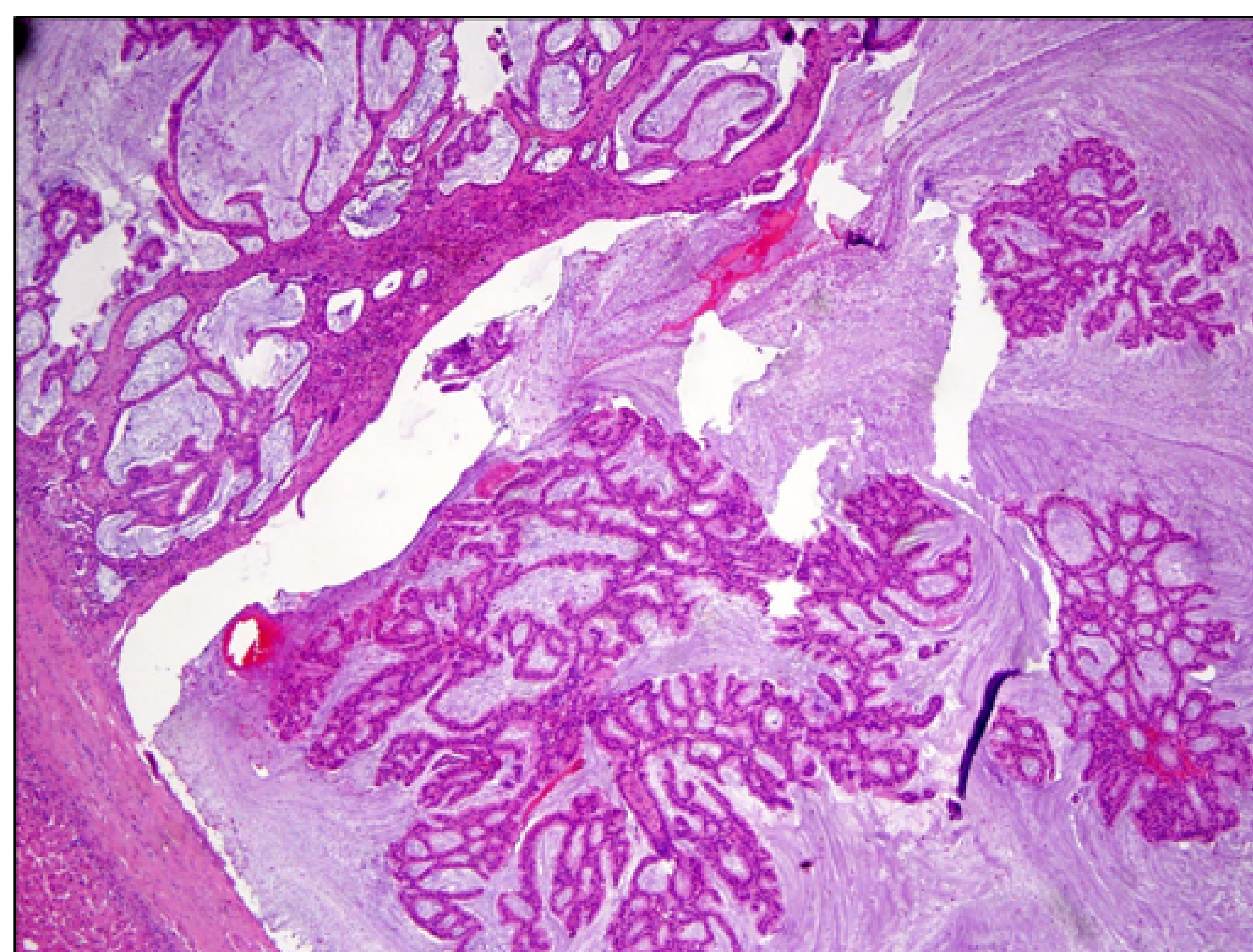
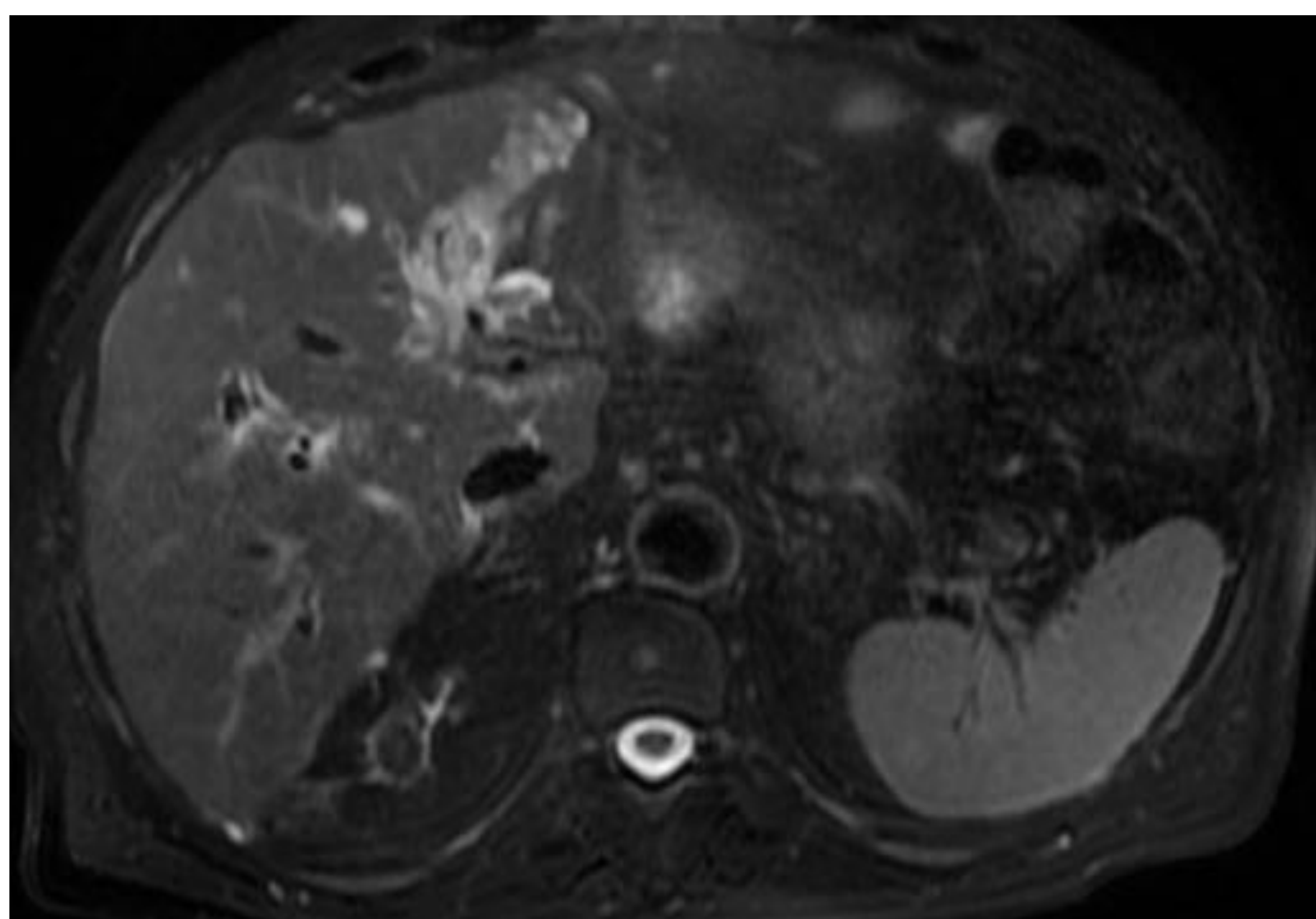


NEOPLASIA PAPILAR INTRADUCTAL CON MALIGNIZACION. HALLAZGOS POR IMAGEN Y ESTUDIO HISTOPATOLOGICO

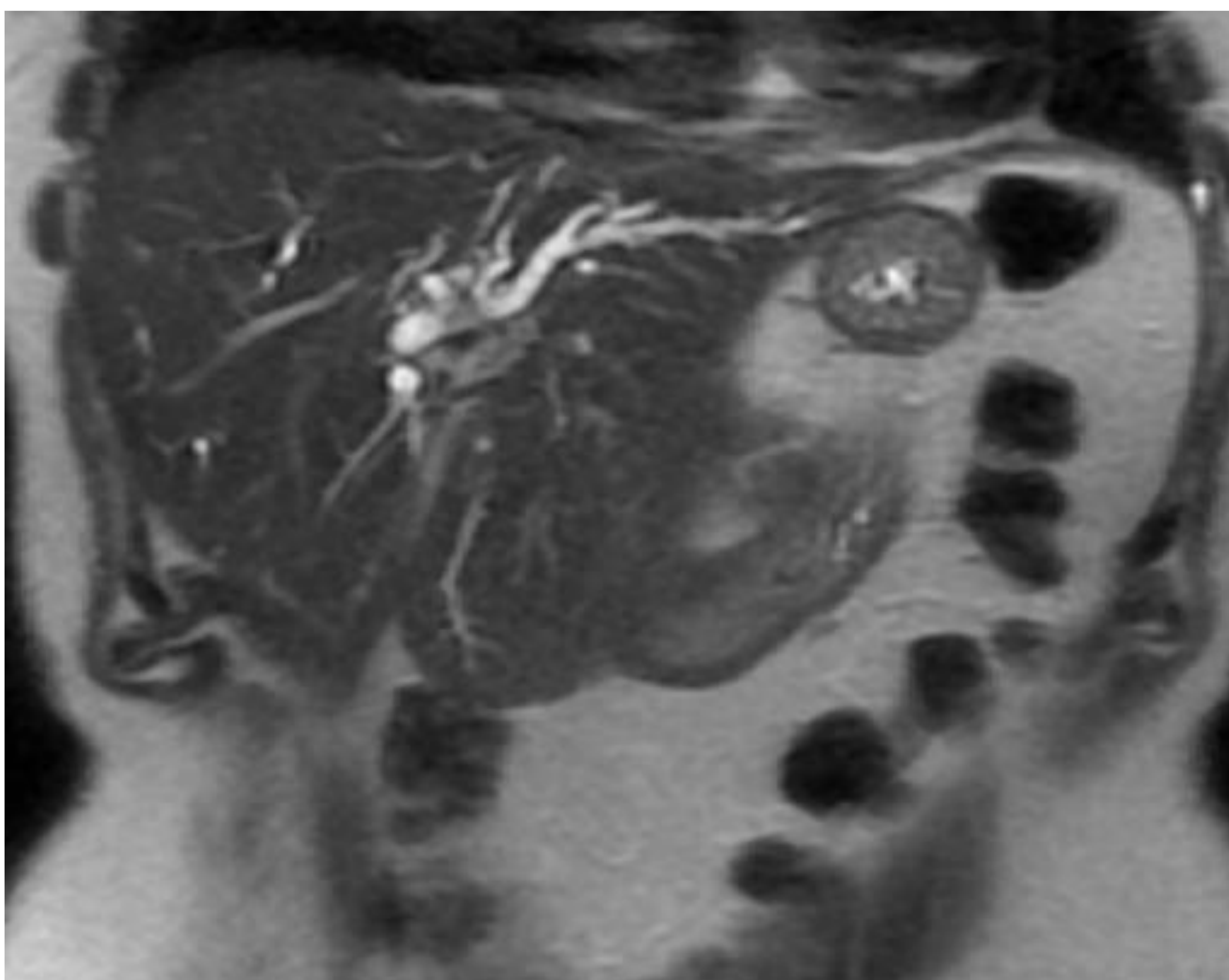


**ALEJANDRO VARA CASTRODEZA¹,
BEATRIZ MADRIGAL RUBIALES², MARIA LUQUE
CABAL¹, BALTASAR PEREZ SABORIDO³, CARLOS DE
LA SERNA HIGUERA⁴, ANGELES TORRES NIETO²**
SERVICIOS DE RADIOLOGIA¹, ANATOMIA PATOLOGICA²,
CIRUGIA GENERAL Y APARATO DIGESTIVO³, DIGESTIVO⁴
HOSPITAL UNIVERSITARIO RIO HORTEGA
VALLADOLID

OBJETIVO:

Las neoplasias papilares intraductales son una lesión de la vía biliar que se caracterizan por un crecimiento intraductal y mejor pronóstico que el colangiocarcinoma, con forma de presentación por imagen como defectos de la vía biliar con contenido mucinoso.

Es una enfermedad con alto potencial de malignización, varía 40-80%, como carcinoma invasivo o adenocarcinoma mucinoso.

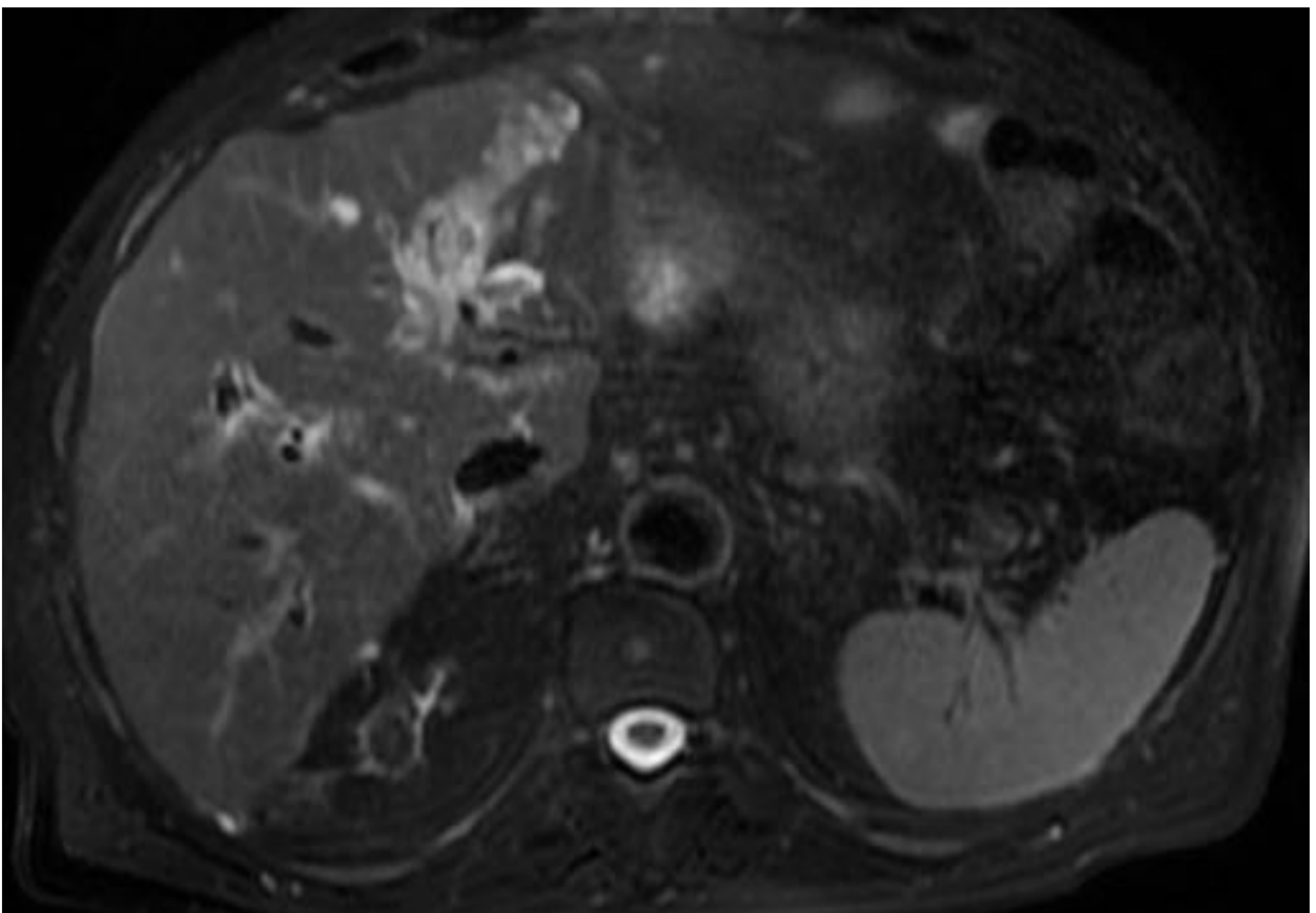


OBJETIVO:

La forma de presentación clínica es recurrente, intermitente, puede variar dolor abdominal, de forma episódica biliar, fiebre, ictericia.

El marcador Ca19.9 puede estar elevado hasta en 40% de pacientes, sobre todo los productores de moco.

El tratamiento indicado es quirúrgico agresivo debido a su pronóstico.

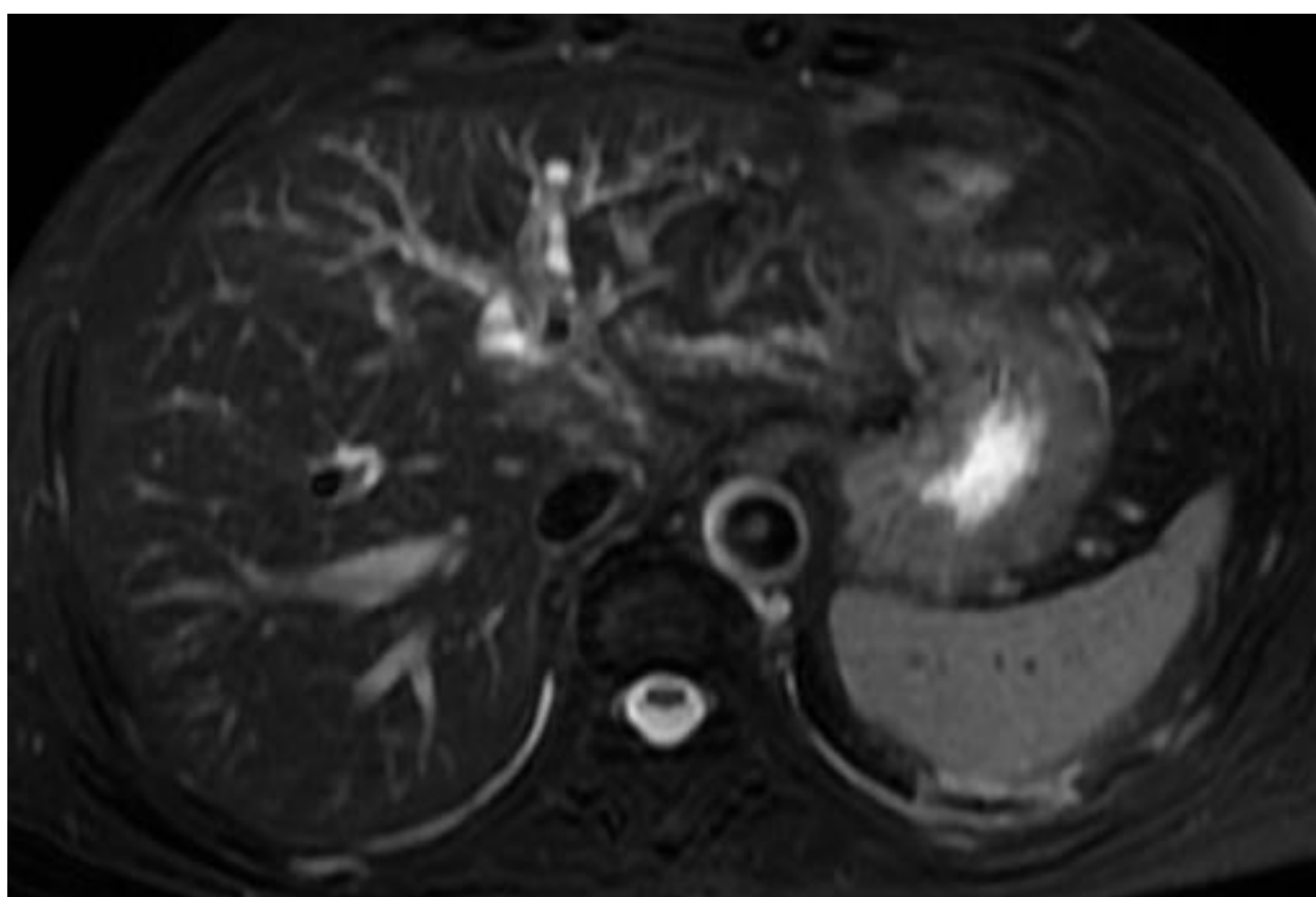


MATERIAL Y METODO:

Hemos revisado los casos diagnosticados en nuestro centro en el periodo 2010 a 2019, obteniendo 4 casos, con estudio de colangioRM en 3 casos y TC en 1 caso.

Los estudios se realizaron con equipo 1.5T, antena phased-array, axial t1 fase-fase opuesta, T2 FSE fat-sat, coronal T2 FSE, axial difusión, CPRM corte fino y grueso, estudio dinámico tras la administración intravenosa de contraste axial LAVA.

Se realizó hepatectomía parcial en todos los casos, de predominio izquierda, ante la sospecha diagnóstica de transformación maligna de una papilomatosis.



RESULTADOS:

Varón de 78 años que consulta por dolor en hipocondrio derecho, fiebre y subictericia cutaneomucosa, analítica con Ca19.9 1937 UI/ml, elevación GGT (274U/L) y bilirrubina total 1.12 mg/dl.

En estudio RM (Fig.1-5) se observa una dilatación de la vía biliar intrahepática izquierda, ocupación de su luz intensa en T2, captación de contraste periférica de la luz, con morfología polipoidea en estudio colangioRM. El resto de la vía biliar presenta morfología normal.

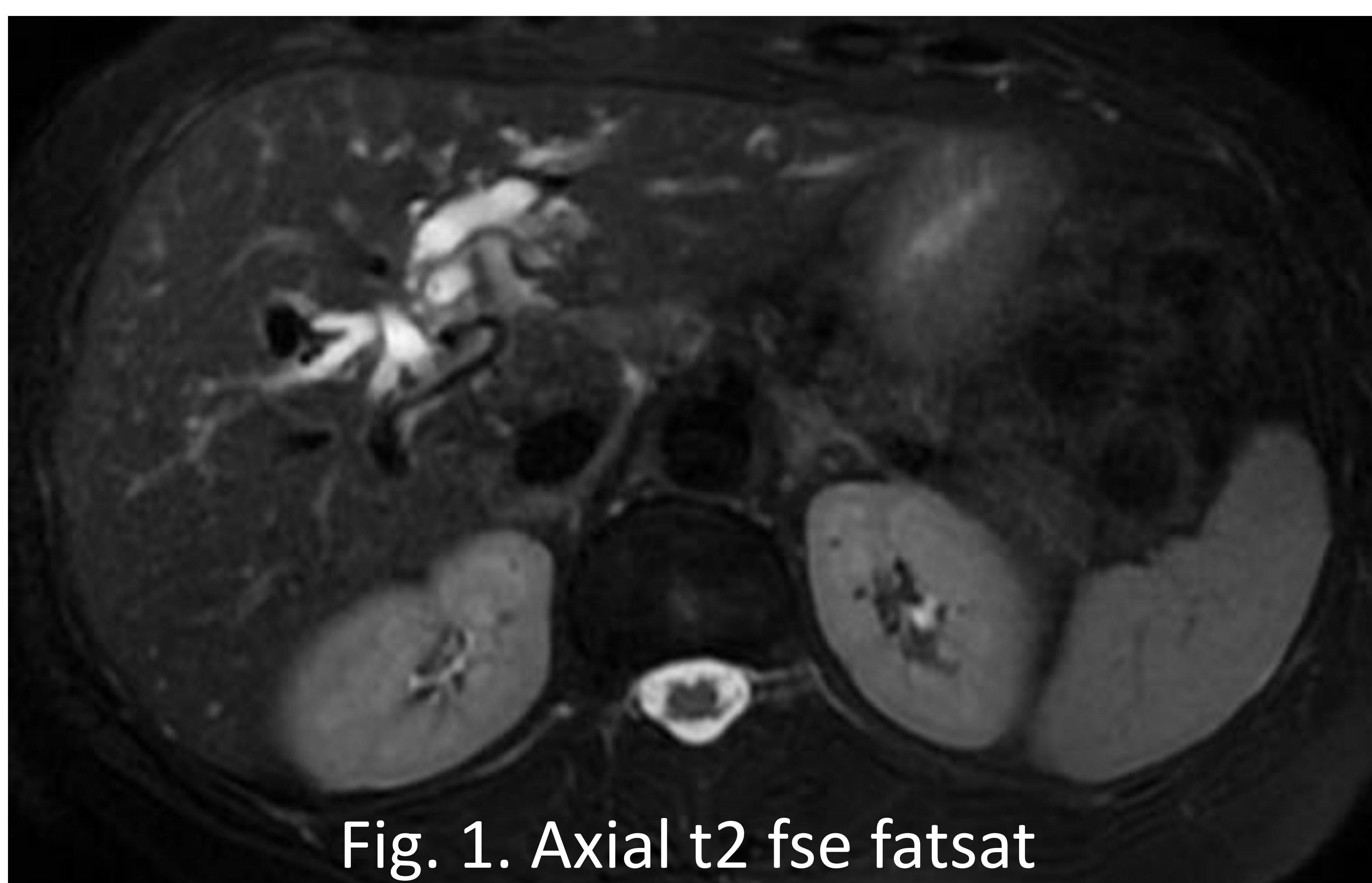


Fig. 1. Axial t2 fse fatsat

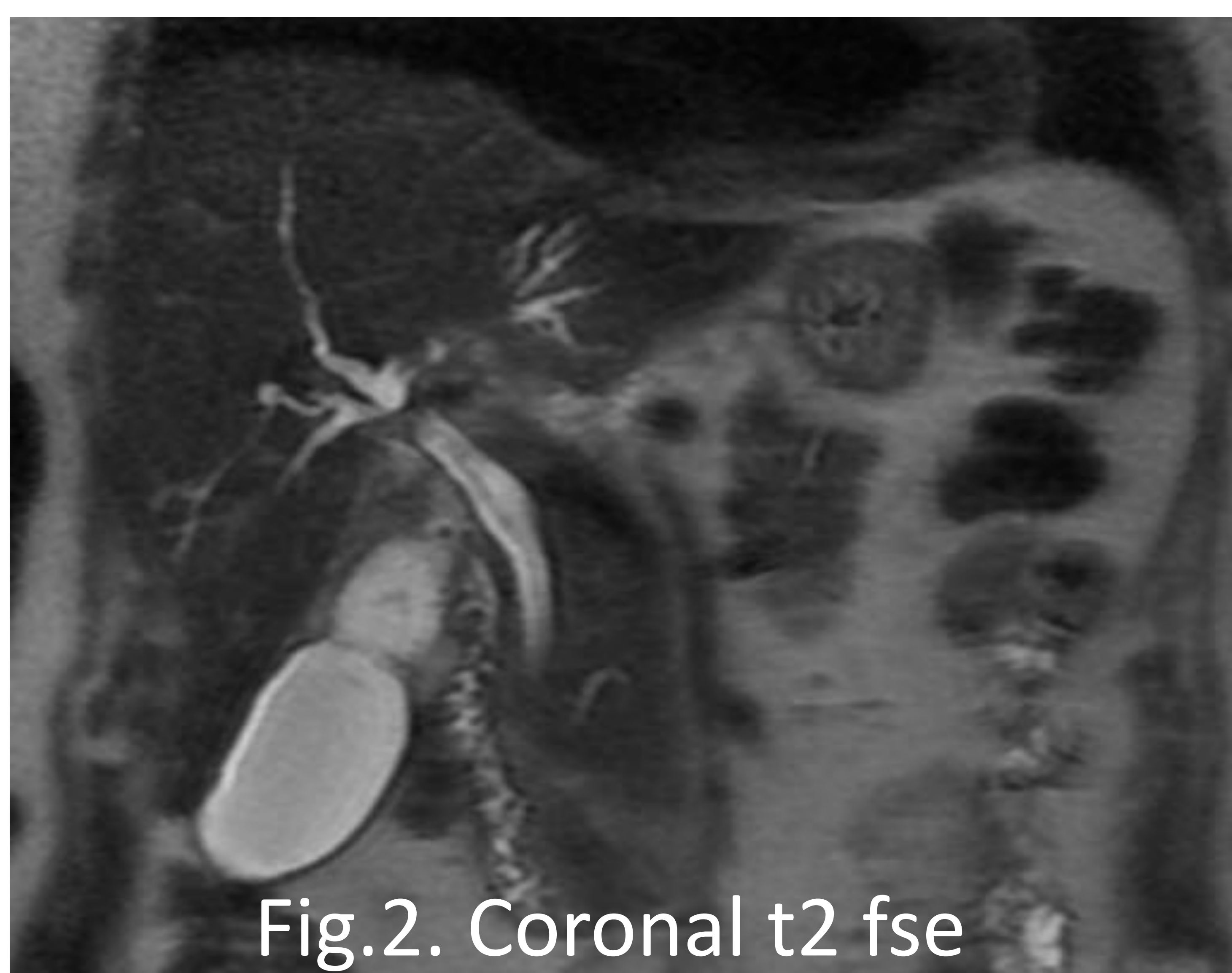

Fig.2. Coronal t2 fse

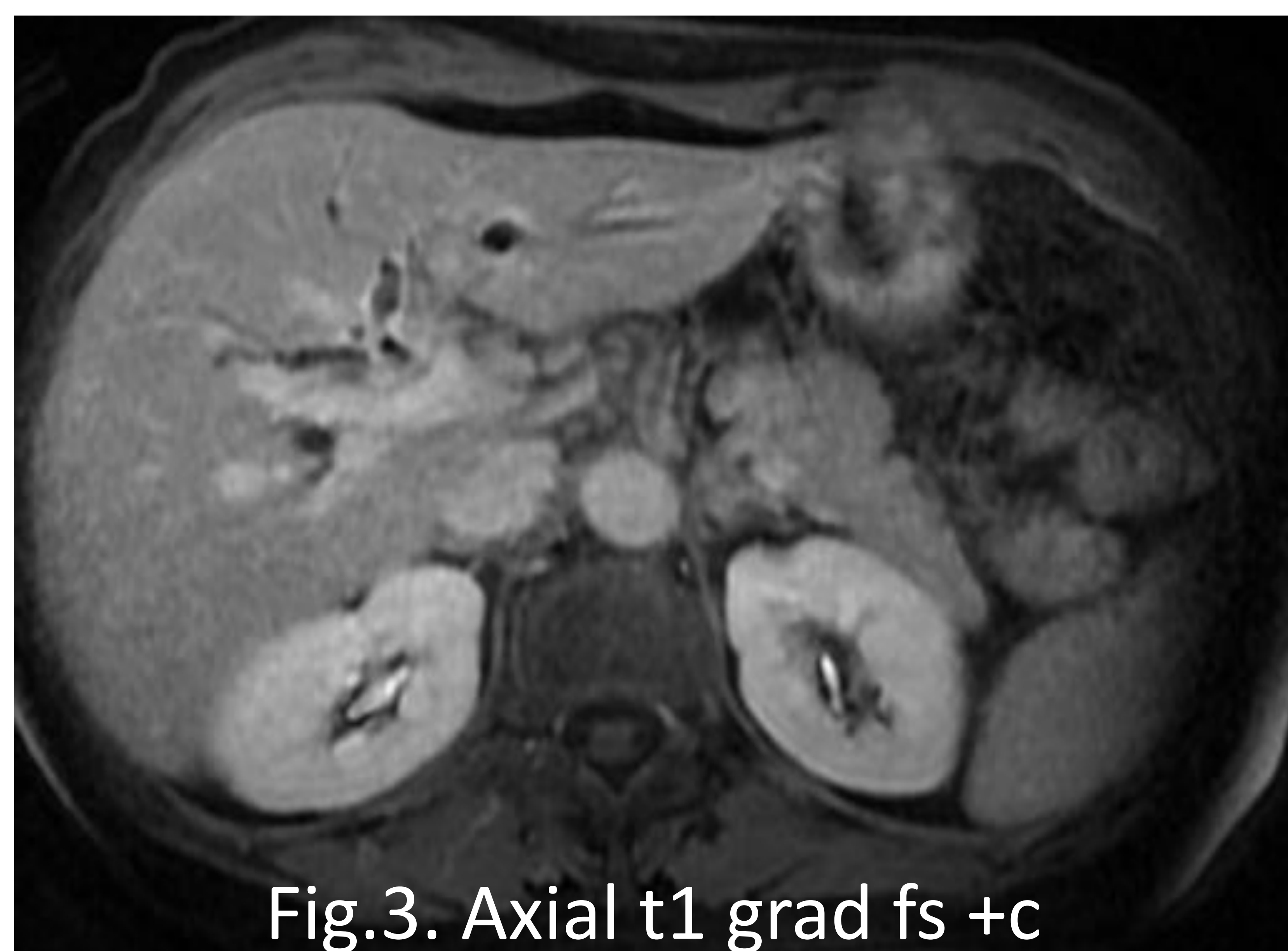

Fig.3. Axial t1 grad fs +c

RESULTADOS:

La CPRE demuestra salida de mucina y ocupación vellosa del árbol biliar izquierdo.

El diagnóstico histopatológico de la hepatectomía izquierda fue neoplasia papilar intraductal con extensa producción de moco, con componente microinfiltrante aislado y focal en rama distal de segmento III hepático.

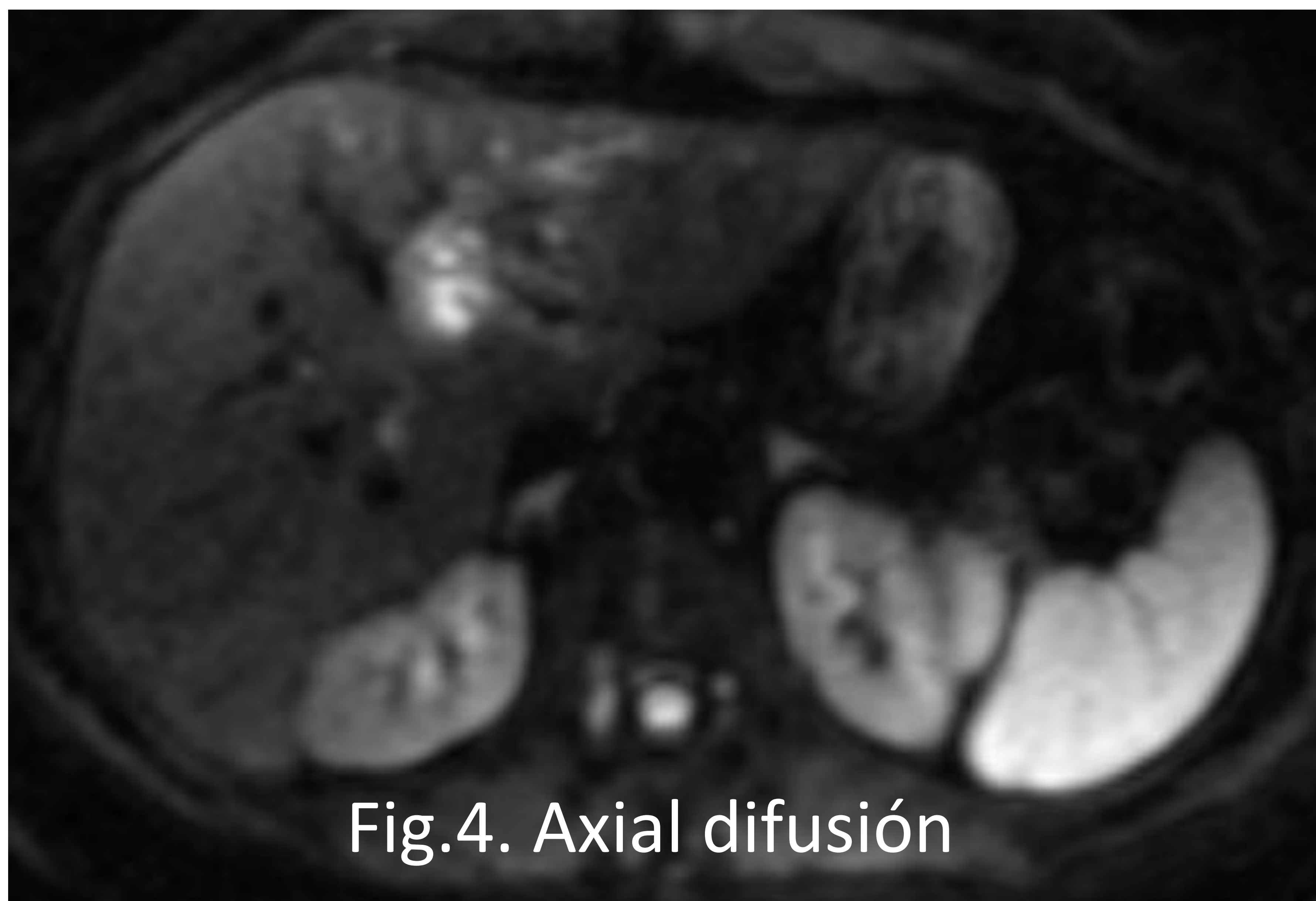


Fig.4. Axial difusión

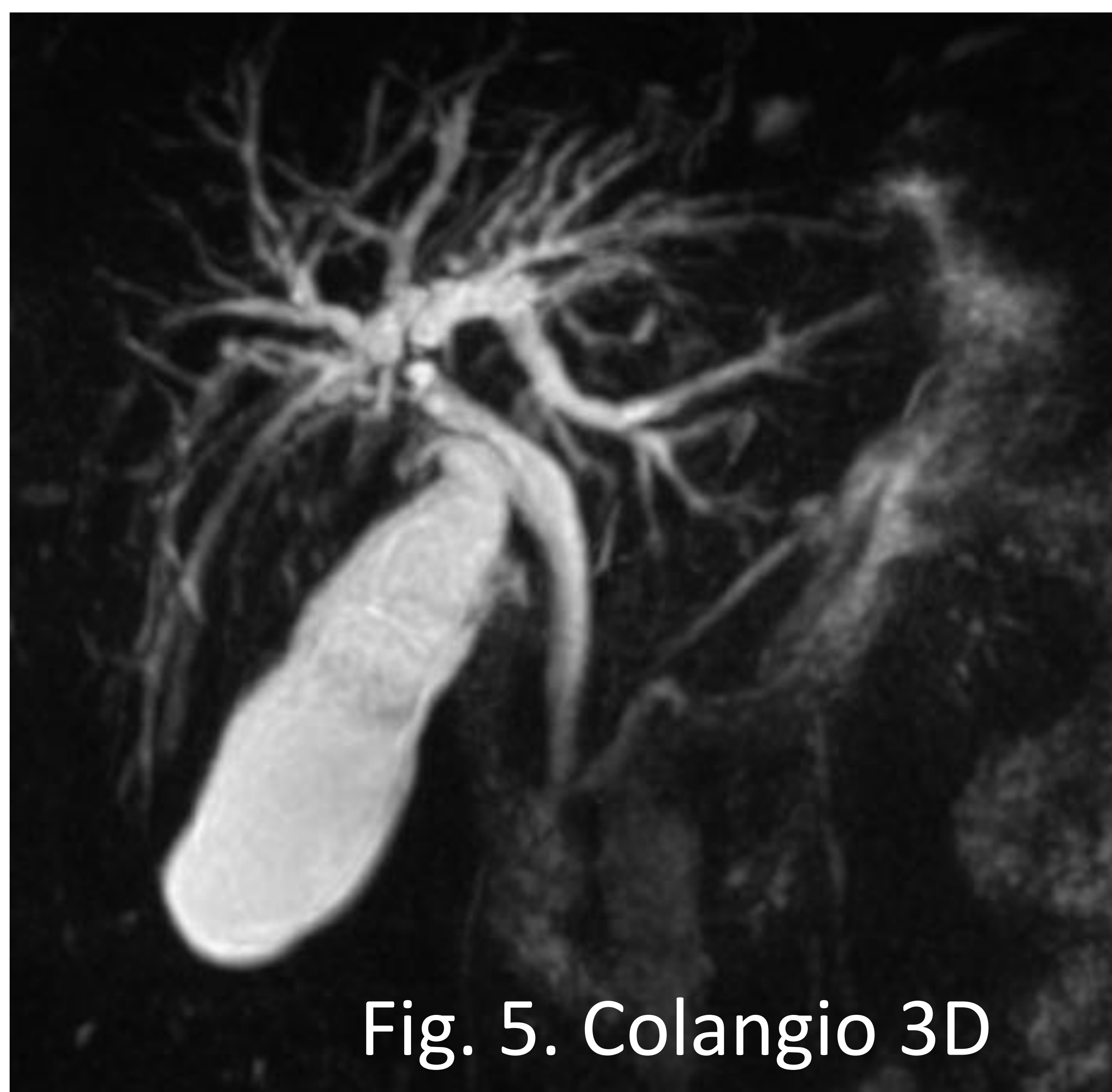
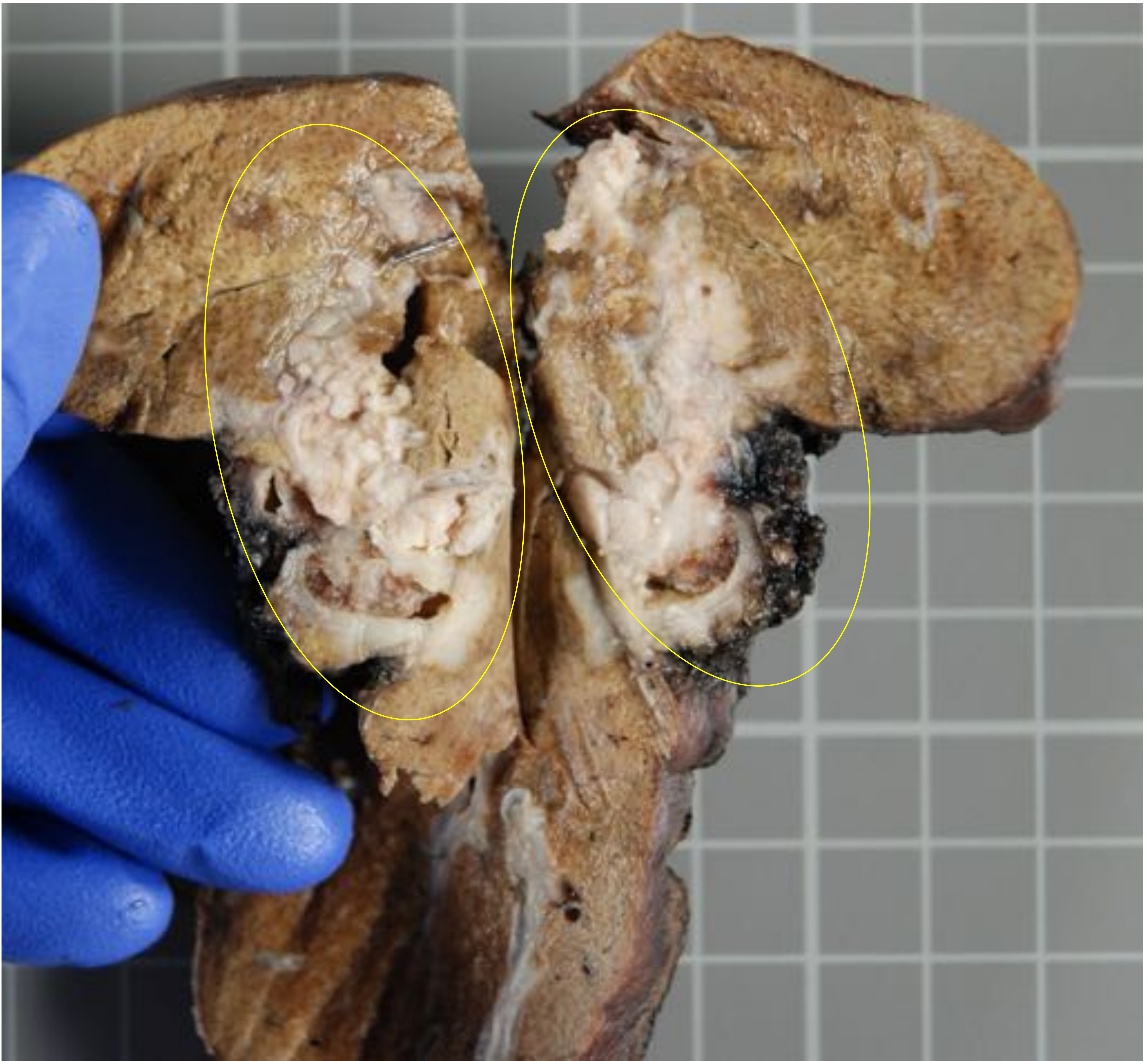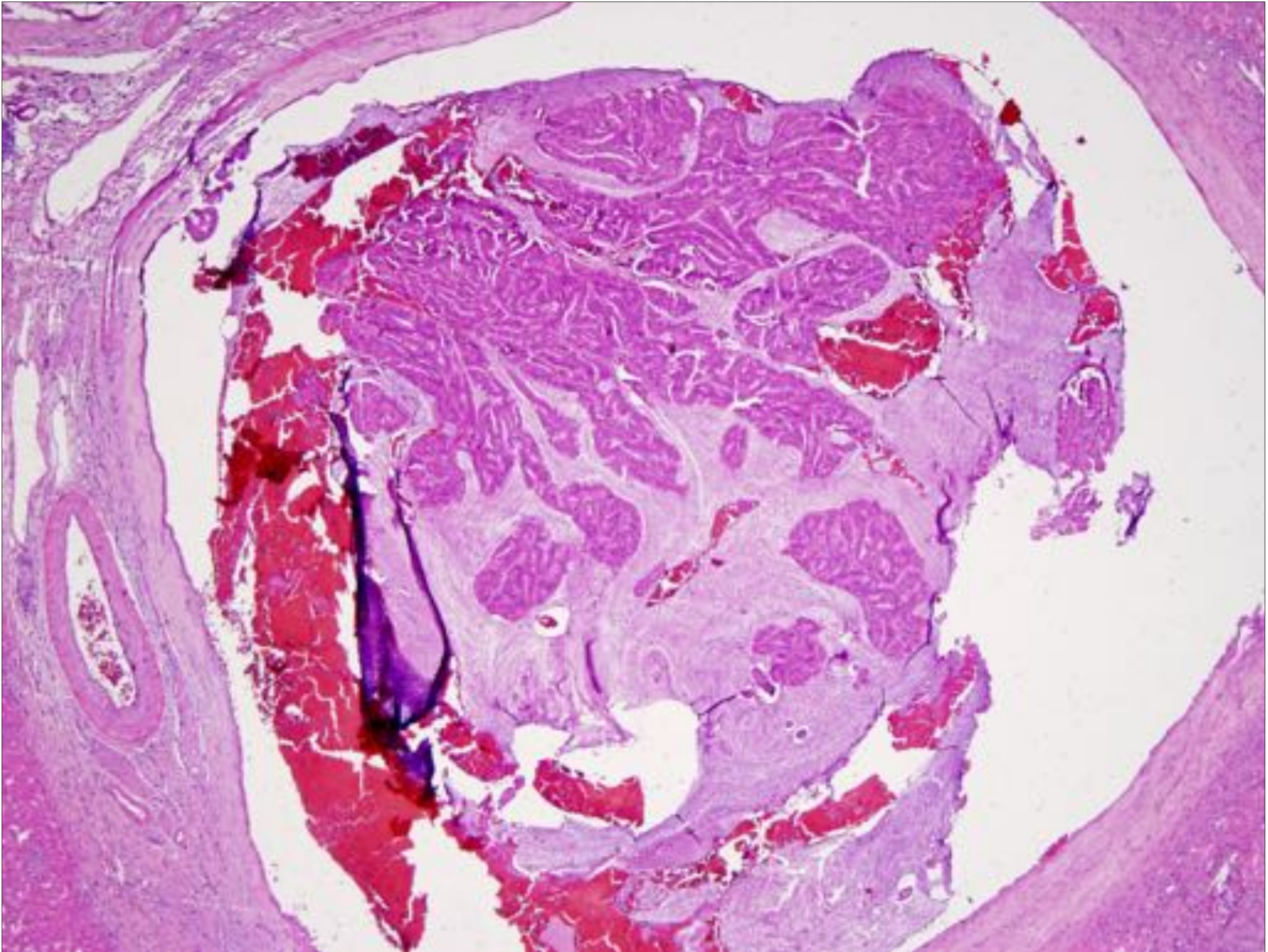


Fig. 5. Colangio 3D



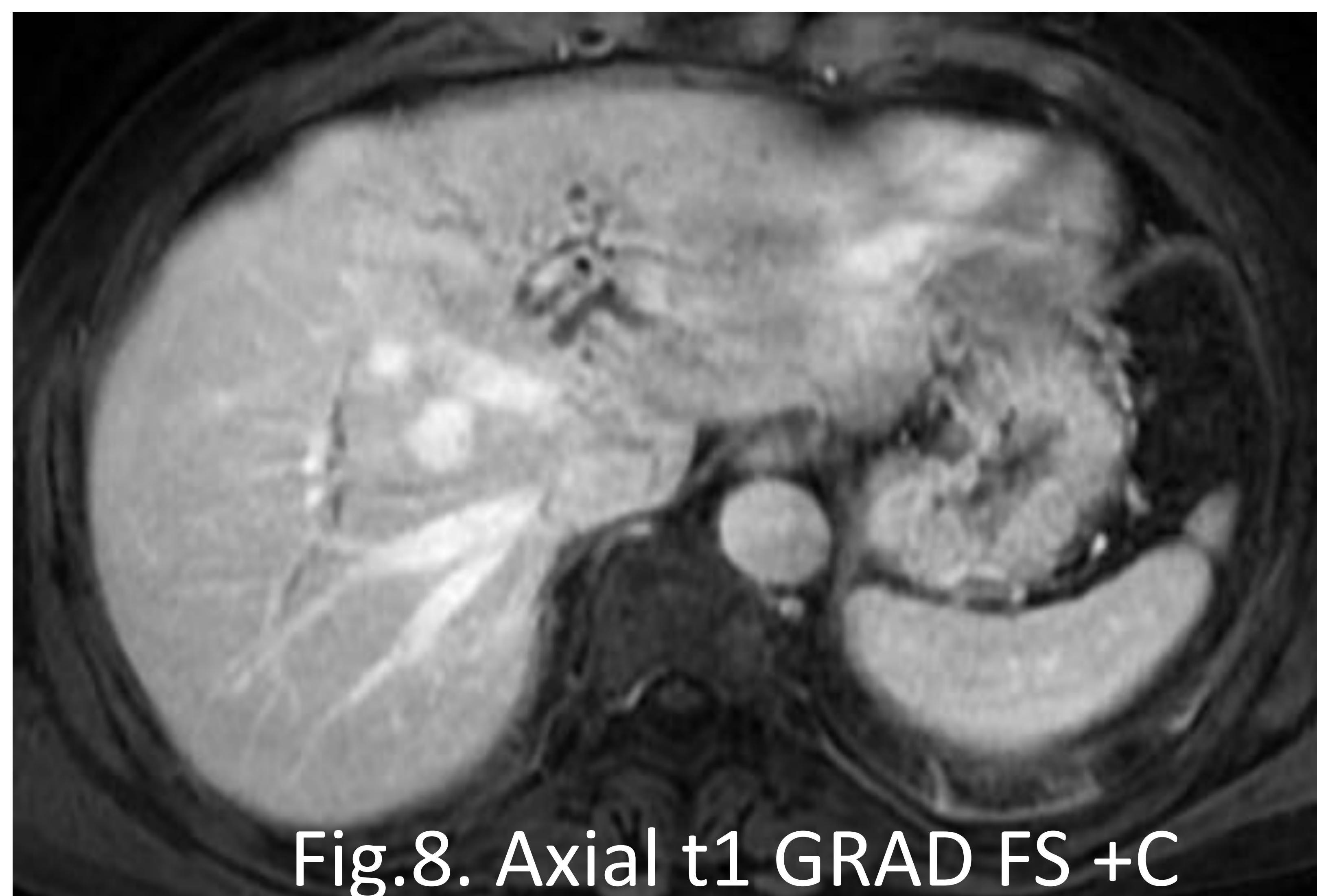
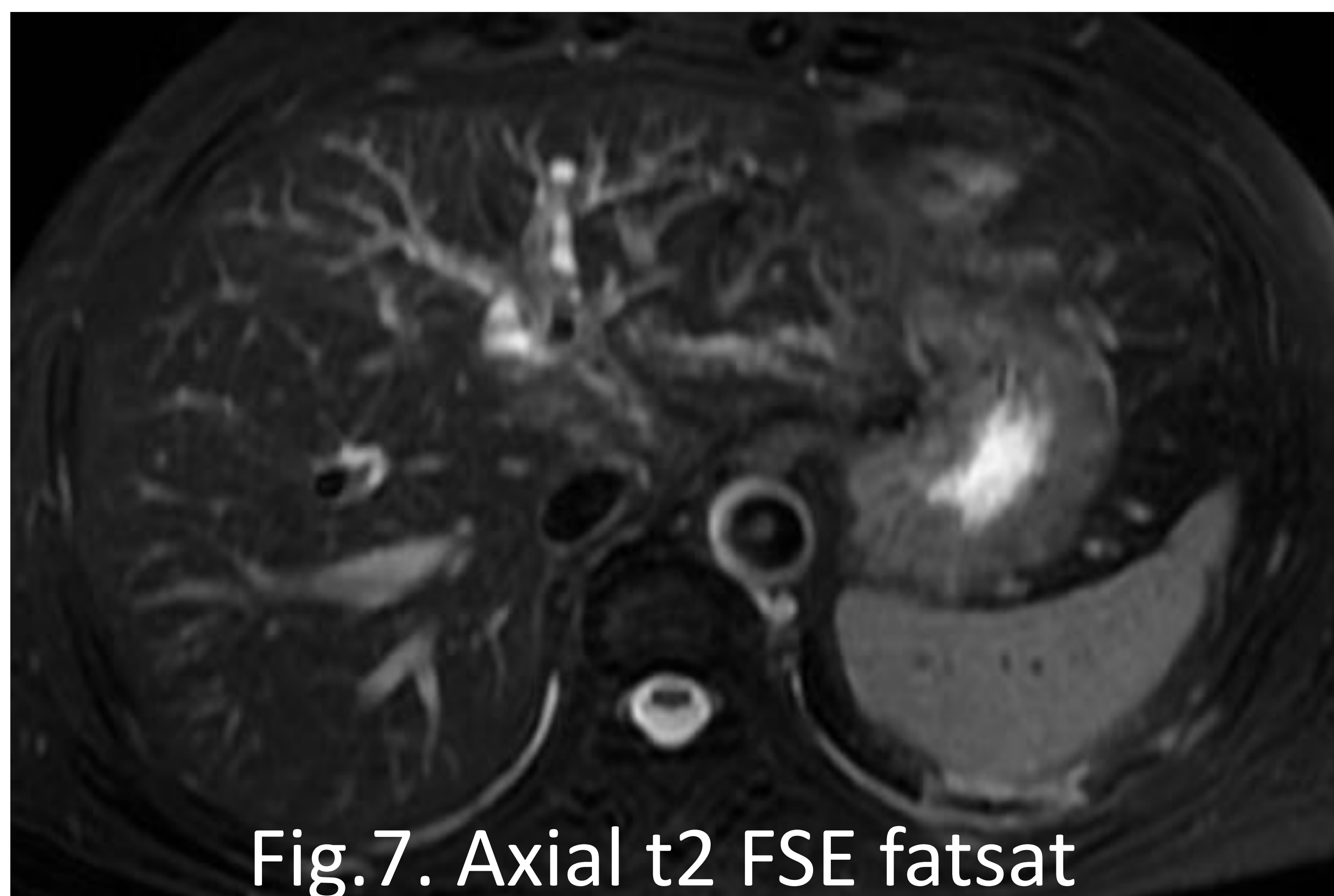
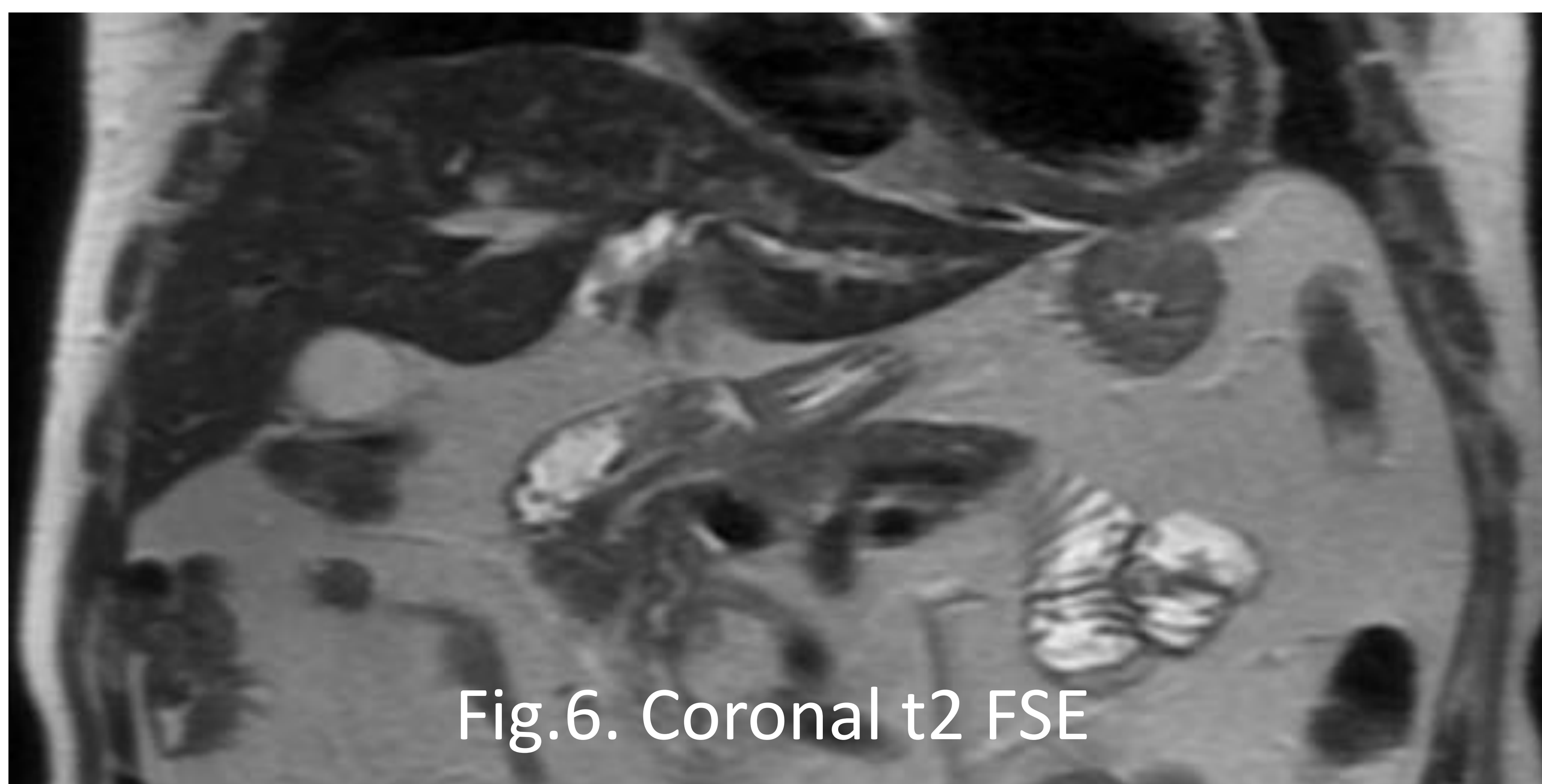
Pieza de hepatectomía izda con marcada dilatación de la rama izda del árbol biliar, con una tumoración constituida por tejido blanquecino que ocupa y dilata ampliamente en su luz.



Microscópicamente: proliferación neoplásica intrapapilar con dilatación de la luz del conducto, con displasia epitelial moderada y de alto grado (H/E)

RESULTADOS:

Mujer de 71 años que consulta por cuadro de dolor intermitente de tipo biliar en hipocondrio derecho, leve ictericia, analítica con bilirrubina de 1.16 mg/dl, Ca 19.9 1889 UI/ml. Estudio RM (Fig.6-10) con ocupación de la luz de la vía biliar intrahepática izquierda, con leve dilatación asociada, discretamente intensa en T2, captación de contraste periférica de la vía biliar.



RESULTADOS

En estudio colangioRM (Fig. 9-10) se observó un defecto en la vía biliar izquierda, con engrosamiento de su pared. El diagnóstico histopatológico fue adenocarcinoma papilar infiltrante sobre neoplasia papilar intraductal de hepático izquierdo y ramas intrahepáticas.

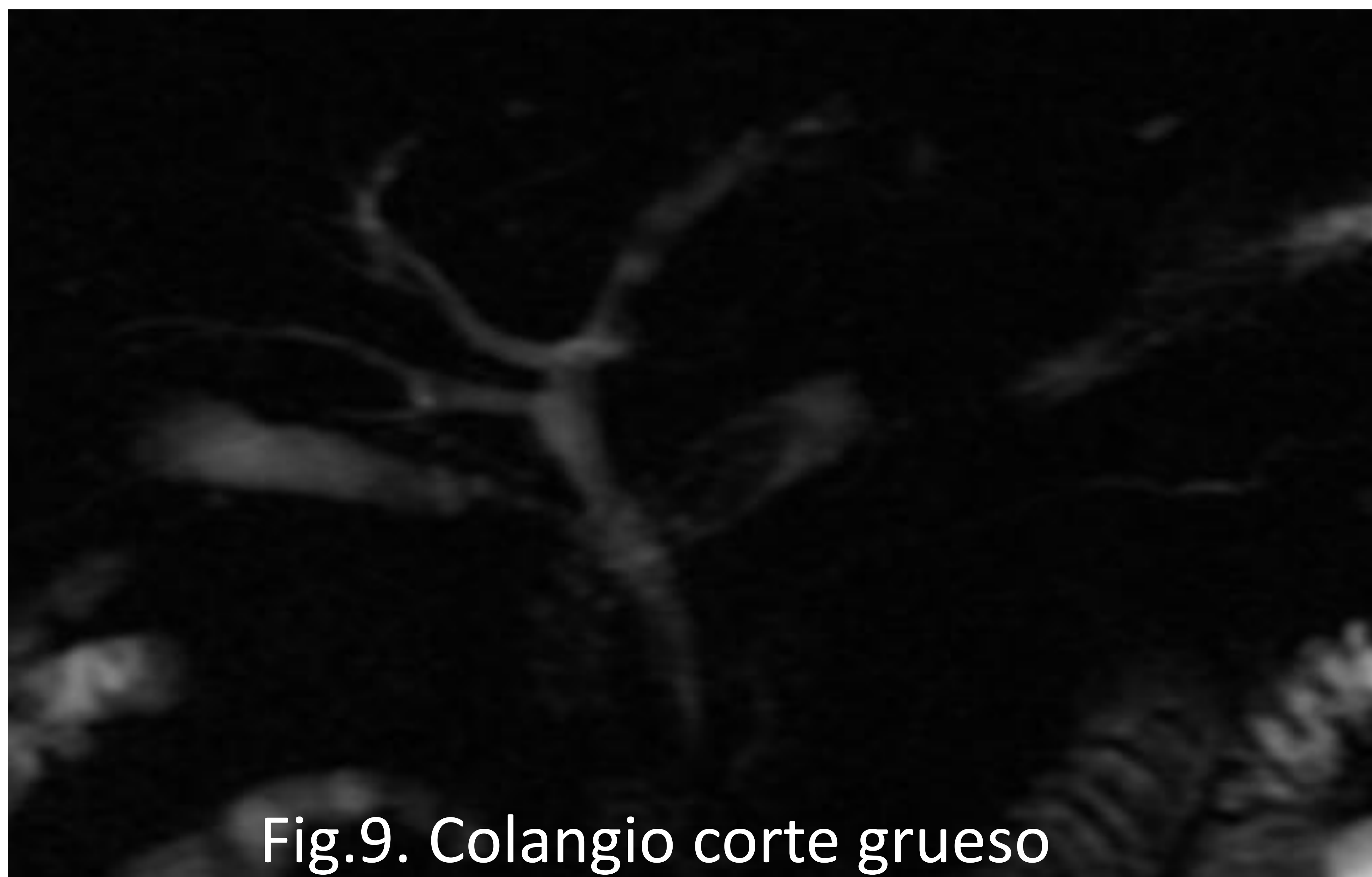


Fig.9. Colangio corte grueso

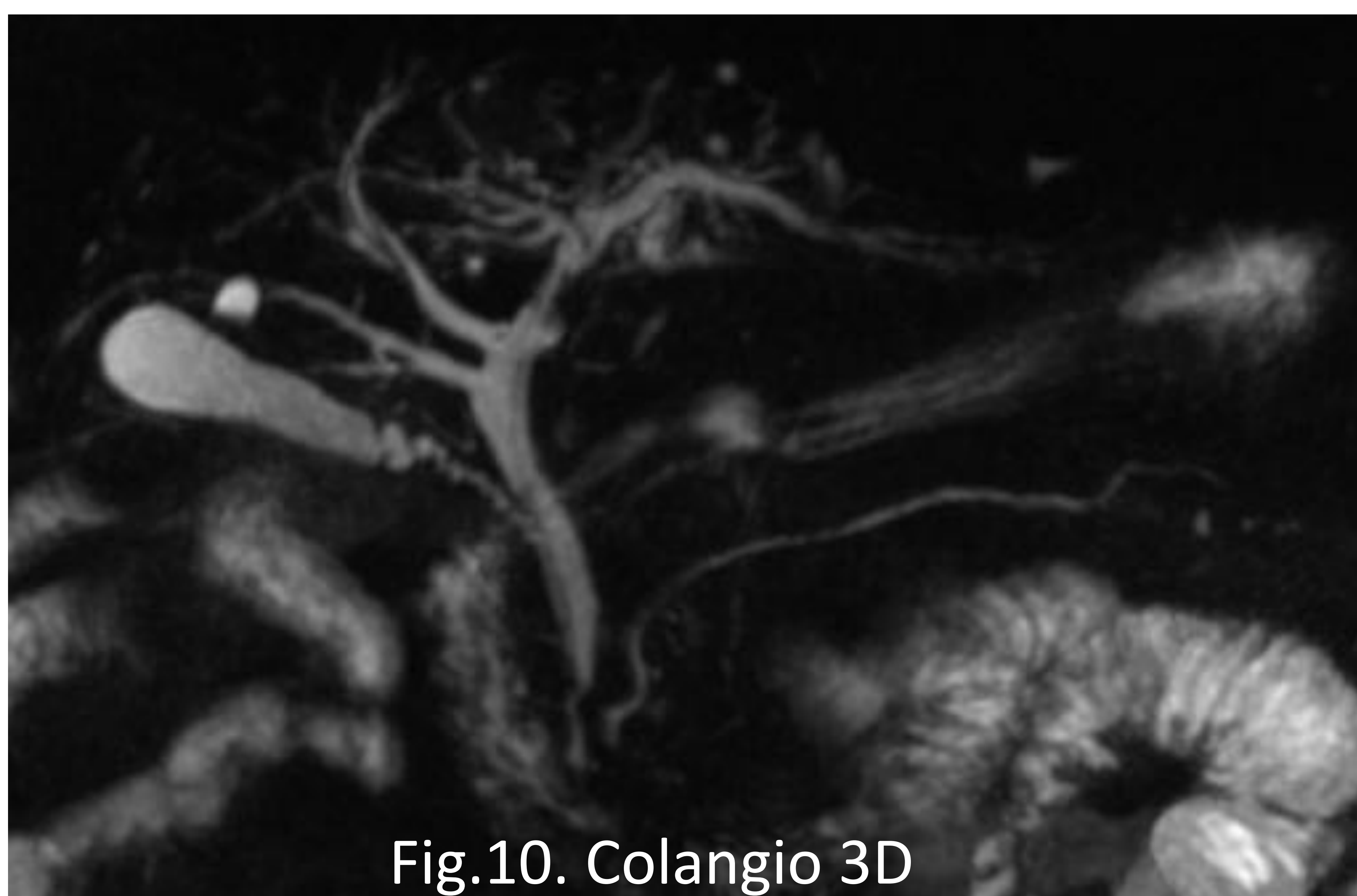
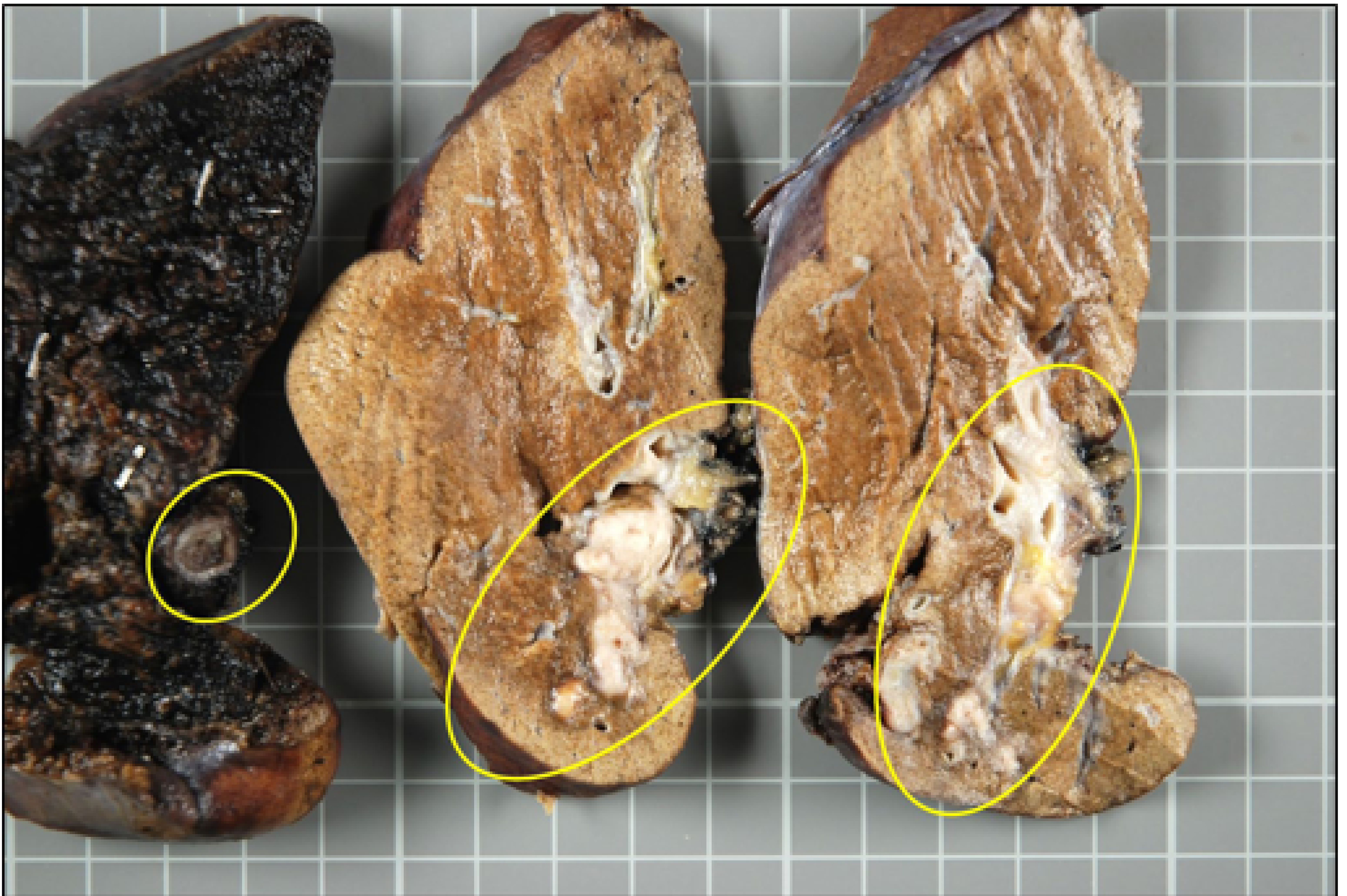
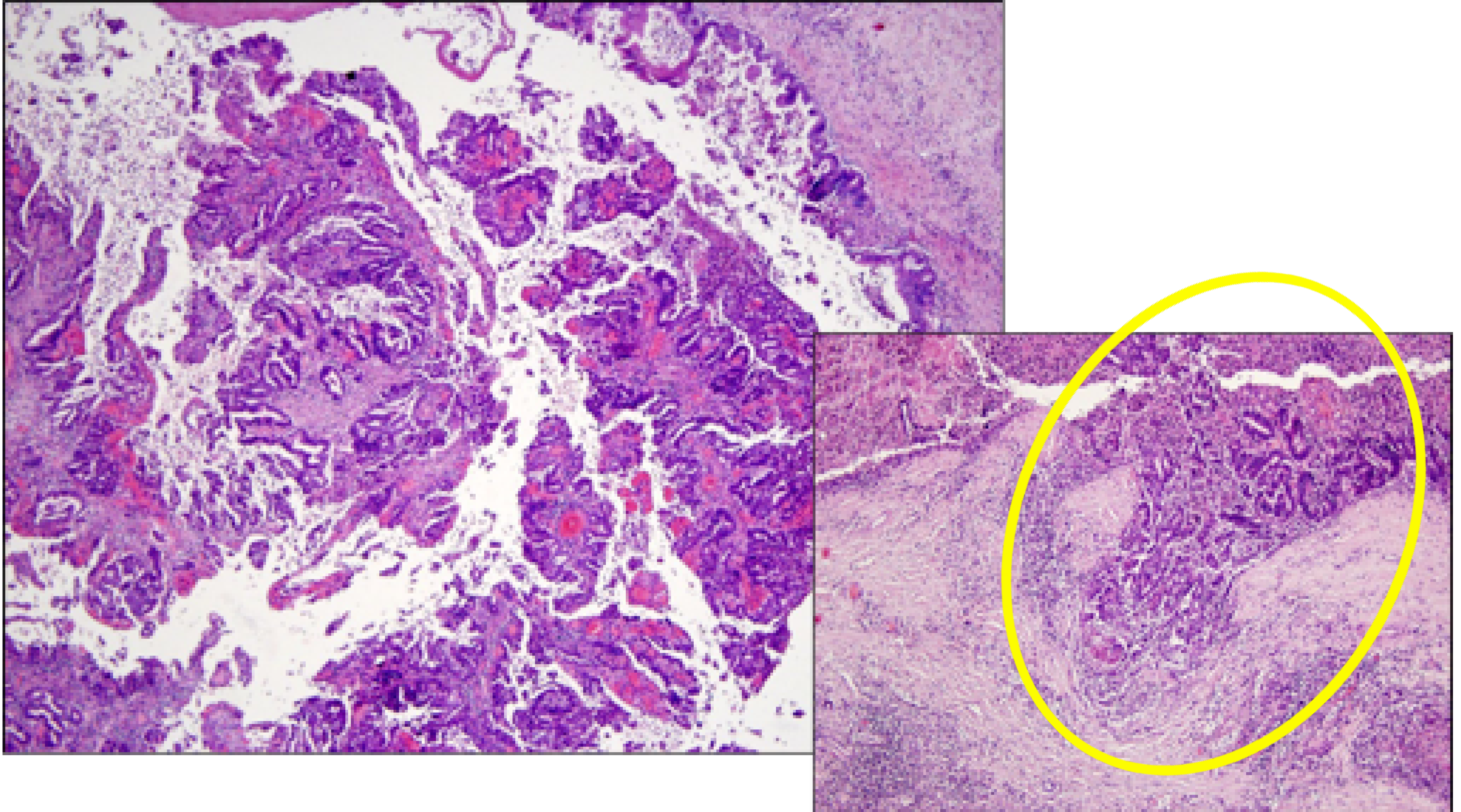


Fig.10. Colangio 3D



Pieza de hepatectomía izda con lesión proliferativa papilar que ocupa y distiende conducto hepático izdo.



Transformación neoplásica del epitelio de revestimiento del conducto, de crecimiento papilar, con ocupación luz. (H/E). Displasia de alto grado/carcinoma in situ, con infiltración focal del estroma (H/E Detalle)

RESULTADOS

Varón de 61 años con cuadro de dolor abdominal en hipocondrio derecho de semanas de evolución, Ca 19.9 49 U/l, GGT 634 U/l, bilirrubina total 3.43 mg/dl. Estudio RM (Fig. 11-16) con dilatación de la vía biliar izquierda, irregular, con engrosamiento de la pared, minimamente intensa en T2, captación de contraste escasa, periférica de la pared.

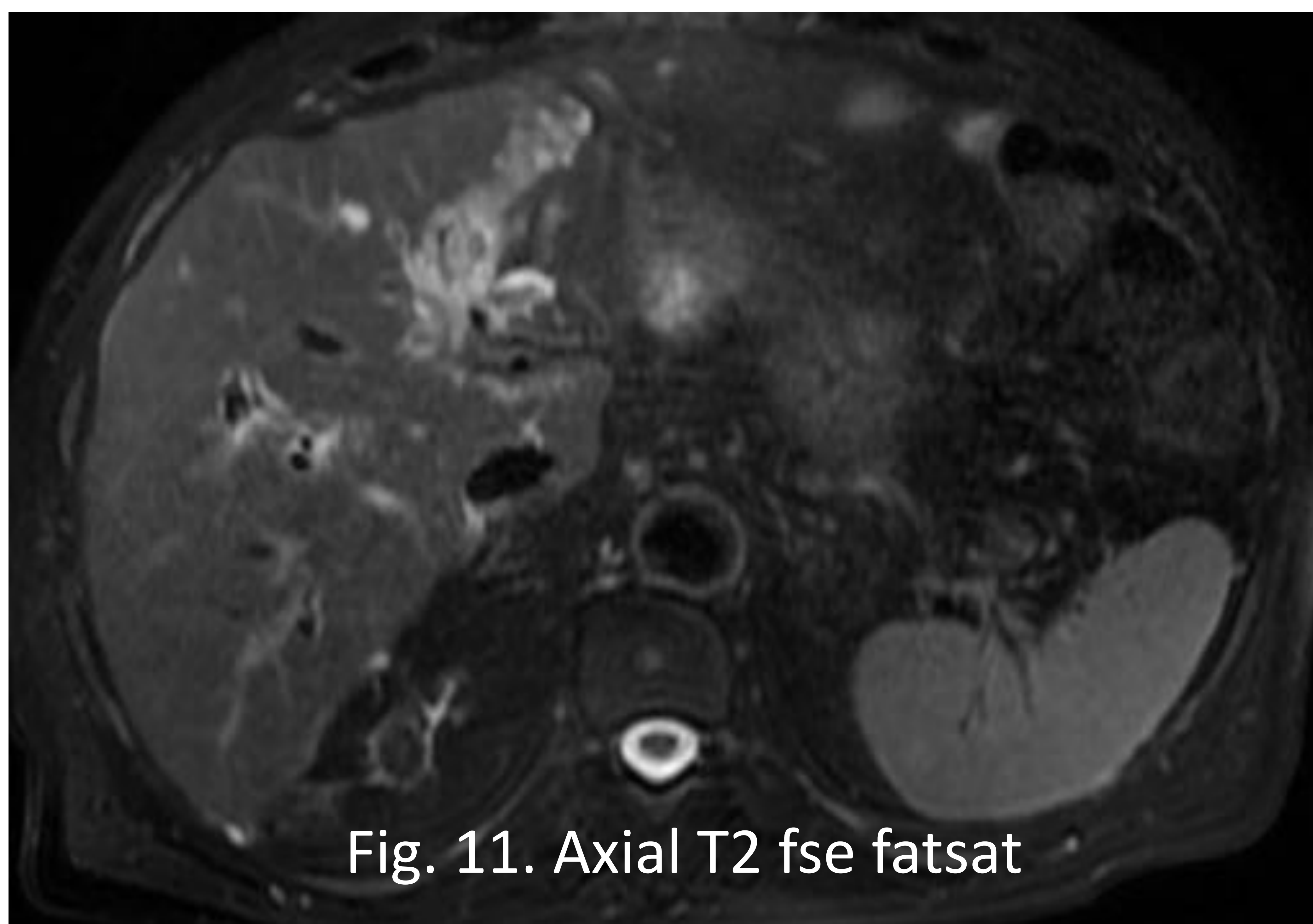


Fig. 11. Axial T2 fse fatsat

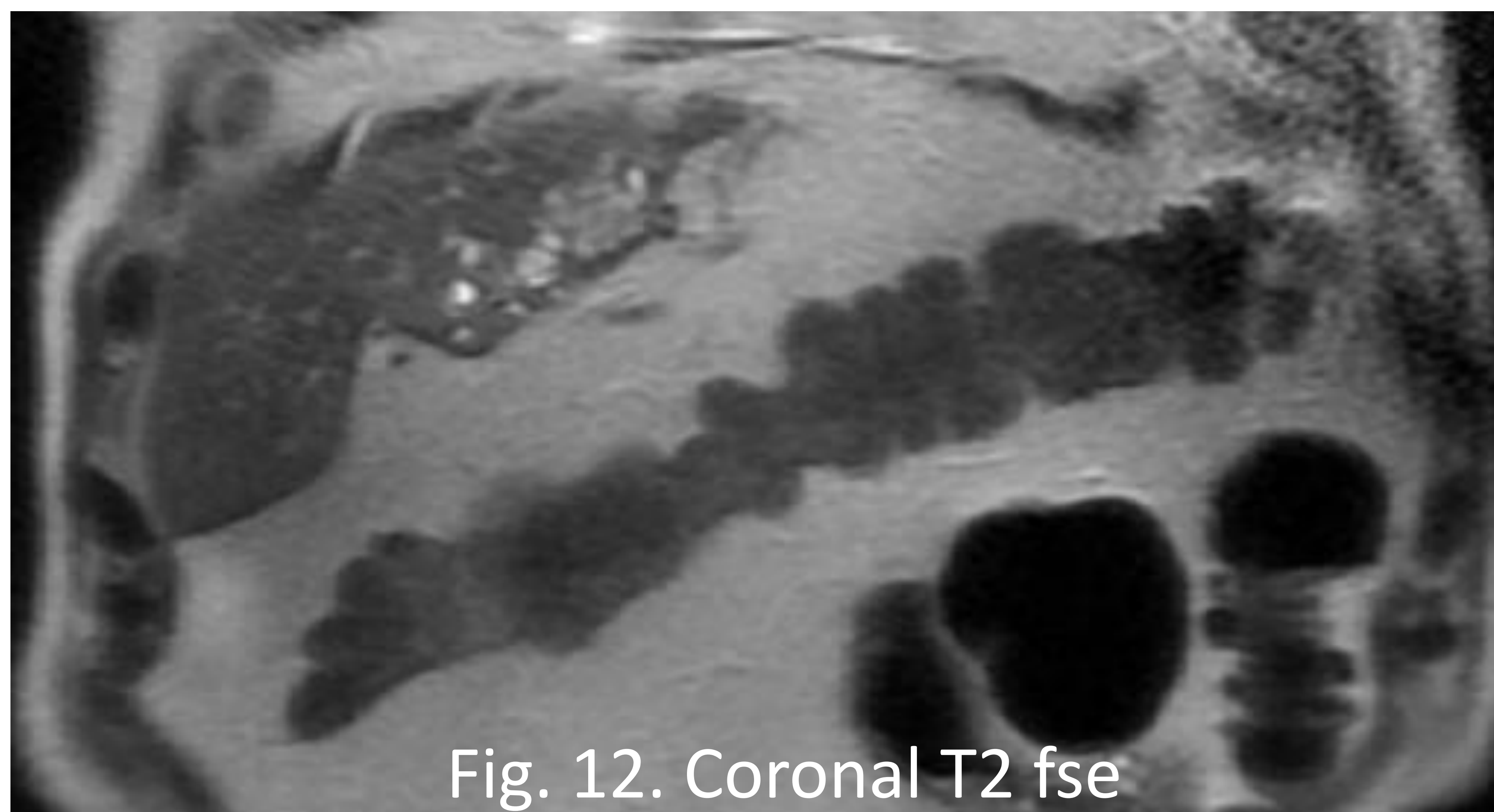


Fig. 12. Coronal T2 fse

RESULTADOS

Estudio ColangioRM con defecto en la vía izquierda asociado con estenosis proximal.

El diagnóstico histopatológico de hepatectomía izquierda fue neoplasia papilar biliar intraductal con colangiocarcinoma papilar intraductal e invasivo sobre papilomatosis biliar del conducto hepático izquierdo y ramas.

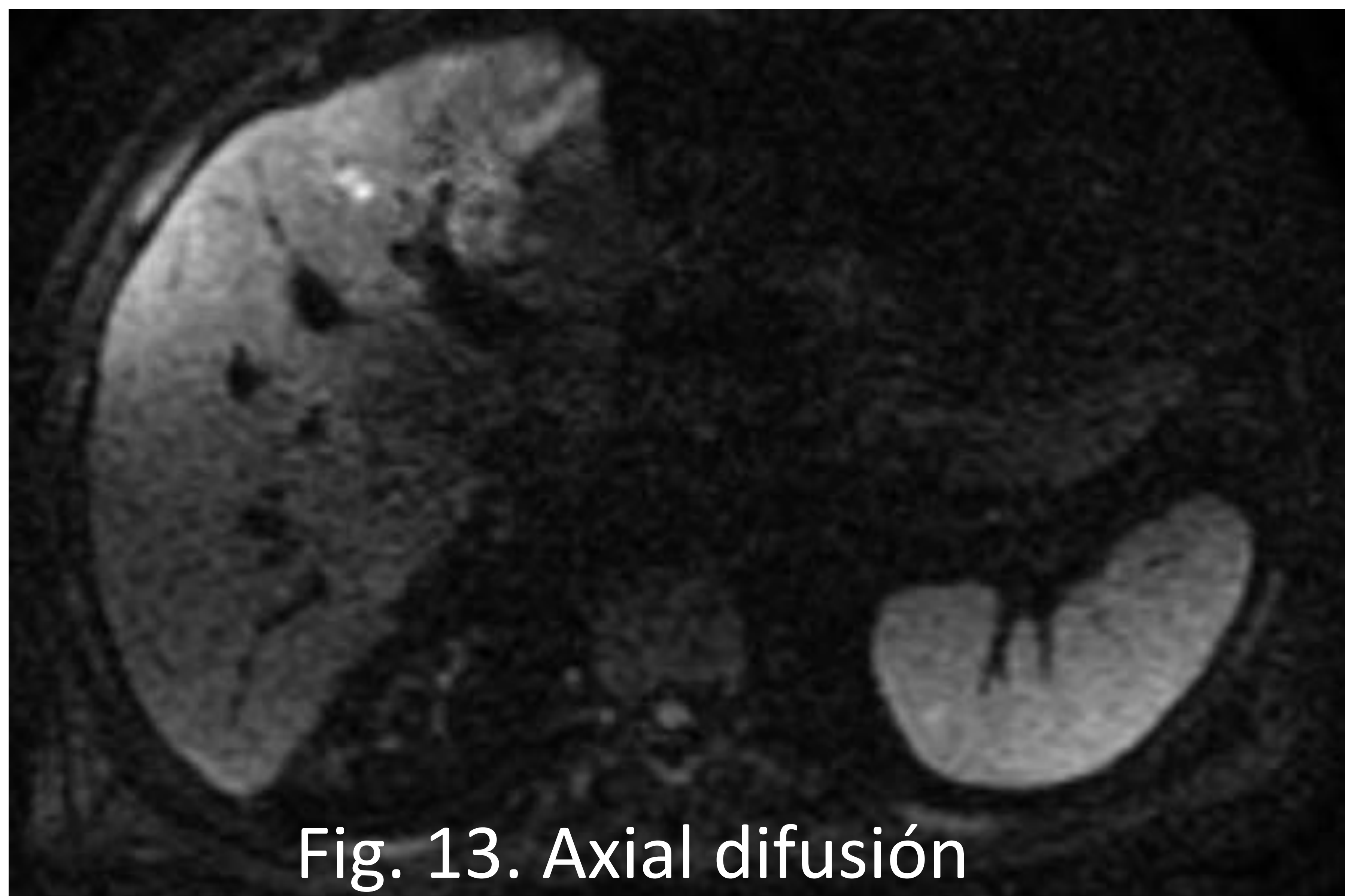


Fig. 13. Axial difusión

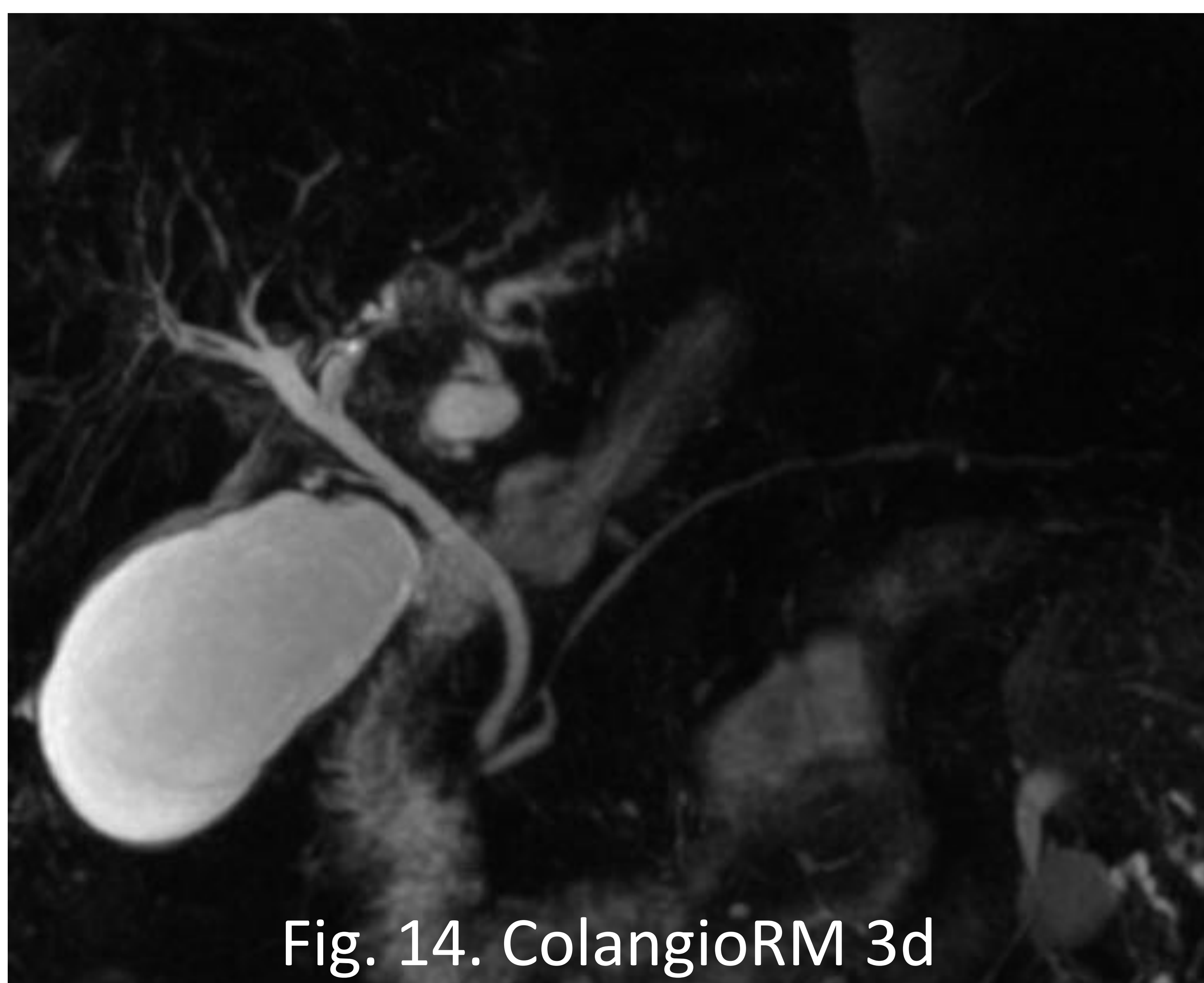
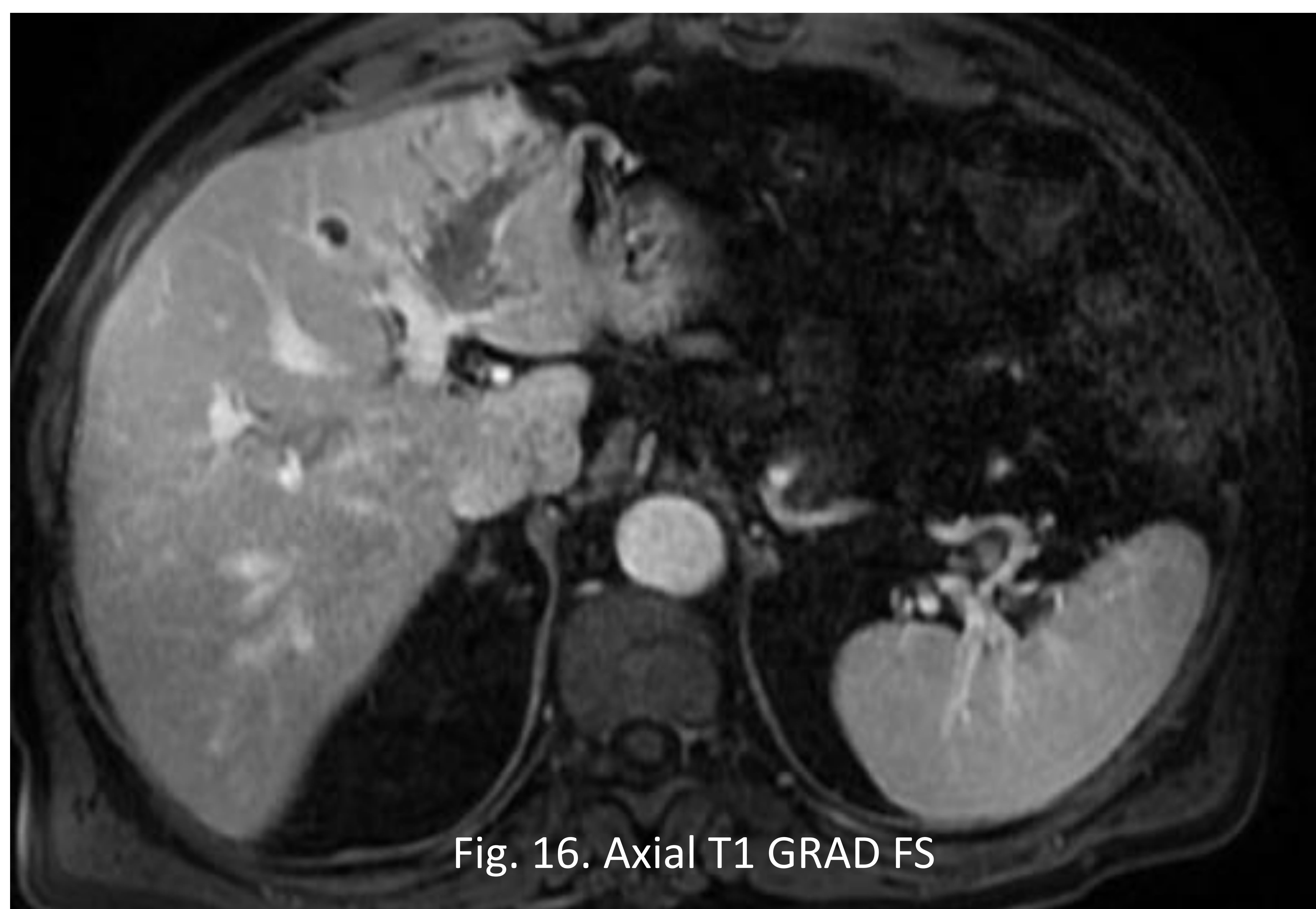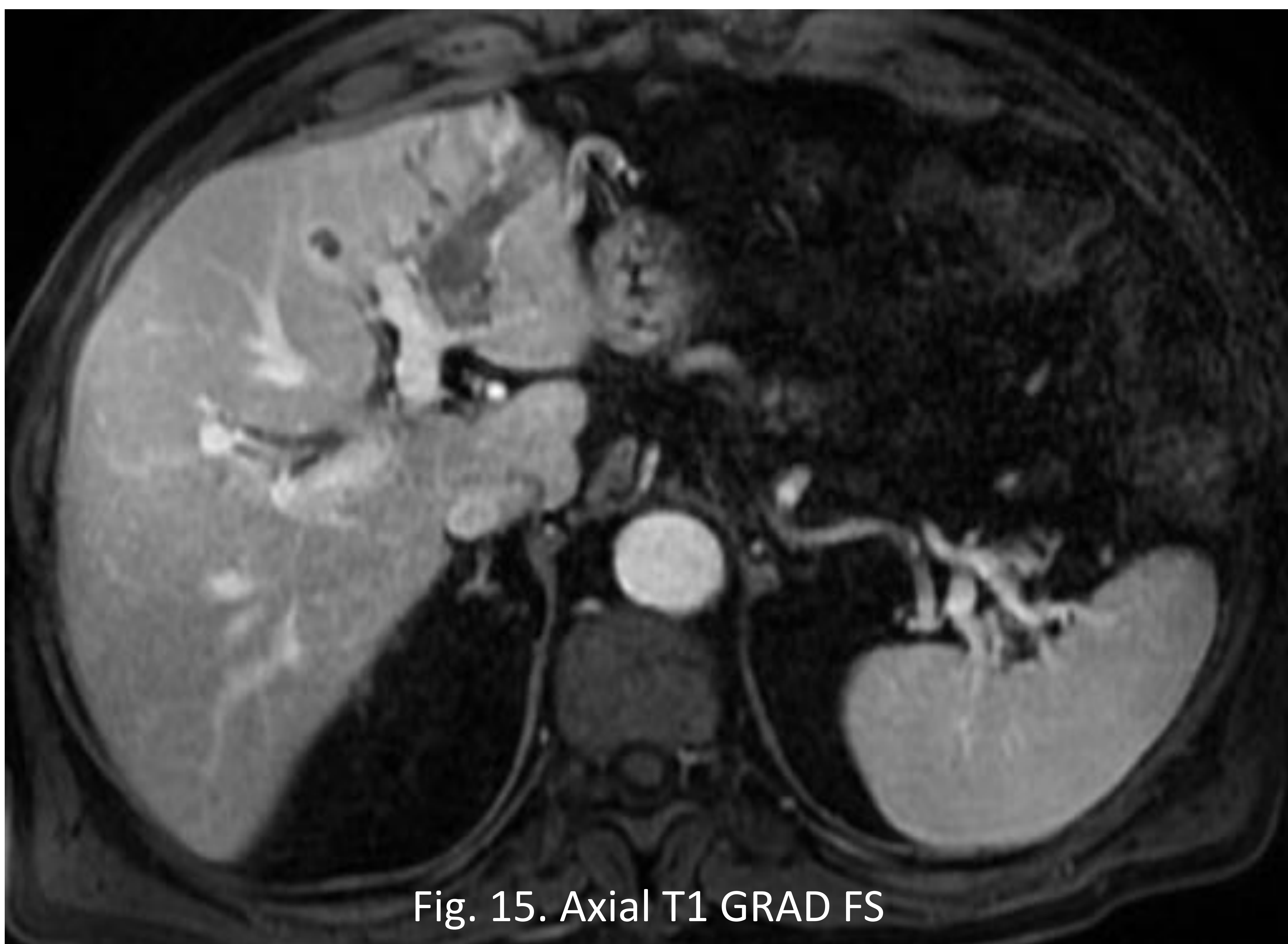



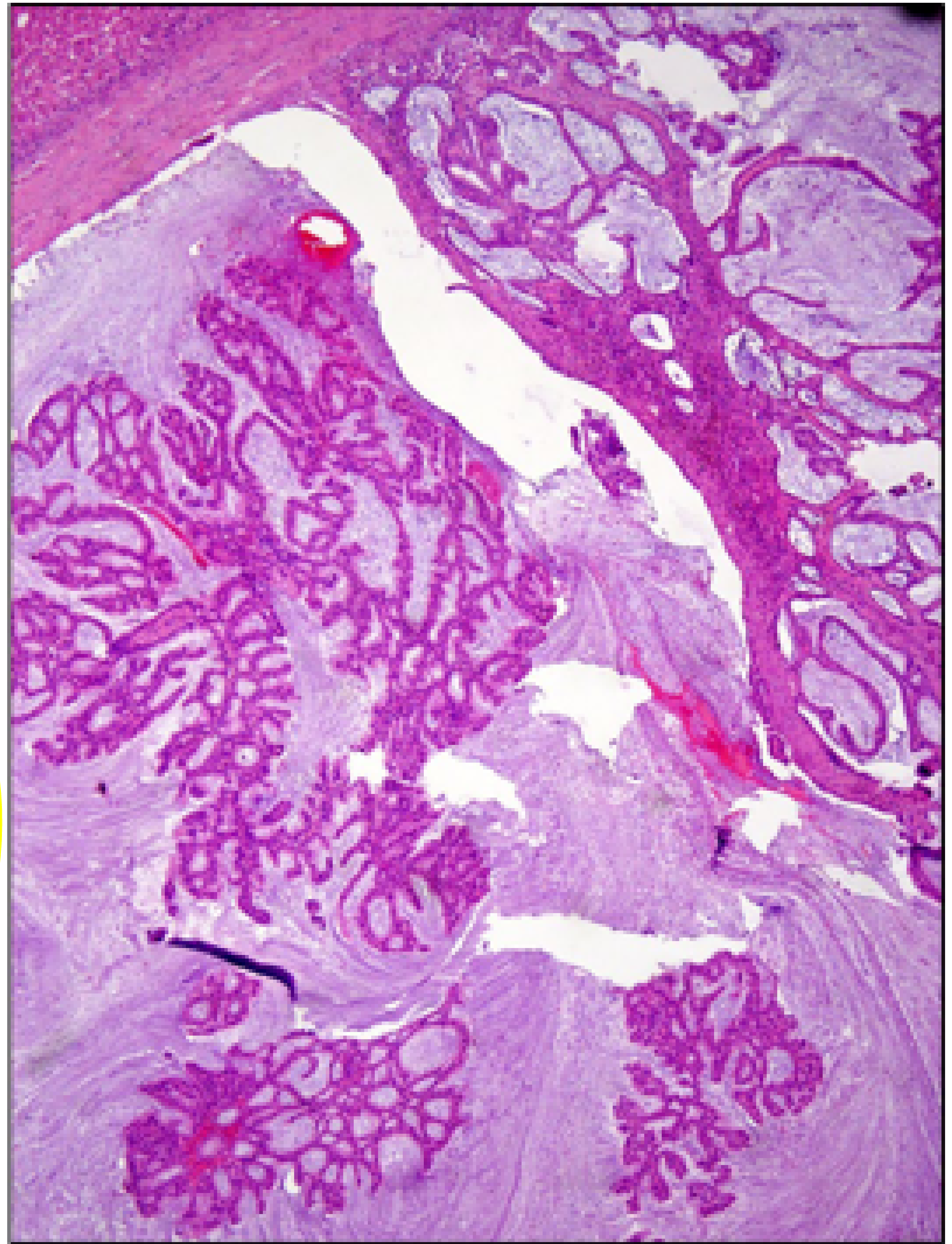
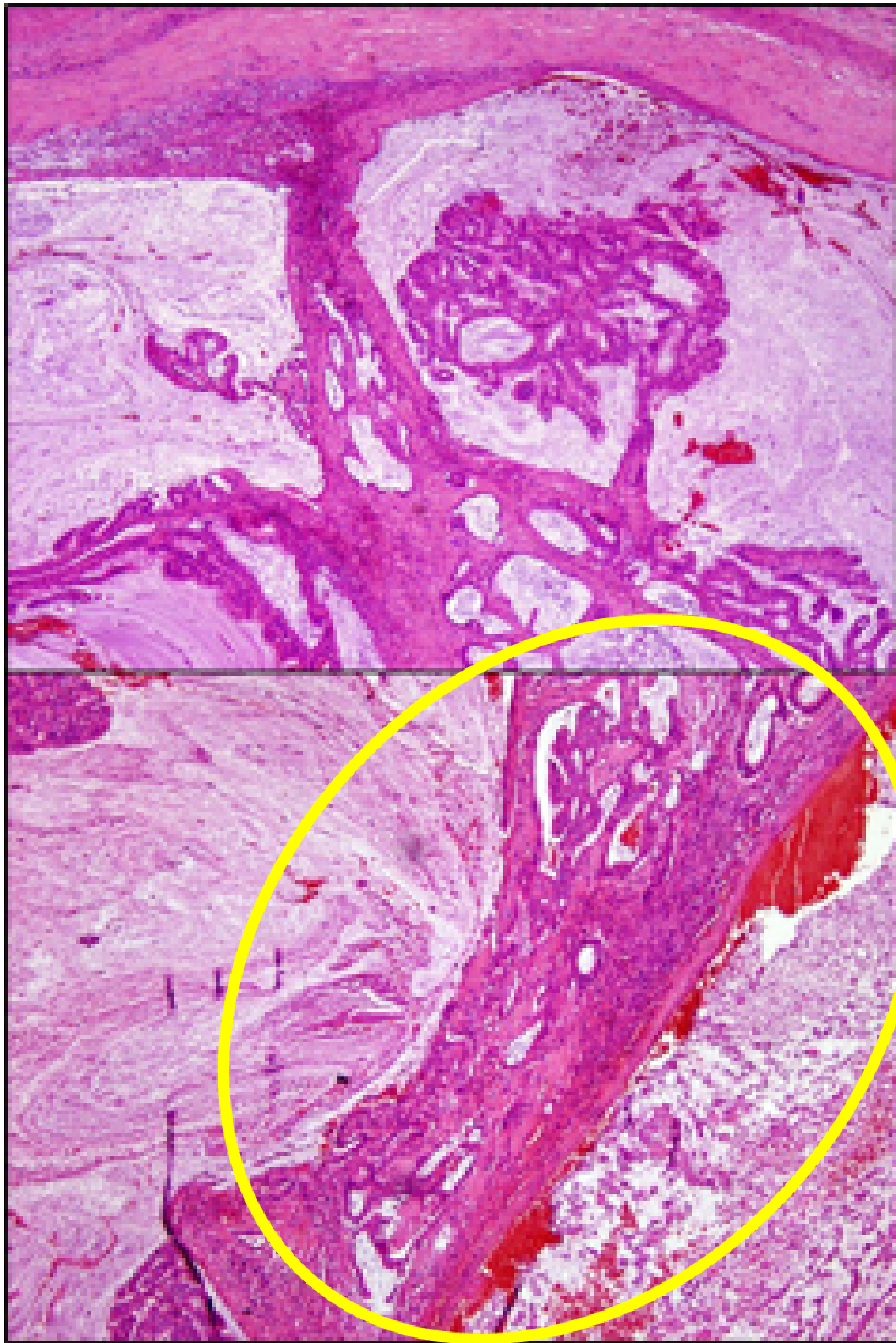
Fig. 14. ColangioRM 3d





Pieza de hepatectomía izda con dilatación de la luz, con ocupación por material mucoide, de la vía biliar izda, afectando a ramas distales y proximales

(Imagen superior pieza en fresco. Imagen inferior pieza fijada en formol).



Marcada dilatación de la vía biliar por moco (mucobilia), con transformación neoplásica del revestimiento epitelial de morfología papilar vellosa (HE), con displasia leve/moderada, con infiltración aislada y focal del estroma (HE Detalle foto inferior izda).

CONCLUSIONES:

La neoplasia papilar intraductal es una lesión infrecuente de la vía biliar, con hallazgos por imagen en ocasiones indistinguible de un colangiocarcinoma, pero con comportamiento pronóstico menos agresivo.

Su tratamiento es quirúrgico, con hepatectomía parcial ampliada.

BIBLIOGRAFIA:

Pérez Saborido B, Bailón Cuadrado M, Rodríguez López M, Asensio Díaz E, Madrigal Rubiales B, Barrera Rebollo A. Neoplasia papilar intraductal de los conductos biliares con malignización: una entidad diferenciada del colangiocarcinoma con mejor pronóstico. A propósito de tres nuevos casos. Rev Esp Enferm Dig 2017;109(8):592-595.

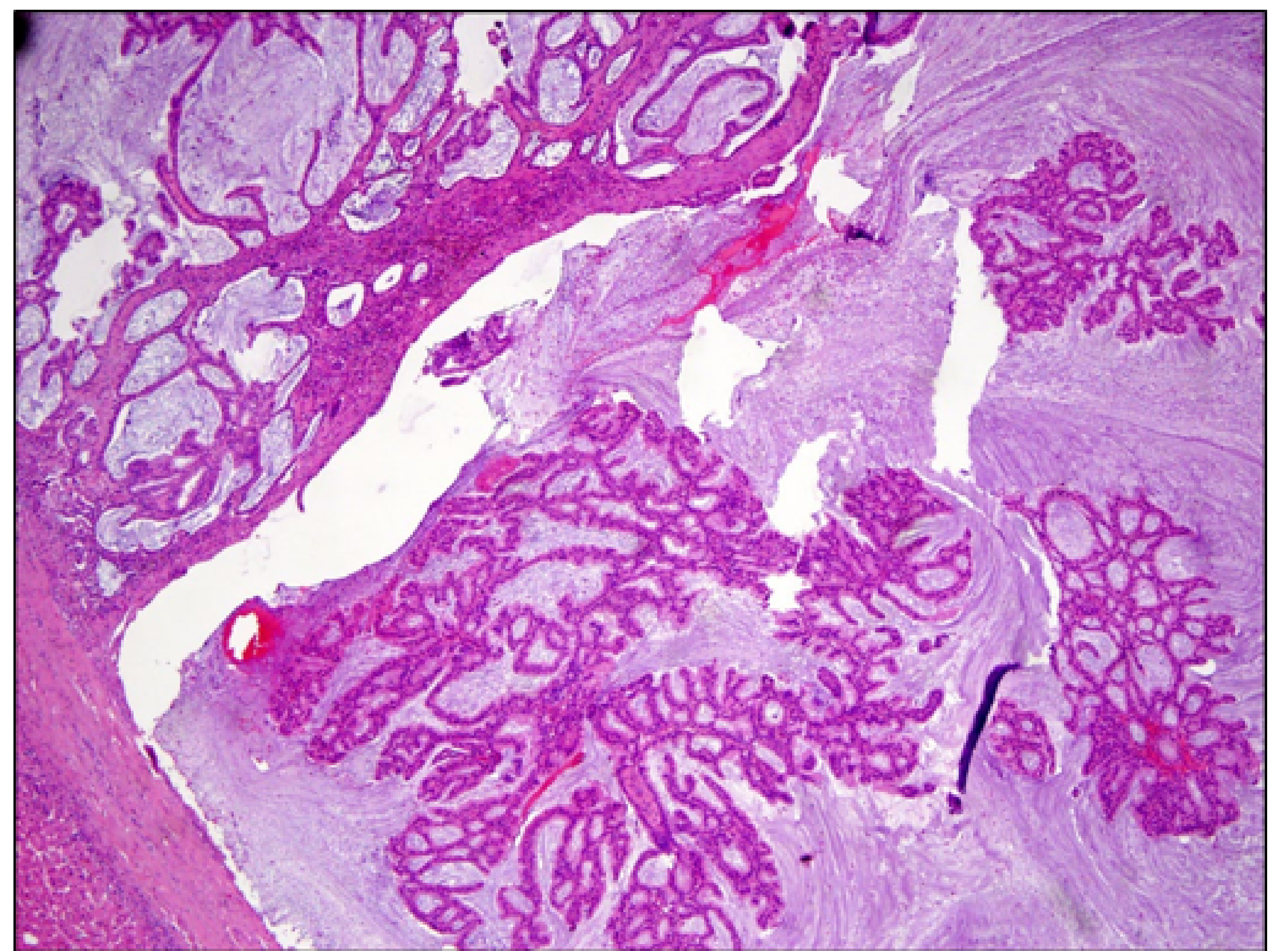
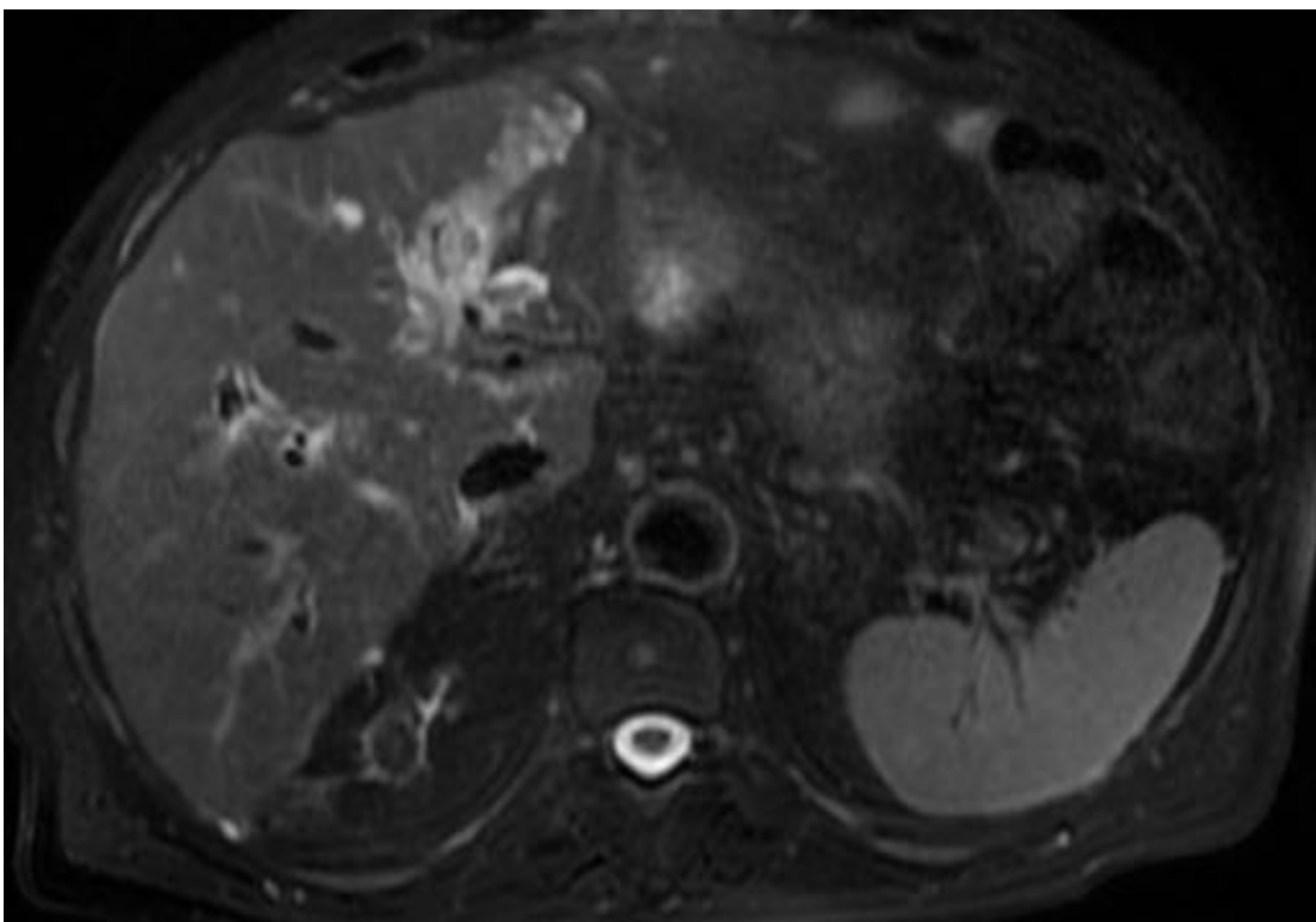
Fujikura K, Fukumoto T, Ajiki T, et al. Comparative clinicopathological study of biliary intraductal papillary neoplasms and papillary cholangiocarcinomas. Histopathol 2016;69:950-61.

Schlitter AM, Born D, Bettstetter M, et al. Intraductal papillary neoplasms of the bile duct: Stepwise progression to carcinoma involves common molecular pathways. Mod Pathol 2014;27:73-86.

Wan XS, Xu YY, Qian JY, et al. Intraductal papillary neoplasm of the bile duct. World J Gastroenterol 2013;19:8595-604.

Hong GS, Byun JH, Kim JH, Kim HJ, Lee SS, Hong SM, Lee MG. Thread sign in biliary intraductal papillary mucinous neoplasm: a novel specific finding for MRI. Eur Radiol. 2016 Sep;26(9):3112-20

NEOPLASIA PAPILAR INTRADUCTAL CON MALIGNIZACION. HALLAZGOS POR IMAGEN Y ESTUDIO HISTOPATOLOGICO



**ALEJANDRO VARA CASTRODEZA¹,
BEATRIZ MADRIGAL RUBIALES², MARIA LUQUE
CABAL¹, BALTASAR PEREZ SABORIDO³, CARLOS DE
LA SERNA HIGUERA⁴, ANGELES TORRES NIETO²**
SERVICIOS DE RADIOLOGIA¹, ANATOMIA PATOLOGICA²,
CIRUGIA GENERAL Y APARATO DIGESTIVO³, DIGESTIVO⁴
HOSPITAL UNIVERSITARIO RIO HORTEGA
VALLADOLID