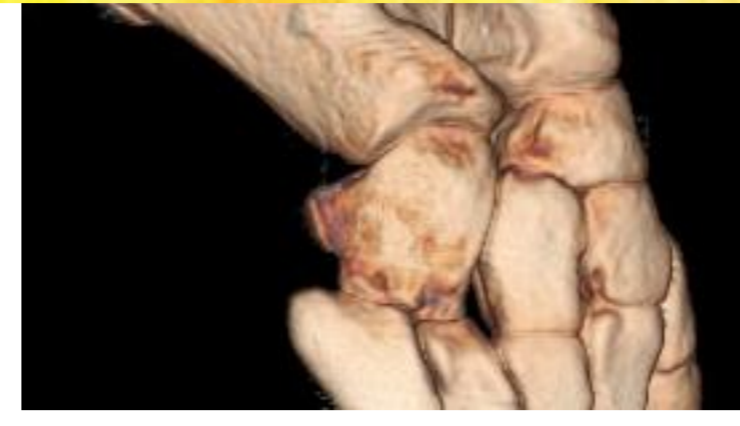



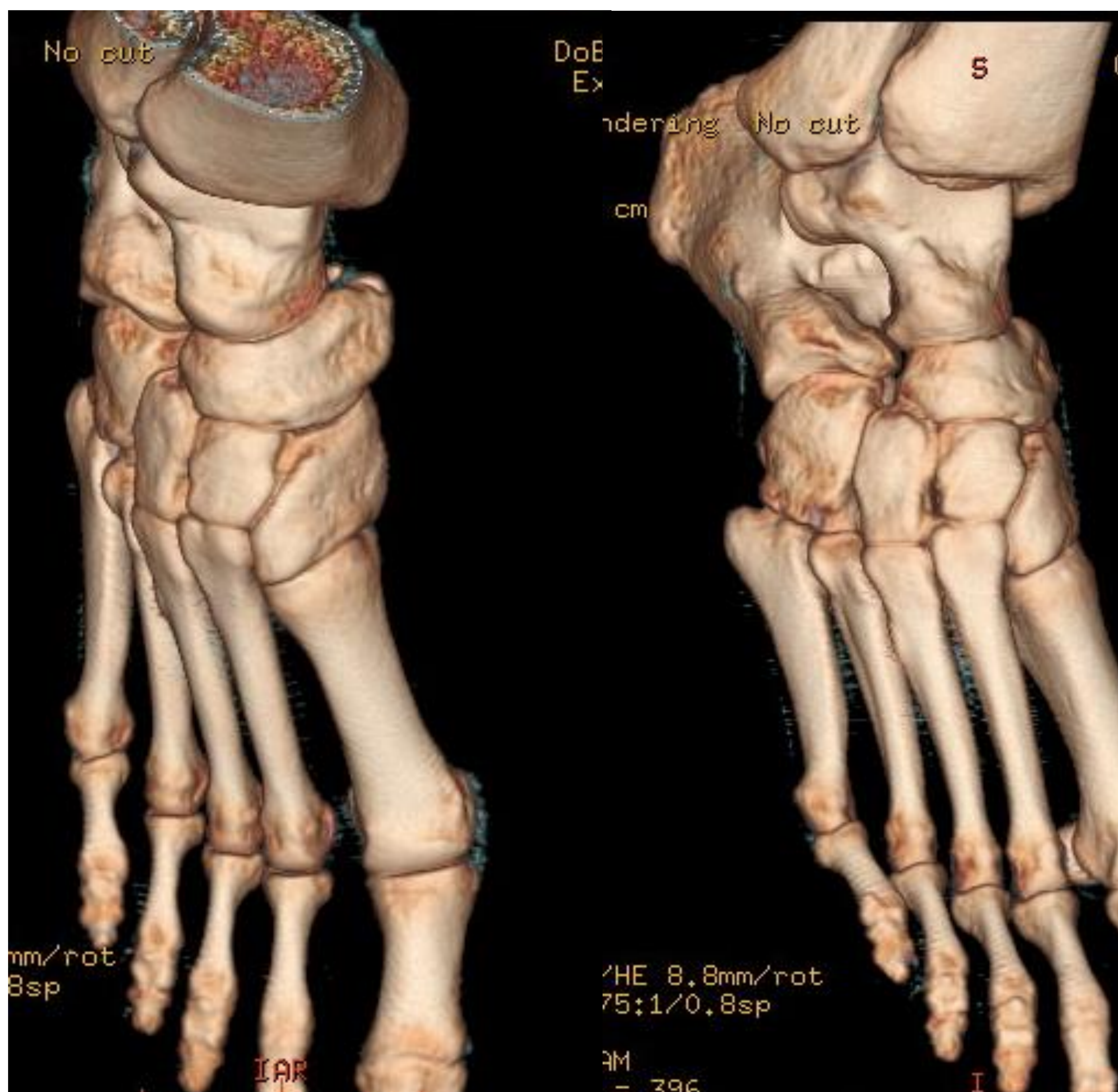
## Estudio preliminar de Biomodelos con impresión 3D mediante técnica en espejo ante el tratamiento con aloinjertos de lesiones osteocondrales masivas astragalinas

Preliminary study with 3D printing Biomodels using with mirror technique in treatment with osteochondral lesions talar grafts

Juan Calabia Del Campo<sup>1</sup>, Carlos Alberola Lopez<sup>2</sup>, Rodrigo De Luis Garcia<sup>2</sup>, Marcos Martin Fernandez<sup>2</sup>, Juan J. Gutierrez Carrera<sup>1</sup>

1. HCU Valladolid, Valladolid, España

2. Escuela de telecomunicaciones Valladolid, Valladolid, España



## Introduction

Las lesiones osteocondrales del astrágalo son causa habitual de dolor y pérdida de funcionalidad progresiva de la articulación tibio-astragalina. El difícil manejo terapéutico de los defectos masivo osteocondrales continúa siendo un reto para el cirujano ortopédico. De las técnicas quirúrgicas, el aloinjerto con hueso criofilizado o en fresco, representa una de las modalidades de elección, cuando fracasan otras opciones terapéuticas, de transferencia de autoinjertos osteocondrales.

El 85% de la Lesiones osteocondrales, son secundarias a traumatismos repetidos sobre todo por esguinces de repetición. , el creciente aumento de la actividad física intensa en adultos, el aumento de la esperanza y calidad de vida de la población, condiciona una aumento de las lesiones así como la aparición de cambios crónicos y cambios asociados a la artrosis condicionan una pérdida de la morfología de la articulación tibio-astragalina y de la anatomía de la superficie articular de la cúpula astragalina.

Las opciones terapéuticas para el tratamiento de las lesiones osteocondrales de astrágalo, en las que el tratamiento conservador ha fracasado, según las clasificaciones de Anderson (10) y de Mintz & colls ( 12), cuando el volumen es mayor de 3 cm<sup>2</sup> ( Rain 2004), en las que la dimensiones de la lesión osteocondral superan los 20 mm x 10 mm x 20 mm en sus diámetros cráneo caudal, transverso y profundidad, seleccionan la técnica de tratamiento mediante aloinjerto osteocondral congelado, que ofrecen una resolución quirúrgica para lesiones masivas con extensión articular.

## Material Y Métodos

Presentamos un caso de estudio que cumplía los criterios clínicos y de imagen para la técnica quirúrgica de aloinjerto, en el que al protocolo habitual terapéutico en estos casos se realizó, reconstrucciones tridimensionales con Biomodelos de ambos astrágalos y de los tres aloinjertos criocongelados, con la intención de ajustar la anatomía tanto del aloinjerto seleccionado tanto a la morfología del astrágalo patológico, como del astrágalo sano.

El diagnóstico de las lesiones osteocondrales masivas se realiza habitualmente tras la realización de técnicas de imagen avanzadas de resonancia y/o TAC en nuestro entorno. Cuando un caso cumple los criterios clínicos y de imagen adecuados, el paciente es seleccionado para el tratamiento mediante aloinjertos, en este momento se adquiere un TAC de ambos tobillos, con protocolo de adquisición de 1 mm, con imagen isotrópica de imagen mediante TAC de 64 detectores VR LightSpeed VR ( G.E), incluyendo ambos tobillos en la adquisición, lo cual no genera aumento de la dosis de radiación en los pacientes.

Tras la evaluación tridimensional DICOM del estudio, se genera una segmentación anatómica del astrágalo patológico, con impresión del modelo mediante transformación de los datos DICOM en archivos para impresión 3D ( steolitography) STL y/o PLY .

Siguiendo el mismo flujo de trabajo se genera un archivo de imagen de astrágalo no patológico, al que mediante herramientas de software propio se reconstruye según técnica de espejo ( figura 1), generando una imagen en espejo del astrágalo ( figura 2) , y se genera su impresión en modelo 3D de biomodelos y en malla de puntos, mediante material cerámico o modelos de resina, según preferencias y velocidades de proceso, sin que se aprecie distorsión de los modelos estudiados.

Figura 1: Técnica en espejo en pelvis


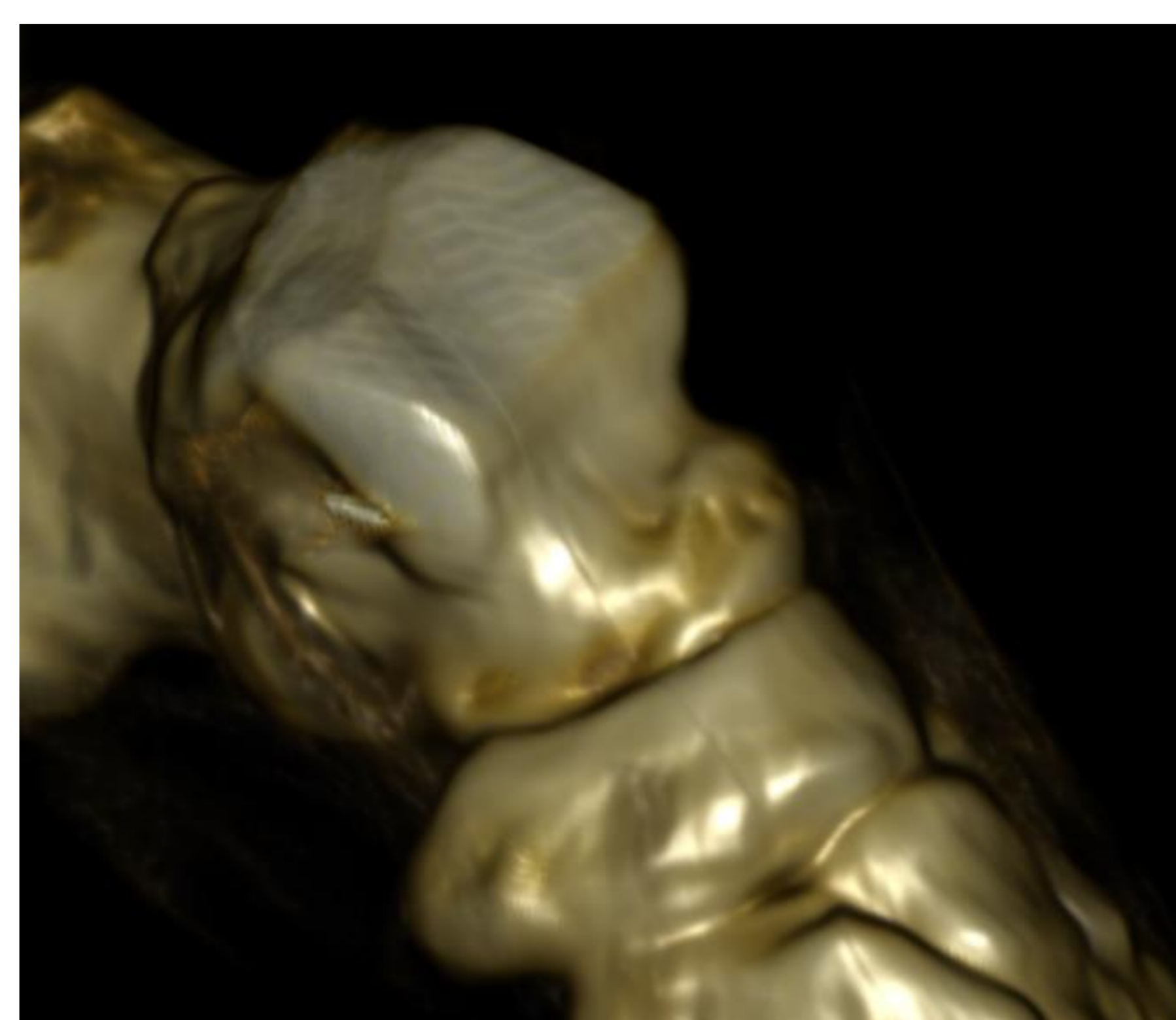


Figura 2: Técnica en espejo en astragalo



## Material y Métodos ( cont)

En el acto terapéutico, tras la sección de la osteotomía de tibia medial oblicua, se realiza una resección completa de la sección patológica del astrágalo afecto, y en mesa auxiliar se realiza medición del defecto.

Al disponer en la misma mesa de los modelos de bioimpresión con 3D printing de astrágalo lesionado, así como del astrágalo sano, y de los modelos de aloinjertos disponibles, se realiza la selección de los mismos bajo los criterios habituales, añadiéndoles la congruencia articular, a la morfología y los ángulos de declinación y eje de curvatura de la cúpula astragalina, que mejor se adapta al hueso nativo, pero añadiéndole la corrección de la curvatura y la dimensión añadida del astrágalo tomado como referencia normal ( astrágalo en espejo) como técnica de Silver Standar en este proceso. ( figura 3)

La técnica quirúrgica, continua tras la selección del aloinjerto mas adaptado, con marquetería del mismo, para condicionar el fragmento injertado con leve sobredimensionamiento habitual, y fijación mediante 4 tornillo de titanio de 4 mm, terminado el proceso con la fijación de la osteotomía tibial con tornillos de titanio ( 2 ) de 4 mm.

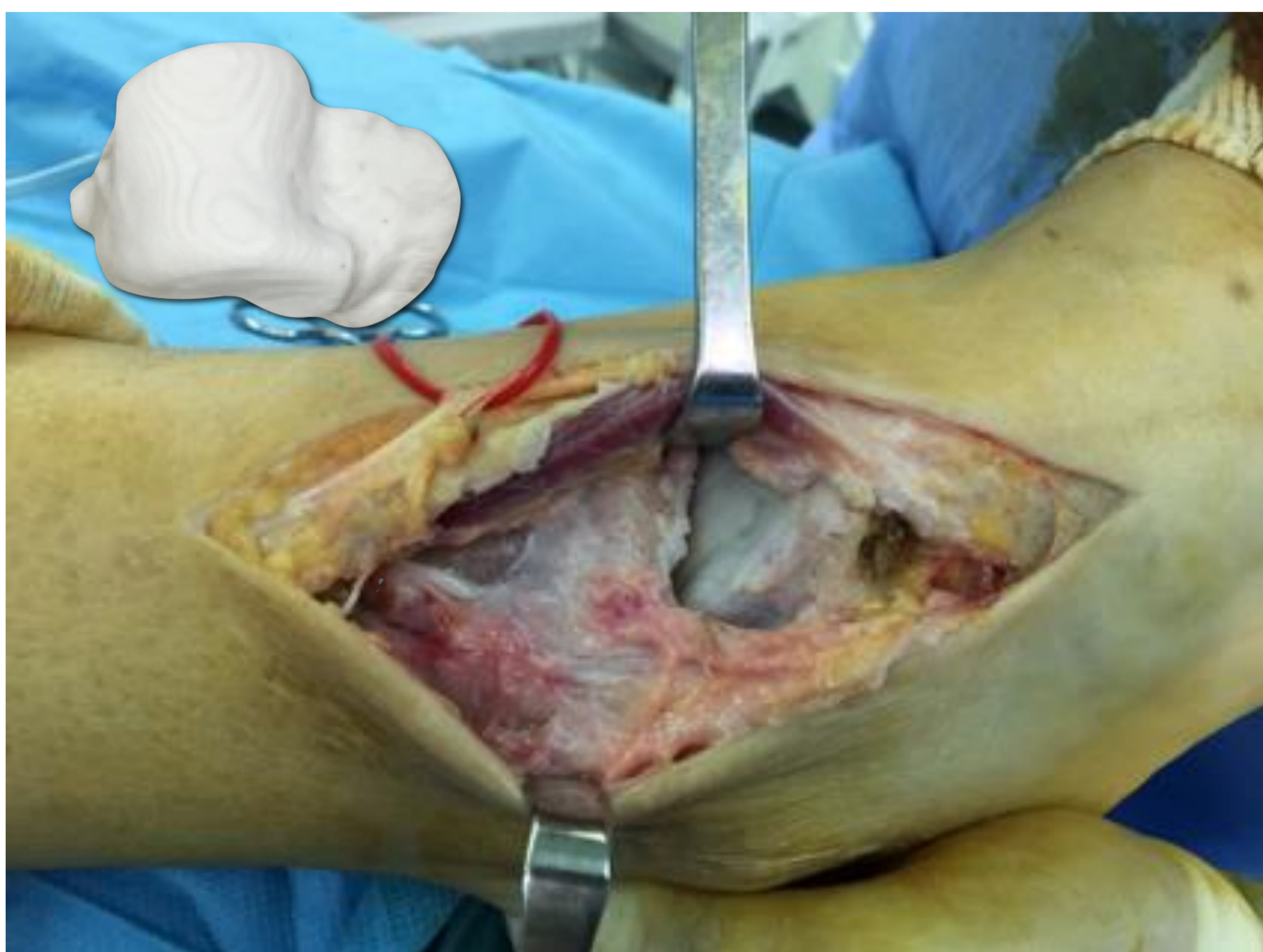


Figura 3: Pieza 3D en área quirúrgica astragalina

## DISCUSION Y CONCLUSIONES

La impresión de ambos biomodelos así como la técnica de imagen en espejo de astrágalo no patológico en los criterios de selección, aumenta en nuestra escasa muestra, la fiabilidad en la selección del aloinjerto así como determina una aproximación a la restitución anatómica de la articulación lesionada, con la consiguiente generación de mejor precisión anatómica y preparación quirúrgica del injerto.

Disponer de una imagen real del modelo patológico, genera una planificación quirúrgica más ajustada, disminuyendo el tiempo quirúrgico y pudiendo diseñar guías y referencias que faciliten la cirugía compleja de estos casos.

Ante el futuro desarrollo, de las nuevas herramientas de bioimpresión de modelos biocompatibles, estimamos que la capacidad de generar de modo rutinarios de este tipo de adquisiciones genera un aumento de conocimiento anatómico y posibilita en un futuro la reparación quirúrgica más ajustada a la cronobiología de la enfermedad en sus estadios más precoces.

Siendo cada astrágalo, único en los individuos, y un hueso de morfología compleja, cuando los pacientes muestran lesiones que precisan su reparación quirúrgica, las lesiones están muy avanzadas, lo que hace que exista una pérdida de la anatomía normal, mediante la representación del astrágalo sano contralateral, y pese a sus limitaciones, ante la ausencia de referentes del astrágalo lesionado, la morfología más aproximada, es el astrágalo sano, mediante conversión en imagen especular, se consigue observar su morfología y otorgar al cirujano de un modelo anatómico ajustado a la anatomía previa del astrágalo lesionado.

El tratamiento mediante aloinjerto congelado, ofrece una solución quirúrgica para lesiones masivas de astrágalo con extensión articular, donde no es posible resolverlo de modo no invasivo, reparando la arquitectura anatómica con mayor precisión sin la morbilidad de los autoinjertos.

En el caso seleccionado, no se aprecia a los 6 meses colapso de fragmento ni fragmentación. ( figura 4)



Figura 4: Diferentes modelos, con lesión condral ( arriba) y el modelo en espejo sin lesión condral (imagen caudal. Imágenes derecha e izquierda de la composición, con diferentes vistas para correlación de ángulos de declinación.