

seram 34

Sociedad Española de Radiología Médica

Congreso Nacional

PAMPLONA 24 MAYO
27 2018

Palacio de Congresos Baluarte

23 mayo Cursos Precongreso

Almudena Pérez Lara¹, Teresa Romero Sanchez², Maryam Bayat²,
Reza Forghani²

1. Hospital Regional Universitario de Málaga.

2. Jewish General Hospital, Montreal, Quebec, Canada. McGill University.

Aplicaciones del TC de energía dual en la valoración de tejido inflamatorio en cabeza y cuello



McGill



Esquema general

01

Objetivos

Justificación

Objetivos

02

Material y métodos

Selección de pacientes y técnica de estudio

Análisis por ROI

03

Resultados

Curvas de atenuación espectral

Concentración de yodo

04

Conclusiones

seRam

Sociedad Española de Radiología Médica

34

Congreso Nacional

**PAMPLONA 24 MAYO
27 2018**

Palacio de Congresos Baluarte

23 mayo Cursos Precongreso

Objetivos



Objetivos

Justificación

Las enfermedades inflamatorias e infecciosas son relativamente frecuentes en cabeza y cuello (incidencia 1,76%). Las pruebas de imagen posibilitan la detección de abscesos y la valoración de su extensión. (1)

No existen datos en la literatura reciente sobre la utilidad y aplicaciones del TC de energía dual (TCED) en la valoración de tejido inflamatorio.

Únicamente existen publicaciones sobre la atenuación espectral y la concentración de yodo de ganglios inflamatorios respecto a ganglios normales. (2)

Objetivos

El objetivo de este trabajo es valorar la utilidad del TC de energía dual (TCED) en la caracterización de tejido inflamatorio y en su diferenciación del tejido normal en procesos infecciosos de cabeza y cuello.

Para ello se emplean:

- 1. Curvas de atenuación espectral (CAE).**
- 2. Concentración de yodo.**

seram

Sociedad Española de Radiología Médica

34

Congreso Nacional

**PAMPLONA 24 MAYO
27 2018**

Palacio de Congresos Baluarte

23 mayo Cursos Precongreso

Material y métodos



Material y métodos

SELECCIÓN DE PACIENTES Y TÉCNICA DE TCED

- Se analizaron estudios de TCED de **14 pacientes** con diagnóstico de proceso inflamatorio y formación de absceso en el área de cabeza y cuello.
- Todos los pacientes presentaban **criterios clínicos de infección** y se confirmó la **presencia de absceso** en las **imágenes de TC**.
- Los estudios de TCED se realizaron en un equipo de 64 cortes con fast kVp switching (GE Discovery CT750HD; GE Healthcare, Milwaukee, WI), tras la administración de 80 ml de contraste (retraso de 65 segundos).

Material y métodos

ANÁLISIS POR ROI

En cada paciente se trazaron 3 ROI de 3 mm² en diversas áreas (GE Advantage Workstation 4.6):

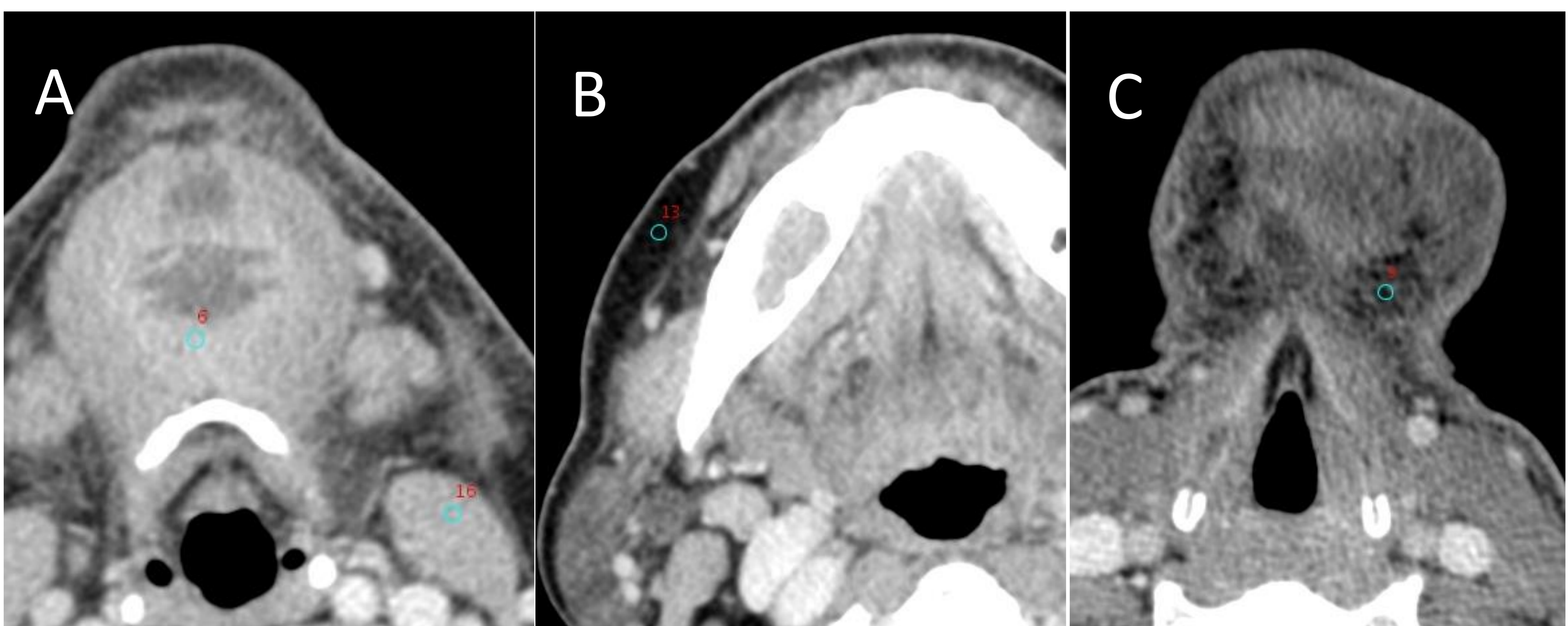
- **Cambios inflamatorios** en el tejido adyacente al absceso (área flemonosa).
- **Grasa con cambios inflamatorios** en espacios cervicales profundos / tejido subcutáneo adyacente.
- **Músculo** distante al área afectada (como referencia comparativa con cambios flemonosos).
- **Grasa sin alteraciones** distante a la zona afectada (como referencia comparativa con la grasa adyacente al proceso inflamatorio).

Material y métodos

ANÁLISIS POR ROI

Los estudios se reconstruyeron en **imágenes virtuales monocromáticas (VMI)** desde **40 keV hasta 140 keV** (incrementos de 5 keV, 21 niveles).

Se calcularon las **curvas de atenuación espectral con Unidades Hounsfield (CAE)** y la **concentración de yodo** de cada tipo de tejido analizado a partir de los datos extraídos de cada ROI.



Ejemplos de ROI en tejido inflamatorio y músculo (A), grasa normal (B) y grasa inflamada (C).

seram

Sociedad Española de Radiología Médica

34

Congreso Nacional

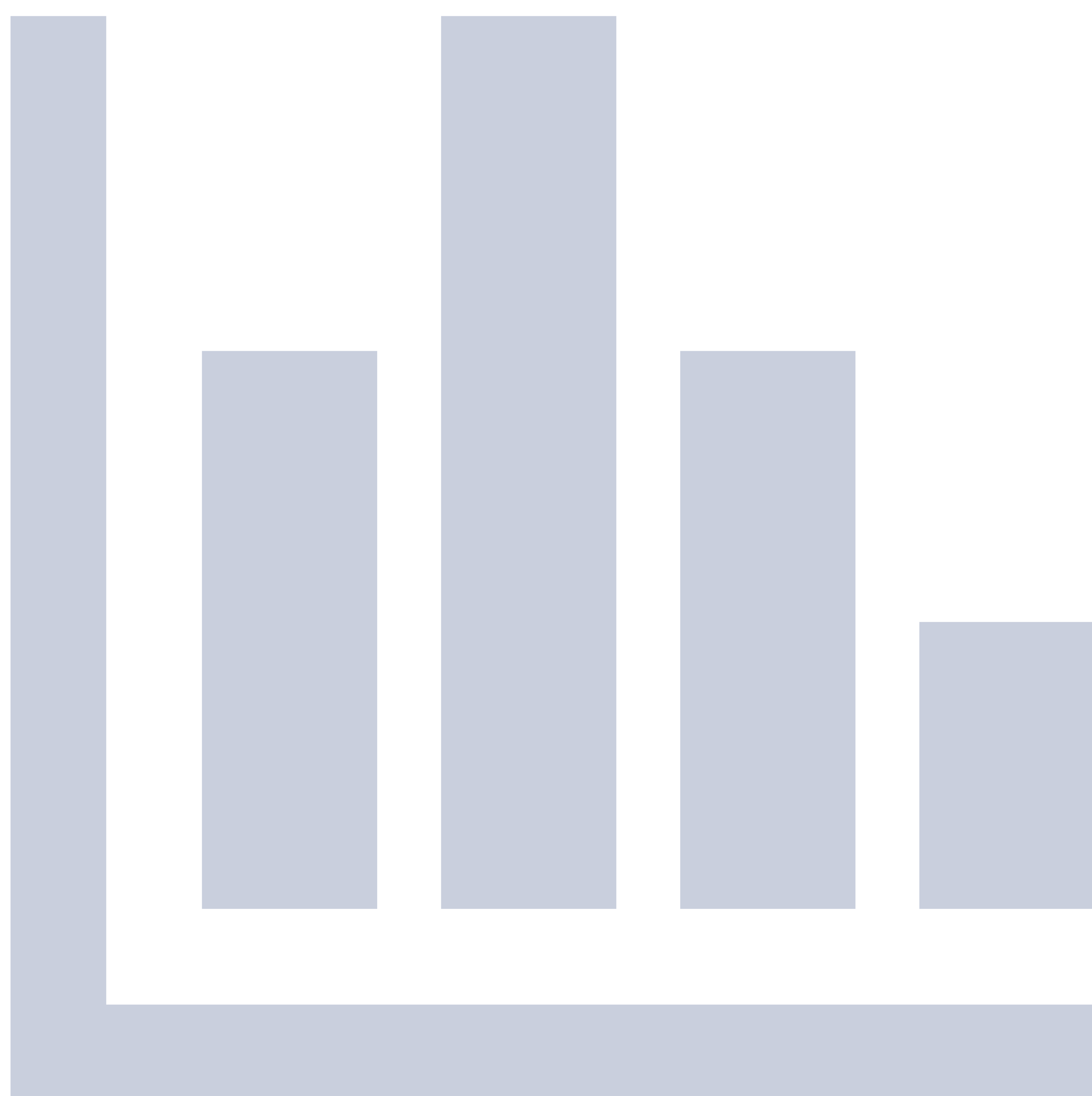**PAMPLONA 24 MAYO
27 2018**

Palacio de Congresos Baluarte

23 mayo Cursos Precongreso

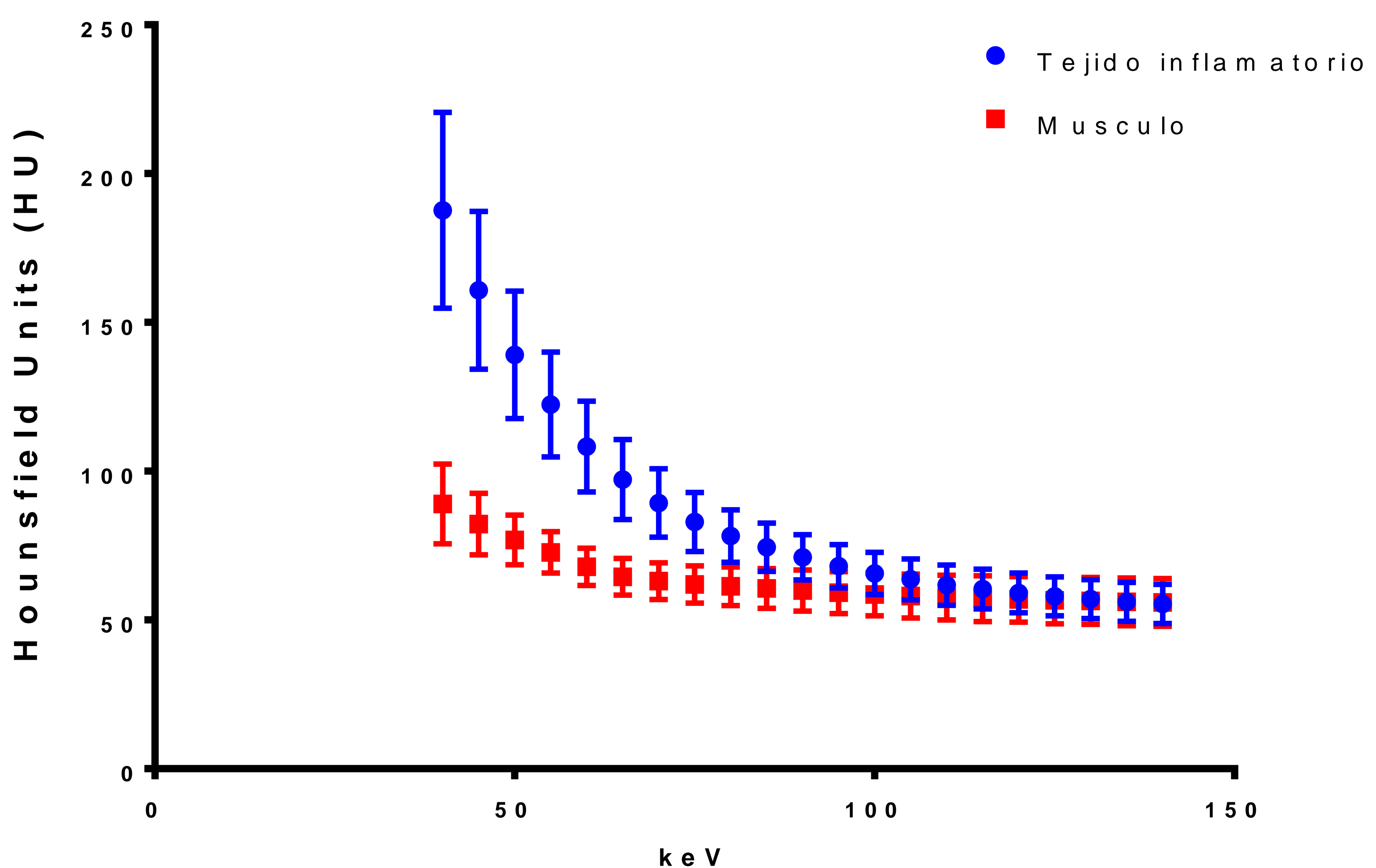


Resultados



Curvas de atenuación espectral (CAE)

TEJIDO INFLAMATORIO VS MÚSCULO

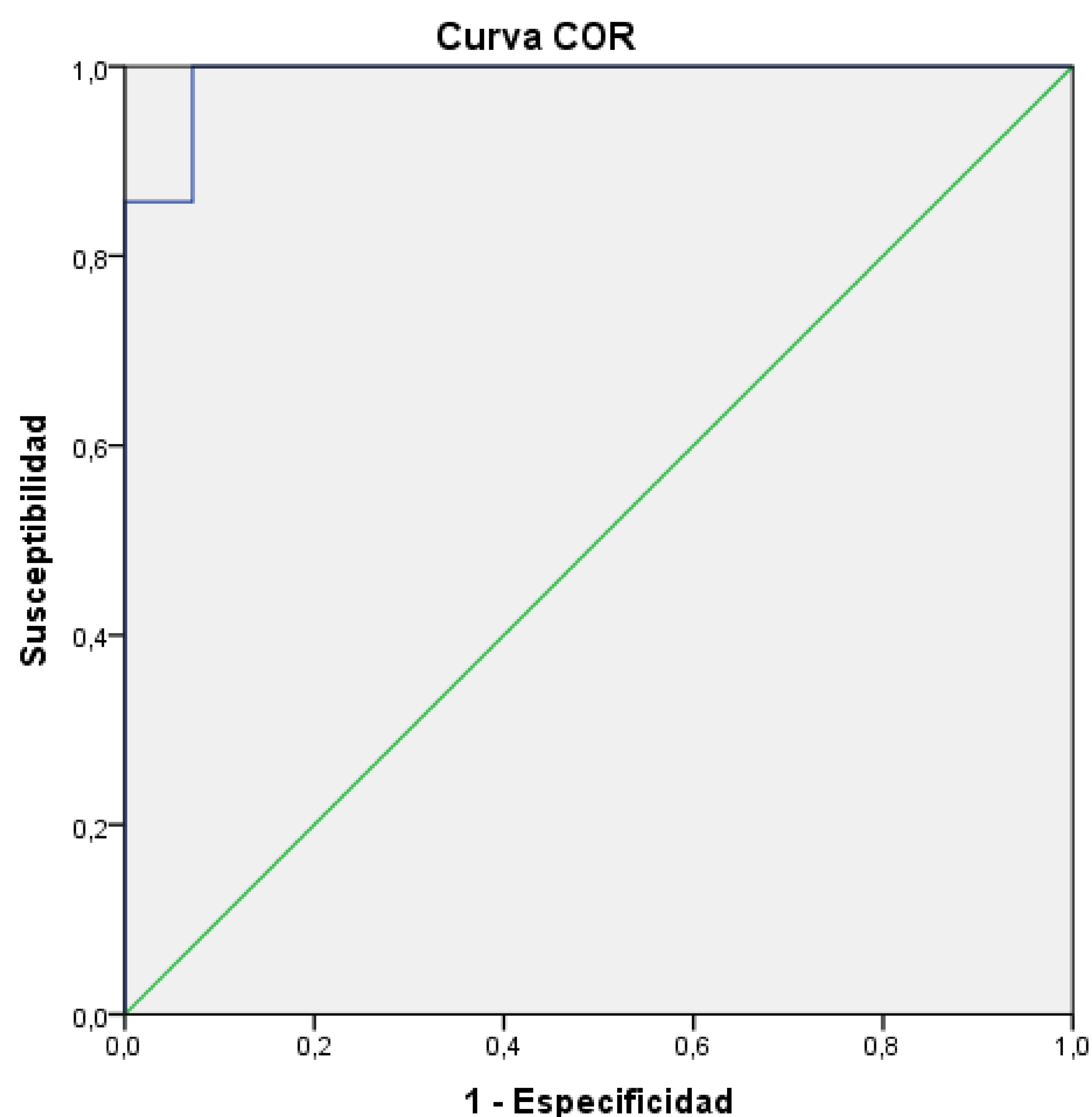


La atenuación del **tejido inflamatorio** fue **superior** a la del músculo en **todos los niveles** de energía (máximo en 40 keV).

Estas diferencias fueron estadísticamente significativas en el rango de energía desde **40 keV hasta 100 keV**, no observando diferencias significativas en niveles de energía mayores ($p < 0,05$, test de la U de Mann-Whitney).

Curva ROC atenuación

TEJIDO INFLAMATORIO VS MÚSCULO

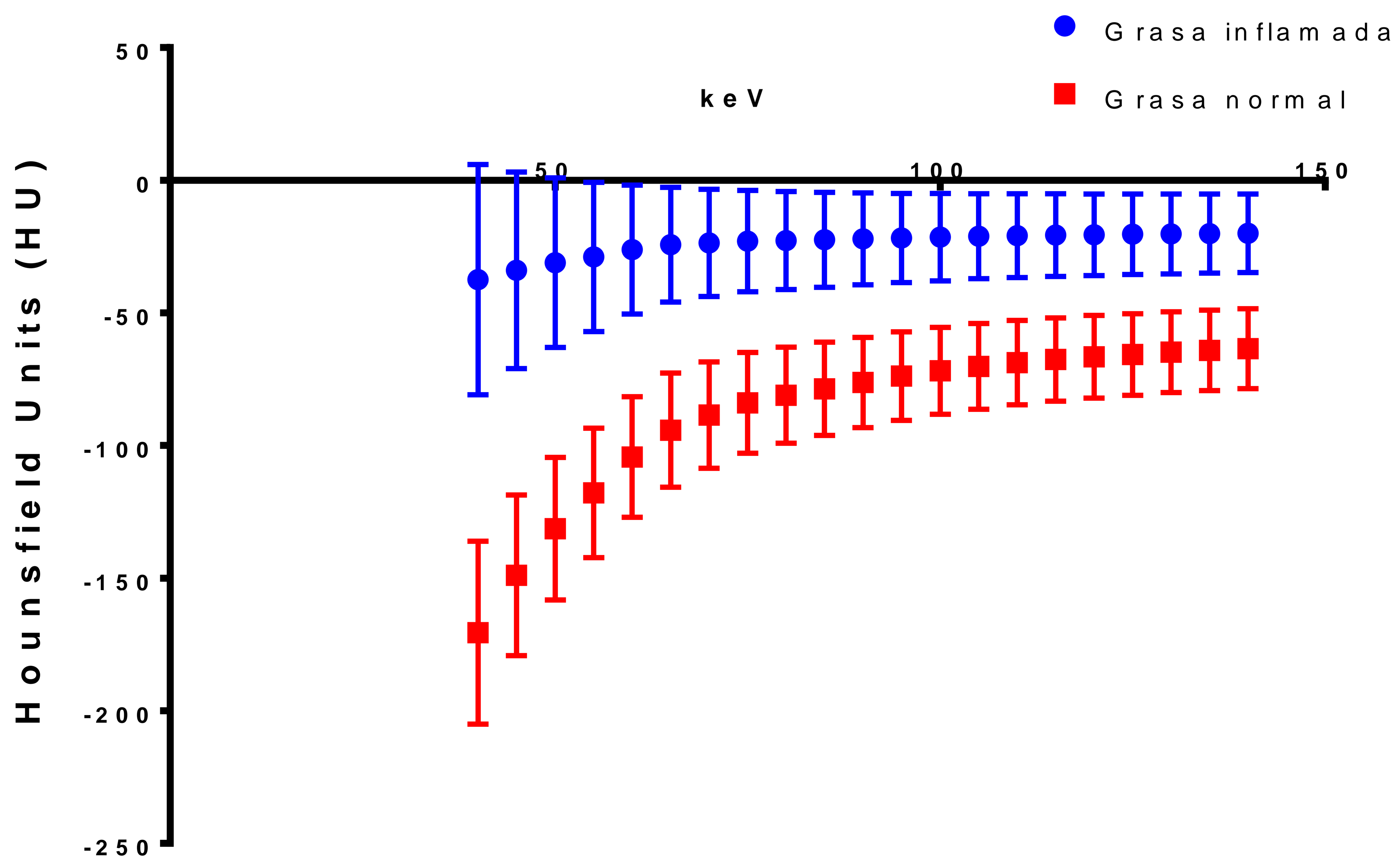


Se calculó la **curva ROC** para valorar la capacidad de detección de cambios inflamatorios en función de la **atenuación**, empleando para ello los datos de densidad obtenidos en **65 keV** (equivalente a adquisición en TC estándar a 120 kVp).

El **área bajo la curva (AUC)** fue del **99%**. Para una atenuación de **73 UH** en 65 keV, la sensibilidad y especificidad para la detección de cambios inflamatorios fue del **100%** y del **99%** respectivamente.

Curvas de atenuación espectral (CAE)

GRASA CON CAMBIOS INFLAMATORIOS VS GRASA SIN ALTERACIONES

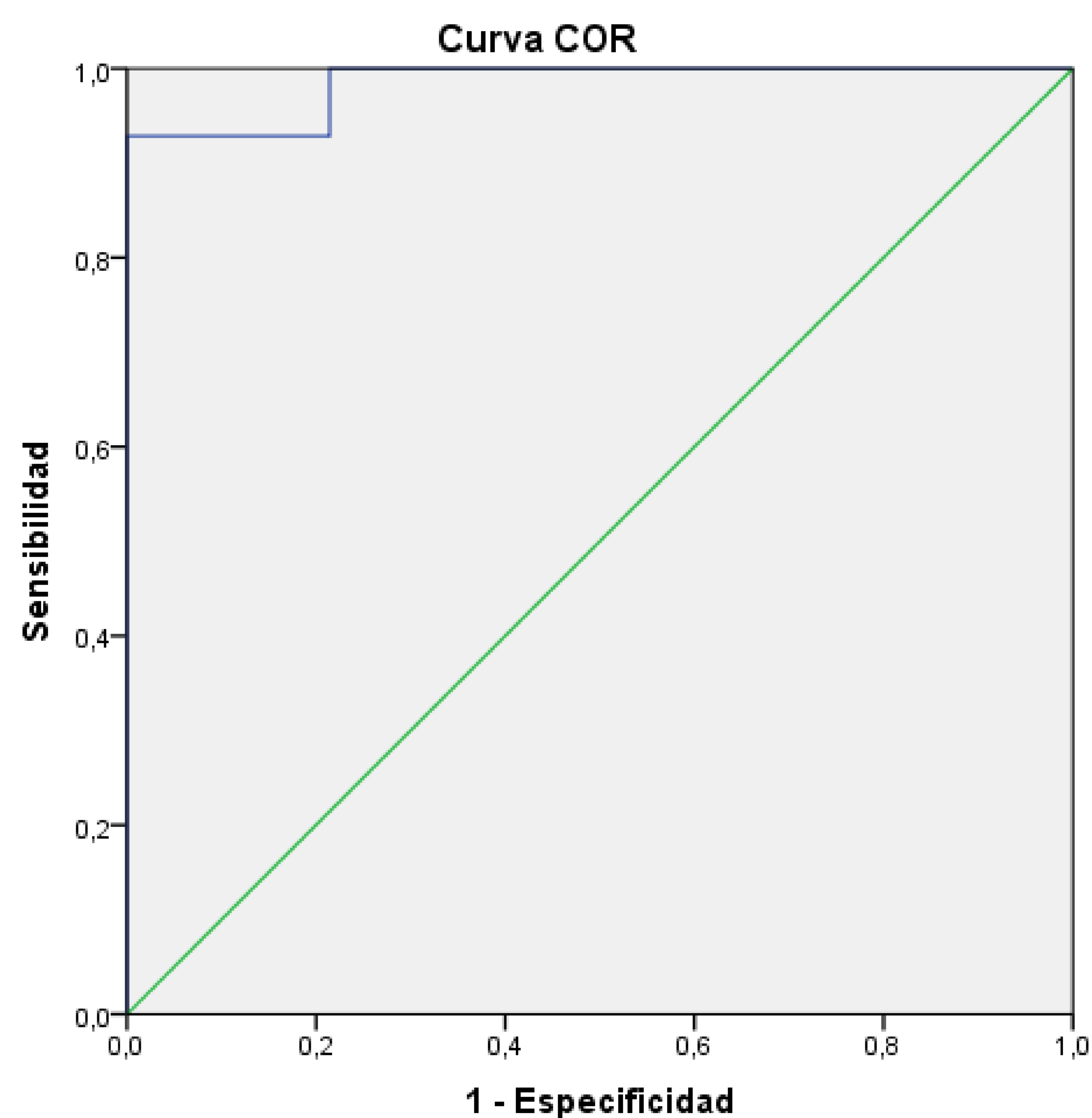


Se apreció **mayor atenuación en la grasa inflamada** en comparación con grasa normal en **todos los niveles** de energía (máximo en 40 keV).

Estas diferencias fueron estadísticamente significativas en **todos** los niveles de energía ($p < 0,05$, test de la U de Mann-Whitney).

Curva ROC atenuación

GRASA CON CAMBIOS INFLAMATORIOS VS GRASA SIN ALTERACIONES

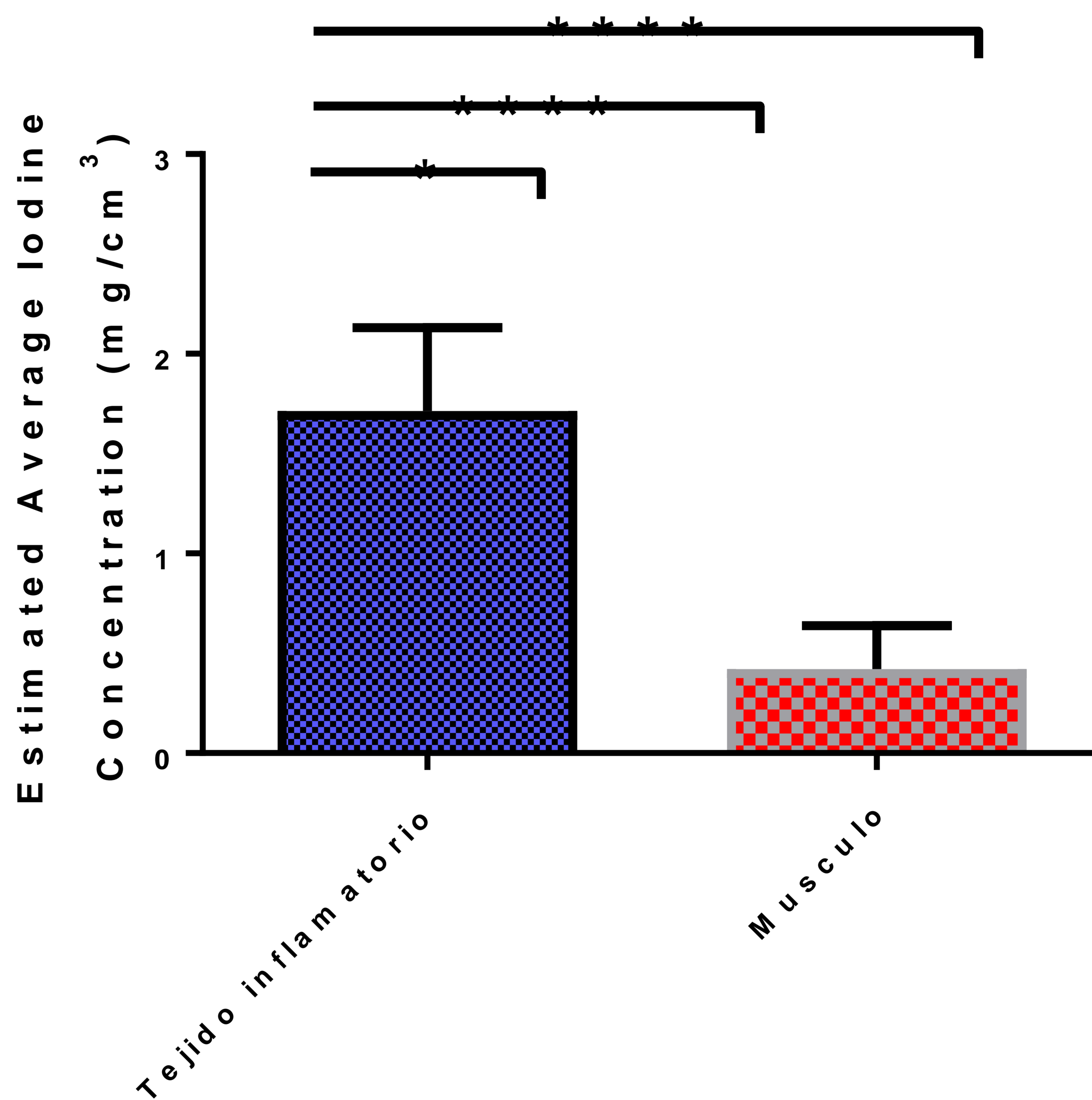


Se calculó la **curva ROC** para detección de cambios inflamatorios en la grasa en función de la **atenuación**, empleando para ello los datos de atenuación en **65 keV** (equivalente a adquisición en TC estándar a 120 kVp).

El **área bajo la curva fue del 98%**. Para un punto de corte de **-43 UH** en 65 keV, la sensibilidad y la especificidad para la detección de cambios inflamatorios fue del **92%** y del **99%** respectivamente. Atenuaciones mayores corresponden a **cambios inflamatorios**.

Concentración de yodo

TEJIDO INFLAMATORIO VS MÚSCULO



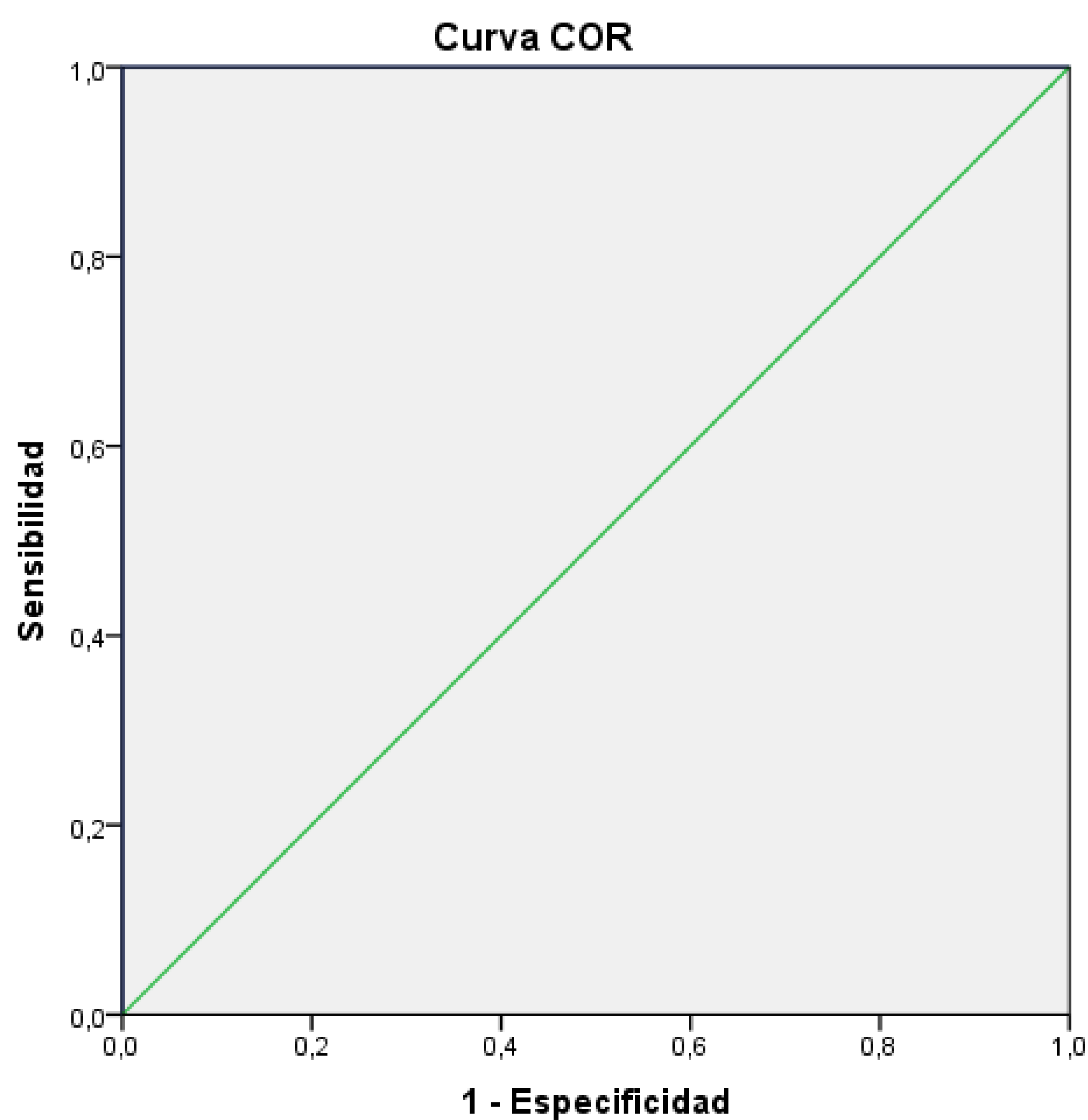
La **concentración de yodo** fue notoriamente mayor en el **tejido inflamatorio** que en el **músculo** (concentración media de 1,71 mg/cm³ en tejido inflamatorio frente a 0,36 mg/cm³ en músculo).

Estas diferencias fueron **estadísticamente significativas** ($p < 0,001$, test de la U de Mann-Whitney).

Curva ROC

concentración de yodo

TEJIDO INFLAMATORIO VS MÚSCULO



Se calculó la **curva ROC** para detección de cambios inflamatorios en función de la **concentración de yodo**, obteniendo un AUC del 100%.

Para un punto de corte de **0,93 mg/cm³**, la sensibilidad y especificidad para detección de cambios inflamatorios fue del 100%. Todos los tejidos con valores superiores a este punto de corte correspondían a **cambios inflamatorios**.

seram 34

Sociedad Española de Radiología Médica

Congreso Nacional

**PAMPLONA 24 MAYO
27 2018**

Palacio de Congresos Baluarte

23 mayo Cursos Precongreso



Conclusiones

Conclusiones

Es posible caracterizar con precisión los cambios inflamatorios en cabeza y cuello con TC de energía dual, pudiendo diferenciar entre el tejido inflamatorio y el tejido sano con gran exactitud.

En reconstrucciones de 65 keV (equivalente a la adquisición de TC estándar a 120 kVp), un valor de atenuación igual o superior a **73 HU** es indicativo de **cambios inflamatorios** (especificidad 100%).

La **atenuación de la grasa inflamada** es cuantitativamente diferente a la grasa normal. En reconstrucciones de 65 keV, un valor de atenuación igual o superior a **-43 HU** es indicativo de cambios inflamatorios (especificidad 100%).

La concentración de yodo permite identificar de forma muy precisa el tejido inflamatorio (AUC 100%). Concentraciones de yodo iguales o superiores a **0,93** son indicativas de cambios inflamatorios (especificidad 100%).

seRam 34

Sociedad Española de Radiología Médica

Congreso Nacional

**PAMPLONA 24 MAYO
27 2018**

Palacio de Congresos Baluarte

23 mayo Cursos Precongreso

Bibliografía



Bibliografía

1. Reddy, M. S., & Reddy, C. V. B. (2018). Clinicopathological, microbiological and radiological evaluation of deep neck spaces infections. *International Journal of Otorhinolaryngology and Head and Neck Surgery*, 4(2), 409-412.
2. Tawfik, A. M., Razek, A. A., Kerl, J. M., Nour-Eldin, N. E., Bauer, R., & Vogl, T. J. (2014). Comparison of dual-energy CT-derived iodine content and iodine overlay of normal, inflammatory and metastatic squamous cell carcinoma cervical lymph nodes. *European radiology*, 24(3), 574-580.
3. Fukuda, T., Umezawa, Y., Asahina, A., Nakagawa, H., Furuya, K., & Fukuda, K. (2017). Dual energy CT iodine map for delineating inflammation of inflammatory arthritis. *European radiology*, 27(12), 5034-5040.