

seram 34

Sociedad Española de Radiología Médica

Congreso Nacional

**PAMPLONA 24 MAYO
27 2018**

Palacio de Congresos Baluarte

23 mayo Cursos Precongreso

CARCINOMA
ESCAMOSO DE LENGUA:
PROBABILIDAD DE
DESARROLLO DE
METÁSTASIS
GANGLIONARES EN
FUNCIÓN DEL VOLUMEN
TUMORAL

Rodrigo Dominguez Piedra, Beatriz Ramos Anton, Verónica Vallejo
Herrera, Almudena Pérez Lara, Eva Briceño García, María Vidal Denis

Hospital Regional Universitario de Málaga

ESQUEMA GENERAL

ÍNDICE

01

Objetivos

Justificación e hipótesis de trabajo
Objetivos del proyecto

02

Material y métodos

Selección de pacientes
Medición de diferentes variables

03

Resultados

Espesor tumoral
Volumen tumoral
Distancia a rafe
Distancia a base de la lengua

04

Conclusiones

OBJETIVOS

JUSTIFICACIÓN E HIPÓTESIS DE TRABAJO

- La lengua oral es la localización más frecuente de tumores primarios de cavidad oral^(1,2) (90% son carcinomas de células escamosas)⁽³⁾.
- La presencia de ganglios metastásicos es el factor pronóstico más importante en cuanto a supervivencia⁽⁴⁾.
- El 23% y 36% de pacientes con estadios T1N0 presentan micrometástasis ganglionares⁽⁵⁾.
- Las guías recomiendan realizar disección cervical si el espesor del tumor es superior a los 3mm⁽⁶⁾ (único predictor validado que aumenta la supervivencia y el periodo libre de enfermedad⁽⁷⁾).

Los estudios sobre la influencia del volumen tumoral en el desarrollo de metástasis ganglionares son escasos, y aportan volúmenes relativamente altos (20 cm³)⁽⁸⁾, sin esclarecer si este indicador tiene un valor similar al espesor tumoral.

No existen estudios sobre la validez de la **distancia al rafe** lingual para la predicción de metástasis.

Tampoco existen estudios sobre la influencia de la cercanía del margen tumoral a la **base de la lengua**. Pensamos que la proximidad a esta zona rica en vasos linfáticos podría influir en el desarrollo de linfadenopatías.

OBJETIVOS

Los objetivos de este trabajo son:

01

Valoración del volumen de los tumores de lengua oral y lengua oral-base de lengua y su correlación con la presencia de metástasis ganglionares cervicales.

02

Cálculo de un punto de corte a partir del cual el volumen tumoral asocia un incremento de ganglionares, y por lo tanto indicaría la realización de vaciamiento cervical de forma preventiva (tratamiento de micrometástasis).

03

Valoración de la influencia de otras variables como espesor tumoral, distancia al rafe lingual y distancia a base de la lengua en el desarrollo de metástasis linfáticas, a fin de establecer si otros predictores tienen mayor valor que el espesor lingual (mejor predictor hasta el momento).

MATERIAL Y MÉTODOS

SELECCIÓN DE PACIENTES

Se seleccionaron un total de **74 casos** de tumores de lengua oral y de base de lengua tratados en nuestro hospital desde 2014 hasta 2017.

De estos 74 pacientes, **se excluyeron 35** por tener afectación de otras estructuras (suelo de boca, gingival) o por no disponer de imágenes preoperatorias de calidad.

Todos los casos disponían de resultados de **anatomía patológica** de ganglios cervicales (biopsia/vaciamiento cervical).

Posteriormente se analizaron **las imágenes preoperatorias de RM y TC** de todos los casos para valorar la presencia de adenopatías y la localización y extensión del tumor.

MATERIAL Y MÉTODOS

En cada caso se determinó (en secuencia T1 con saturación de grasa tras administración de contraste):

1. Volumen tumoral total

Volumetría por segmentación manual de todo el tumor.

2. Distancia al rafe lingual

Distancia desde el borde más medial del tumor hasta el rafe.

3. Espesor tumoral

Distancia desde el borde libre lingual hasta el margen más medial del tumor de forma tangencial.

4. Distancia a base de la lengua

Distancia desde el margen más posterior de la lesión hasta amígdalas linguales.

Posteriormente se realiza un análisis estadístico de los datos obtenidos para valorar la influencia de estos parámetros en el desarrollo de metástasis linfáticas.

MATERIAL Y MÉTODOS

EJEMPLOS DE MEDICIÓN DE LESIÓN

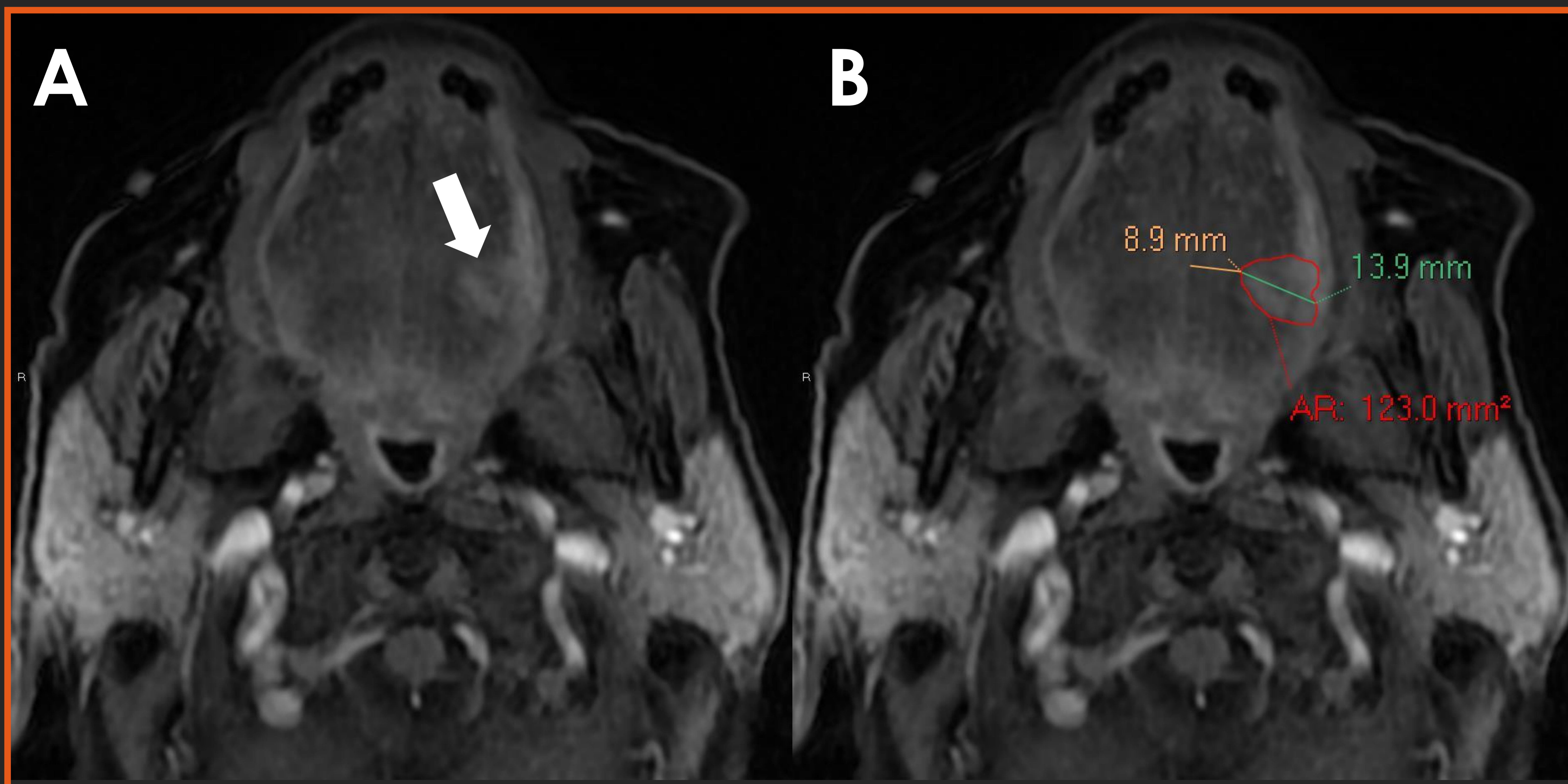


Fig. 1. Tumor de lengua oral. Imágenes axiales T1 FAT SAT con contraste IV.

Se observa una lesión con realce en el margen lingual izquierdo (A, flecha blanca). Se realiza segmentación manual de la lesión para valoración del volumen de la misma (ROI rojo). Además se determina la distancia más corta desde el margen medial del tumor al rafe lingual (amarillo) y el espesor tumoral desde el margen lingual hasta el borde más medial de la lesión (verde).

La visualización de estudios en diferentes planos y secuencias ayuda a la correcta identificación del margen tumoral. Particularmente las secuencias coronales T1 FAT SAT con contraste y las secuencias STIR.

MATERIAL Y MÉTODOS

EJEMPLOS DE MEDICIÓN DE LESIÓN

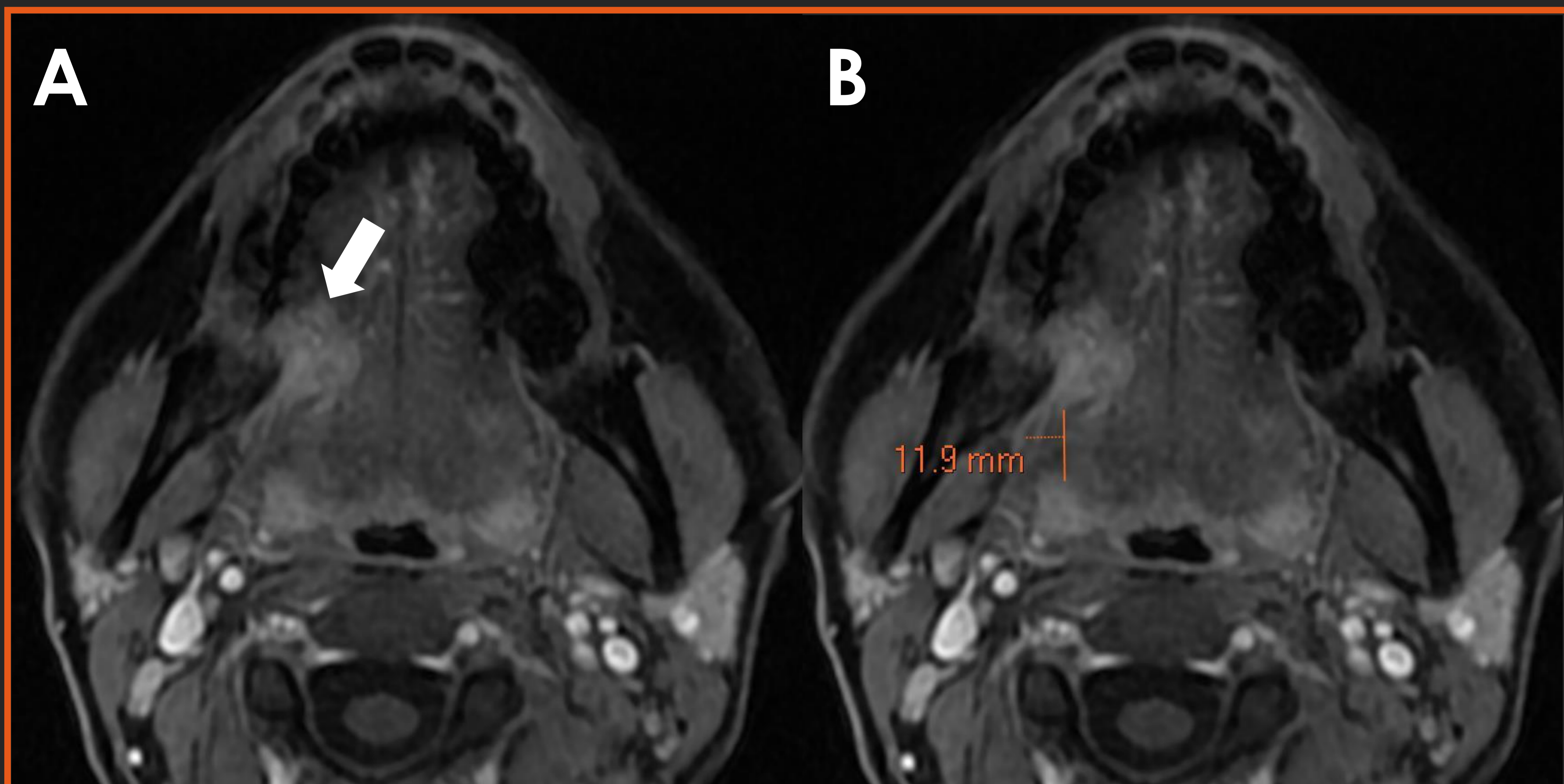


Fig. 2. Tumor de lengua oral. Imágenes axiales T1 FAT SAT con contraste IV.

Se observa una lesión con realce en el margen lingual derecho (A, flecha blanca). Se determina la distancia a la base de la lengua midiendo el espacio entre el margen posterior de la lesión y las amígdalas linguales (naranja).

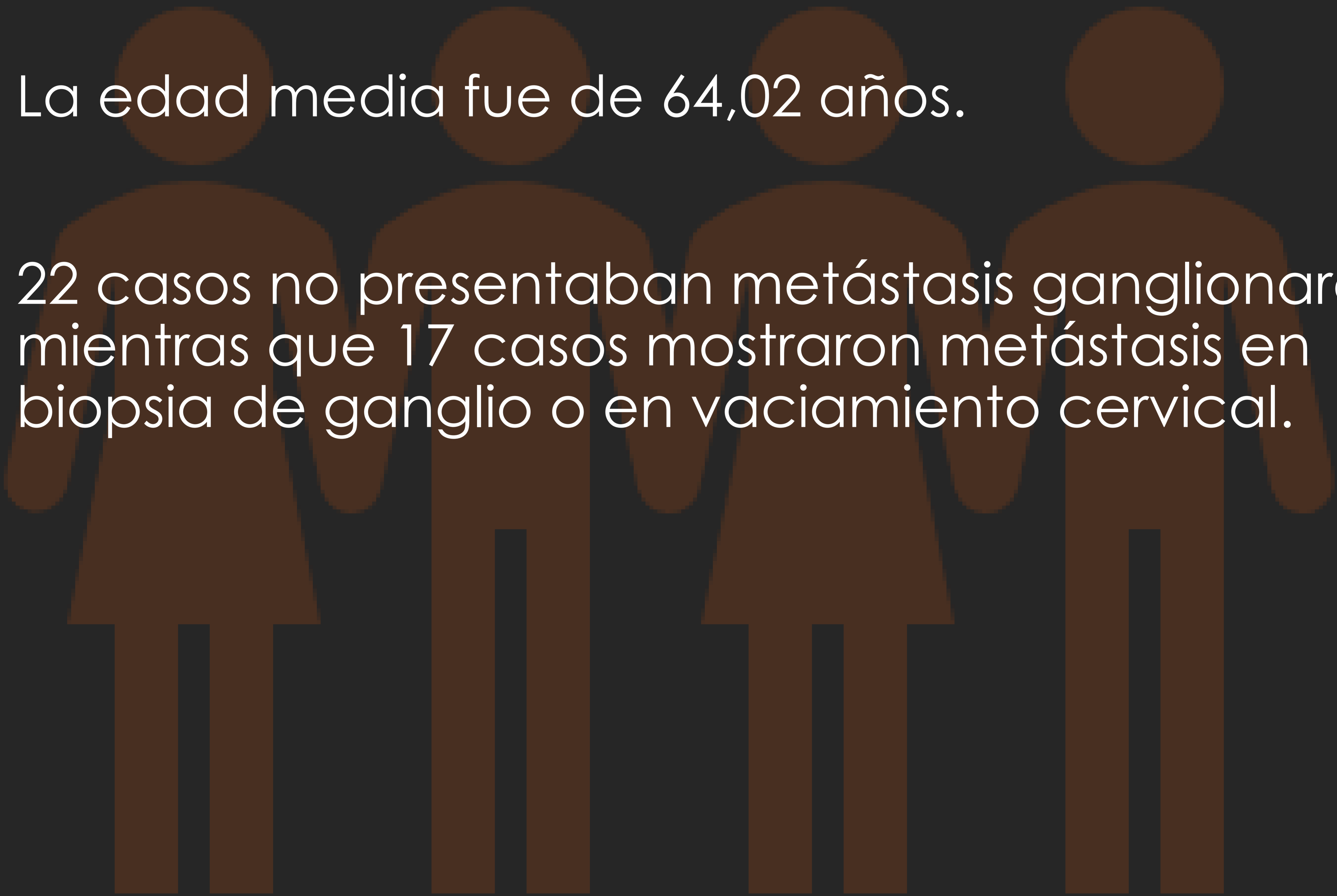
La visualización de estudios en diferentes planos y secuencias ayuda a la correcta identificación del margen tumoral; particularmente, para la distancia a base de la lengua, precisamos de imágenes sagitales para asegurar una posición adecuada.

RESULTADOS

DATOS DEMOGRÁFICOS

39 pacientes fueron seleccionados finalmente.

- 11 pacientes eran mujeres, 28 hombres.
- La edad media fue de 64,02 años.
- 22 casos no presentaban metástasis ganglionares, mientras que 17 casos mostraron metástasis en biopsia de ganglio o en vaciamiento cervical.



RESULTADOS

ESPESOR TUMORAL

01

El espesor tumoral medio fue de **13 mm** (desviación estándar de 4,8 mm) en el grupo sin metástasis y de **23 mm** (desviación estándar de 10 mm) en el grupo con metástasis ganglionares.

02

Los datos **no presentaban distribución normal** (test de Saphiro-Wilk).

03

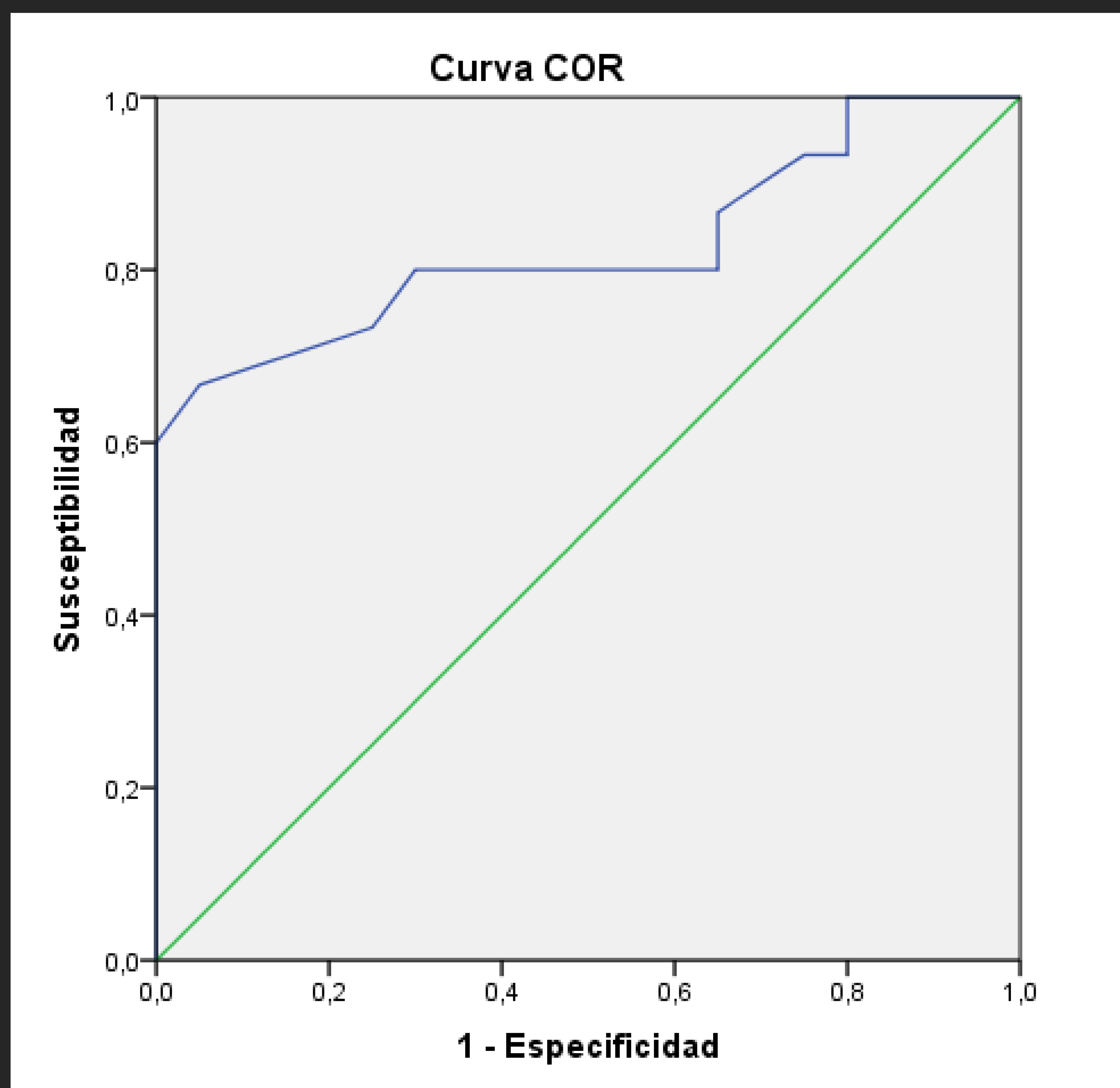
Se realiza test de la **U de Mann Whitney** para valorar si el espesor tumoral se relaciona con la presencia de metástasis linfáticas, siendo **significativo ($p < 0,001$)**.

04

Posteriormente se calcula una **curva ROC** para establecer la **sensibilidad y especificidad** del espesor tumoral para identificar metástasis linfáticas y para calcular un **punto de corte** que permita predecir el riesgo de desarrollar metástasis linfáticas.

RESULTADOS

ESPESOR TUMORAL



El área bajo la curva estimada fue de **0,82** (alta).

PUNTO DE CORTE

Para un punto de corte de **16,5 mm**, la sensibilidad y especificidad de predicción de metástasis ganglionares es del **80%** y **70%** respectivamente.

RESULTADOS

VOLUMEN TUMORAL

01

El volumen tumoral medio fue de **3,25 cm³** (desviación estándar de 2,63 cm³) en el grupo sin metástasis y de **15,8 cm³** (desviación estándar de 10,4 cm³) en el grupo con metástasis ganglionares.

02

Los datos **no presentaban distribución normal** (test de Saphiro-Wilk).

03

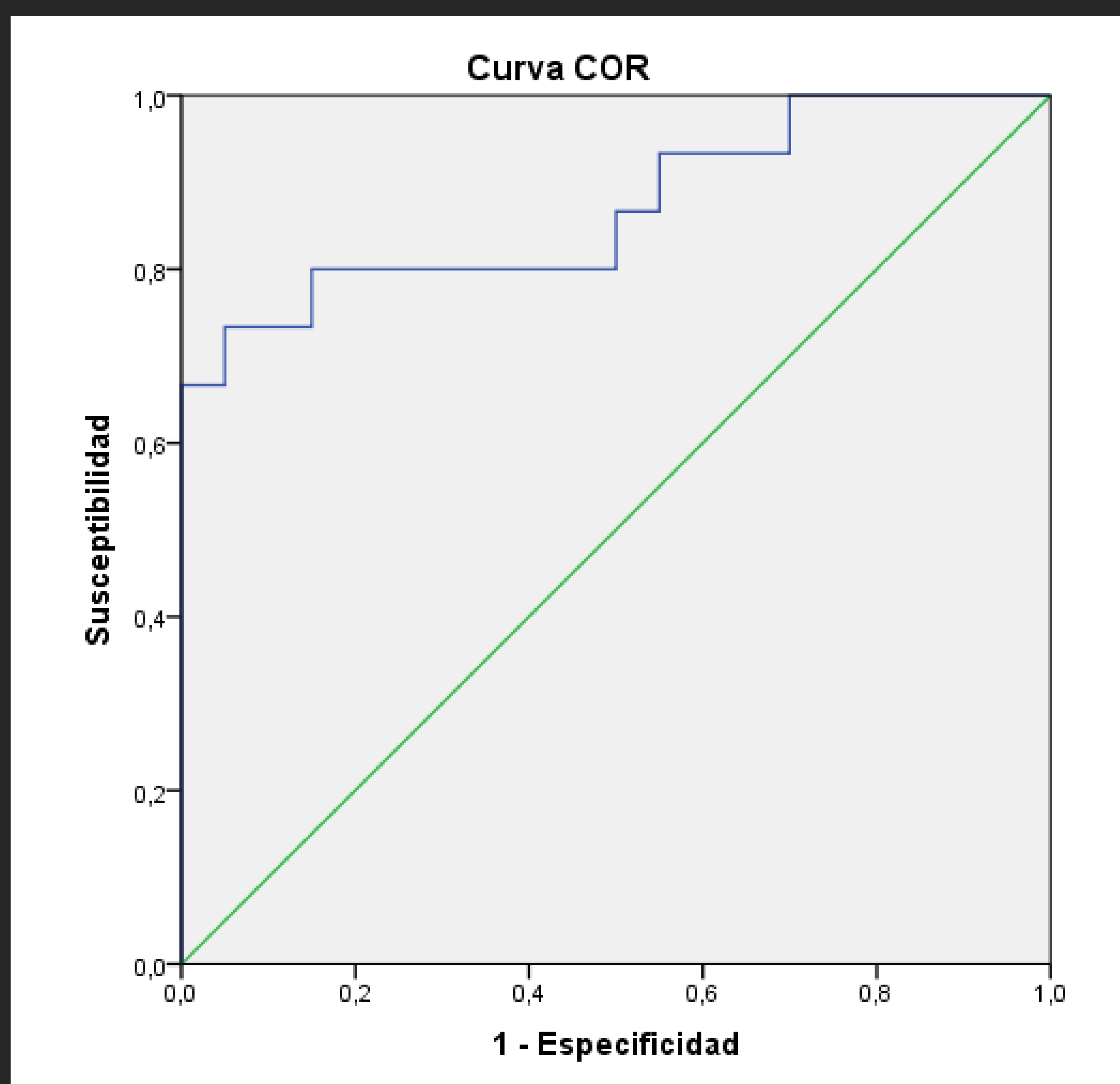
Se realiza test de la **U de Mann Whitney** para valorar si el volumen tumoral se relaciona con la presencia de metástasis linfáticas, siendo **significativo (p<0,001)**.

04

Posteriormente se calcula una **curva ROC** para establecer la **sensibilidad y especificidad** del volumen para identificar metástasis linfáticas y para calcular un **punto de corte** que permita predecir el riesgo de desarrollar metástasis linfáticas.

RESULTADOS

VOLUMEN TUMORAL



El área bajo la curva estimada fue de **0,87** (alta).

PUNTO DE CORTE

Para un punto de corte de **6,15 cm³**, la sensibilidad y especificidad de predicción de metástasis ganglionares es del **80%** y **85%** respectivamente.

RESULTADOS

DISTANCIA AL RAFE

01

La distancia al rafe media fue de **6,63 mm** (desviación estándar de 5,9 mm) en el grupo sin metástasis y de **1,12 mm** (desviación estándar de 6,1 mm) en el grupo con metástasis ganglionares.

02

Los datos **no presentaban distribución normal** (test de Saphiro-Wilk).

03

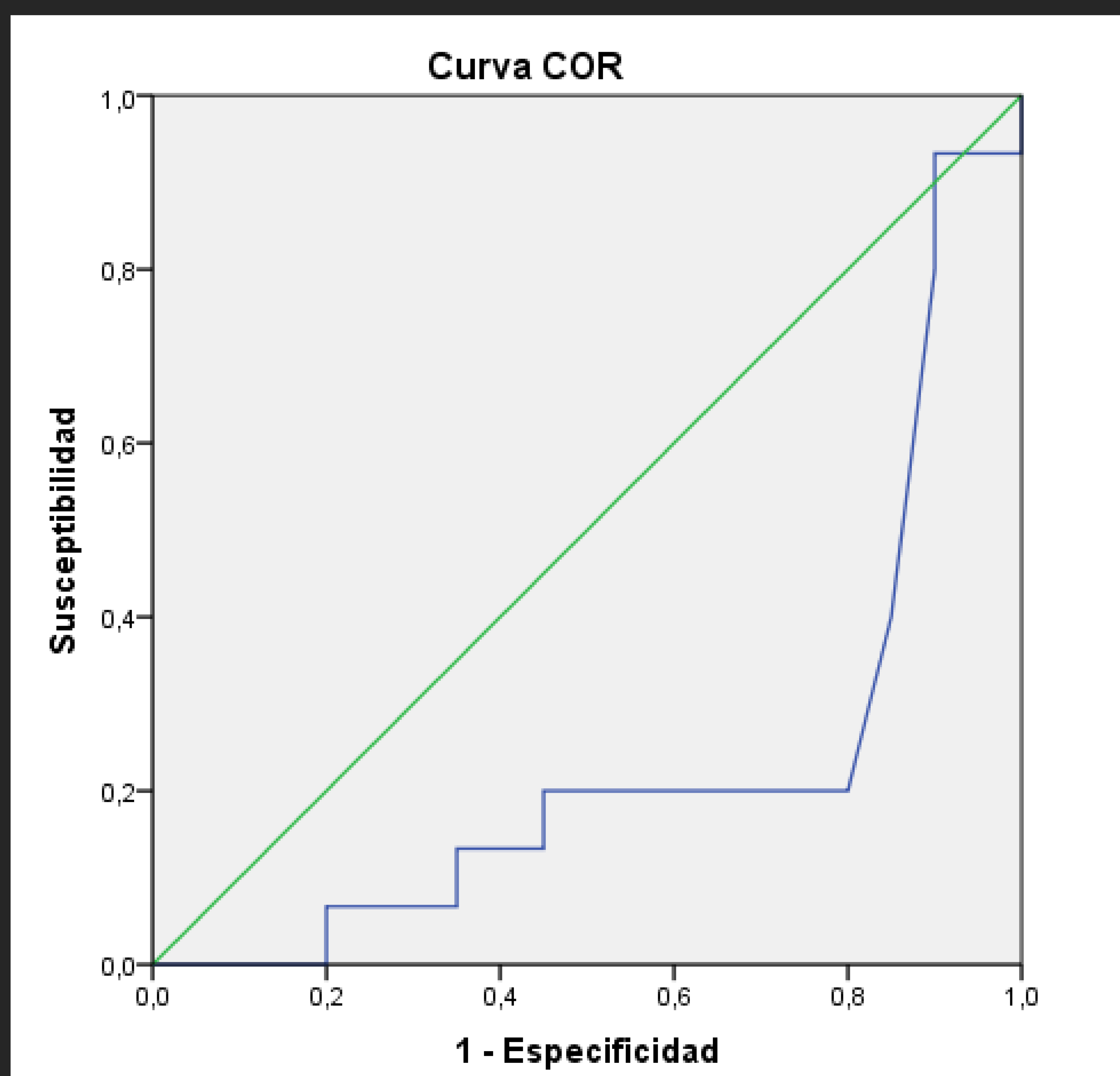
Se realiza test de la **U de Mann Whitney** para valorar si la distancia al rafe se relaciona con la presencia de metástasis linfáticas, siendo **significativo ($p < 0,001$)**.

04

Posteriormente se calcula una **curva ROC** para establecer la **sensibilidad y especificidad** de la distancia al rafe para identificar metástasis linfáticas y para calcular un **punto de corte** que permita predecir el riesgo de desarrollar metástasis linfáticas.

RESULTADOS

DISTANCIA AL RAFE



El área bajo la curva estimada fue de **0,77** (alta).

PUNTO DE CORTE

Para un punto de corte de **2,5 mm**, tanto la sensibilidad como la especificidad de predicción de metástasis ganglionares es del **80%**.

RESULTADOS

DISTANCIA A BASE DE LA LENGUA

01

La distancia media a la base de la lengua fue de **19,5 mm** (desviación estándar de 11,1 mm) en el grupo sin metástasis y de **5,7 mm** (desviación estándar de 9,4 mm) en el grupo con metástasis ganglionares.

02

Los datos **no presentaban distribución normal** (test de Saphiro-Wilk).

03

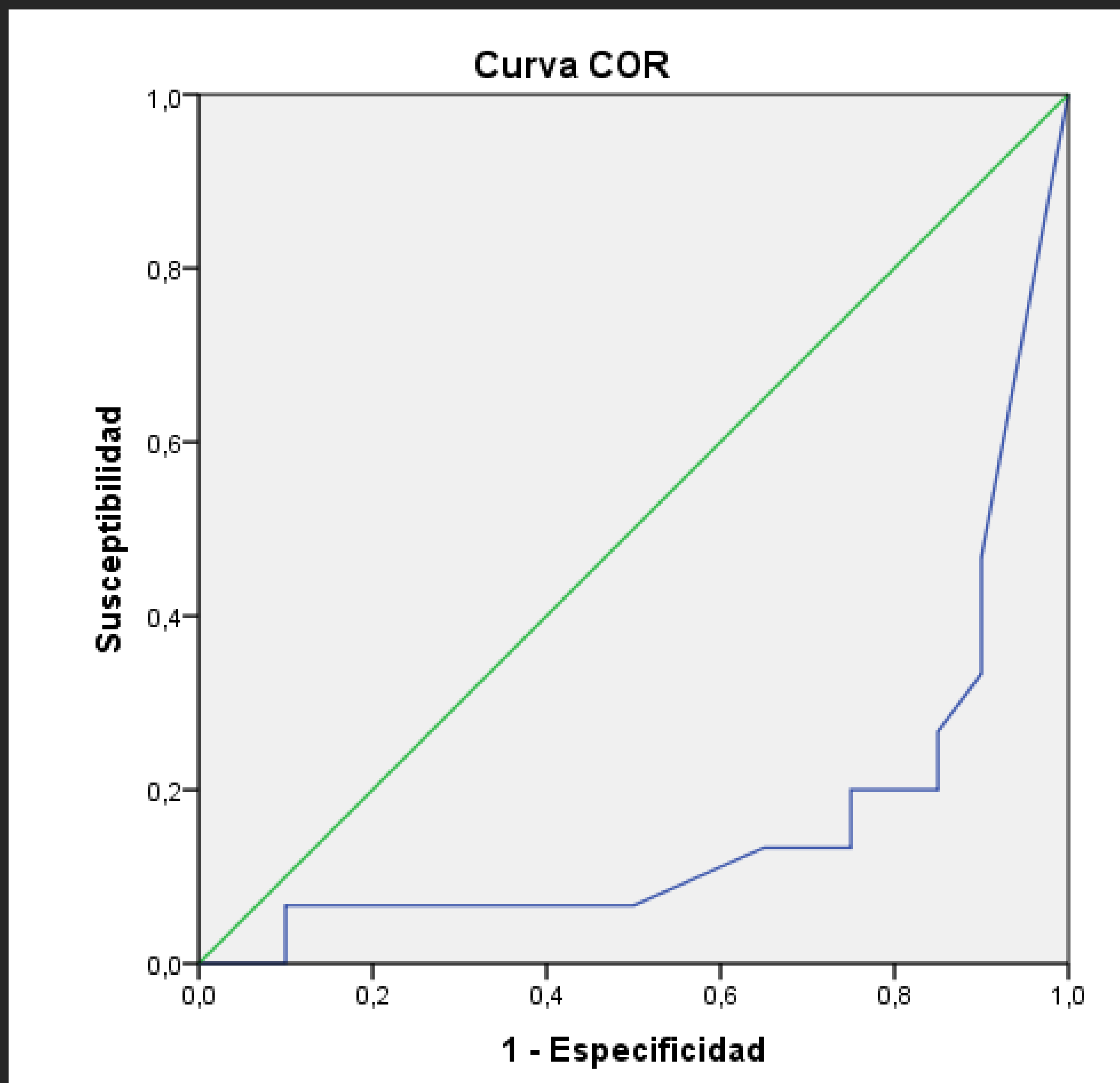
Se realiza test de la **U de Mann Whitney** para valorar si esta distancia se relaciona con la presencia de metástasis linfáticas, siendo **significativo ($p < 0,001$)**.

04

Posteriormente se calcula una **curva ROC** para establecer la **sensibilidad y especificidad** de la distancia a base de la lengua para identificar metástasis linfáticas y para calcular un **punto de corte** que permita predecir el riesgo de desarrollar metástasis linfáticas.

RESULTADOS

DISTANCIA A BASE DE LA LENGUA



El área bajo la curva estimada fue de **0,86** (alta).

PUNTO DE CORTE

Para un punto de corte de **10 mm**, la sensibilidad y especificidad de predicción de metástasis ganglionares es del **80%** y **85%** respectivamente.

CONCLUSIONES

ESPESOR TUMORAL

El espesor tumoral es un buen predictor del riesgo de desarrollar metástasis linfáticas. Este dato coincide con lo publicado en la literatura reciente, aunque el espesor obtenido en otros trabajos era menor que el calculado en este trabajo (8 frente a 16 mm)⁽⁴⁾. Posiblemente una muestra mayor habría aportado resultados más similares.

VOLUMEN TUMORAL

Según nuestros resultados, el volumen tumoral es un **buen predictor** del riesgo de desarrollo de metástasis linfáticas. Dados los datos obtenidos de la curva ROC, es probable que el volumen tumoral total tenga **mayor validez que el espesor tumoral en la predicción de metástasis** (0,87 frente a 0,82). Este dato no se encuentra publicado en otros trabajos, ya que el espesor tumoral es el predictor más aceptado.

El volumen tumoral que asocia incremento de metástasis linfáticas es de **6,15 cm³** (sensibilidad del 80% y especificidad del 85%). Otros trabajos centrados en volumetría estimaban un punto de corte de 20 cm³, mucho mayor que el calculado en nuestro trabajo, y con menor sensibilidad y especificidad ⁽⁸⁾.

CONCLUSIONES

DISTANCIA AL RAFE

La distancia al rafe lingual no se ha estudiado anteriormente como predictor del riesgo de metástasis linguales. Según nuestros datos, el rafe lingual tiene valor como **predictor del desarrollo de metástasis linfáticas**, aunque es la variable con menor capacidad de predicción (área bajo la curva de 0,77).

DISTANCIA A BASE DE LA LENGUA

No existen datos publicados anteriormente sobre la relación entre la distancia del tumor a la base de la lengua y la posibilidad de desarrollo de linfadenopatías metastásicas.

En nuestro estudio, **la distancia a la base de la lengua es un predictor importante de desarrollo de metástasis linfáticas** (área bajo la curva de 0,86). El punto de corte a partir del cual aumenta la posibilidad de metástasis es de **10 mm**, con una sensibilidad del 80% y especificidad del 85%.

Estos datos plantean que sea un predictor de gran valor en el cáncer de lengua, y que **podría ser superior al espesor tumoral**. Esta variable depende no sólo del tamaño tumoral sino también de la localización de la lesión, lo cual implica que incluso lesiones de pequeño tamaño puedan hacer metástasis si se encuentran cercanas a la base lingual.

CONCLUSIONES

MENSAJES PARA LLEVAR A CASA

El espesor tumoral es un predictor validado del desarrollo de metástasis linfáticas en el tumor lingual, aunque según nuestro estudio:

01

El volumen lingual es también un predictor del desarrollo de metástasis linfáticas y podría tener mayor valor que el espesor tumoral.

02

La distancia a la base de la lengua, un predictor no estudiado hasta ahora, se relaciona también con la probabilidad de desarrollar metástasis linfáticas y también parece tener mayor valor que el espesor tumoral.

BIBLIOGRAFÍA

1. Alsaffar, H. A., Goldstein, D. P., King, E. V., de Almeida, J. R., Brown, D. H., Gilbert, R. W., ... & Irish, J. C. (2016). Correlation between clinical and MRI assessment of depth of invasion in oral tongue squamous cell carcinoma. *Journal of Otolaryngology-Head & Neck Surgery*, 45(1), 61.
2. Scully, C., & Bagan, J. (2009). Oral squamous cell carcinoma overview. *Oral oncology*, 45(4), 301-308.
3. Aulino, J. M., Strother, M. K., & Shipman, J. L. (2006). Imaging of oral cavity squamous cell carcinoma. *Oral and Maxillofacial Surgery Clinics*, 18(4), 445-463.
4. Mücke T, Kanatas A, Ritschl L, Koerdt S, Tannapfel A, Wolff KD, Loeffelbein D, Kesting M. Tumor thickness and risk of lymph node metastasis in patients with squamous cell carcinoma of the tongue. *Oral oncology*, 2016, vol. 53, p. 80-84. [10.1016/j.oraloncology.2015.11.010](https://doi.org/10.1016/j.oraloncology.2015.11.010).
5. Imai, T., Satoh, I., Matsumoto, K., Asada, Y., Yamazaki, T., Morita, S., ... & Matsuura, K. (2016). Retrospective observational study of occult cervical lymph-node metastasis in T1N0 tongue cancer. *Japanese journal of clinical oncology*, 47(2), 130-136.
6. LAM, Paul, et al. Correlating MRI and histologic tumor thickness in the assessment of oral tongue cancer. *American Journal of Roentgenology*, 2004, vol. 182, no 3, p. 803-808.
7. Hu, H., Cheng, K. L., Xu, X. Q., Wu, F. Y., Tyan, Y. S., Tsai, C. H., & Shen, C. Y. (2015). Predicting the prognosis of oral tongue carcinoma using a simple quantitative measurement based on preoperative MR imaging: tumor thickness versus tumor volume. *American Journal of Neuroradiology*, 36(7), 1338-1342.
8. Joo, Young-Hoon, et al. Relationships between tumor volume and lymphatic metastasis and prognosis in early oral tongue cancer. *Clinical and experimental otorhinolaryngology*, 2013, vol. 6, no 4, p. 243.