

LEUCOENCEFALOPATÍA MULTIFOCAL PROGRESIVA. CARACTERÍSTICAS RADIOLÓGICAS.

- Tipo del póster: Presentación electrónica científica.
- Autores: Daniel Sánchez Mateos
Joan Carreres i Polo
María Victoria Álvarez Martínez
Nicolás Albertz Arévalo
Alexandre Pérez Girbes
- Centro: Hospital La Fe, Valencia, España

La Fe
Hospital
Universitari
i Politècnic



Objetivo

- Describir las características radiológicas diagnósticas por resonancia magnética (RM) de la leucoencefalopatía multifocal progresiva (LMP) en una serie de pacientes.

Material y método 1

TIPO DE ESTUDIO RETROSPECTIVO

CRITERIOS DE INCLUSIÓN

Pacientes con diagnóstico de LMP definitiva o presunta en estudios de imagen diagnósticos y de seguimiento realizados entre los años 2006-2017

DESCRIPCIÓN DE LA MUESTRA

Descripción de los hallazgos radiológicos en RM de cabeza de **17 pacientes** (7 mujeres, 10 hombres; edad media 53 años, rango 35-80), análisis realizado por un neurorradiólogo con 10 años de experiencia, y tres residentes de radiología, uno de 4º año y dos de 3º

PROTOCOLO DE ESTUDIO

Adquisición de imágenes en equipos de RM de 1,5T [n=14 pacientes] y 3T [n= 3 pacientes] en el Hospital La Fe de València, protocolo con secuencias sagital FSE T1, transversal FSE T2, transversal difusión, coronal FLAIR, T2*/SWI transversal y T1 poscontraste.

NO SE DISPONE DE GRUPO CONTROL

Material y método 2

Diagnóstico
LMP*

*De acuerdo a los criterios de la Academia Americana de Neurología

LMP definitiva:

Hallazgos clínicos y de imagen sugestivos de LMP, y PCR positiva al ADN del virus JC en SNC o biopsia cerebral positiva.

LMP presunta:

Hallazgos de imagen y cuadro clínico altamente sugestivos de LMP, con análisis de PCR negativo o no disponible o biopsia no realizada

11
pacientes
con PCR+
en LCR

2 pacientes con
biopsia cerebral
positiva

4 pacientes

Total incluidos 17 pacientes

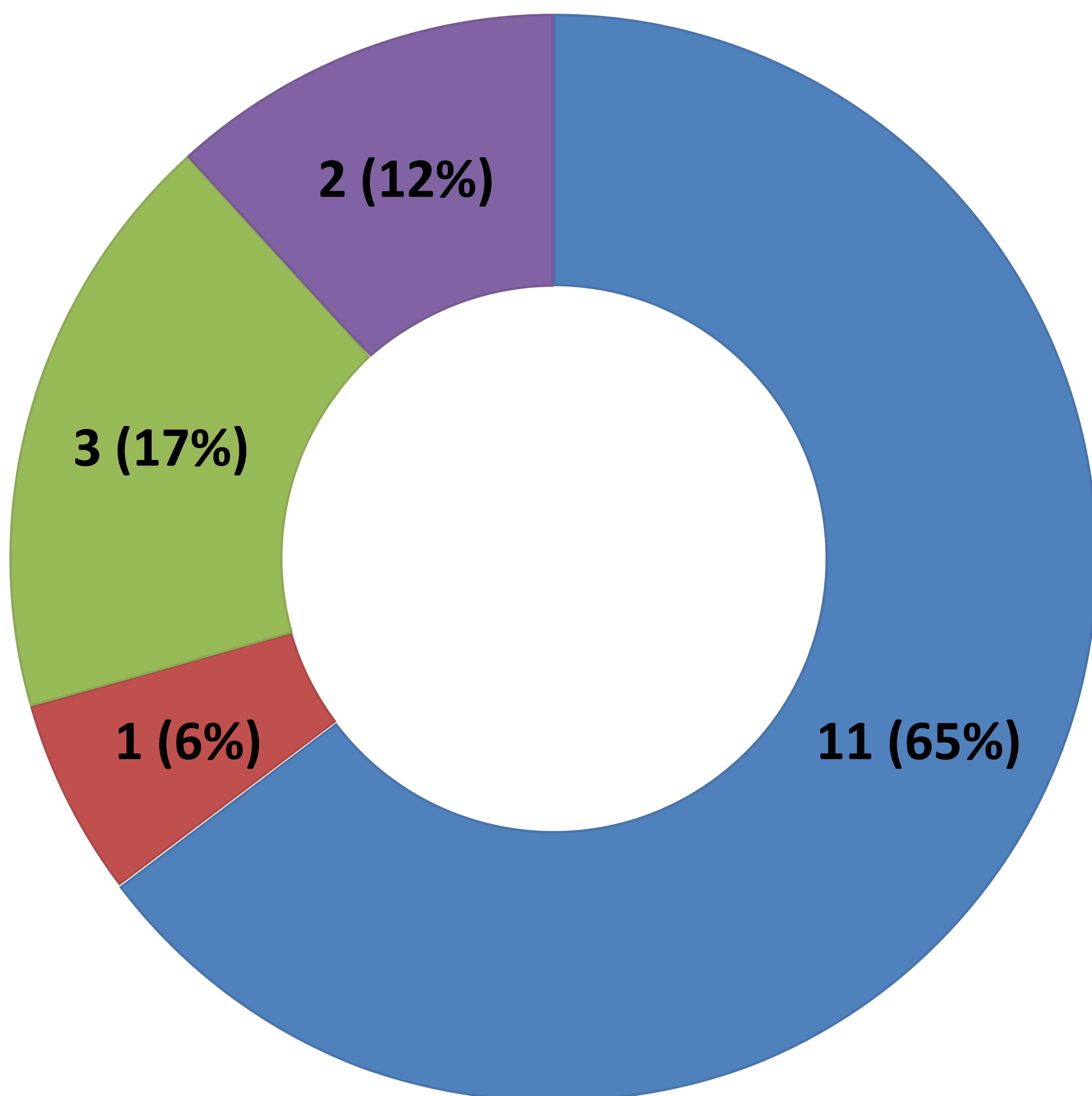
Material y método 3

VARIABLES ANALIZADAS

1. Localización inicial por lóbulos cerebrales (secuencias T2, FLAIR)
2. Lateralidad (T2, FLAIR)
3. Tamaño inicial de la lesión principal (T2, FLAIR)
4. Distribución en sustancia blanca (T2, FLAIR)
5. Afectación de fosa posterior (T2)
6. Afectación de ganglios basales (T2, FLAIR)
7. Afectación del cuerpo calloso (T2, FLAIR)
8. Microquistes intralesionales (T2)
9. Lesiones puntiformes perilesionales / a distancia (secuencias T2, FLAIR y T1+C)
10. Comportamiento en DWI
11. Intensidad de señal en T1 respecto a sustancia gris
12. Depósitos de hierro cortical/yuxtacortical o en núcleos de la base en T2*/SWI
13. Captación de contraste (secuencia T1+C)

Resultados

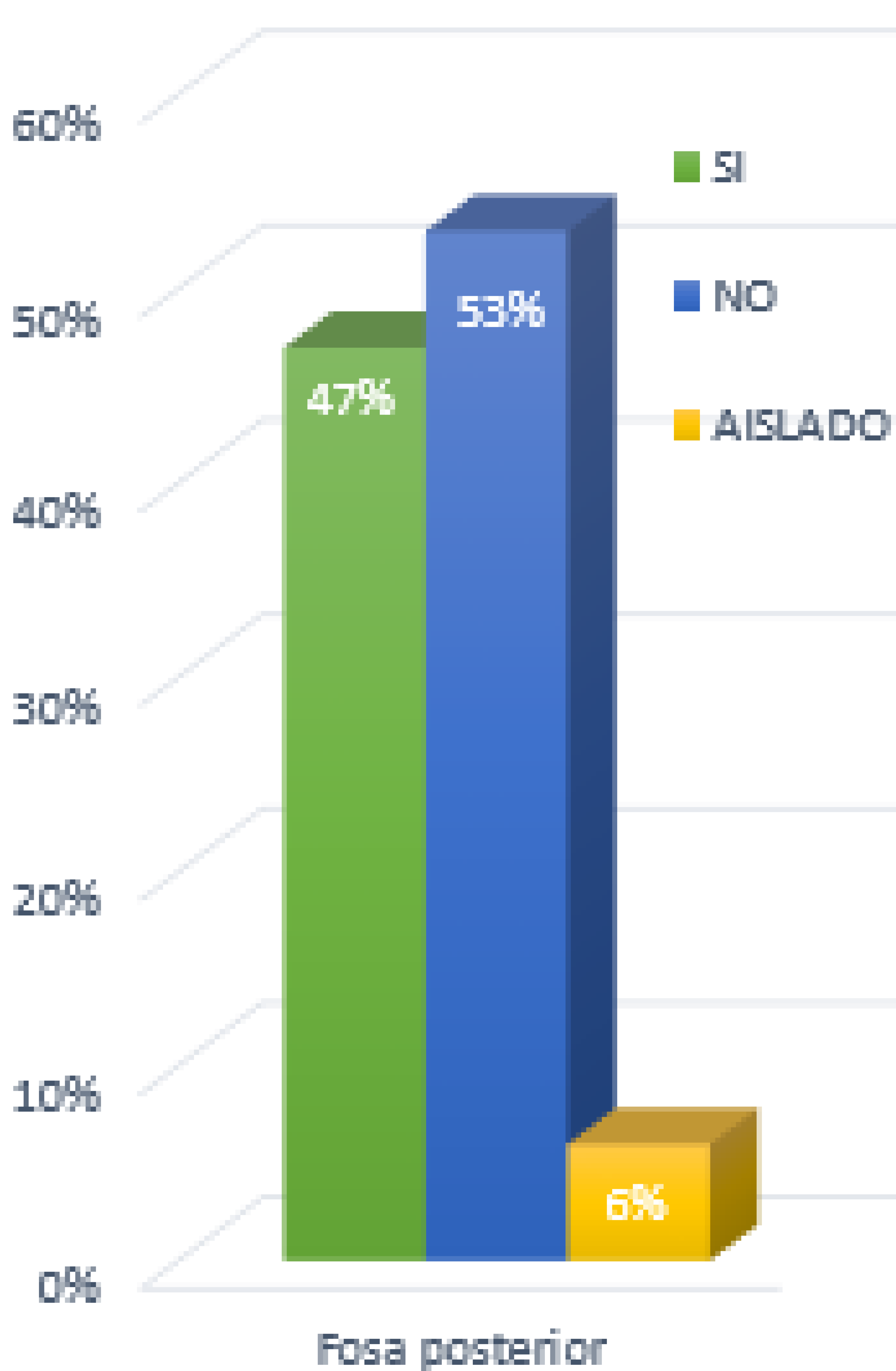
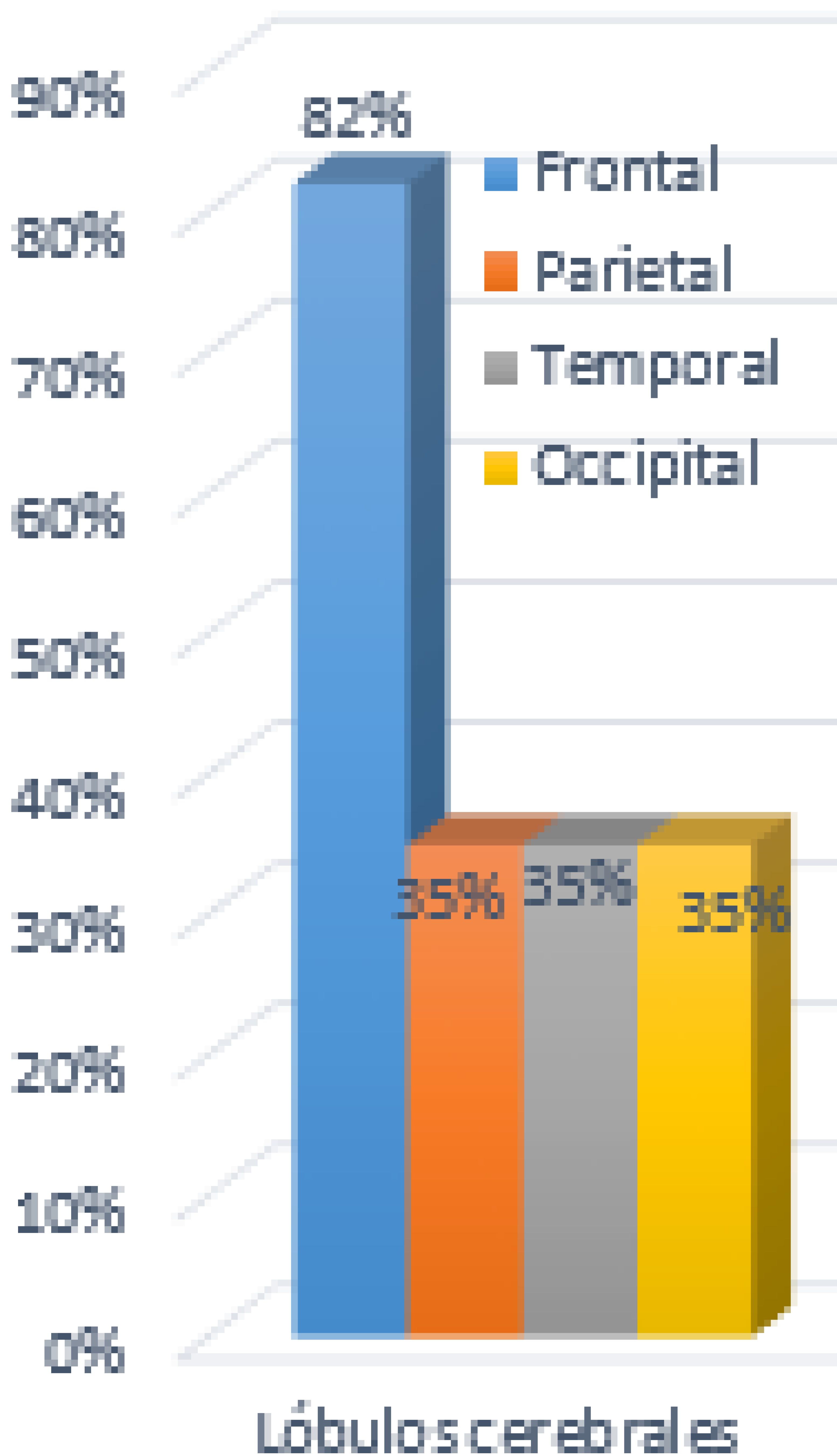
ENFERMEDAD DE BASE



■ VIH+ ■ Hodgkin ■ LLC-B ■ Tx hepático

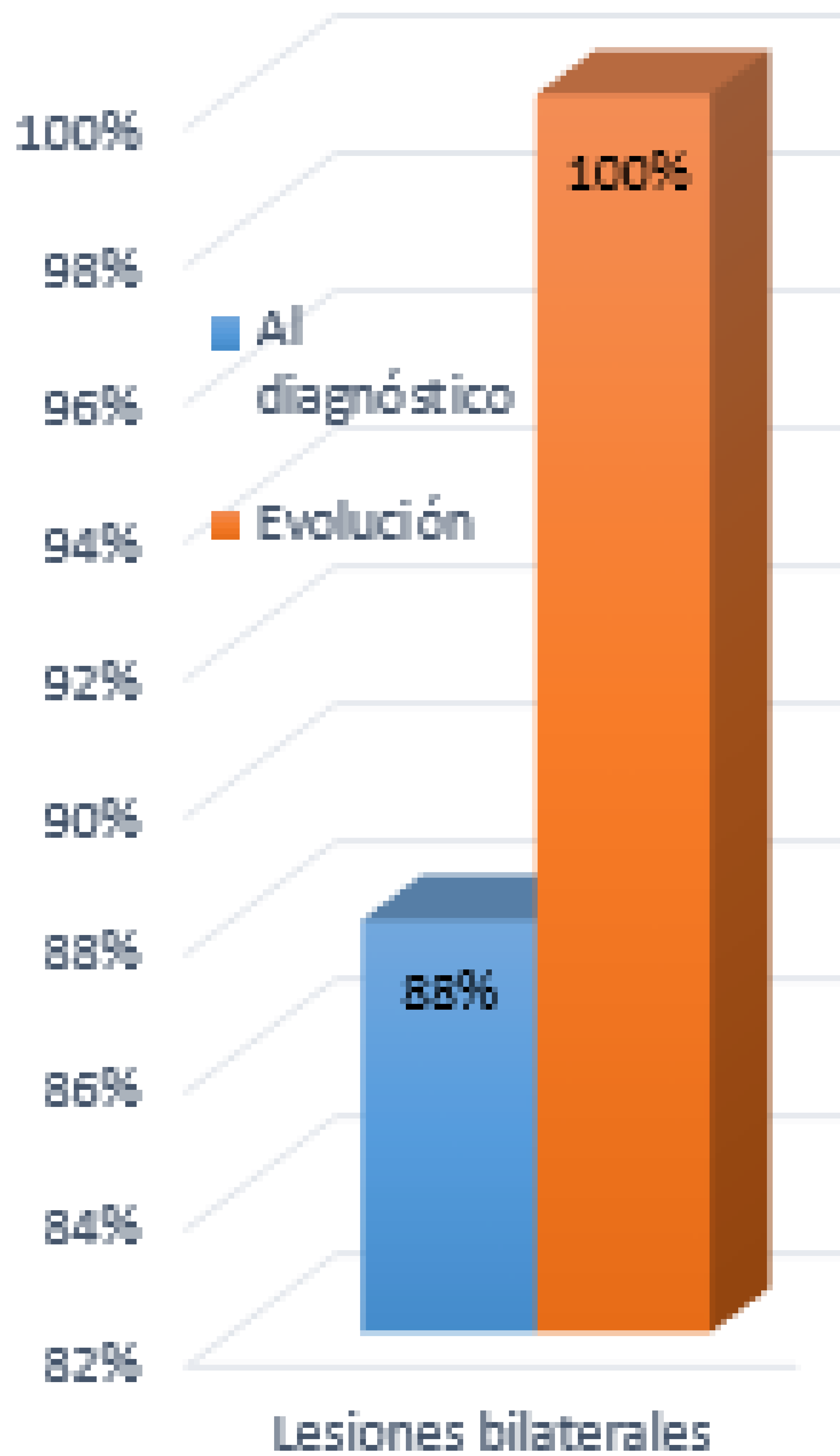
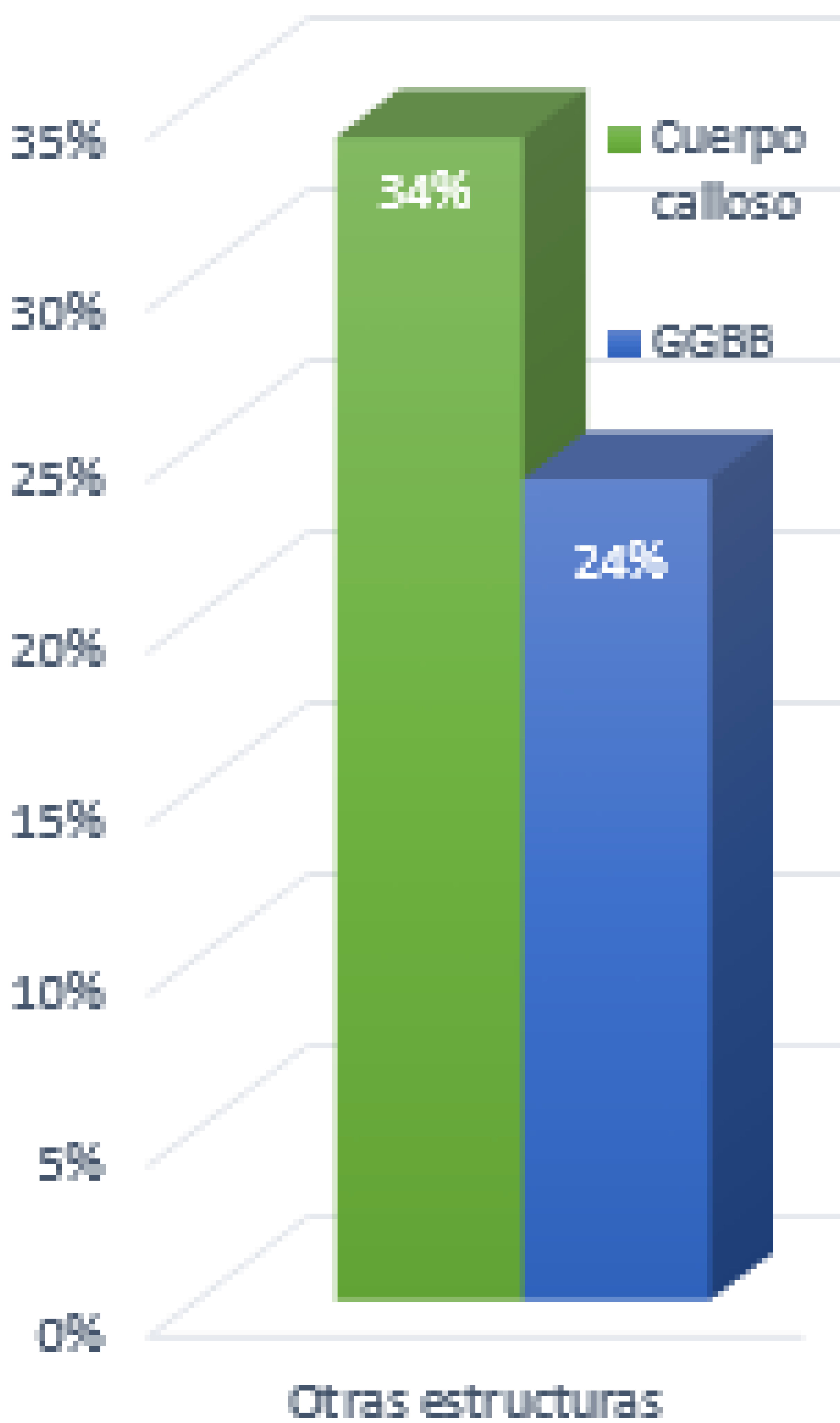
LLC-B=leucemia linfática crónica tipo B; Tx=trasplante

Topografía de las lesiones



Las estructuras de fosa posterior más afectadas fueron: protuberancia (35%) hemisferios cerebelosos (29%), pedúnculos cerebelosos (13%).

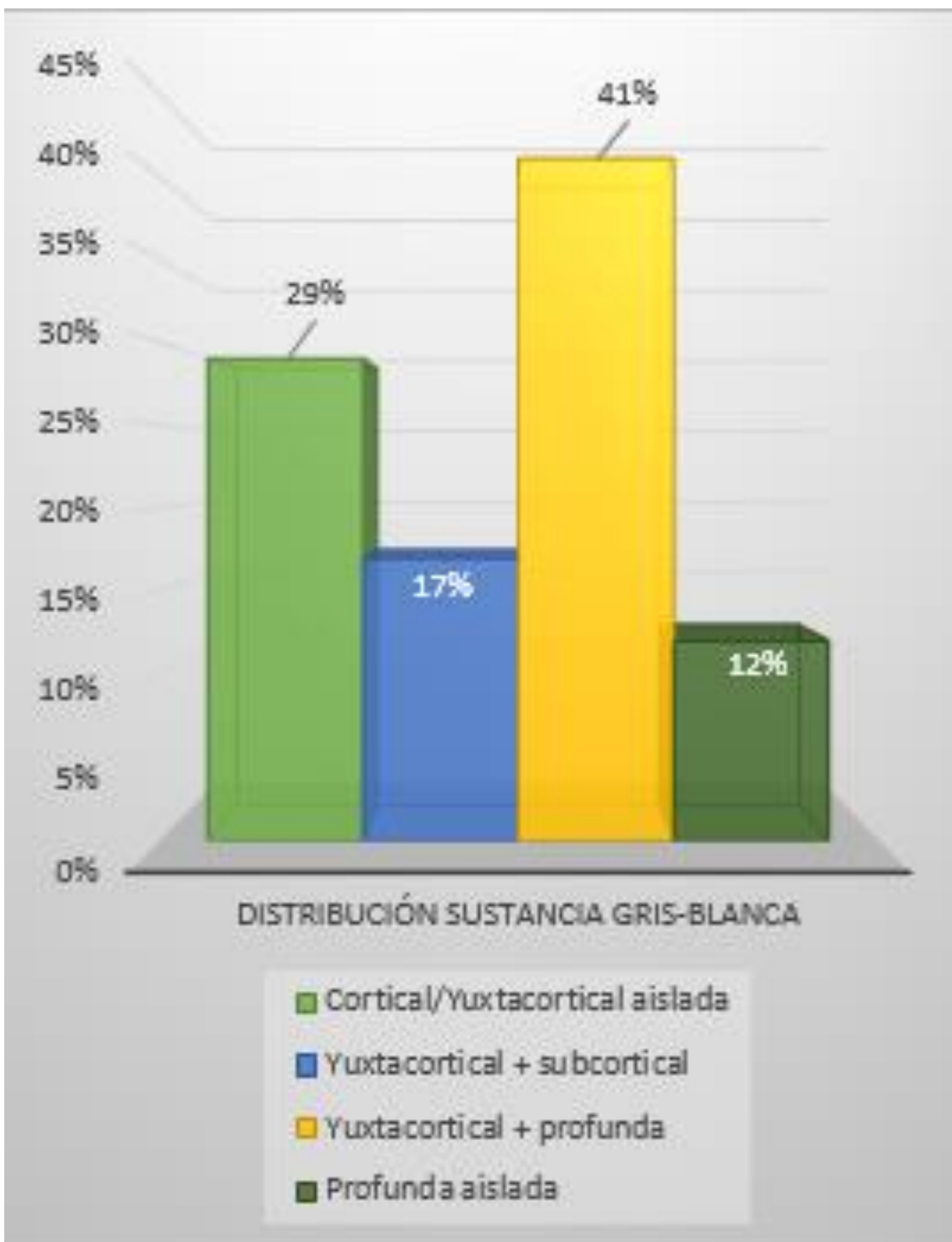
Topografía de las lesiones



GGBB=ganglios basales

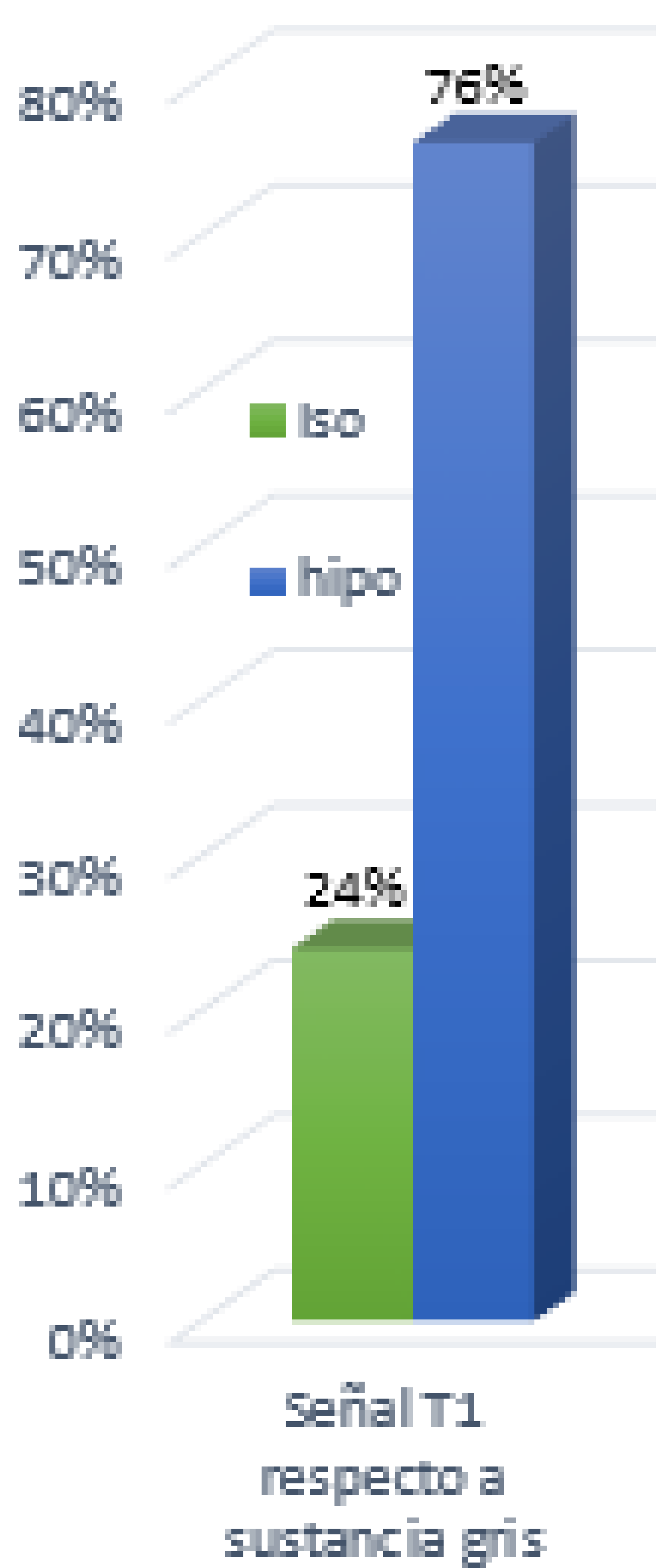
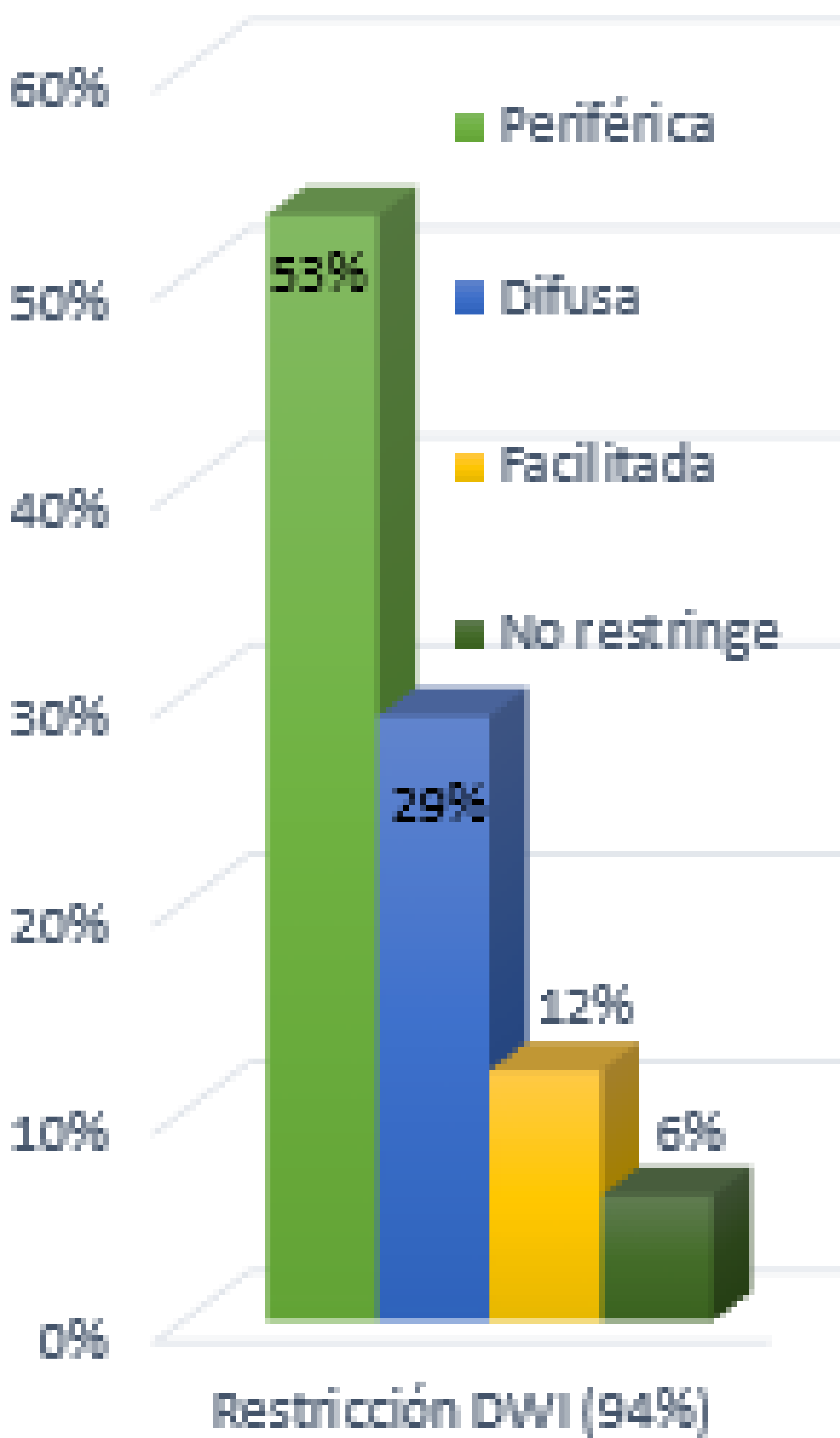
Todos los pacientes presentan una afectación bilateral asimétrica

Localización de las lesiones sustancia gris-blanca

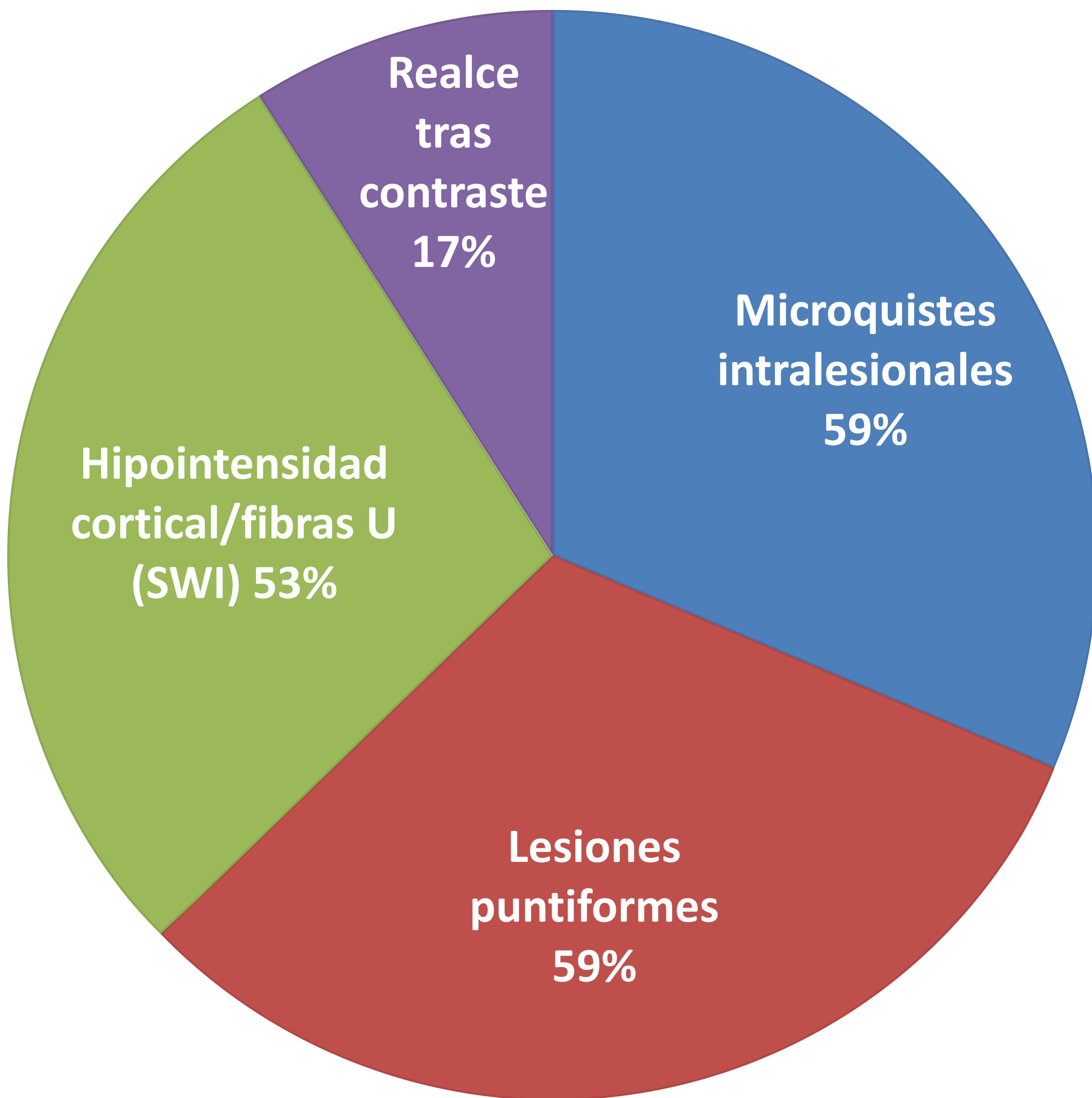


*Yuxtacortical (fibras en U)=contacto íntimo con la corteza
*Subcortical=incluye subcortical sub-U y subcortical superficial

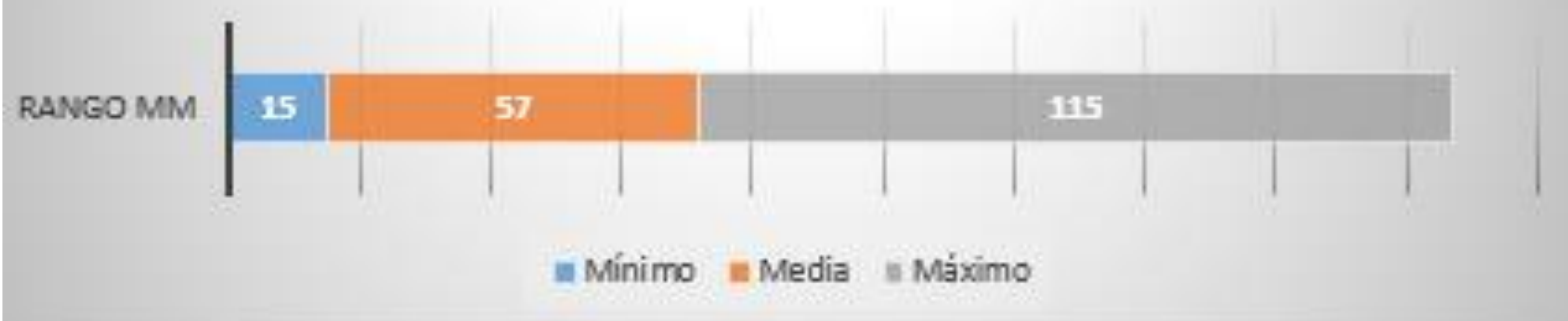
Características internas



Características internas



Tamaño inicial de la lesión principal

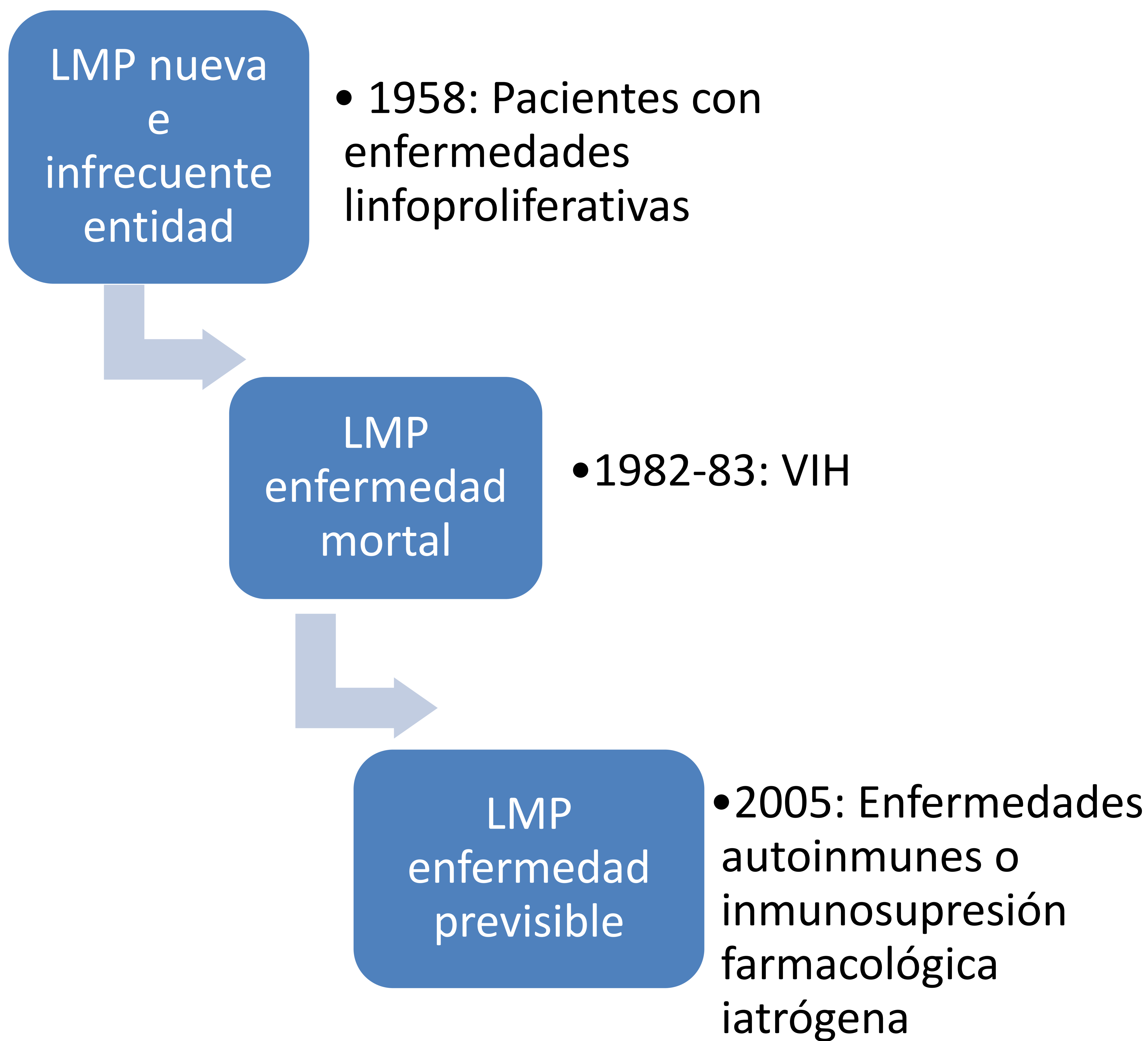


Conclusiones

La LMP es una enfermedad infecciosa causada por la reactivación del virus JC en el sistema nervioso central (SNC), en el contexto de una inmunidad celular deficiente ($CD4 < 100$). Es rápidamente mortal en ausencia de una intervención terapéutica adecuada.

Descrita por primera vez en 1958, se mencionan tres épocas en la evolución histórica de la enfermedad, que reflejan el tipo de patología subyacente que predispone al desarrollo de la LMP:

1. *Evolución histórica de la LMP y enfermedades predisponentes*



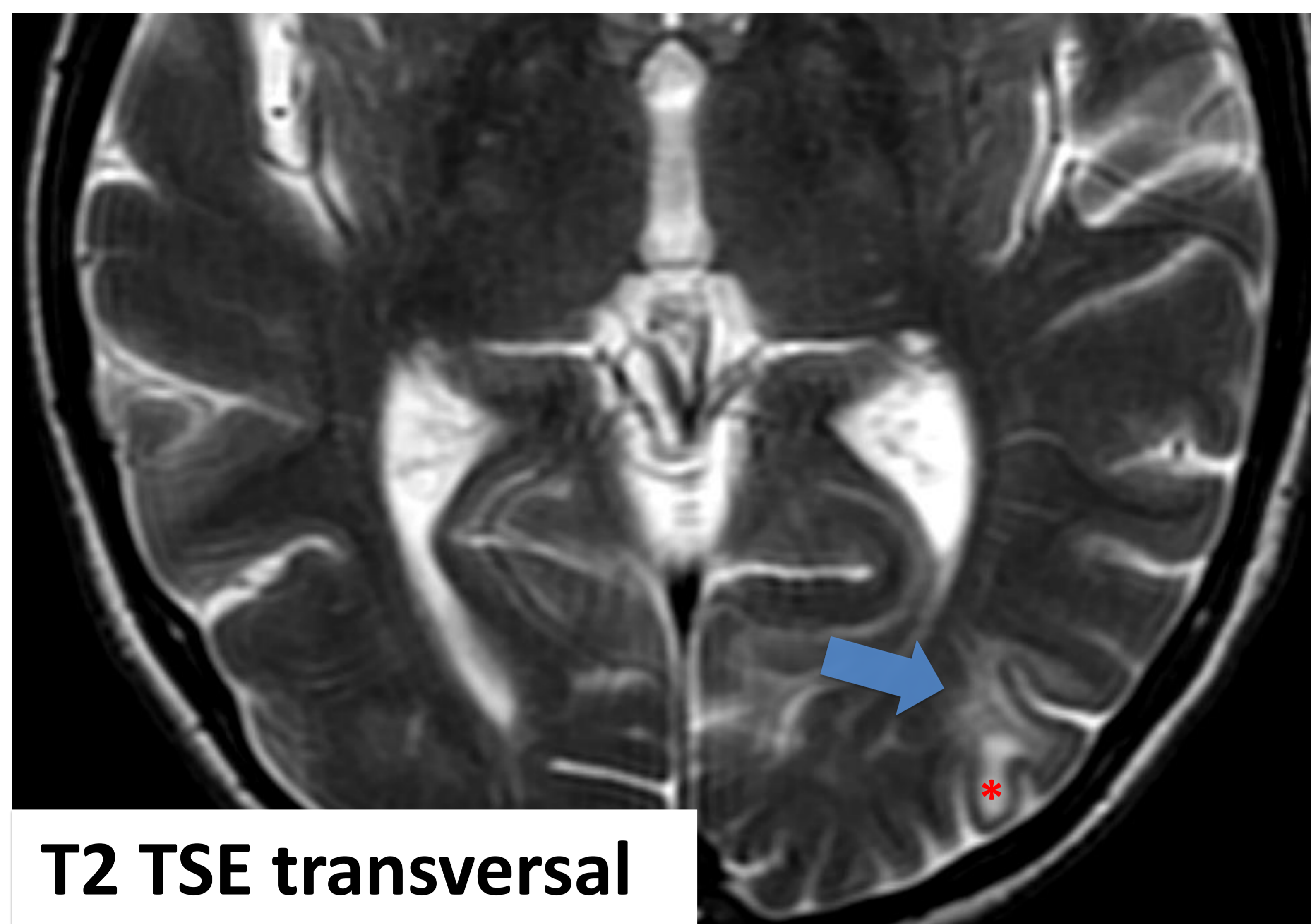
Grupo de especial riesgo

Pacientes con esclerosis múltiple (EM) en tratamiento con natalizumab (NTZ):

- Al menos 18-24 meses de tratamiento
- Serología+ a virus JC (según títulos de anticuerpos)
- Tratamiento inmunosupresor previo

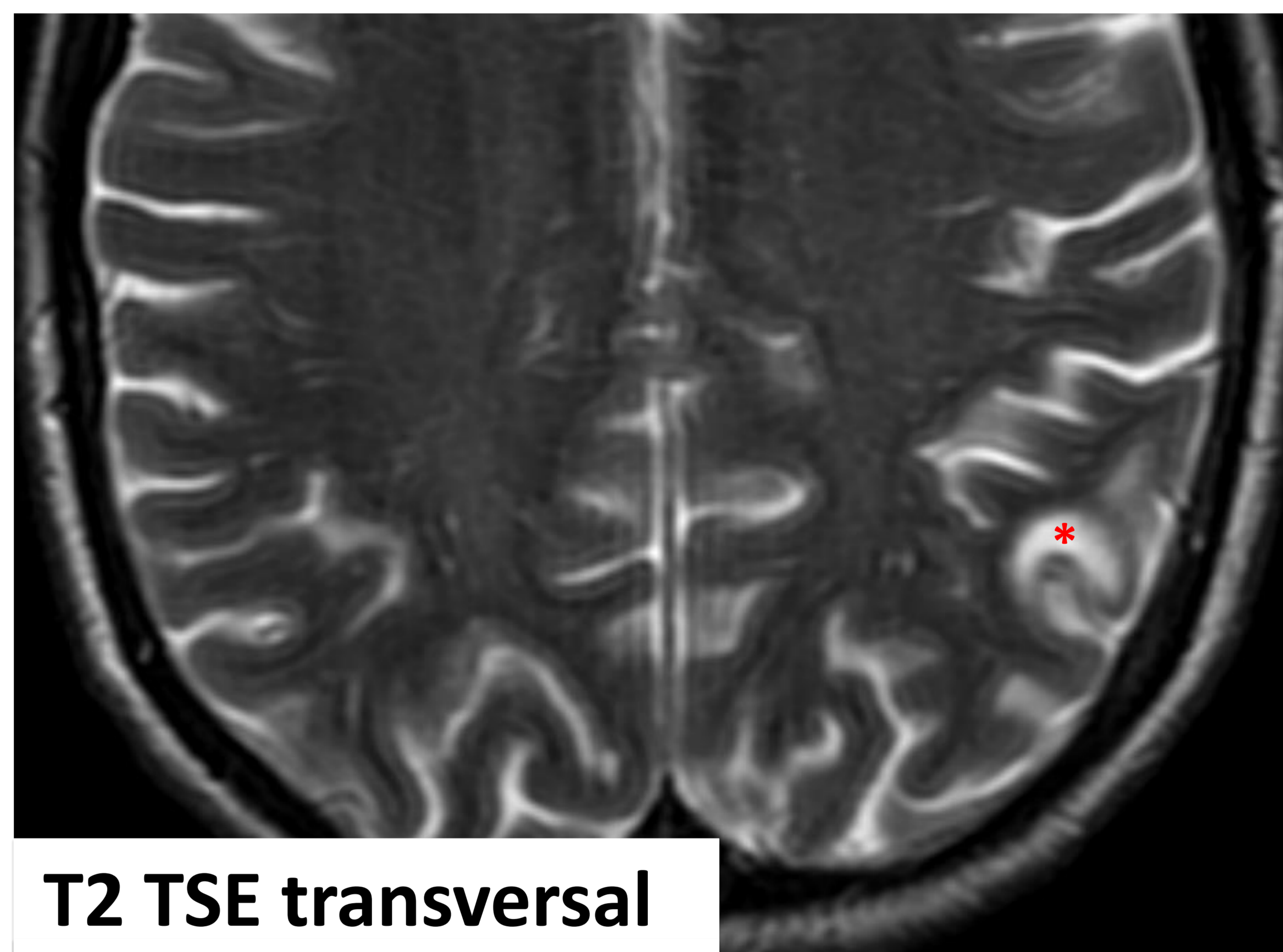
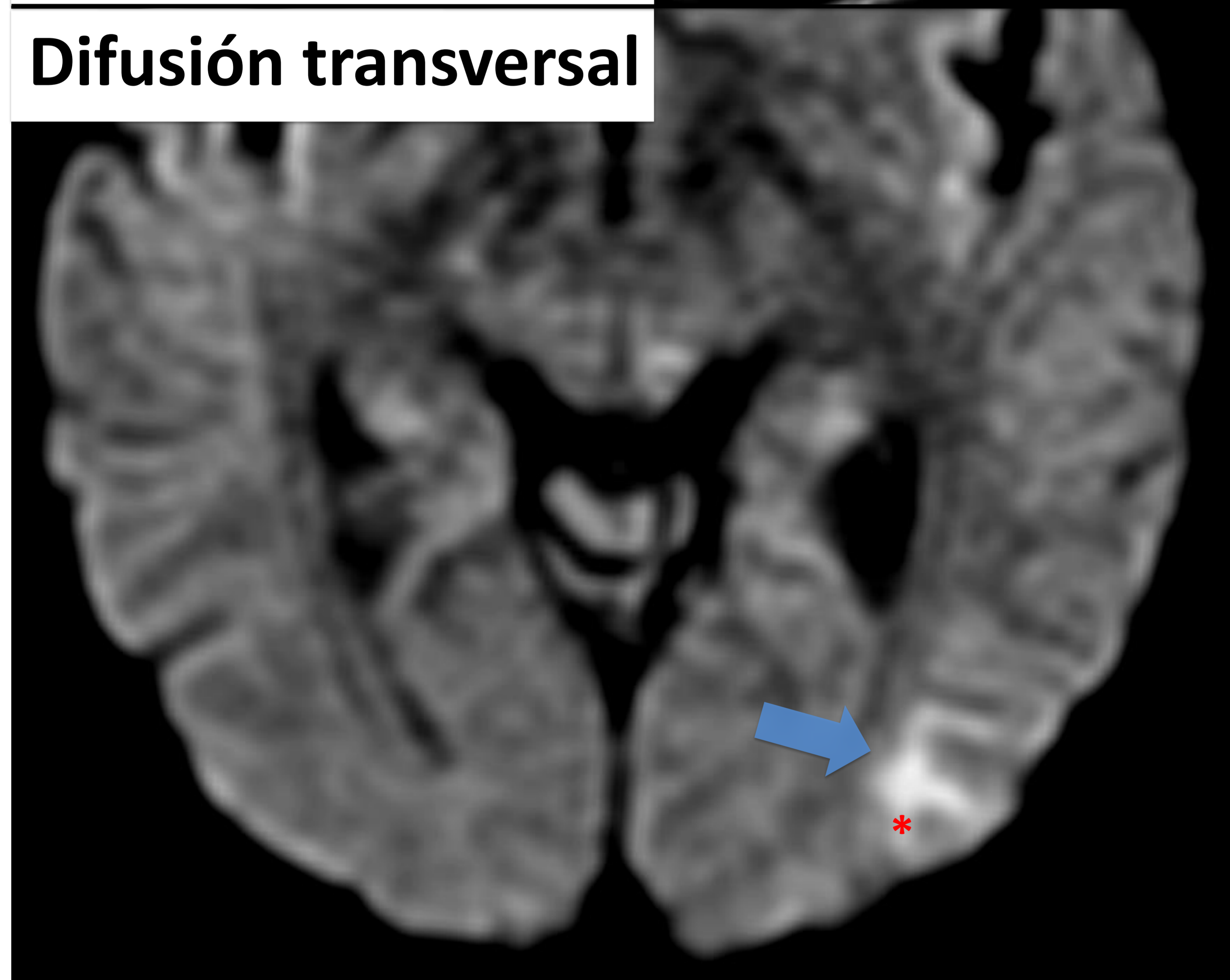
2. CARACTERÍSTICAS HISTOLÓGICAS: Correlación con la imagen.

La infección por el virus JC provoca lesiones inflamatorias agudas y focales, que dan paso a una enfermedad desmielinizante diseminada, asimétrica, coalescente y progresiva, con extensa destrucción de oligodendrocitos, y numerosas células fagocíticas/microgliales en su interior y en los bordes de las lesiones.



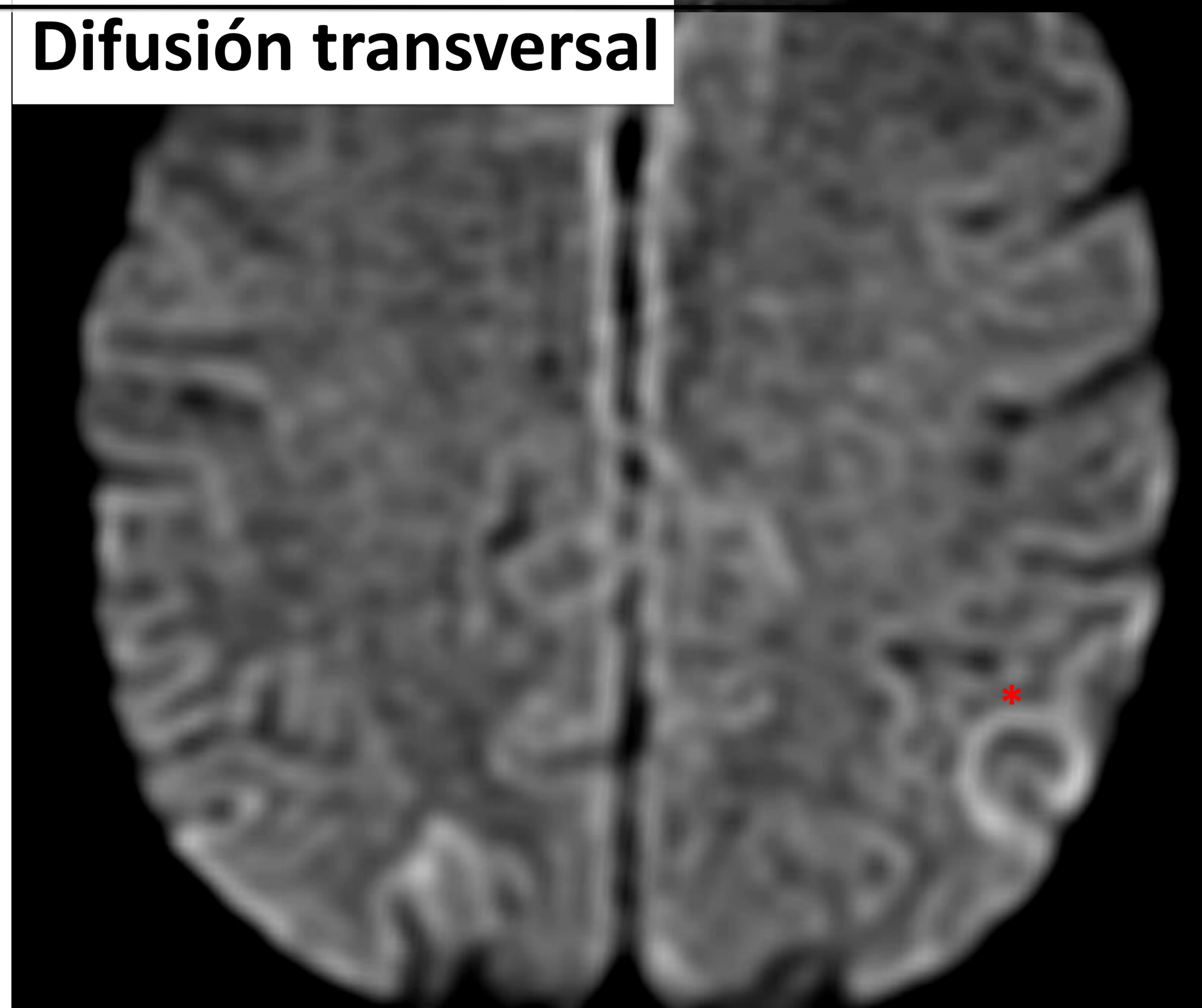
T2 TSE transversal

Difusión transversal



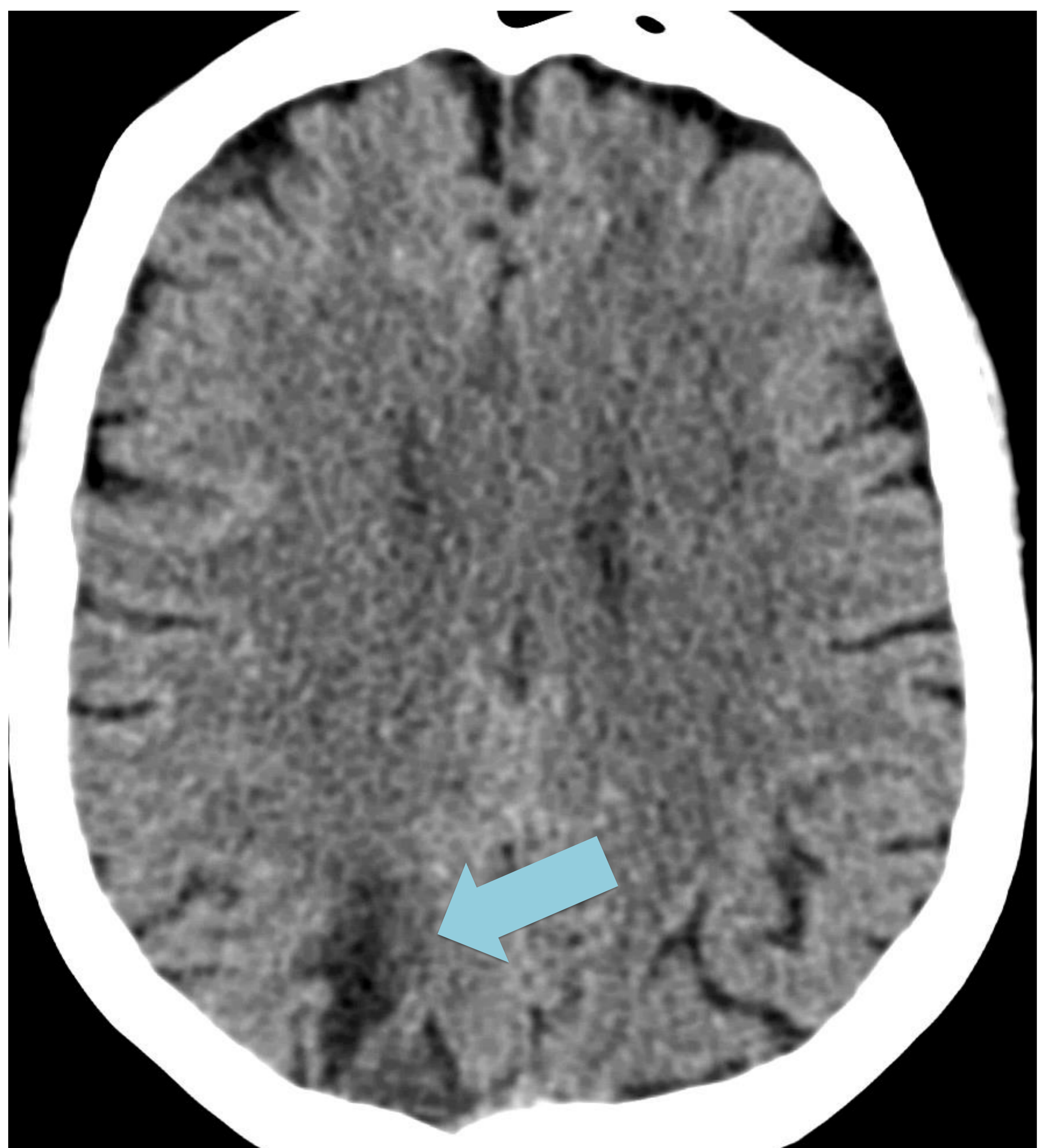
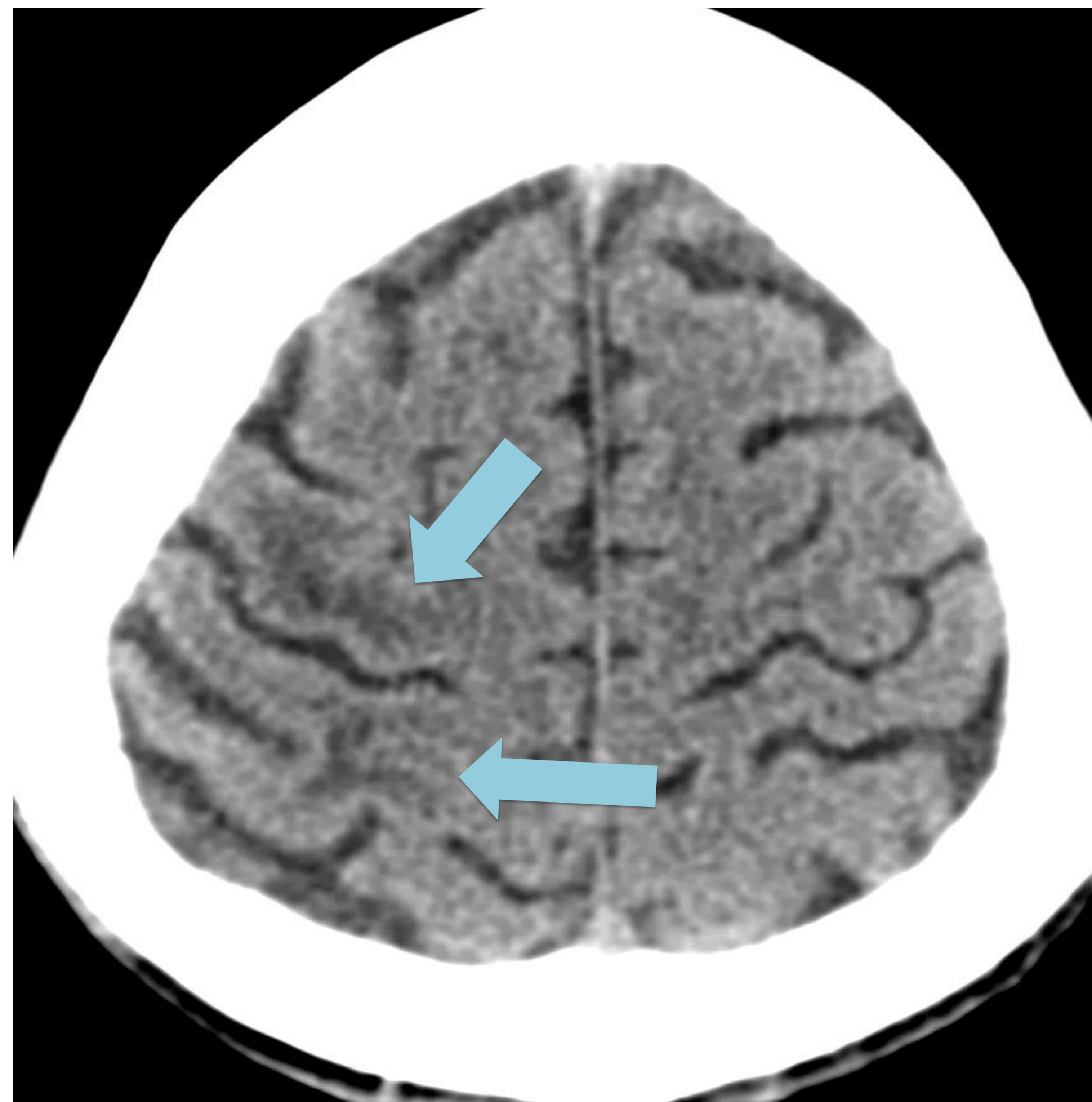
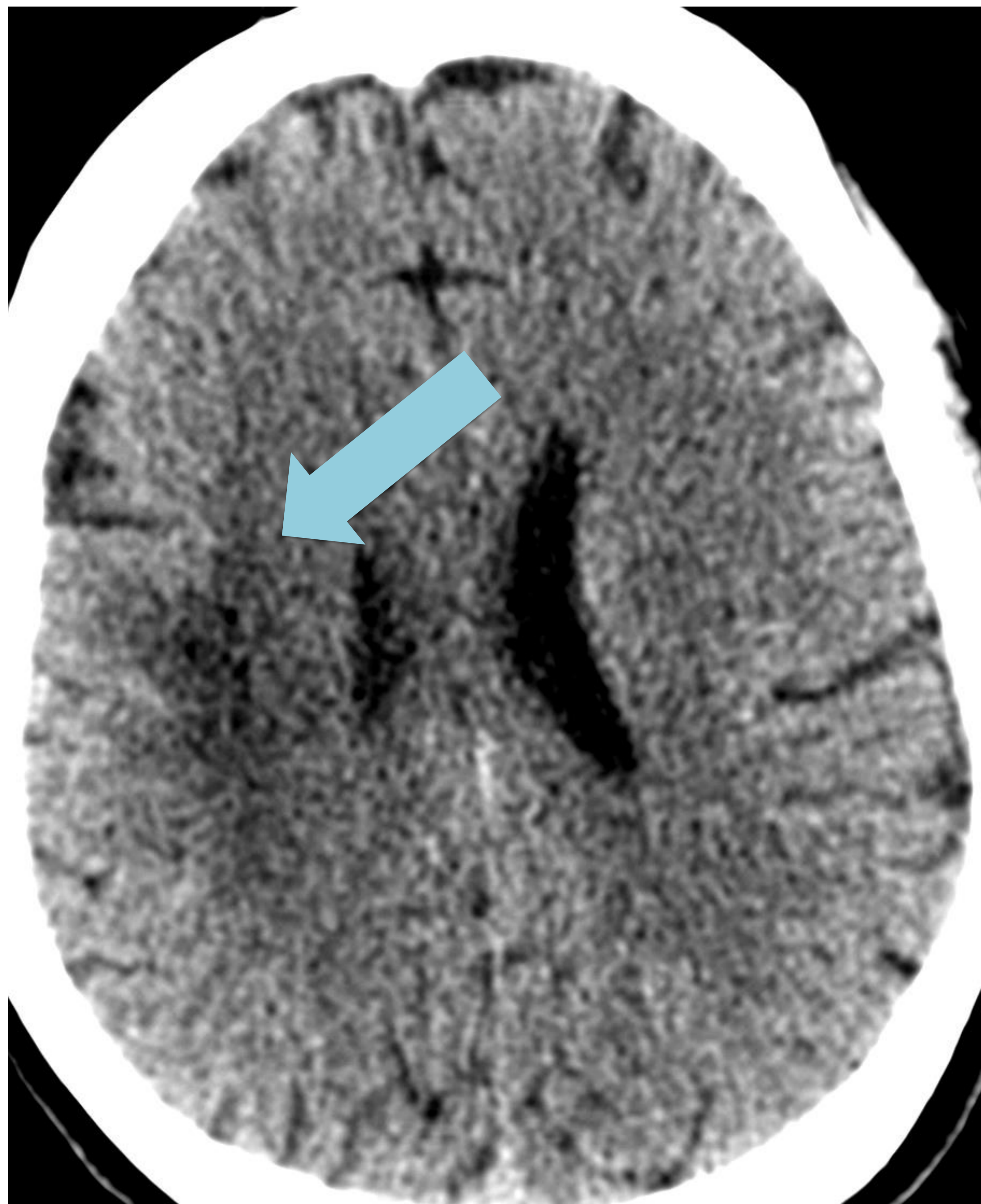
T2 TSE transversal

Difusión transversal



Estos cambios histopatológicos, con predilección por las fibras en U subcorticales (*) y la sustancia blanca subcortical (→), se reflejan en una afectación típica en estudios de imagen por RM con hiperintensidad en secuencias T2 y restricción en la secuencia de difusión.

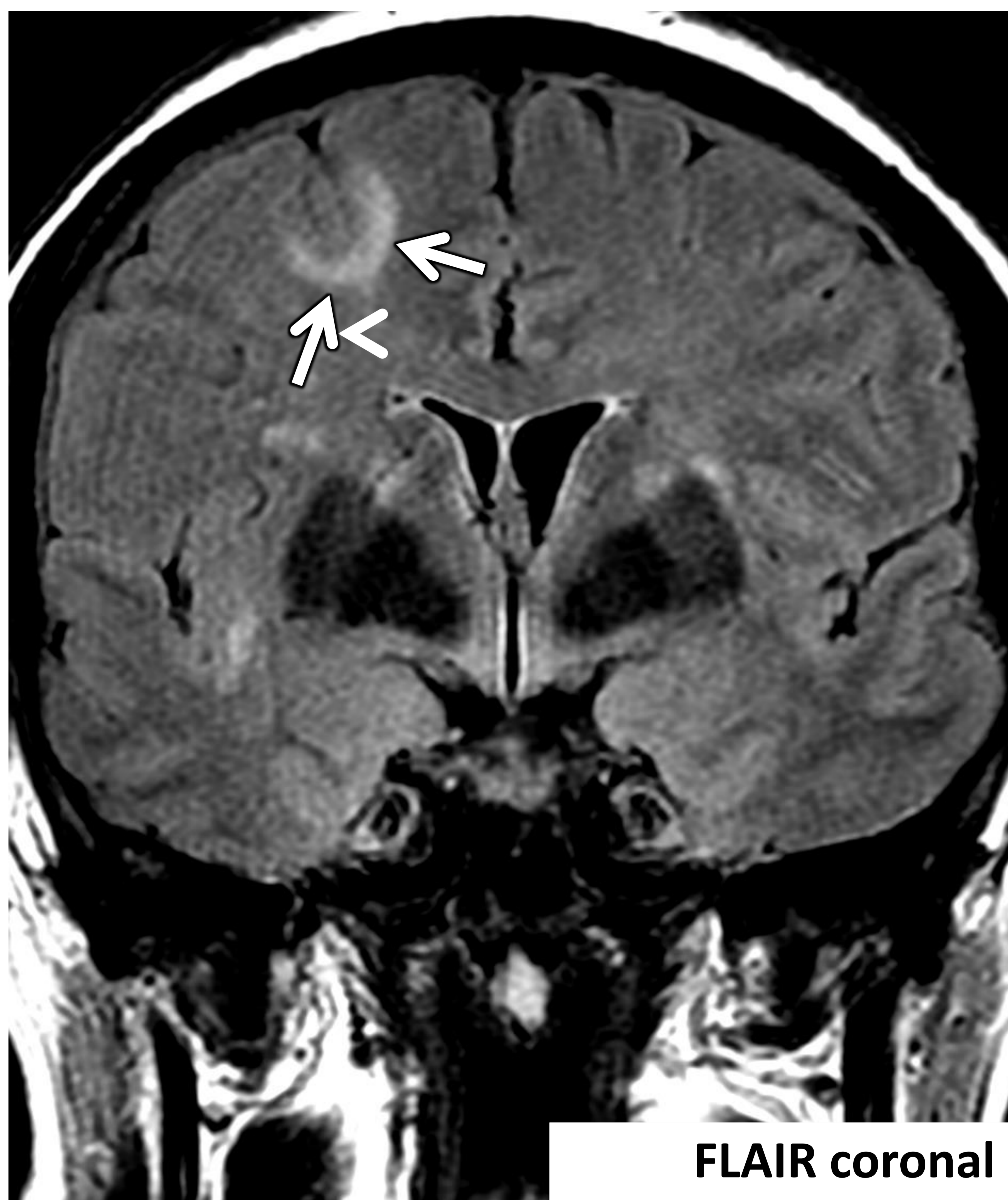
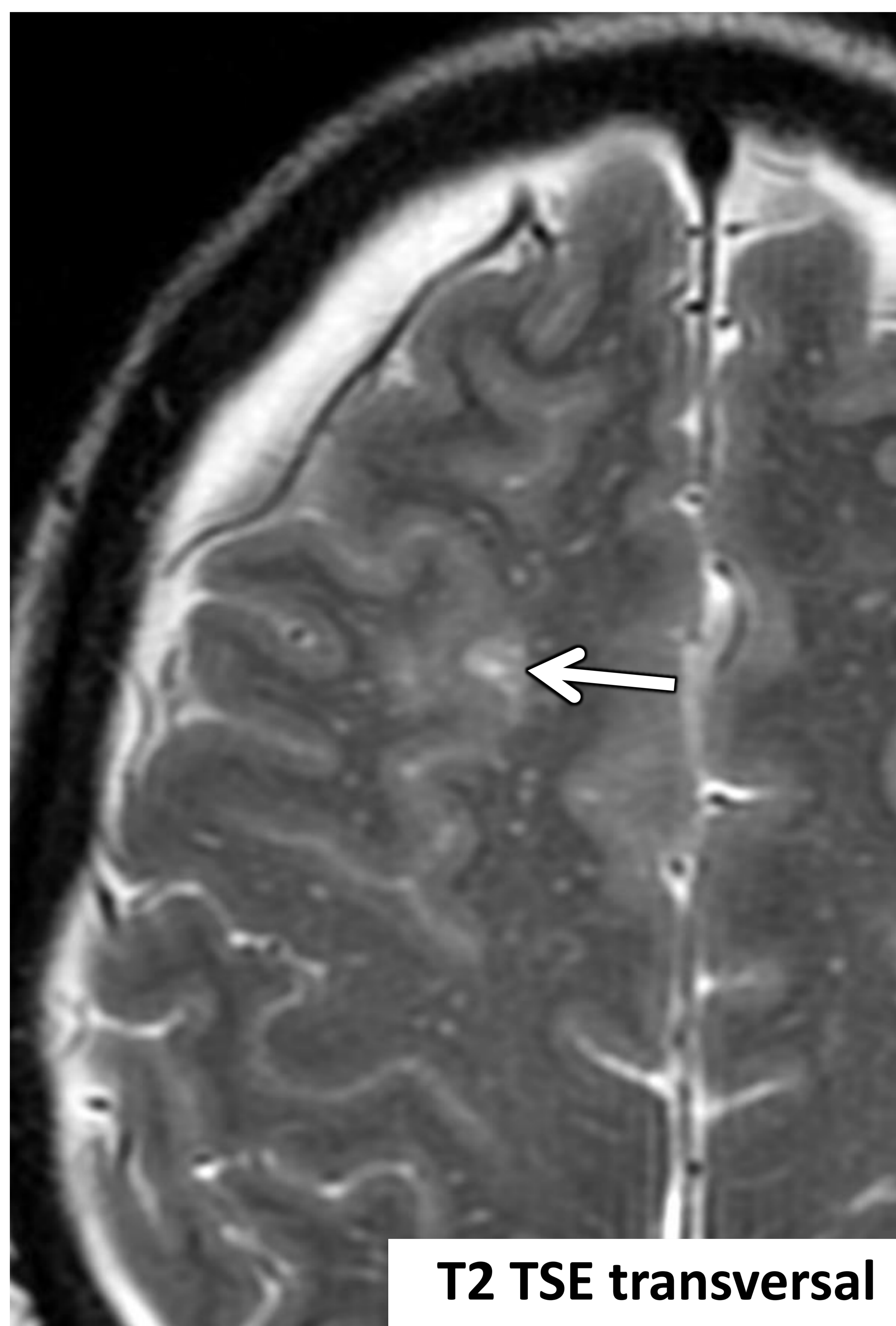
3. IDENTIFICACIÓN Y APARIENCIA DE LA LMP: TOMOGRAFÍA COMPUTARIZADA.



Diferentes casos de presentación de LMP en estudios de TC (flechas). Caracterizada por áreas hipoatenuadas más o menos extensas y de bordes mal definidos en sustancia blanca subcortical sin efecto masa apreciable. En nuestra serie la gran mayoría de las lesiones eran identificables en el estudio inicial de TC (93%, 13 de 14 casos).

4. CARACTERÍSTICAS Y APARIENCIA DE LA LMP EN SECUENCIAS T2 EN SECUENCIAS T2

- *Lesiones de pequeño tamaño (<3cm)*

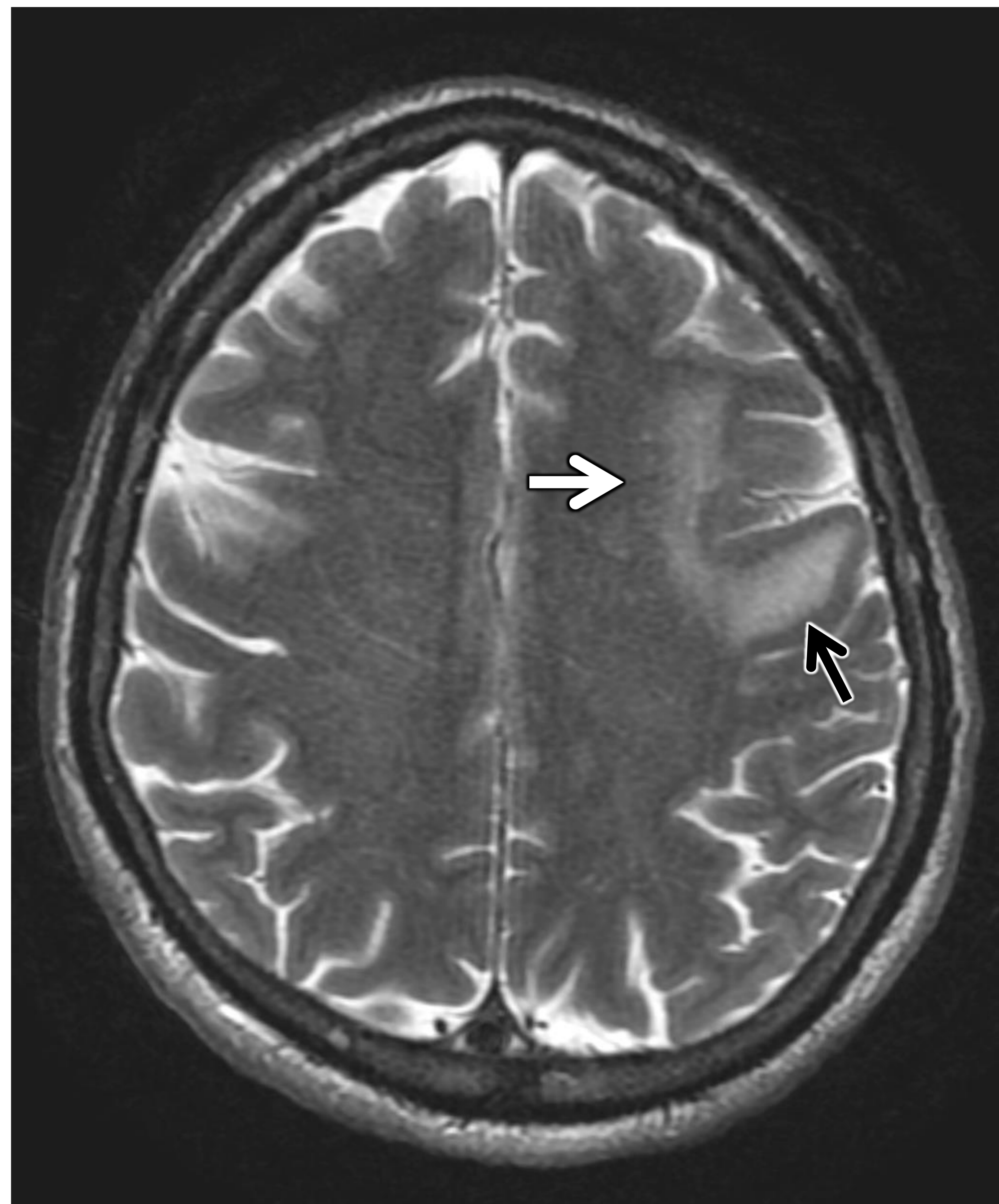
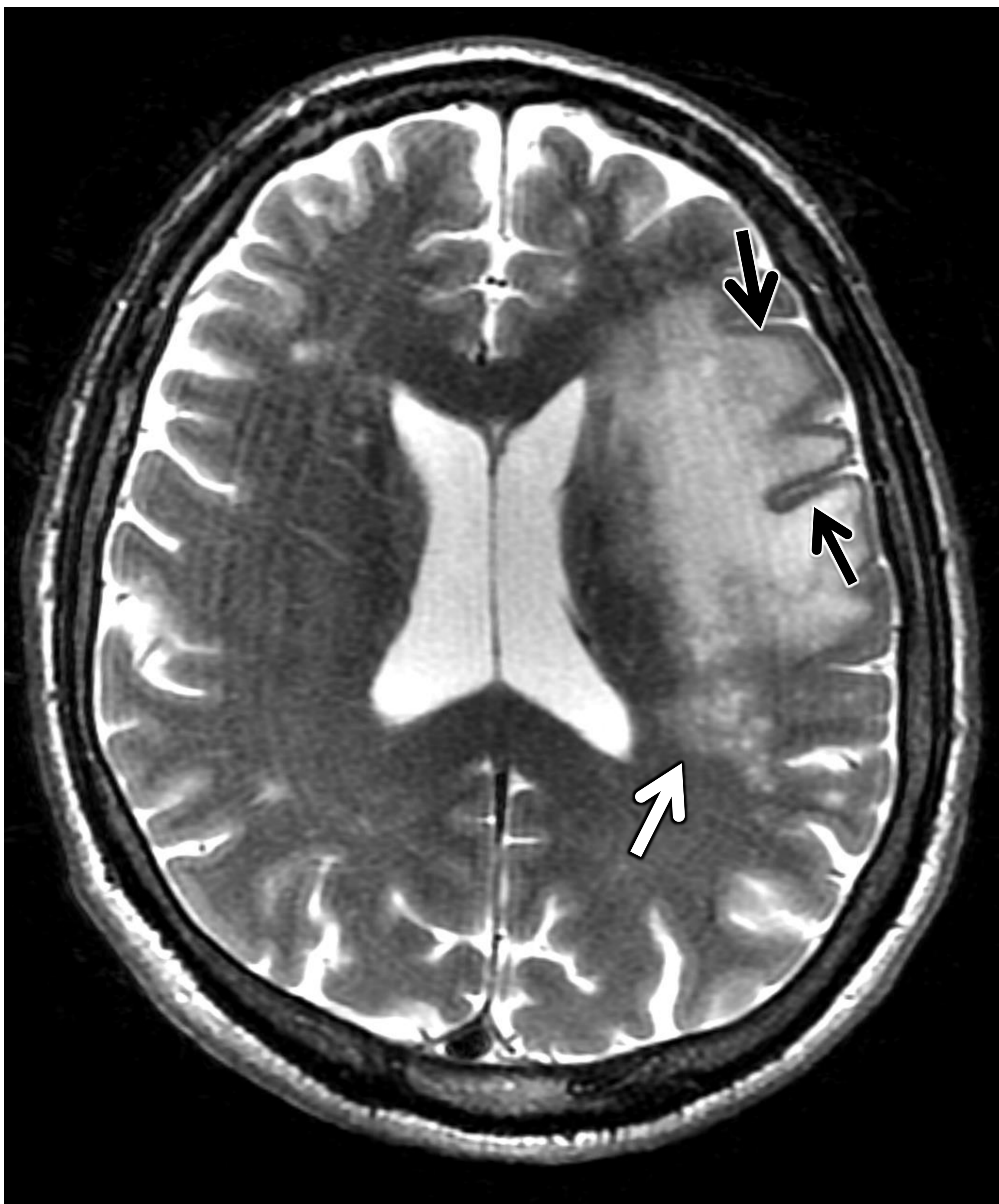


INICIO DE LA ENFERMEDAD:

En nuestra serie el 23,5% de los pacientes tuvo lesiones menores de 3 cm al diagnóstico (4 de 17 pacientes). Estas lesiones de pequeño tamaño al inicio de la enfermedad suelen ser unilobares y focales, sobre todo en etapa presintomática. Su localización fue en todos los casos la **sustancia blanca yuxtacortical** (flechas blancas en las imágenes de RM).

4. CARACTERÍSTICAS Y APARIENCIA DE LA LMP EN SECUENCIAS T2

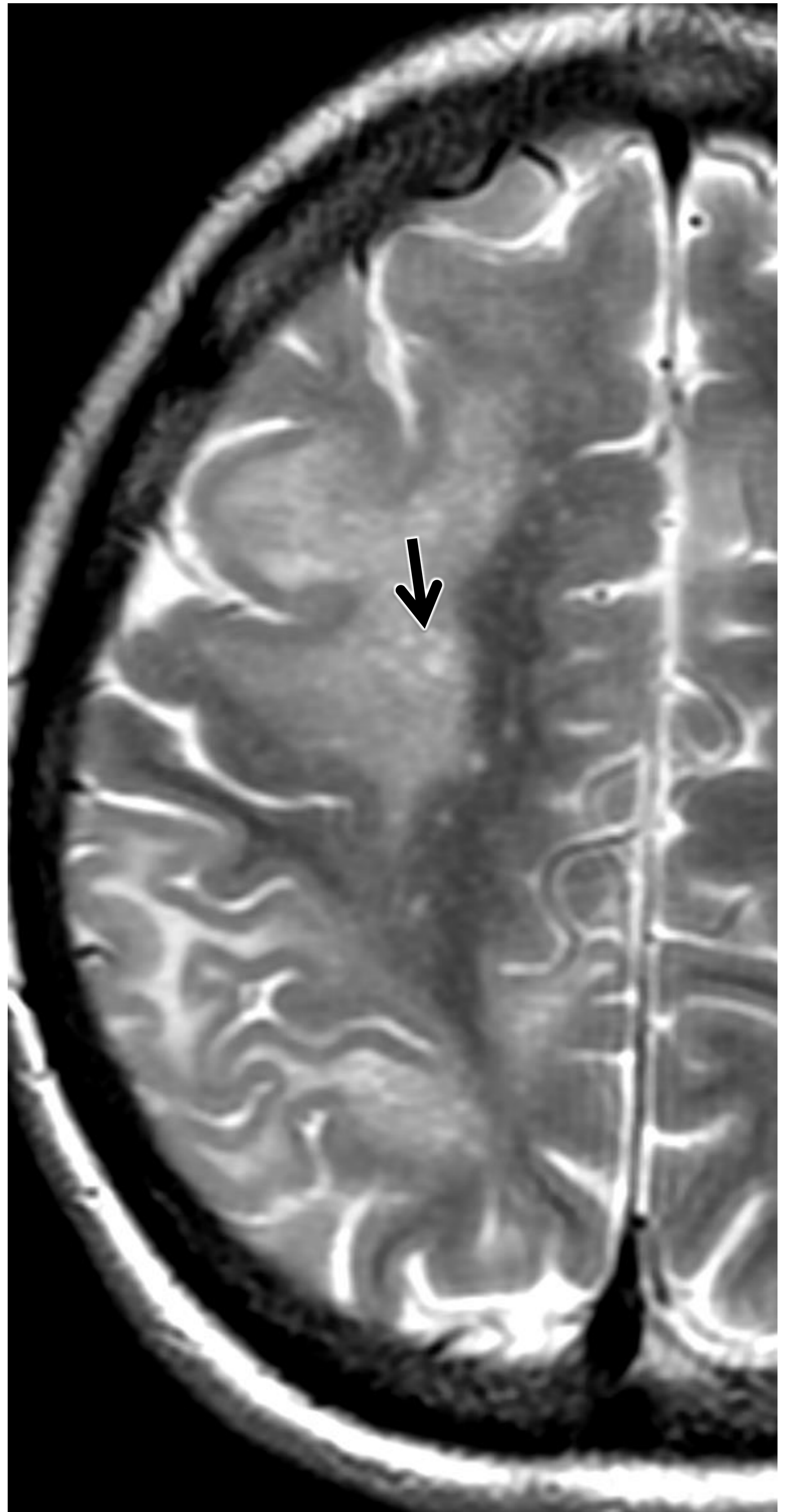
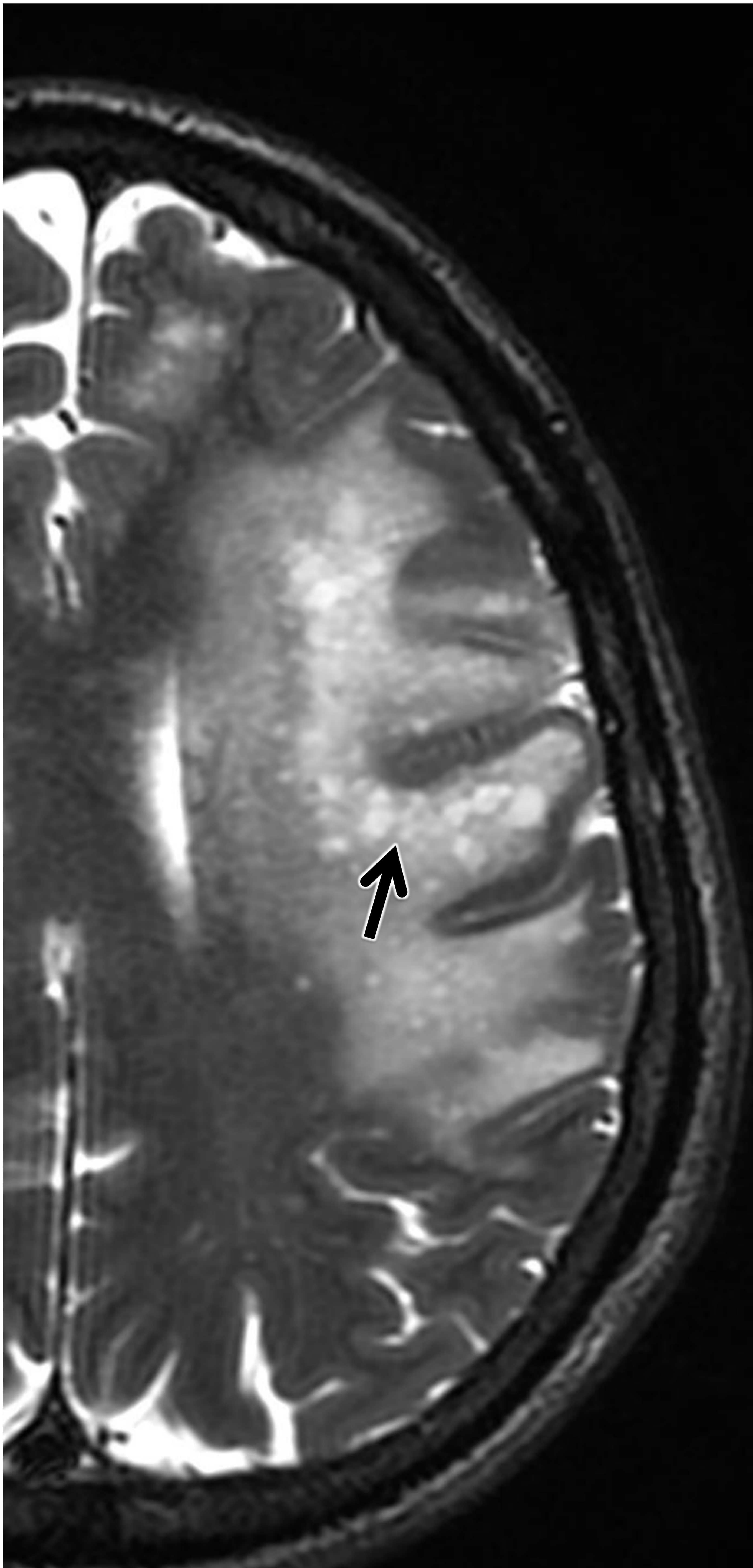
- *Lesiones de mayor tamaño*



Cuando la LMP se presenta con lesiones de mayor tamaño, éstas muestran extensión a la sustancia blanca subcortical y profunda. Presentan un borde mal definido dirigido hacia la sustancia blanca (**flechas blancas**) y un borde nítido en contacto con la sustancia gris por afectación de las fibras U de la sustancia blanca (**flechas negras**).

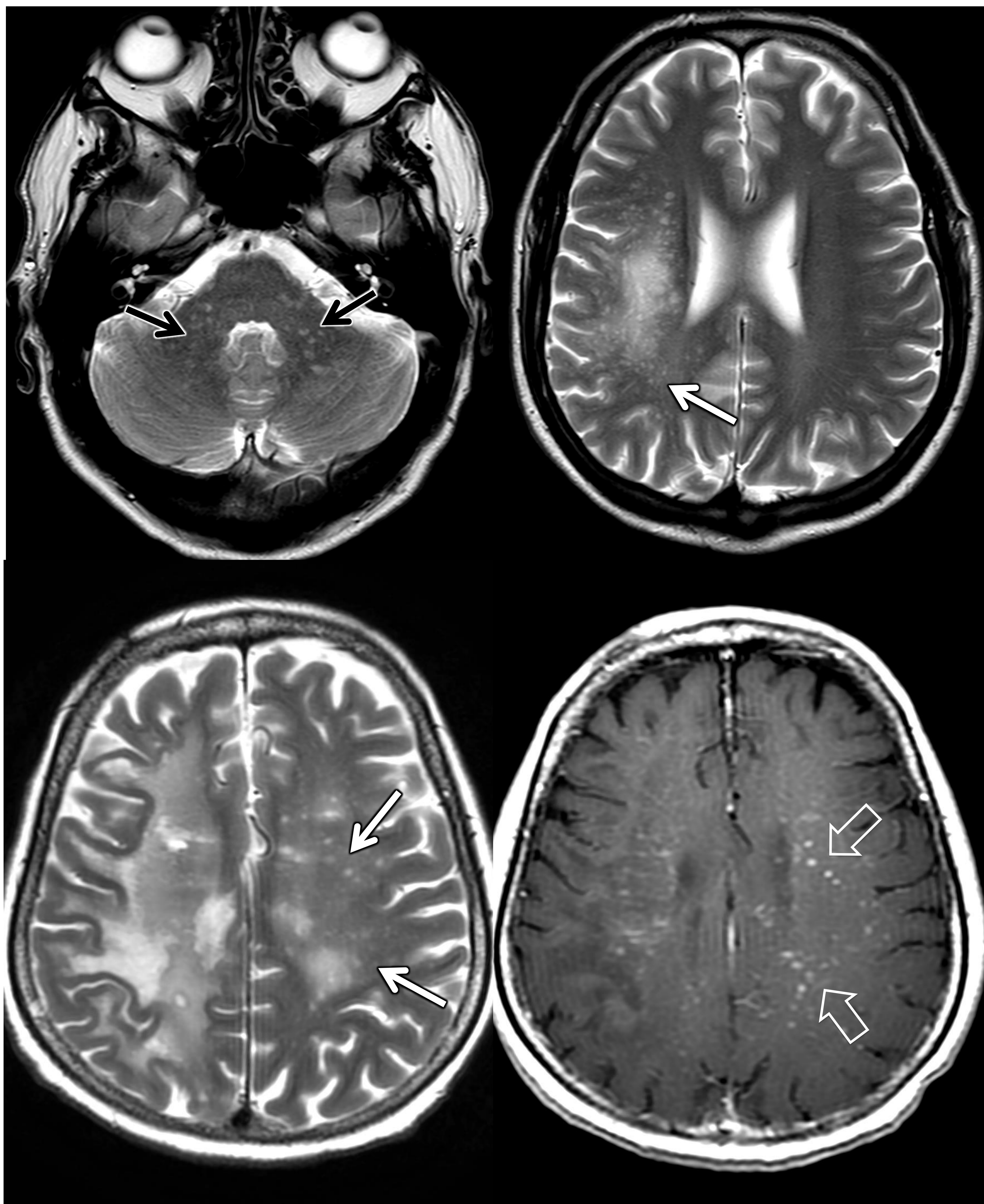
4. CARACTERÍSTICAS Y APARIENCIA DE LA LMP EN SECUENCIAS T2

- *Quistes intralesionales*



La presencia de **quistes** en el seno de la **afectación infiltrativa** hiperintensa en secuencias T2 es **muy característica de la LMP** (flechas). Este hallazgo se observó en un **58,8%** de los pacientes de nuestra serie (10 de 17 pacientes) y es la expresión de áreas de mayor desmielinización focal en su interior.

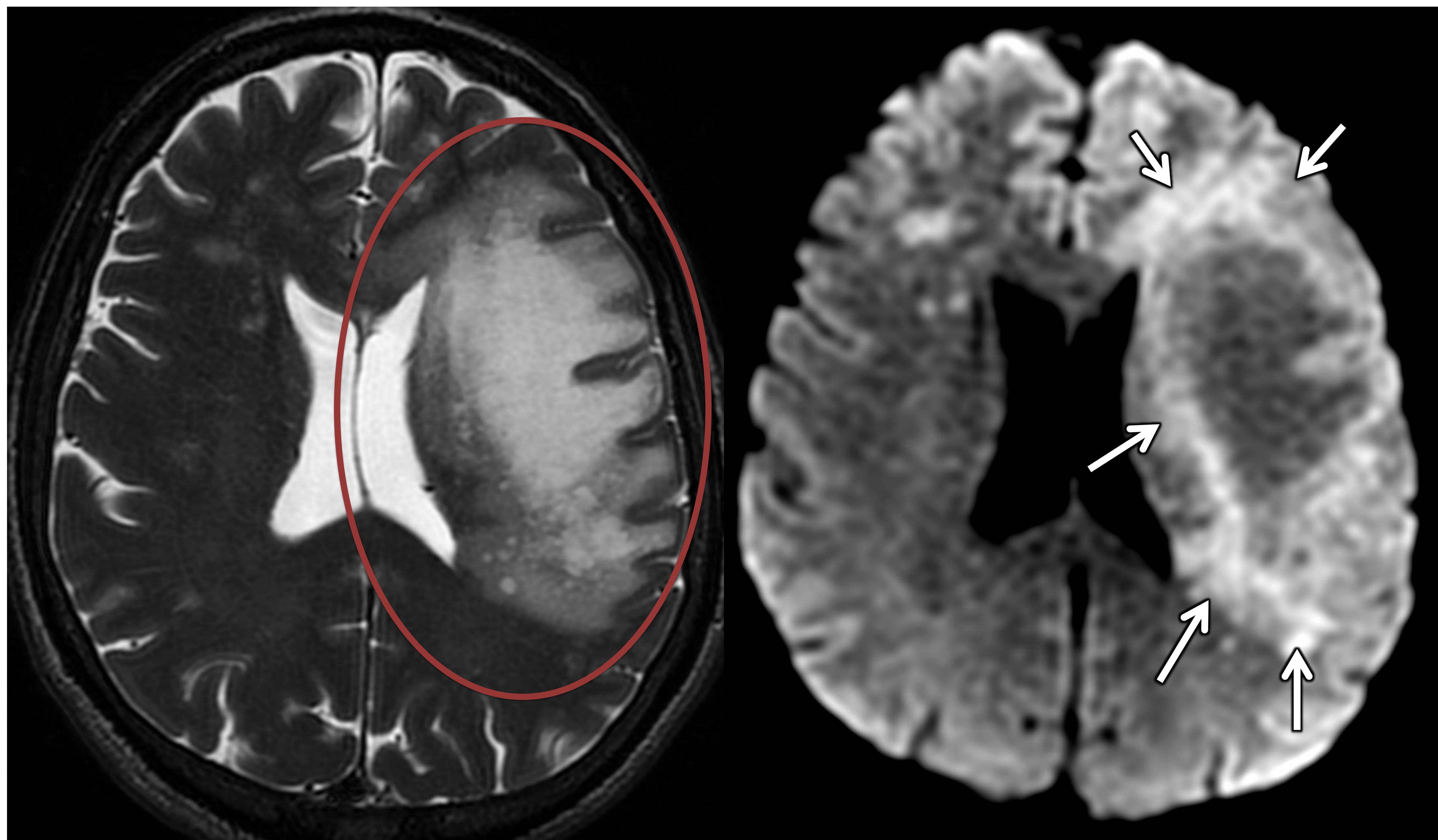
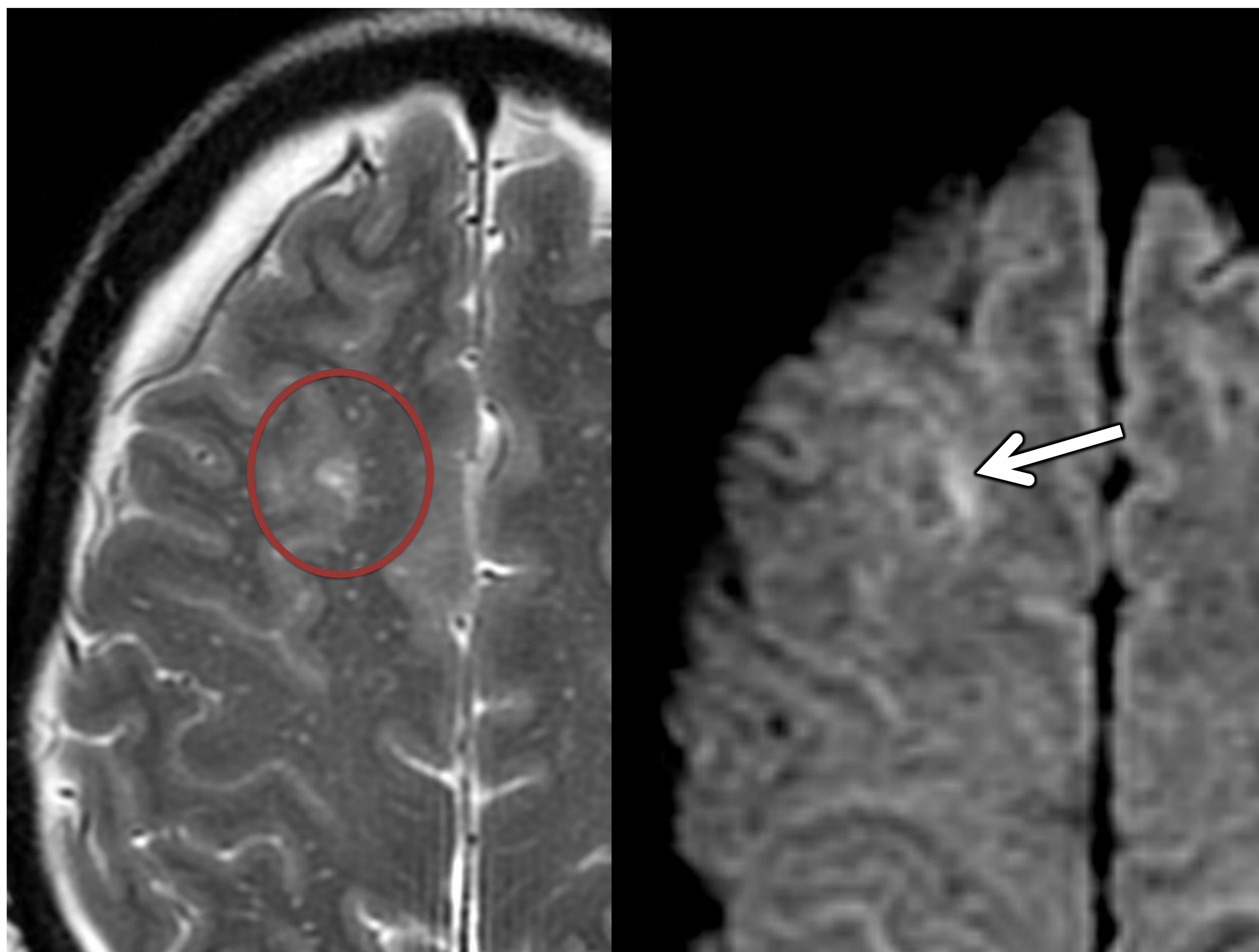
4. CARACTERÍSTICAS Y APARIENCIA DE LA LMP EN SECUENCIAS T2 y T1+C - *Patrón punteado*



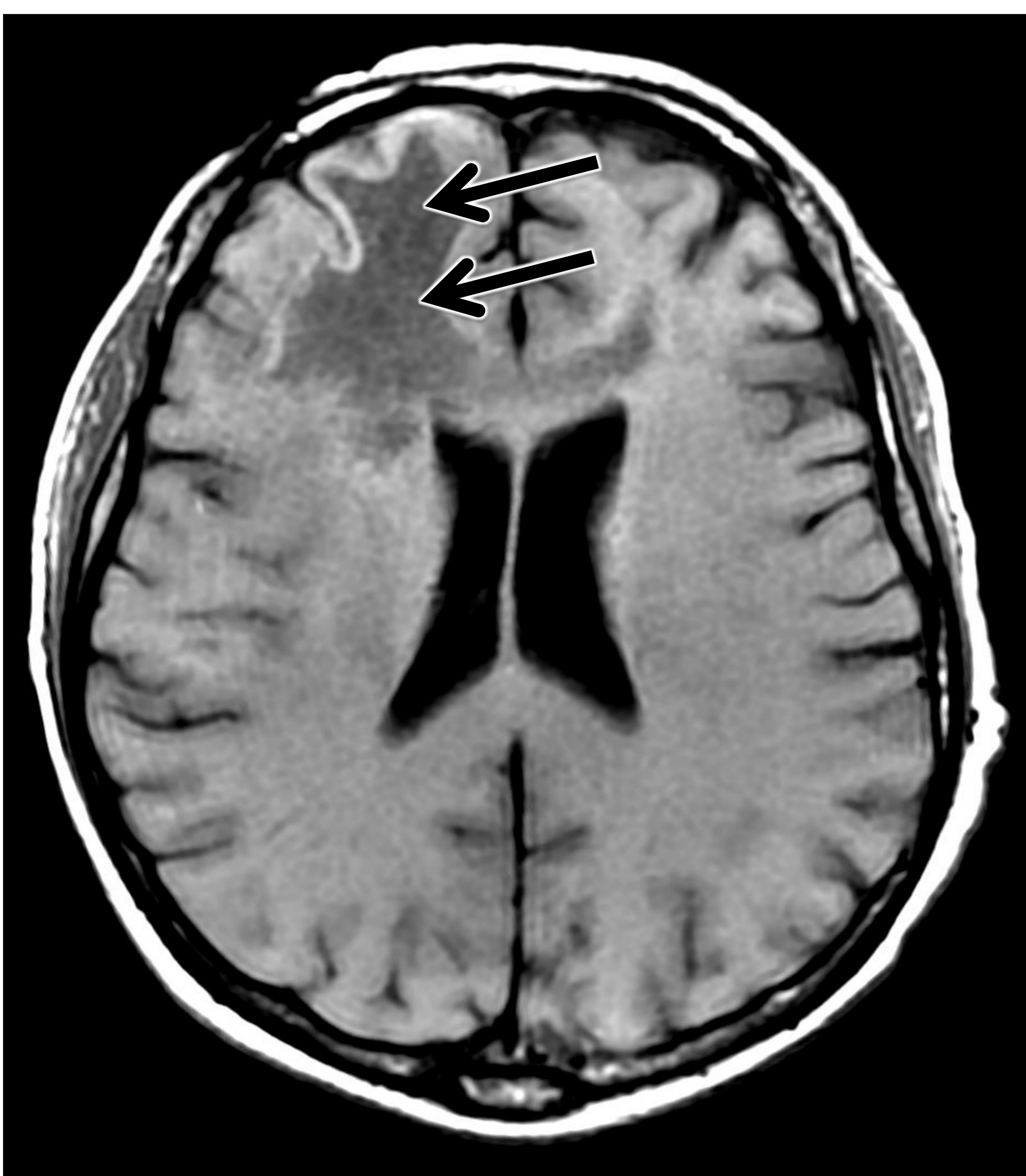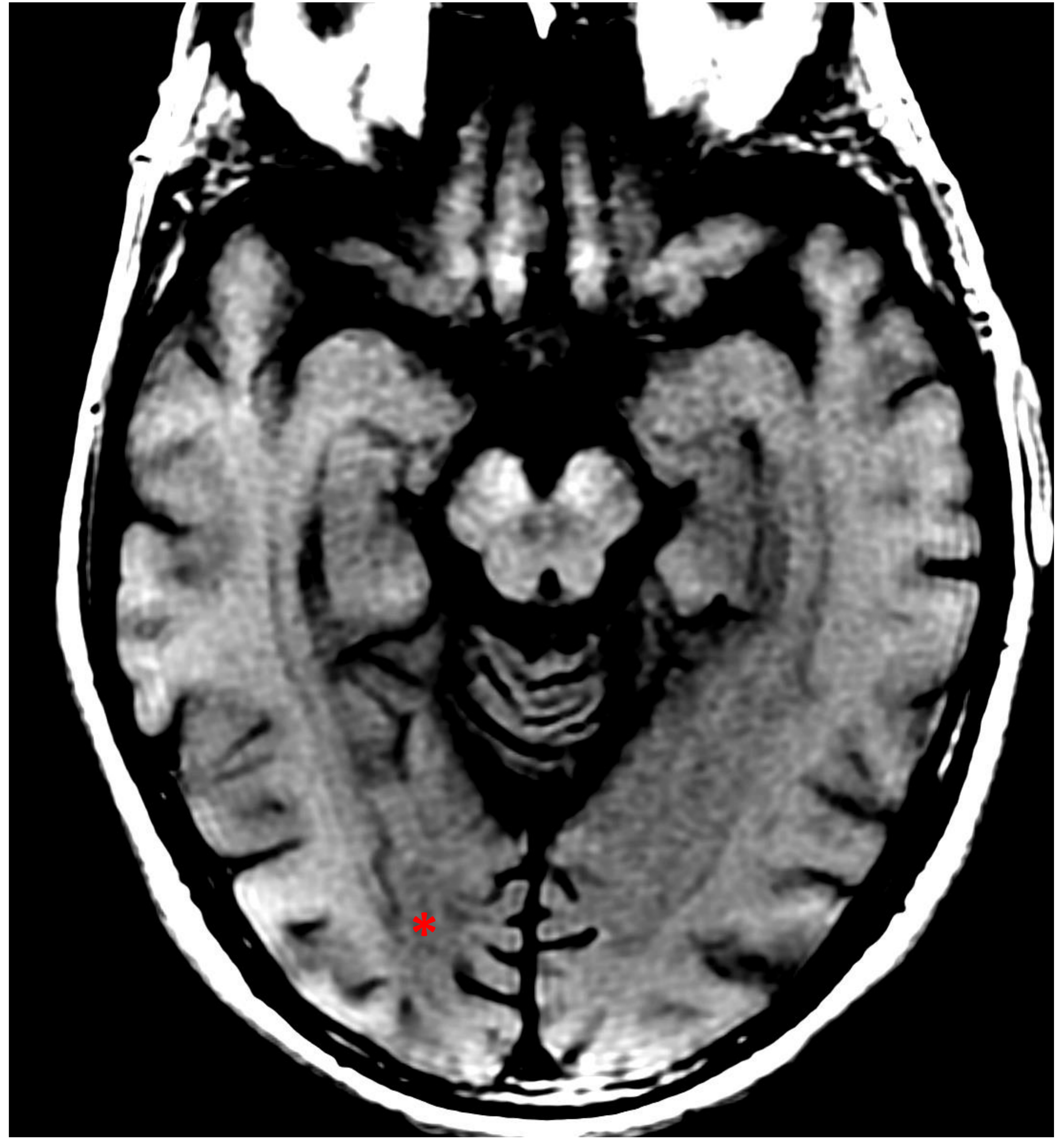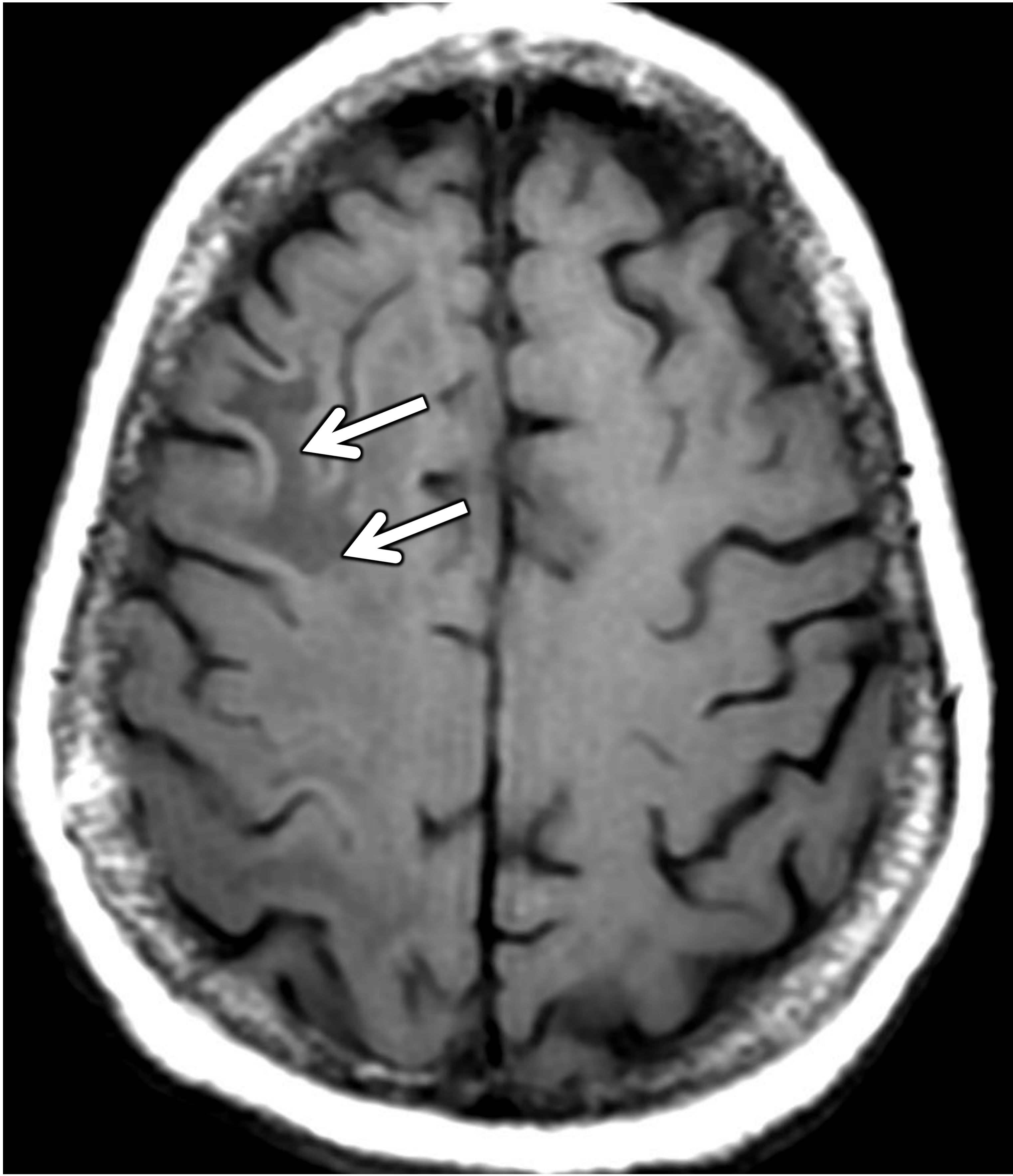
El **patrón punteado** se ha descrito en los últimos años como un hallazgo de gran especificidad, muy útil en fase presintomática de la enfermedad. En nuestra serie este hallazgo se observa en el **58,8% de pacientes**. Se caracteriza por **lesiones puntiformes hiperintensas en secuencias T2 de distribución perilesional (flechas blancas) o a distancia (flechas negras)**. Con menos frecuencia se observa en secuencia T1 +C (flechas huecas).

5. CARACTERÍSTICAS Y APARIENCIA DE LA LMP EN SECUENCIA DE DIFUSIÓN

La restricción en secuencia de difusión es frecuente (94% de los pacientes de la serie) y se observa desde etapas tempranas de la enfermedad. Normalmente el predominio de restricción es en la periferia de las lesiones (flechas) y coincide con el borde de avance de la inflamación aguda, debido al edema intracelular que condiciona la presencia de oligodendrocitos hinchados y pre-mortem.



6. CARACTERÍSTICAS Y APARIENCIA DE LA LMP EN SECUENCIA T1

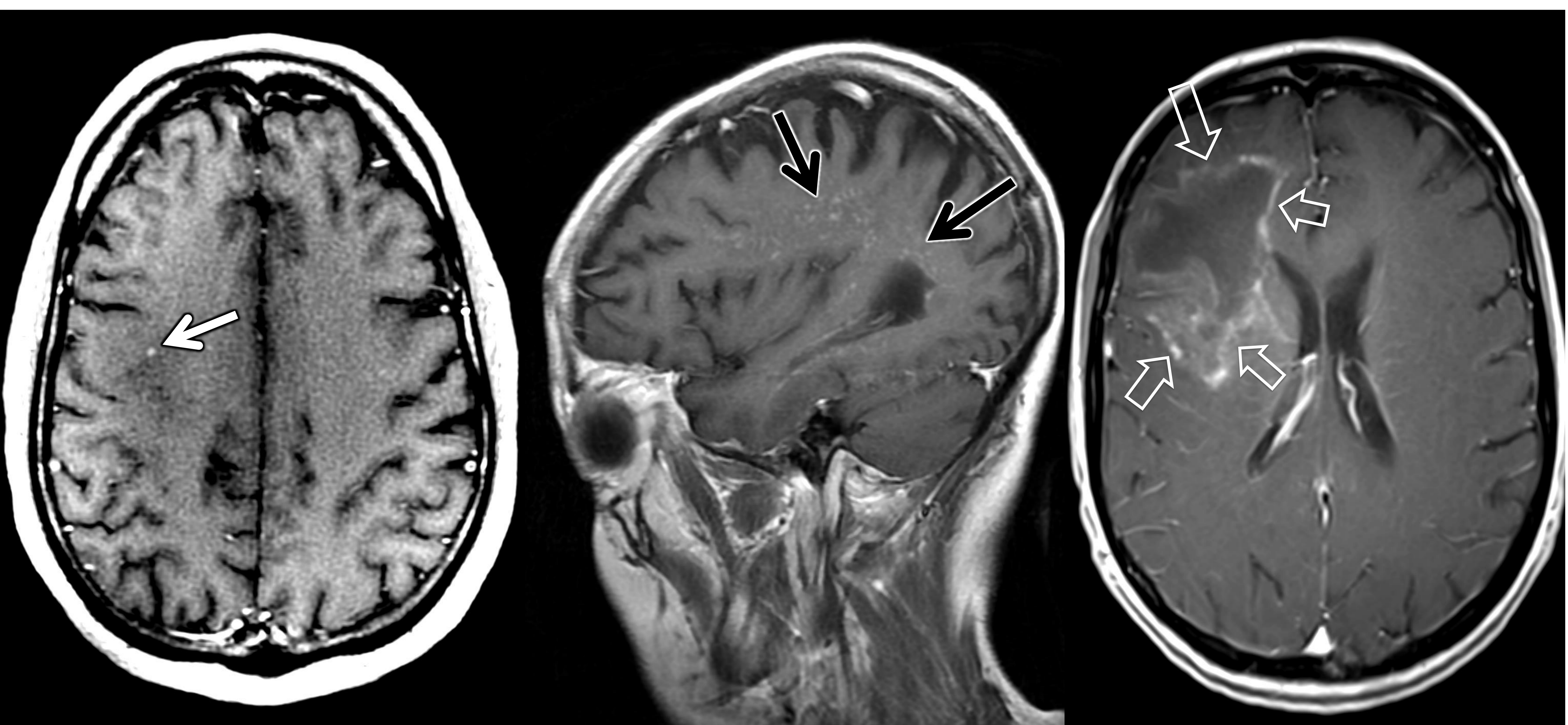


La mayoría de lesiones de LMP se caracterizan por hipointensidad en secuencia T1 (flechas blancas) (76% en nuestra serie) siendo menos frecuente la isointensidad (*) en secuencias potenciadas en T1 respecto a sustancia gris. La hipointensidad marcada en secuencia T1 se ha asociado a enfermedad avanzada y por tanto a peor pronóstico (flechas negras).

7. CAPTACIÓN DE CONTRASTE EN LA LMP

Las lesiones de LMP se caracterizan por la **ausencia de captación de contraste en la mayoría de series** aunque en ocasiones pueden observarse patrones de realce variados tras su administración: parcheado, focal (flecha blanca), nodular, puntiforme difuso (flechas negras) o periférico (flechas huecas). En esta serie de pacientes se observó captación inicial de contraste en 3 de 17 pacientes (17,6%)

Debido a la infrecuencia de la captación de contraste, cuando se observa en un paciente con LMP, debe sospecharse un síndrome inflamatorio de reconstitución inmune asociado (SIRI). No obstante, en la enfermedad inicial puede existir realce, sobre todo en pacientes con LMP asociada a tratamiento con natalizumab (LMP-NTZ), sin necesaria asociación con SIRI.

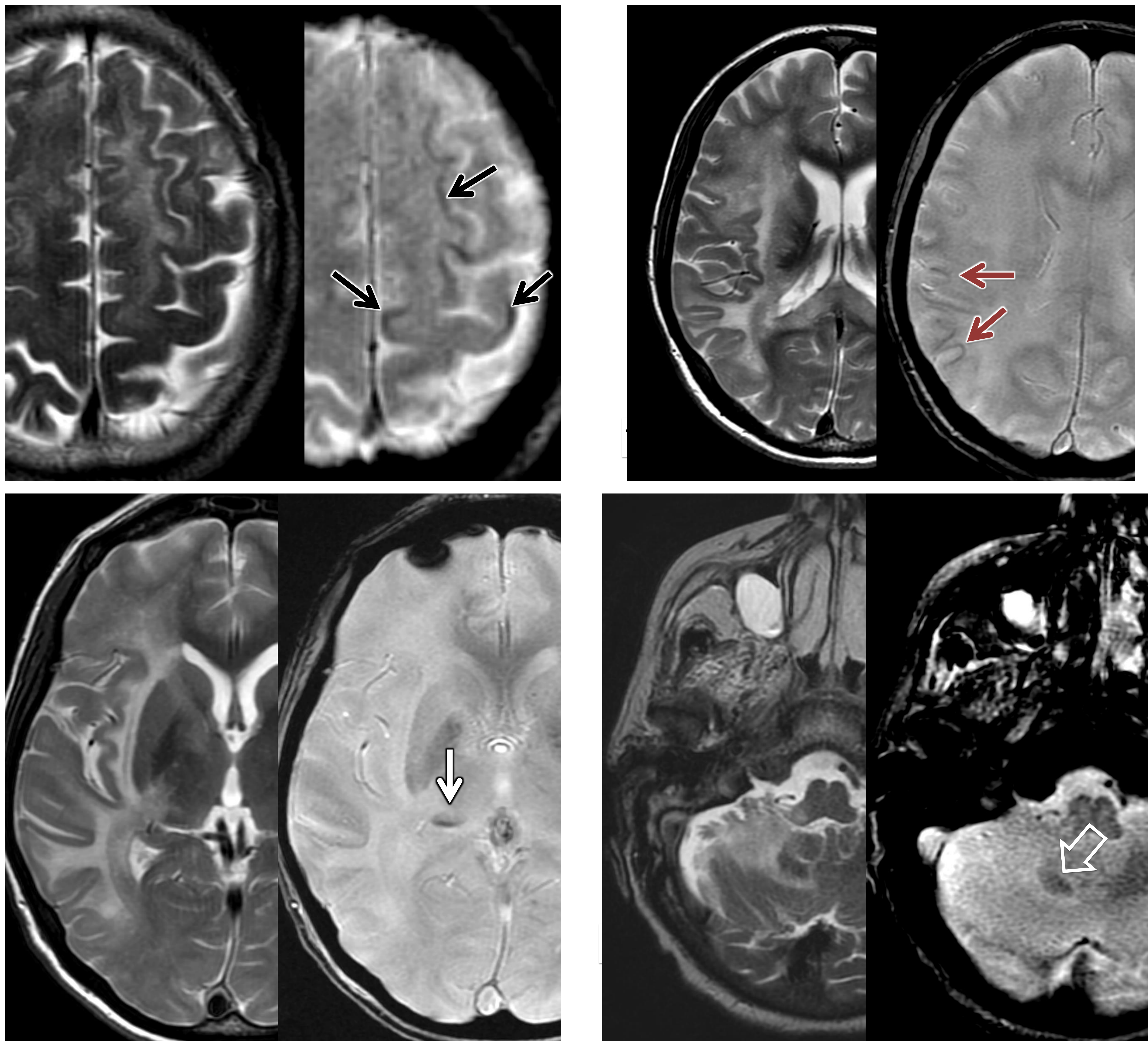


8. Importancia de las *secuencias de susceptibilidad (SWI)*

El córtex cerebral se ve implicado precozmente en el curso de la enfermedad; esto ha sido observado recientemente en equipos preferentemente de alto campo magnético (3T), utilizando secuencias T2* y SWI, en forma de **depósito de hierro en las fibras en U subcorticales (yuxtacortical)**. También está descrito el **depósito de hierro en la sustancia gris profunda** cuando las lesiones de LMP contactan o la infiltran. Este depósito en secuencias de susceptibilidad magnética (SWI/T2*), produce una marcada hiposeñal lineal serpiginosa en la sustancia blanca yuxtacortical, e hipointensidad en núcleos de la base (diapositiva siguiente).

Estos depósitos pueden aparecer de forma presintomática en el curso de la enfermedad por lo que se ha de tener en cuenta de manera especial en el seguimiento de pacientes con EM en riesgo de desarrollar LMP-NTZ.

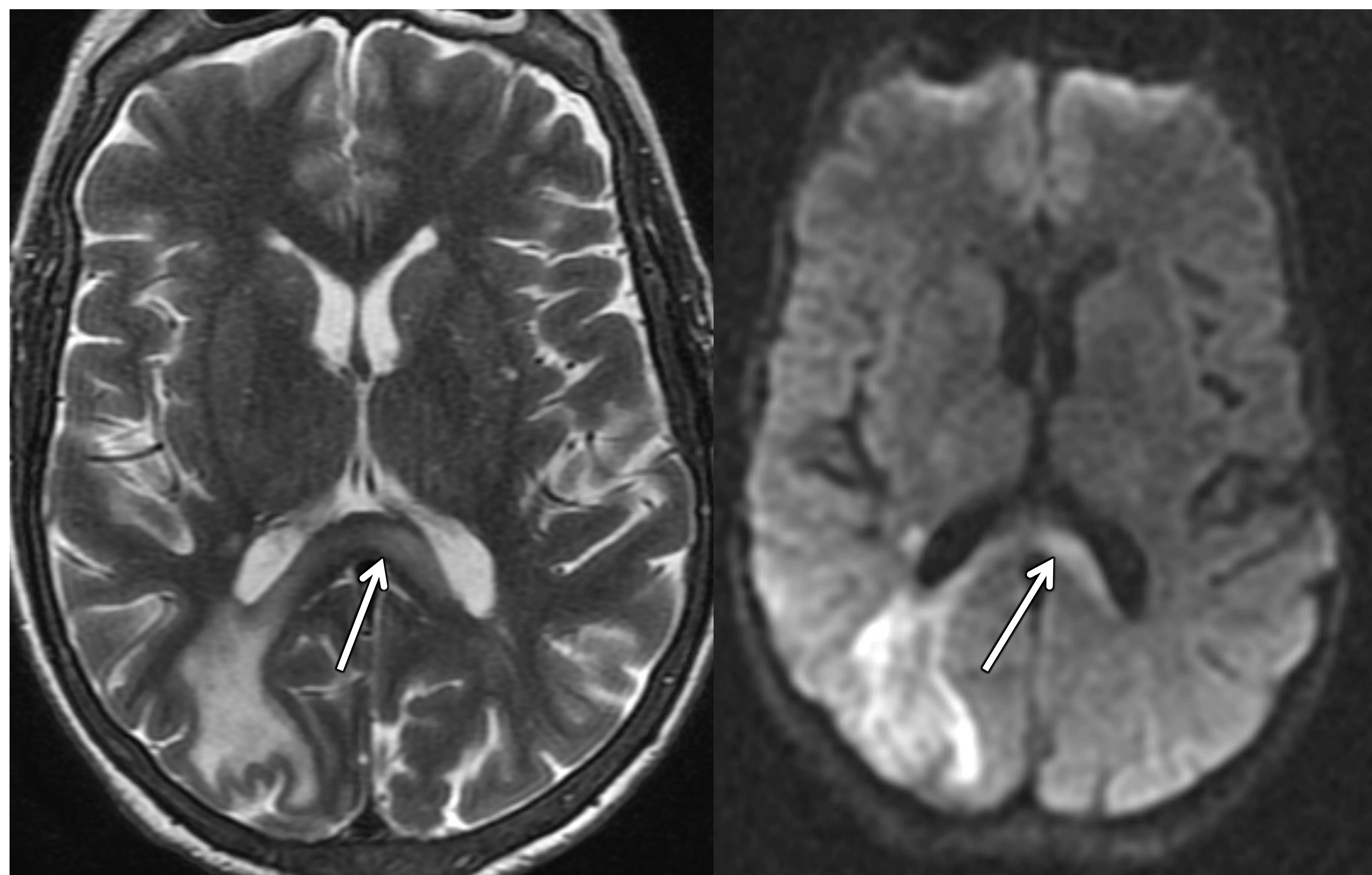
8. Importancia de las *secuencias de susceptibilidad (SWI)*



Ejemplos de depósito de hierro (observado en el estudio inicial en el 52,9% de pacientes de la serie).

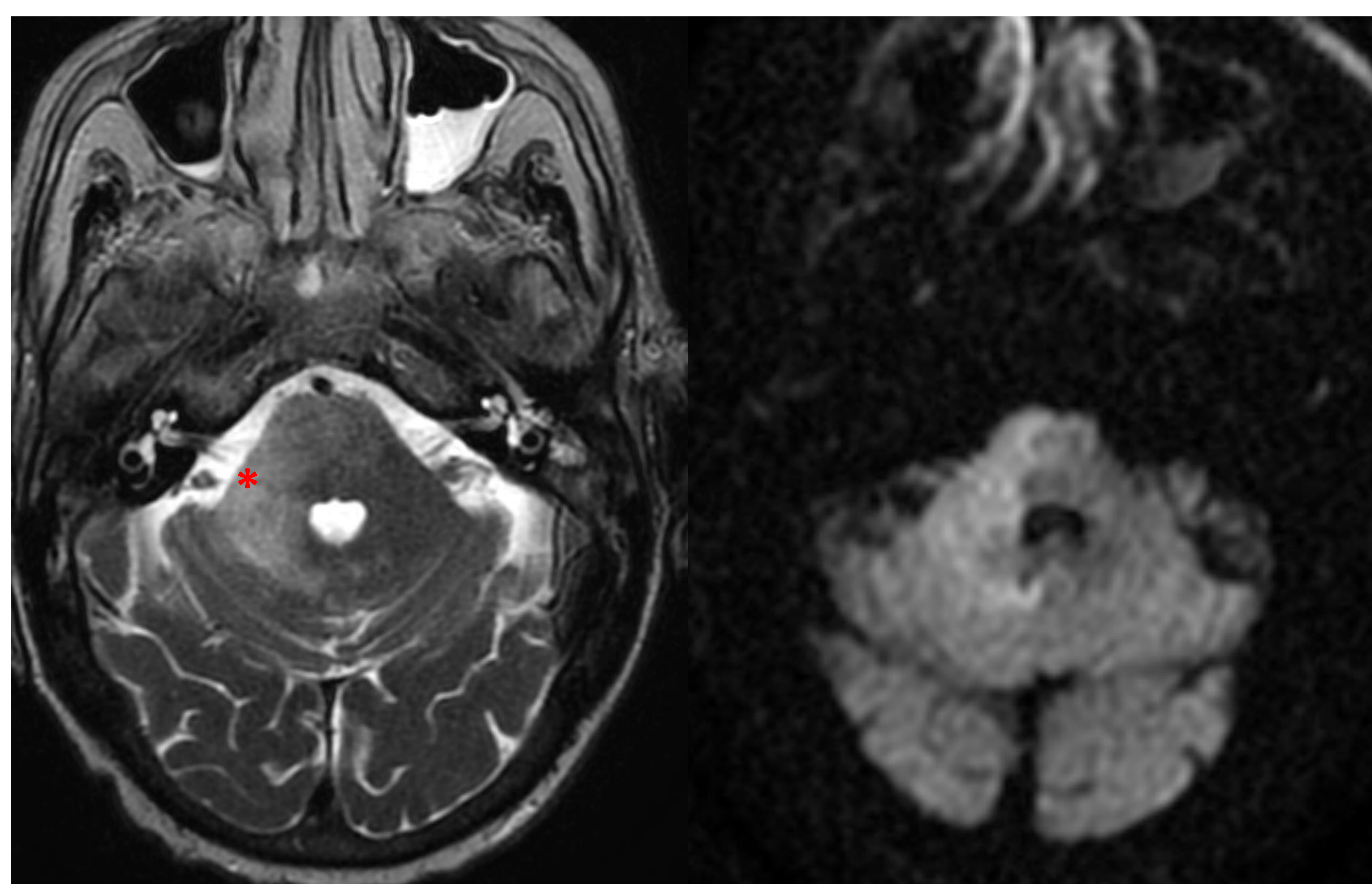
La distribución que afecta a la sustancia blanca yuxtacortical (flechas negras y magentas) fue la más frecuente. El depósito de hierro en sustancia gris profunda, núcleo pulvinar derecho (flecha blanca) y núcleos dentados del cerebelo (flecha hueca) fue escasa (11,8%, 2 de 17 pacientes).

9. LMP: *Localizaciones especiales*



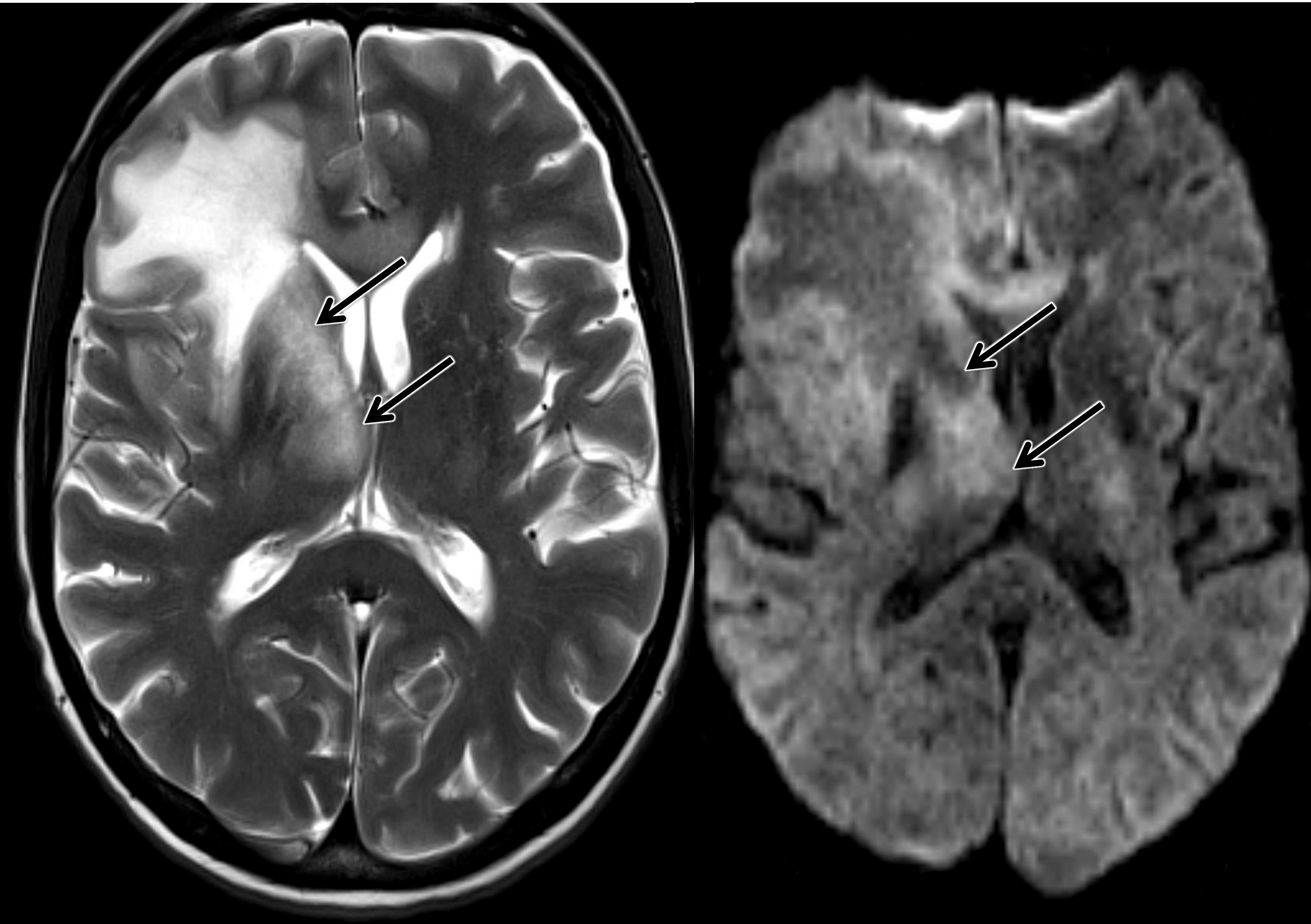1. Cuerpo calloso: su afectación es relativamente baja. En nuestra serie inicialmente en 6 de 17 pacientes (35%) y asociada a lesiones de gran tamaño al diagnóstico (flechas blancas).

9. LMP: *Localizaciones especiales*



2. LMP aislada de fosa posterior (*): aunque característica, es muy infrecuente en nuestra serie (1 de 17 pacientes; 5,8%).

9. LMP: *Localizaciones especiales*


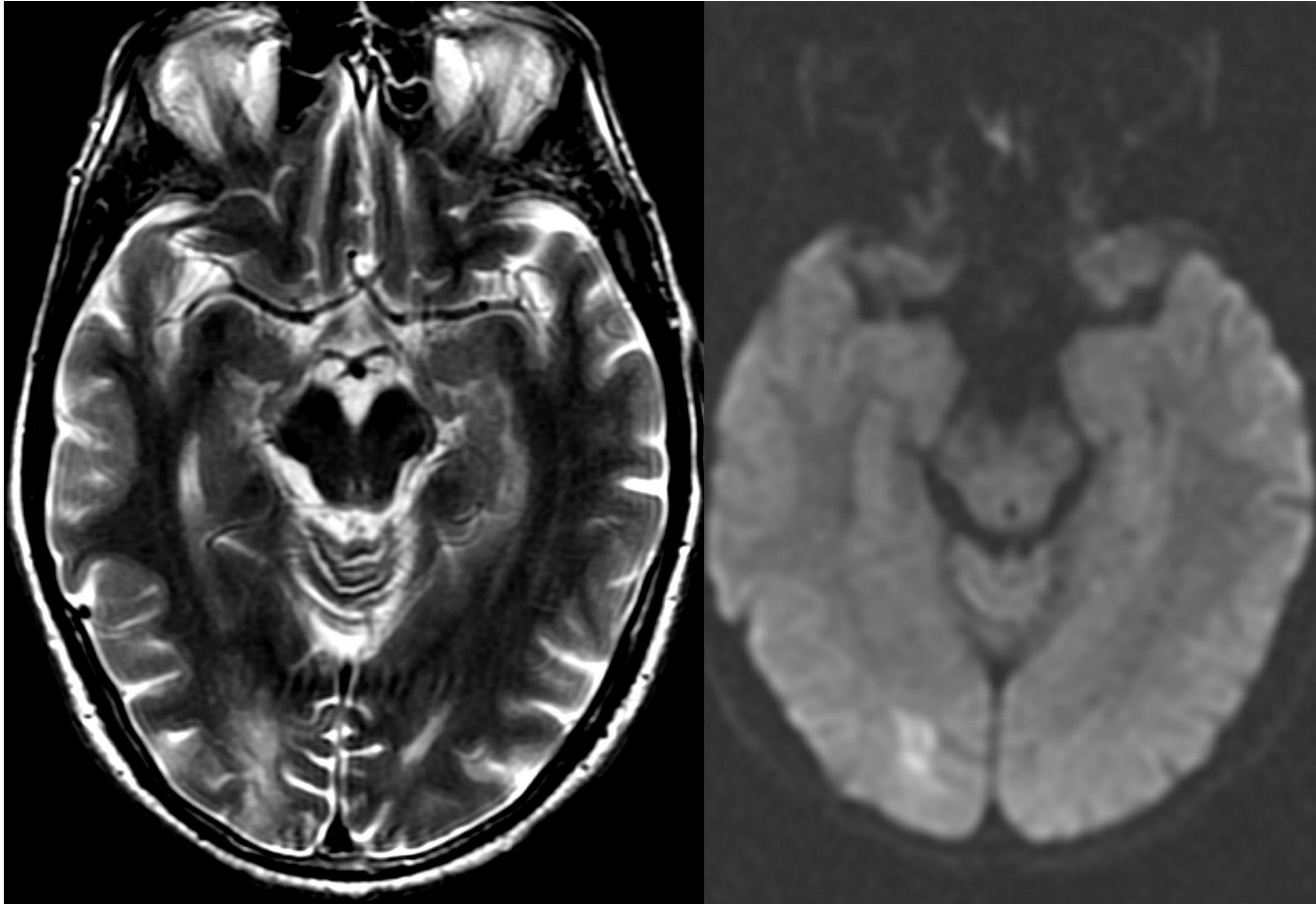


3. Ganglios de la base: su infiltración por vecindad (flechas negras) en el estudio inicial fue poco frecuente (4 de 17 pacientes; 23,5%)

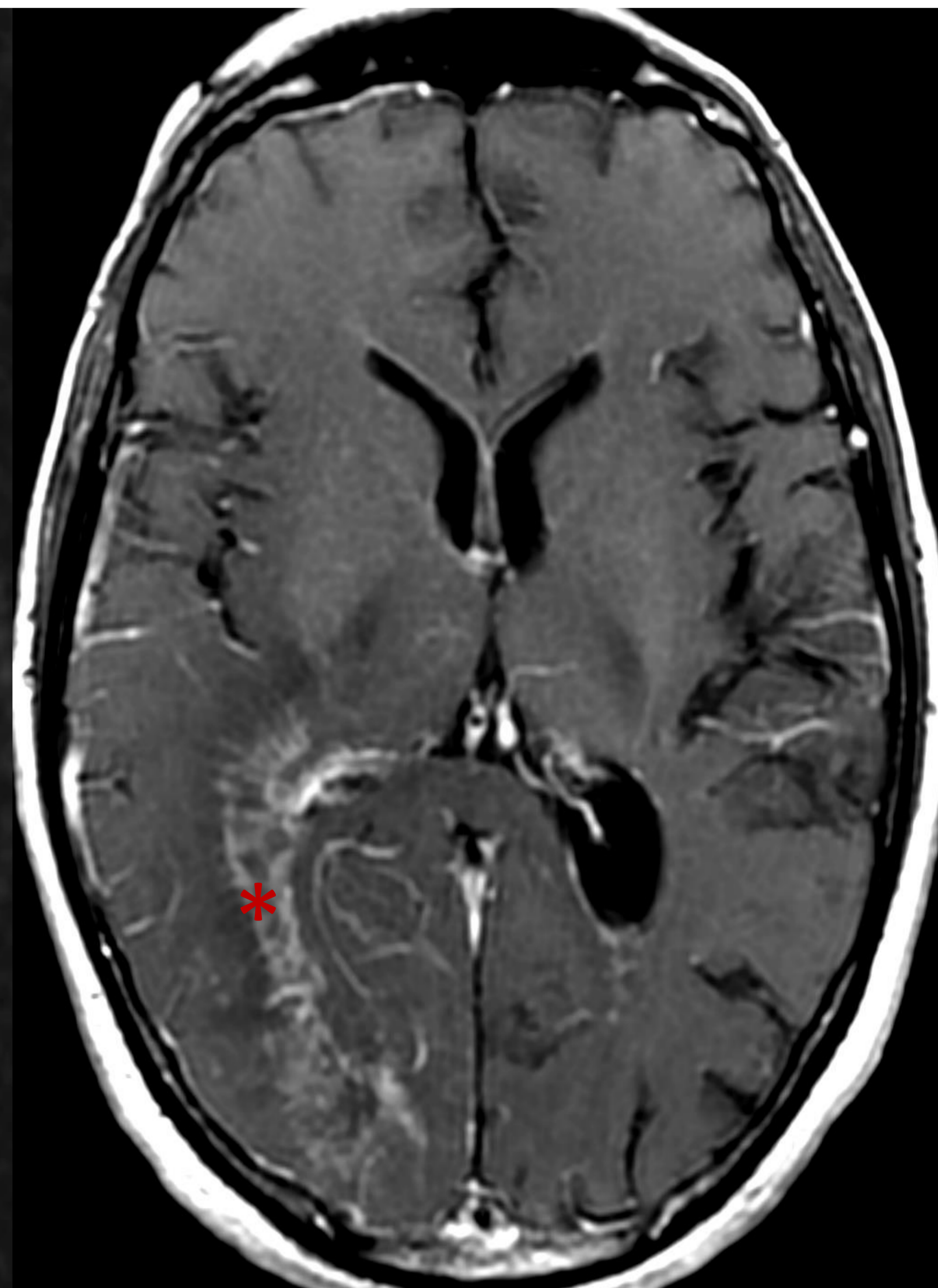
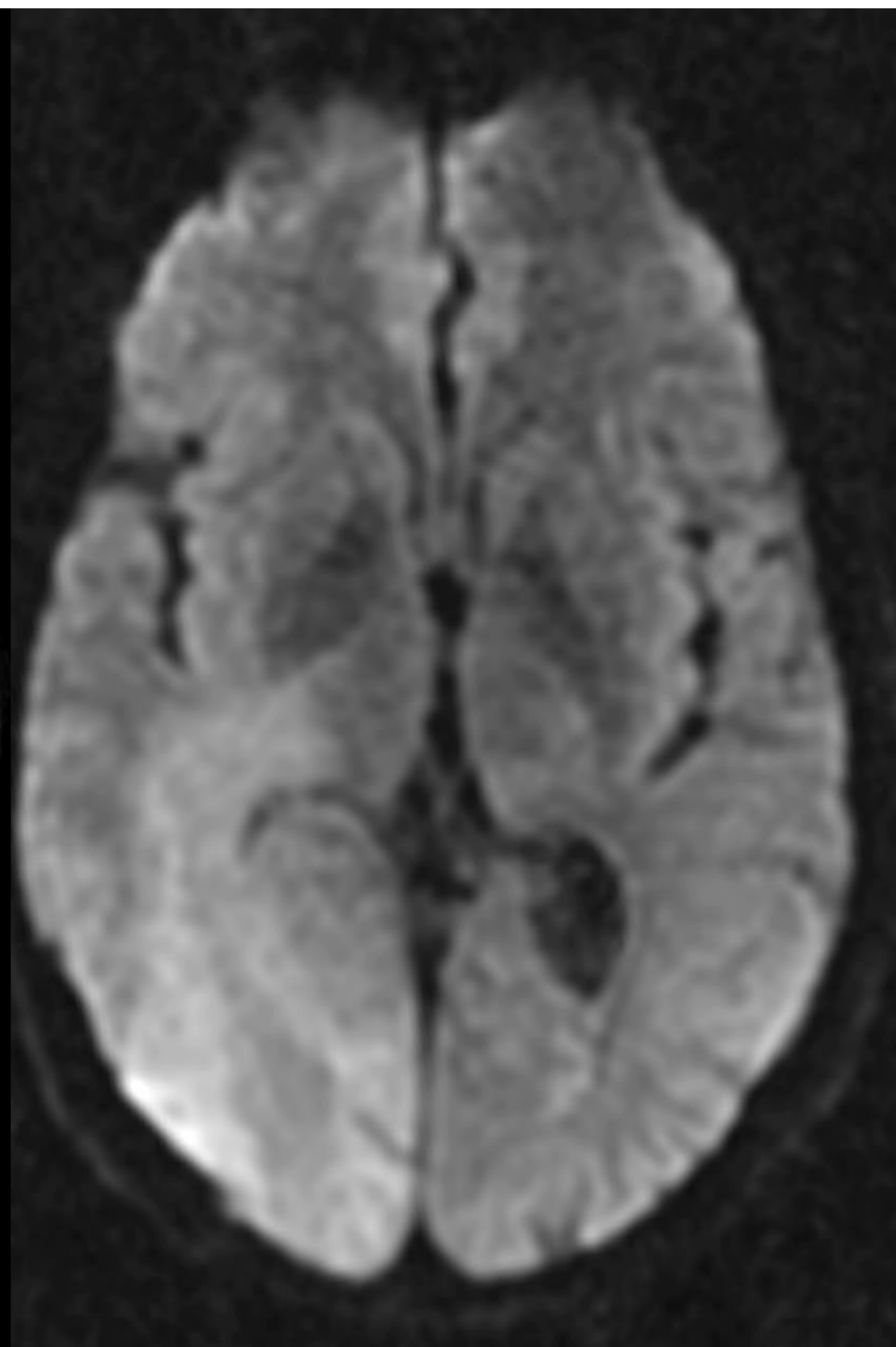
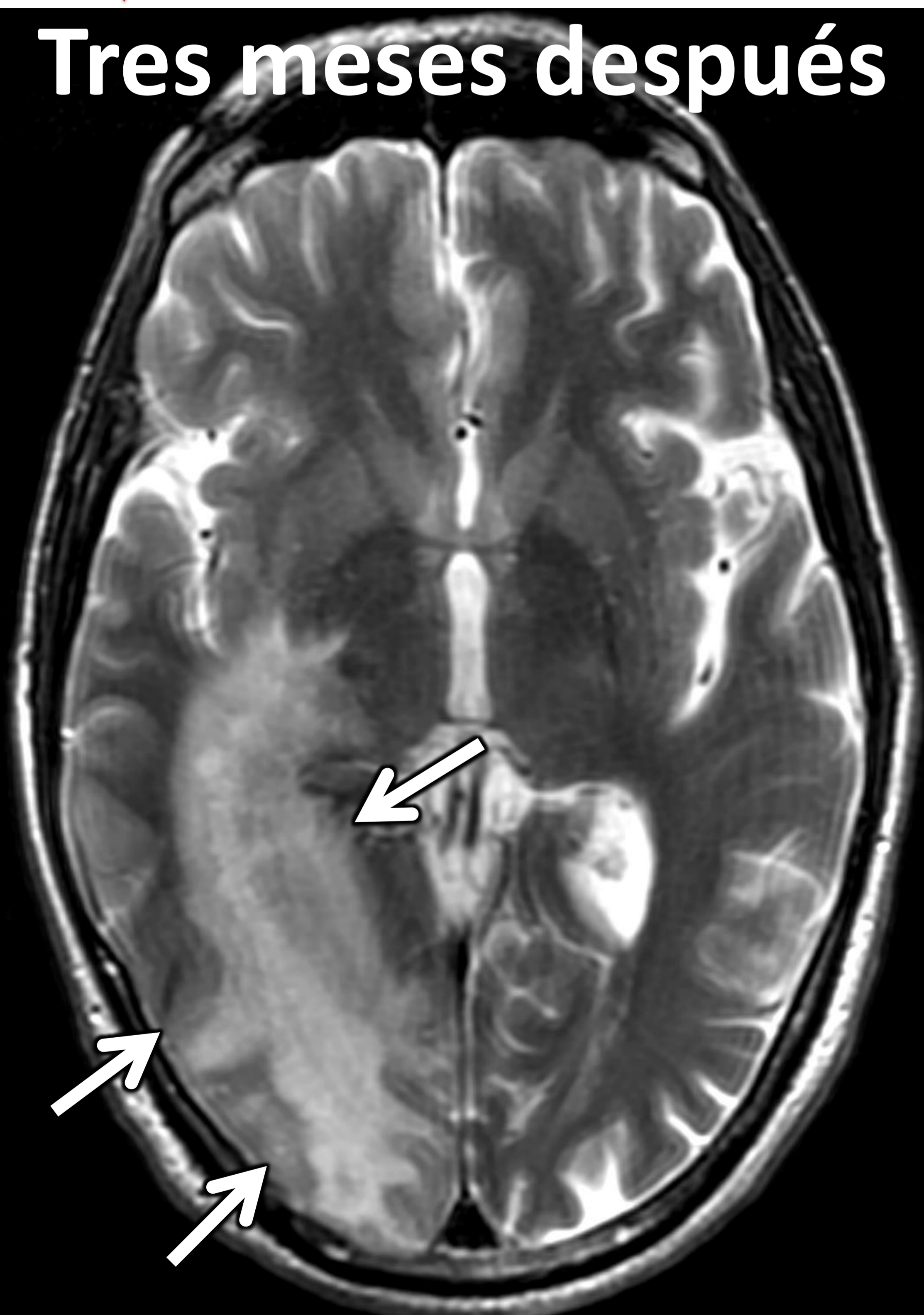
10. Síndrome inflamatorio de reconstitución inmune asociado a LMP (LMP-SIRI)

Es un cuadro de progresión y empeoramiento de las lesiones preexistentes de LMP en relación con una mejoría del estado inmunológico, en pacientes VIH+ al inicio de tratamiento antirretroviral, o en pacientes con LMP asociada a tratamiento con natalizumab (LMP-NTZ) a los que se retira el fármaco o realiza plasmaféresis.

11. Diferenciación por imagen entre *LMP* y *LMP-SIRI*

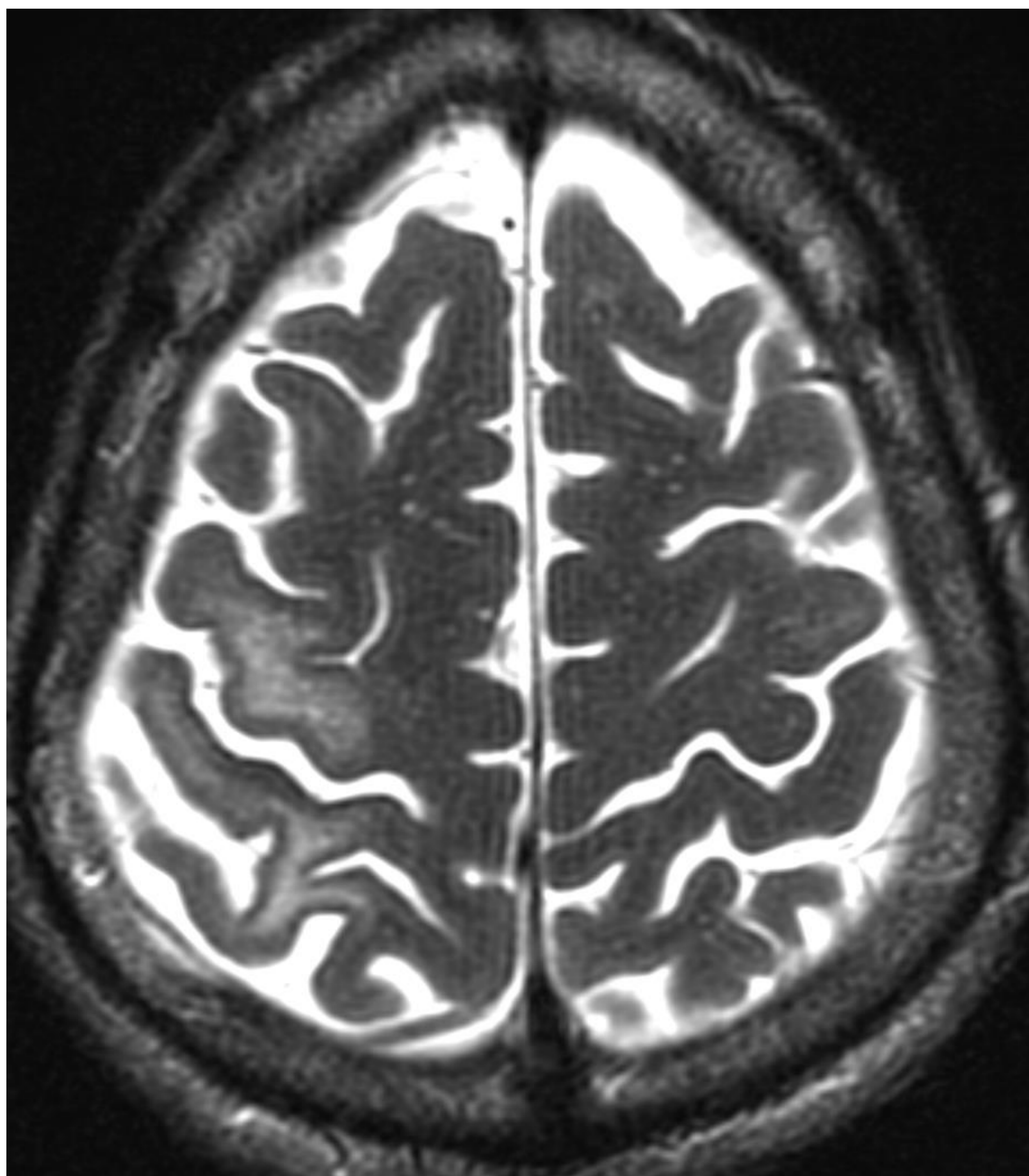


Tres meses después

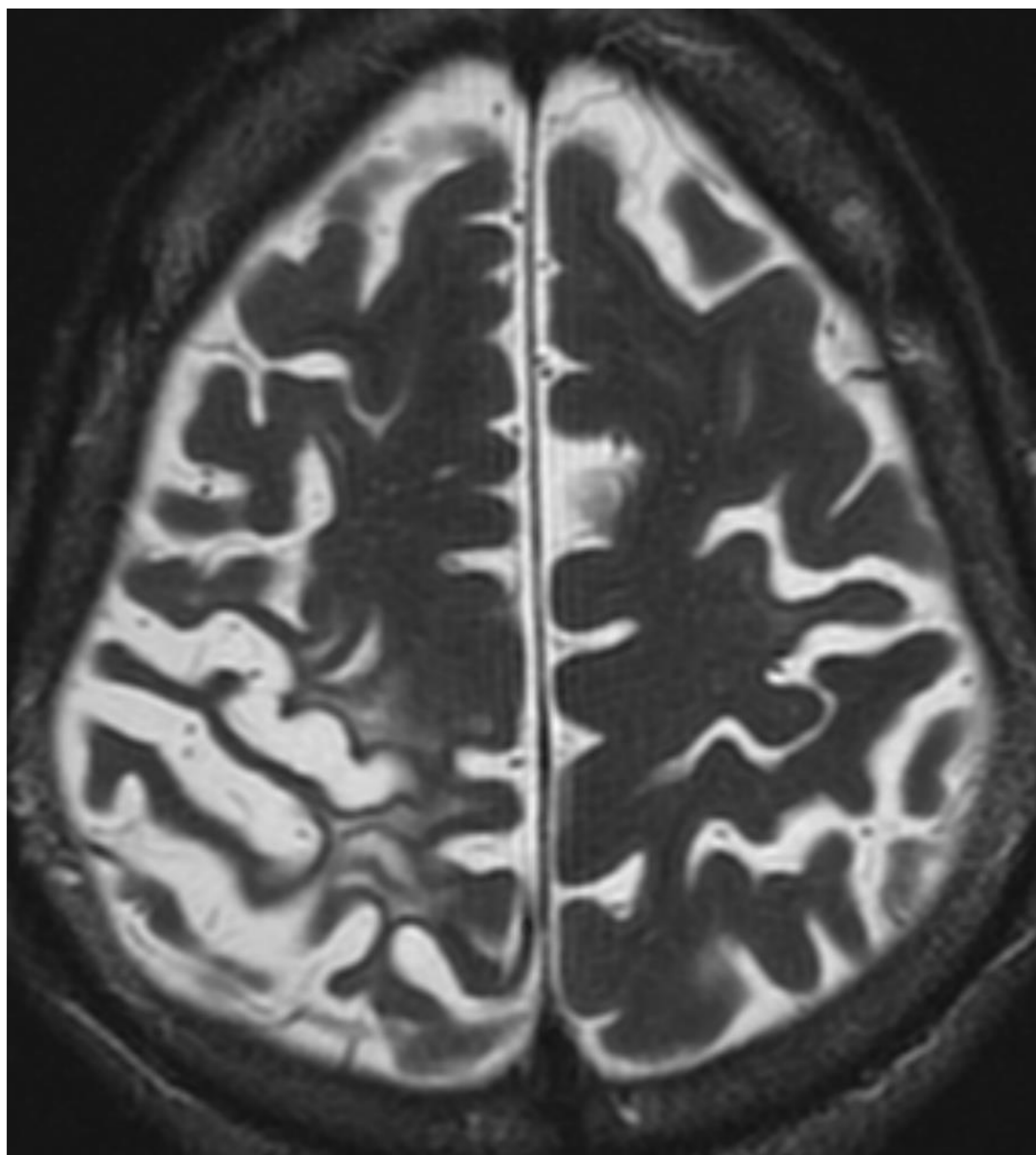


El **efecto masa** (flechas blancas donde se observa el colapso ventricular y el borramiento de surcos), el **realce con contraste** (*), el **aumento de tamaño rápido** de lesiones de LMP preexistentes y el edema cerebral son signos de imagen que caracterizan al LMP-SIRI a diferencia de LMP aislada.

12. LMP: *atrofia cerebral*



Agosto 2013



Noviembre 2015

Con la evolución de la enfermedad, los surcos de la convexidad se muestran ensanchados como consecuencia de la atrofia cerebral (se postula que la lesión cortical se produce por degeneración retrógrada de los cuerpos neuronales secundaria a la lesión de la sustancia blanca). La caída de señal descrita también se observa en los ganglios basales de manera sistemática cuando las lesiones crónicas de LMP se encuentran adyacentes a la sustancia gris profunda.

Conclusión final

La mayoría de pacientes afectados de LMP presentan un patrón radiológico típico que varía sensiblemente si coexiste un síndrome inflamatorio de reconstitución inmune, hallazgos que deben ser reconocidos tempranamente por el radiólogo, dada la reducción de morbimortalidad que supone para los pacientes.

Bibliografía

- C. McNamara, G. Sugrue, B. Murray, and P.J. MacMahon. Current and Emerging Therapies in Multiple Sclerosis: Implications for the Radiologist, Part 2— Surveillance for Treatment Complications and Disease Progression. American Journal of Neuroradiology Sep 2017, 38 (9) 1672-1680.
- Sheila A. Haley and Walter J. Atwood. Progressive Multifocal Leukoencephalopathy: Endemic Viruses and Lethal Brain Disease. Annu Rev Virol. 2017 Sep 29; 4(1):349-367.
- Yuki Arita, Hirokazu Fujiwara, Jun Kurasawa, Suketaka Momoshima, Tsubasa Takizawa and Masahiro Jinzaki. Low-signal Intensity Rims along the Cerebral Cortex and U-fibers on Susceptibility-weighted Imaging in Progressive Multifocal Leukoencephalopathy. Magn Reson Med Sci. Published Online: June 8, 2017.
- Igra MS, Paling D, Wattjes MP, Connolly DJA, Hoggard N. Multiple sclerosis update: use of MRI for early diagnosis, disease monitoring and assessment of treatment related complications. Br J Radiol. 2017 Jun; 90(1074):20160721.
- Sarbu N, Shih RY, Jones RV, Horkayne-Szakaly I, Oleaga L, Smirniotopoulos JG. White Matter Diseases with Radiologic-Pathologic Correlation. Radiographics, 2016 Sep-Oct; 36(5):1426-47.
- Hodel J, Outteryck O, Dubron C, et al. Asymptomatic Progressive Multifocal Leukoencephalopathy Associated with Natalizumab: Diagnostic Precision with MR Imaging. Radiology, 2016 Mar; 278(3):863-72.
- J. Hodel, O. Outteryck, S. Verclytte, et al. Brain Magnetic Susceptibility Changes in Patients with Natalizumab-Associated Progressive Multifocal Leukoencephalopathy. AJNR Am J Neuroradiol. 2015 Dec; 36(12):2296-302.
- S. Medrano Martorell, M. Cuadrado Blázquez, D. García Figueredo, S. González Ortiz y J. Capellades Font. Imágenes puntiformes hiperintensas en la sustancia blanca: una aproximación diagnóstica. Radiología. 2012;54(4):321-335.