

seram 34

Sociedad Española de Radiología Médica

Congreso Nacional

PAMPLONA $\frac{24}{27}$ MAYO 2018

Palacio de Congresos Baluarte

23 mayo Cursos Precongreso

Utilidad Diagnóstica y variabilidad interobservador del signo de la arteria cerebral media hiperdensa en el diagnóstico del trombo agudo

Alba Beltrán Gállego, Christian Josué Hernández
Rodríguez, Pilar Seral Moral, Celia Bernal Lafuente,
Pedro Perpiñán Sánchez, Ana Carmen Vela Marin

Hospital Miguel Servet, Zaragoza, España

OBJETIVOS

- Valorar la utilidad del signo de la ACM hiperdensa en la detección del trombo en pacientes con código ictus.
- Analizar la variabilidad inter-observador de dicho signo.

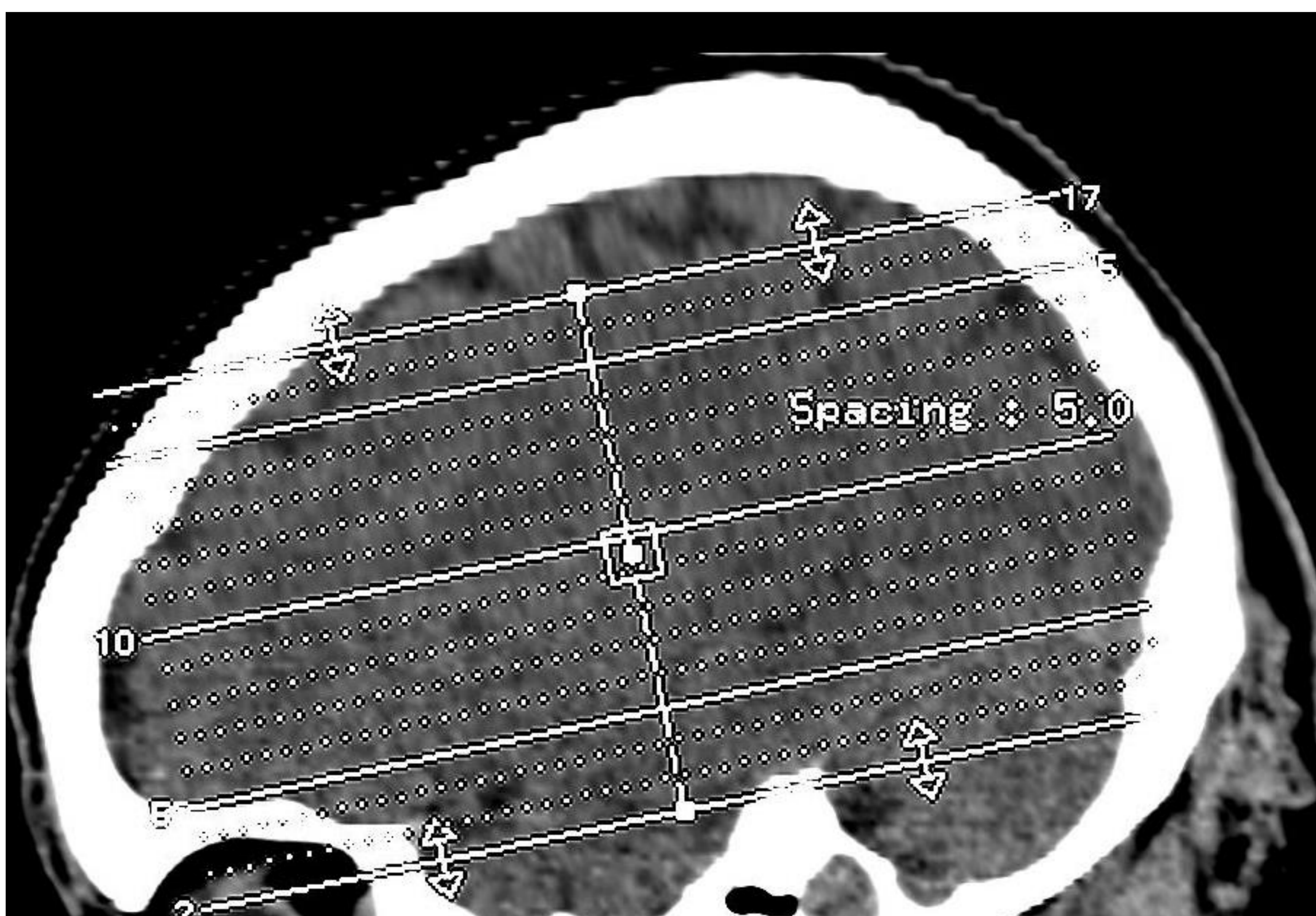
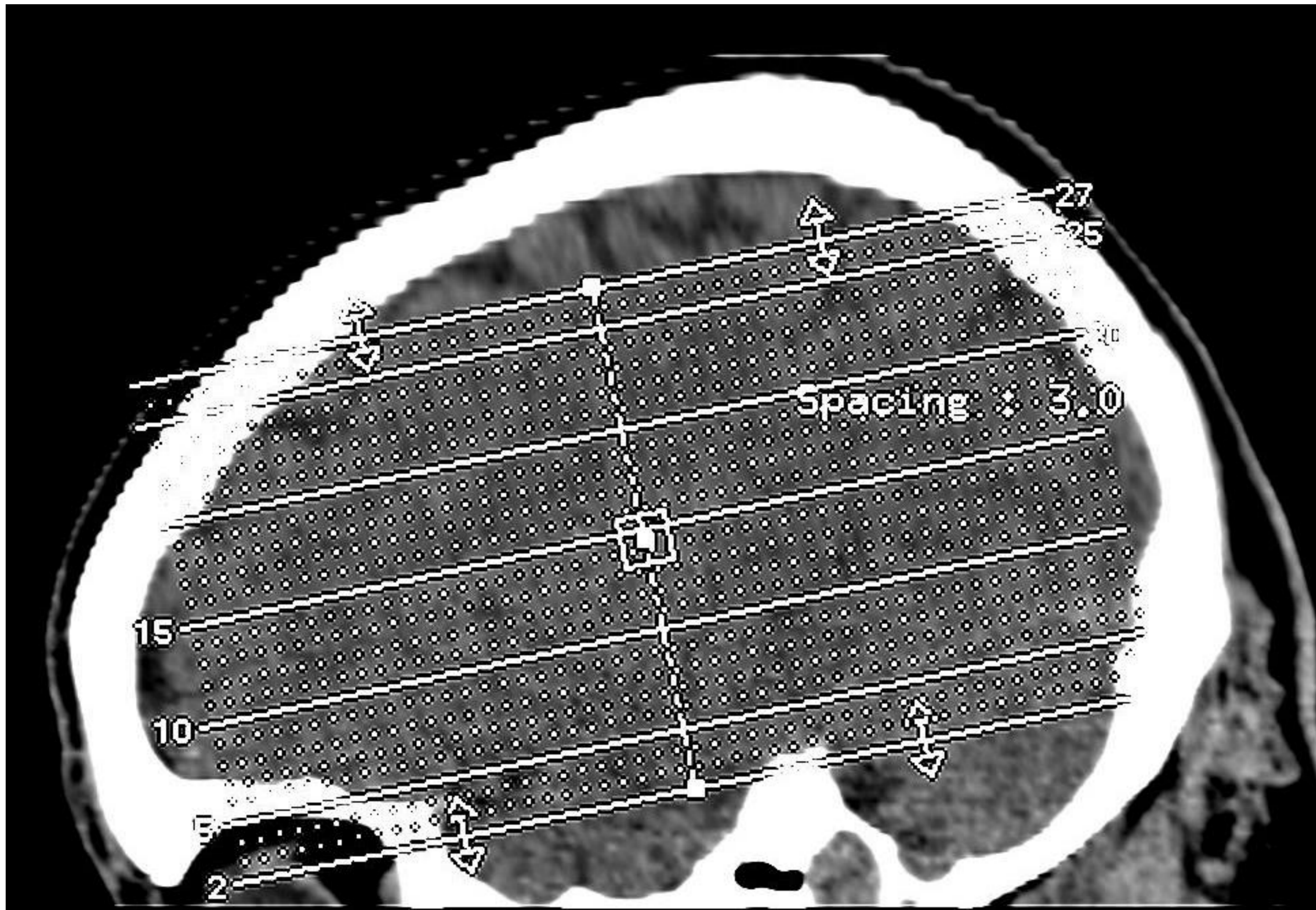
MATERIAL Y MÉTODO

- Entre Noviembre de 2016 y abril de 2017 se realizó un estudio de TC multimodal con TC simple y angioTC a 81 pacientes que llegaron al servicio de urgencias activando el protocolo de código ictus de nuestro hospital.
- Se realizó TC secuencial y angioTC a 54 pacientes.
- Se obtuvo los cortes intermedios de los estudios secuenciales para realizar reformateos MIP con grosores de corte de 3 y 5 mm y angulaciones adecuadas para valorar la ACM.
- También se realizó angioTC con reformateo MIP con grosores de 7 y 10 mm en los planos axial, coronal y sagital.

MATERIAL Y MÉTODO

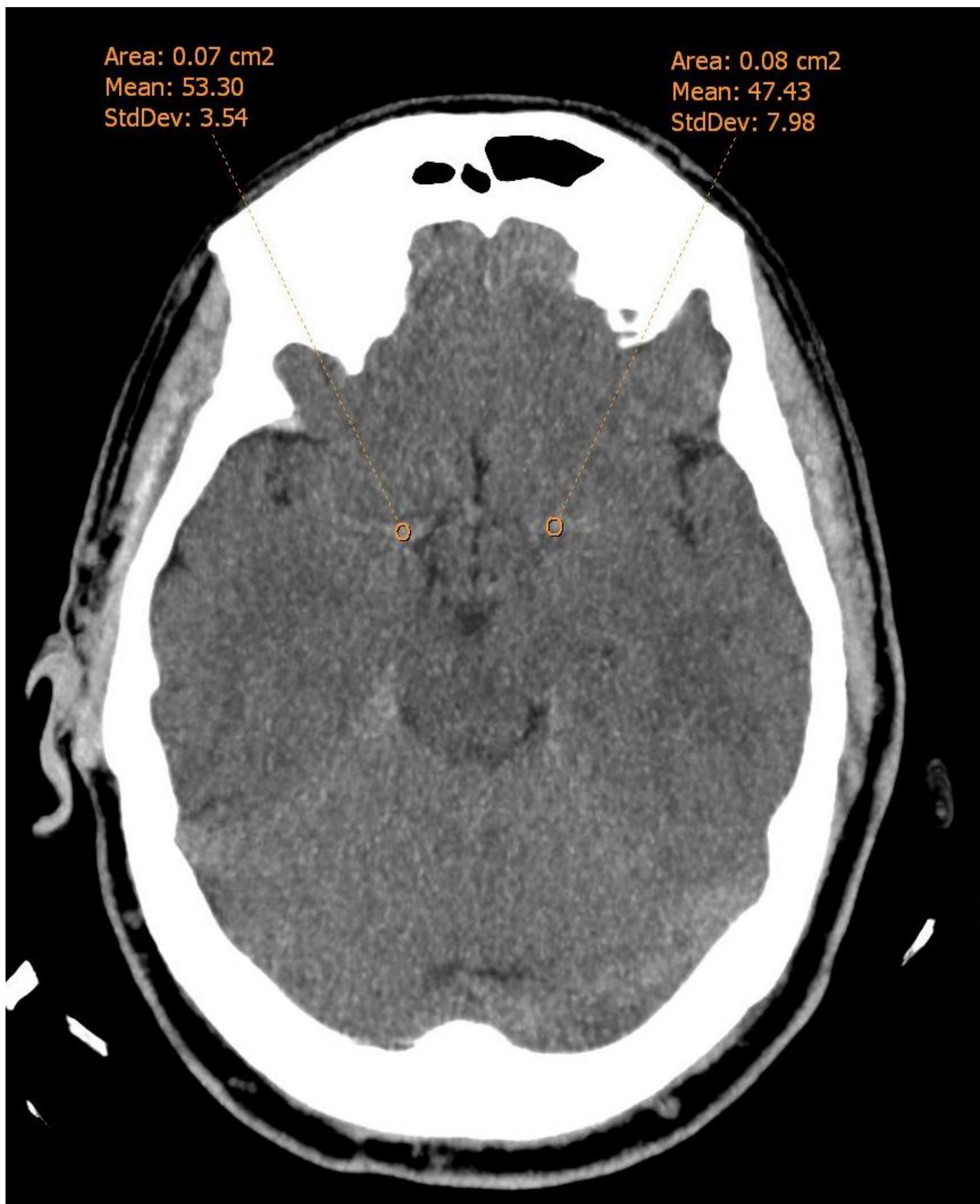- Se realizó el mismo proceso de reformateo MIP con los estudios secuenciales de 11 pacientes que acudieron a urgencias por motivos diferentes al código ictus.
- 3 radiólogos (un experto, un radiólogo general y un residente) leyeron los estudios de TC estándar con reformateo MIP sin conocer los resultados del angioTC.
- Se calculó la sensibilidad, especificidad y curvas ROC en los 3 observadores.
- Se calculó la concordancia entre los 3 observadores mediante el método Fleiss kappa.

MATERIAL Y MÉTODO



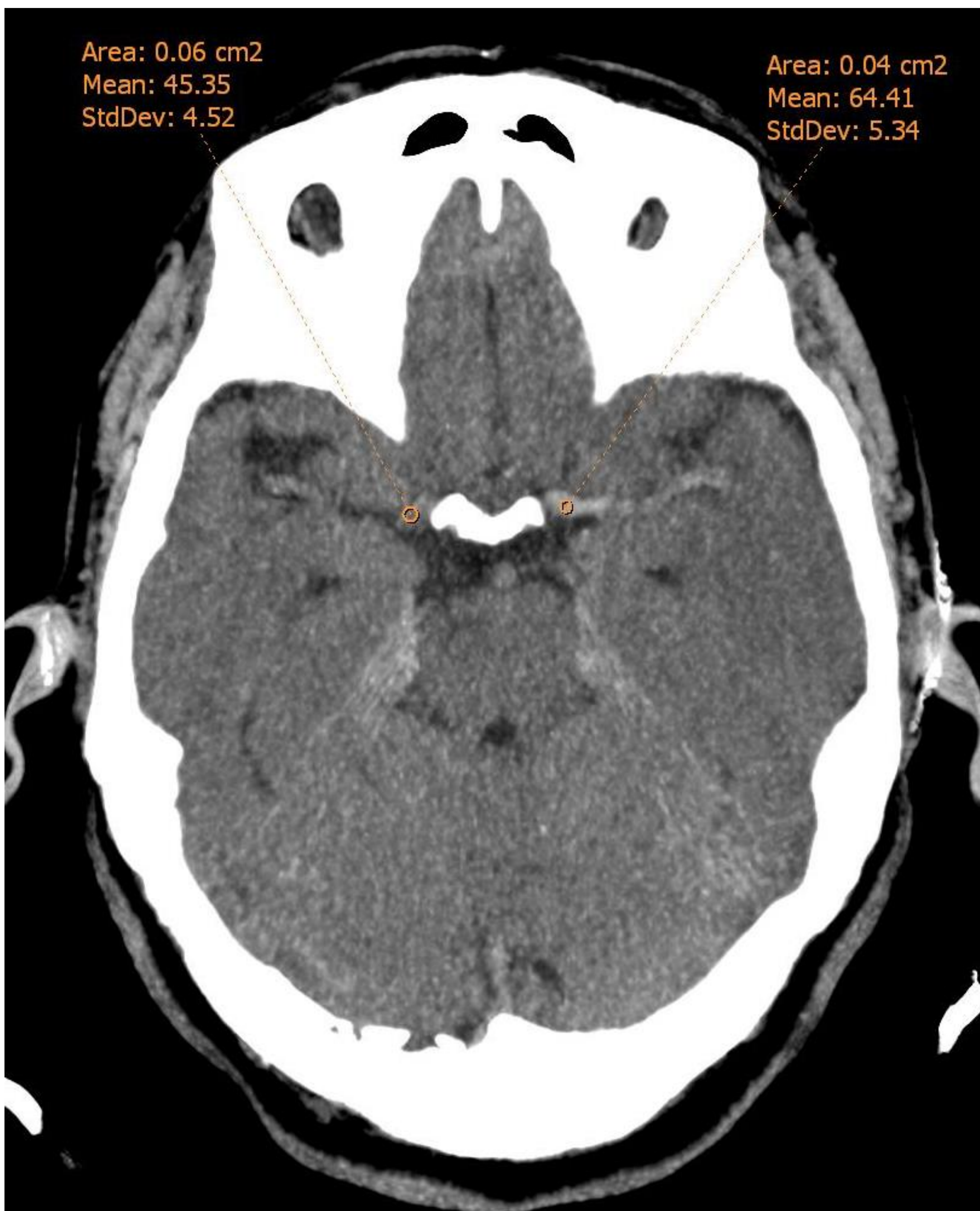Referencias con la angulación adecuada para valorar la ACM y con cortes de 3 y 5 mm respectivamente

MATERIAL Y MÉTODO



Reformateo MIP de 3 mm de estudio secuencial en un paciente sin trombo en la ACM

MATERIAL Y MÉTODO



Reformateo MIP 3 mm en un paciente con trombo en la ACM izquierda

RESULTADOS

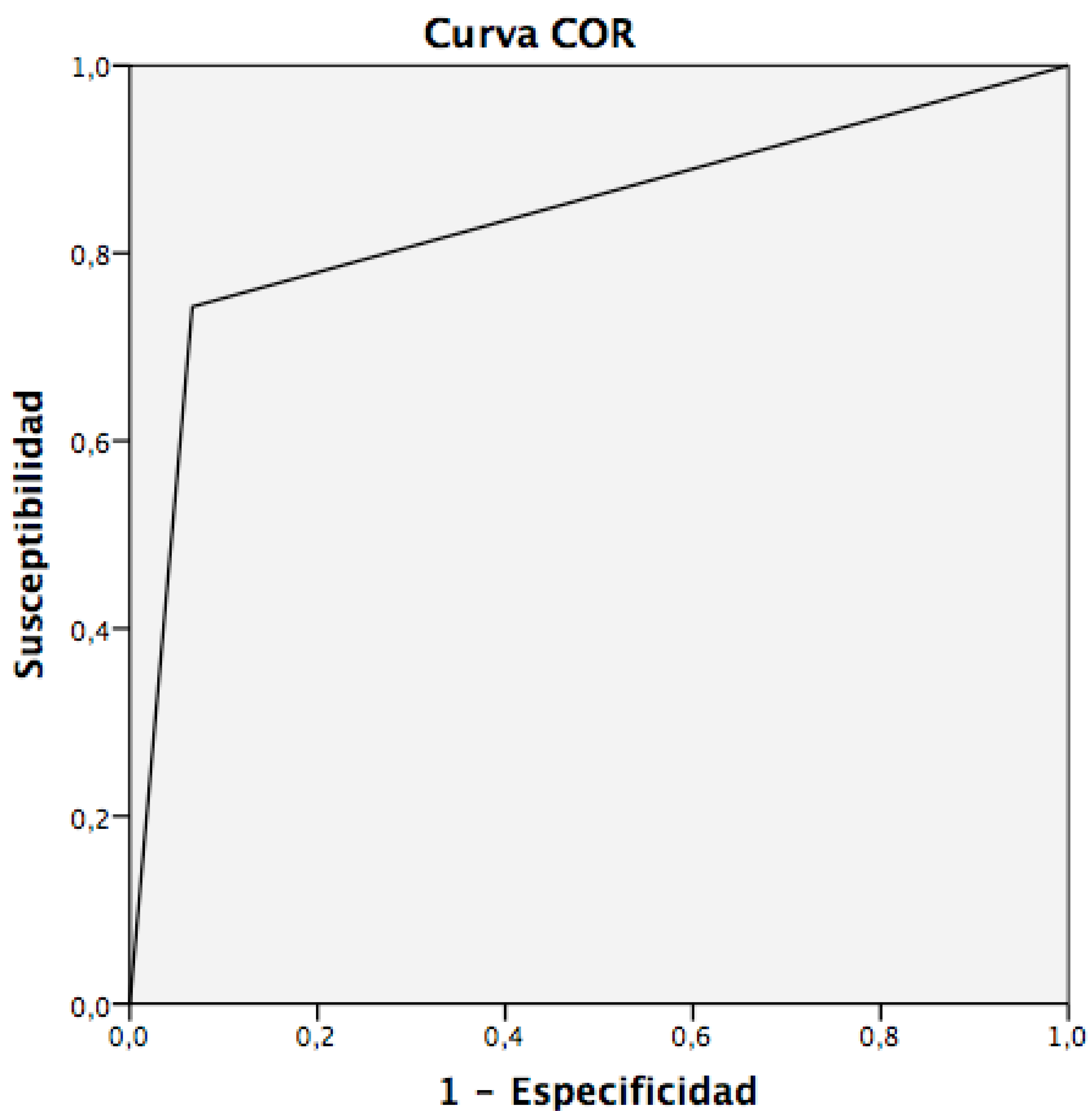
- En 35 de los 54 pacientes en angioTC demostró la presencia de trombo y en 19 fue normal.
- La detección del trombo fue correcta en 26, 29 y 25 casos respectivamente para los 3 lectores.
- No hubo diferencias significativas en los reformateos de 3 y 5 mm.

	AngioTC	Neurorradiólogo	Radiólogo general	Residente
Trombo	35	26	29	25
No trombo	19	28	25	29

RESULTADOS

NEURORRADIÓLOGO

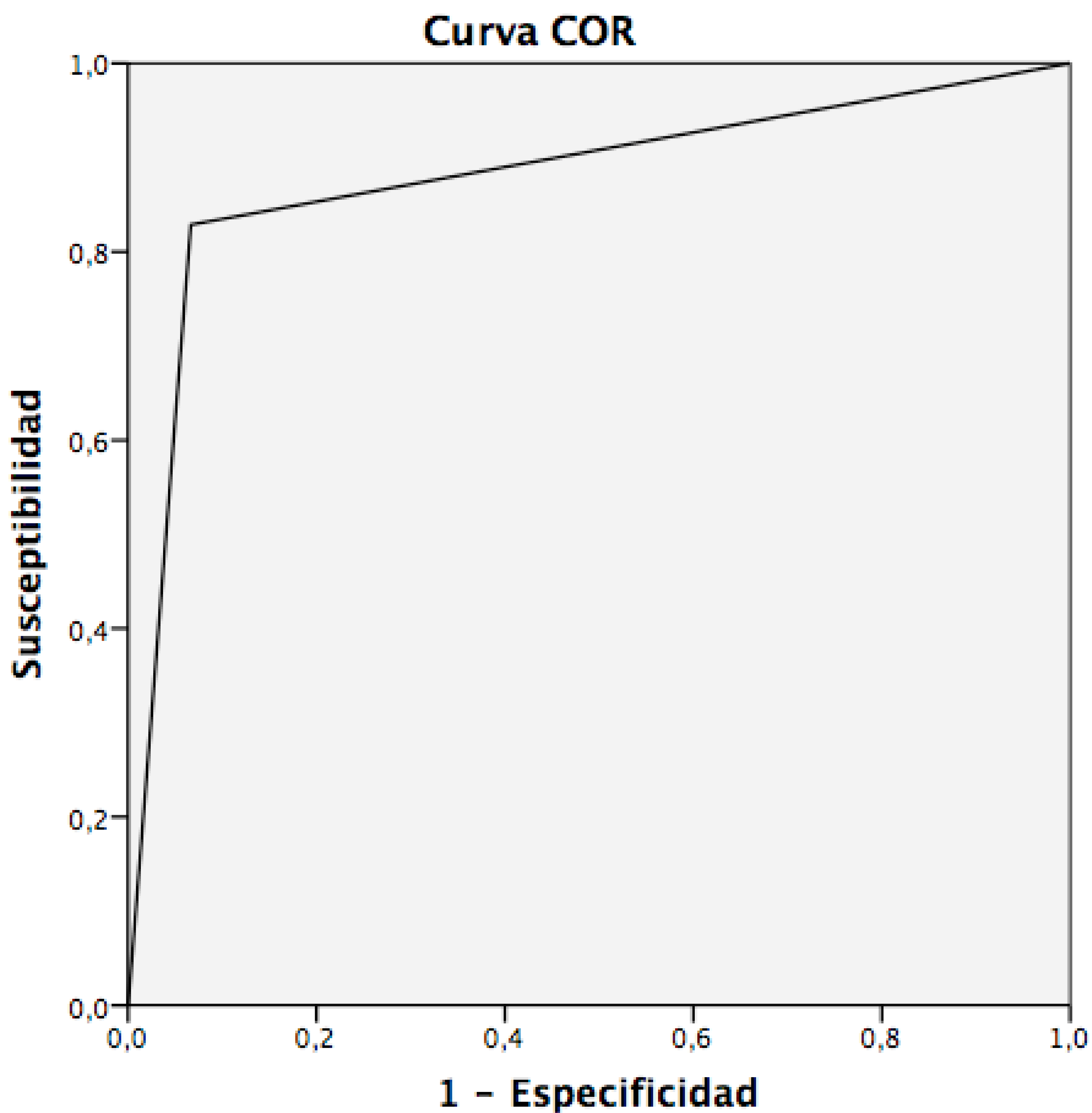
Sensibilidad	Especificidad	Área bajo la curva
74%	93%	0,83



RESULTADOS

RADIÓLOGO GENERAL

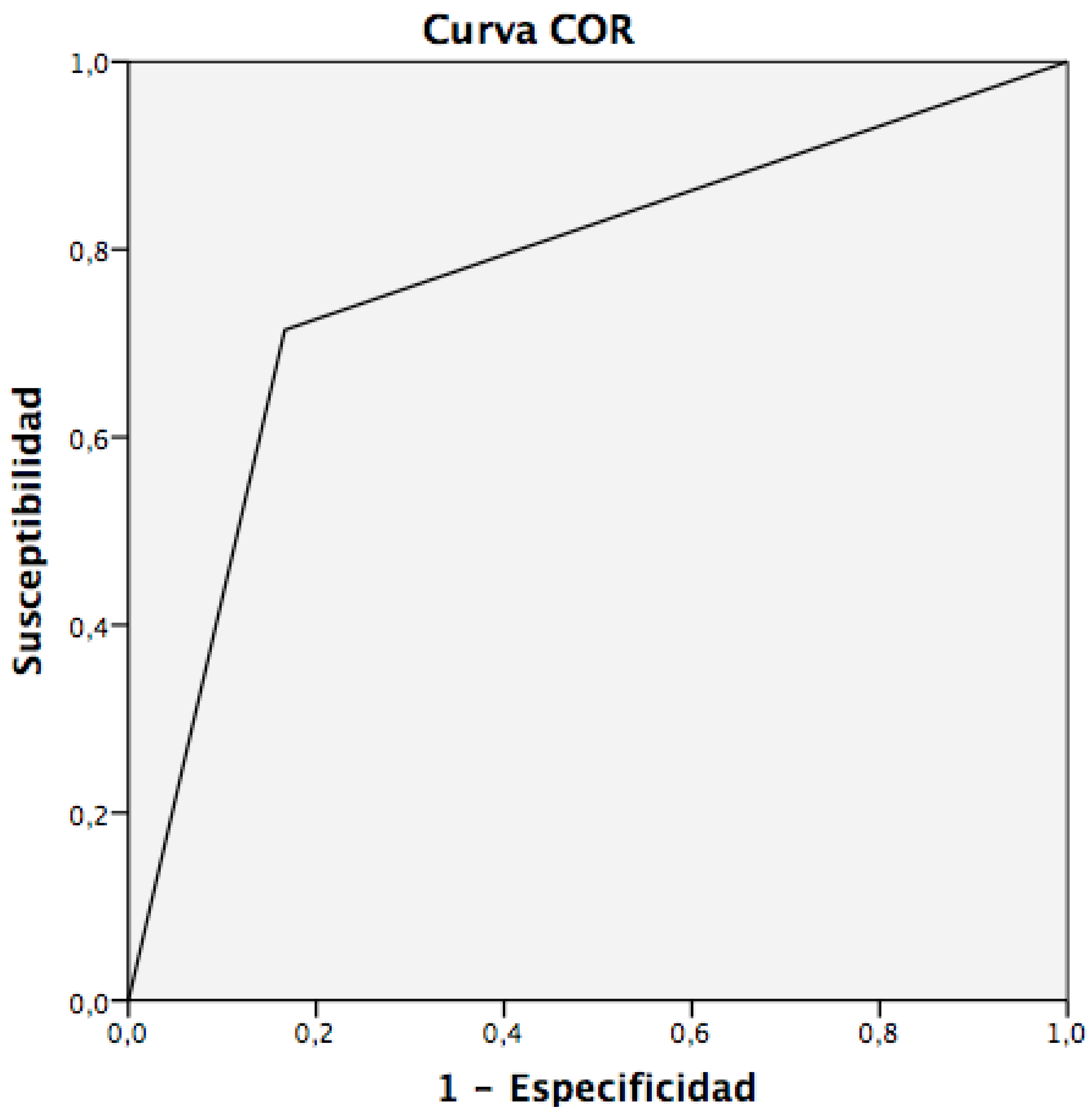
Sensibilidad	Especificidad	Área bajo la curva
83%	93%	0,88



RESULTADOS

RESIDENTE

Sensibilidad	Especificidad	Área bajo la curva
71%	83%	0,77



RESULTADOS

CONCORDANCIA INTEROBSERVADORES

Reformateo	kappa
3 mm	0,7158
5mm	0,7210

CONCLUSIONES

- La detección de la hiperdensidad de la ACM es un buen signo para detectar la presencia del trombo.
- Cualquier radiólogo independientemente de su experiencia es capaz de utilizarlo.

REFERENCIAS BIBLIOGRÁFICAS

- Ernst M, Romero JM, Buhk JH, Kemmling A, Fiehler J, Groth M. Sensitivity of visual and quantitative detection of middle cerebral artery occlusion on non-contrast-enhanced computed tomography. *Neuroradiology*. 2014;56(12):1063–8.
- Riedel CH, Jensen U, Rohr A, Tietke M, Alfke K, Ulmer S, et al. Assessment of thrombus in acute middle cerebral artery occlusion using thin-slice nonenhanced computed tomography reconstructions. *Stroke*. 2010;41(8):1659–64.
- Kamalian S, Morais LT, Pomerantz SR, Aceves M, Sit SP, Bose A, et al. Clot length distribution and predictors in anterior circulation stroke: Implications for intra-arterial therapy. *Stroke*. 2013;44(12):3553–6.
- Riedel CH, Zoubie J, Ulmer S, Gierthmuehlen J, Jansen O. Thin-slice reconstructions of nonenhanced CT images allow for detection of thrombus in acute stroke. *Stroke*. 2012;43(9):2319–23.