

seram

Sociedad Española de Radiología Médica

34

Congreso Nacional

PAMPLONA $\frac{24}{27}$ MAYO 2018

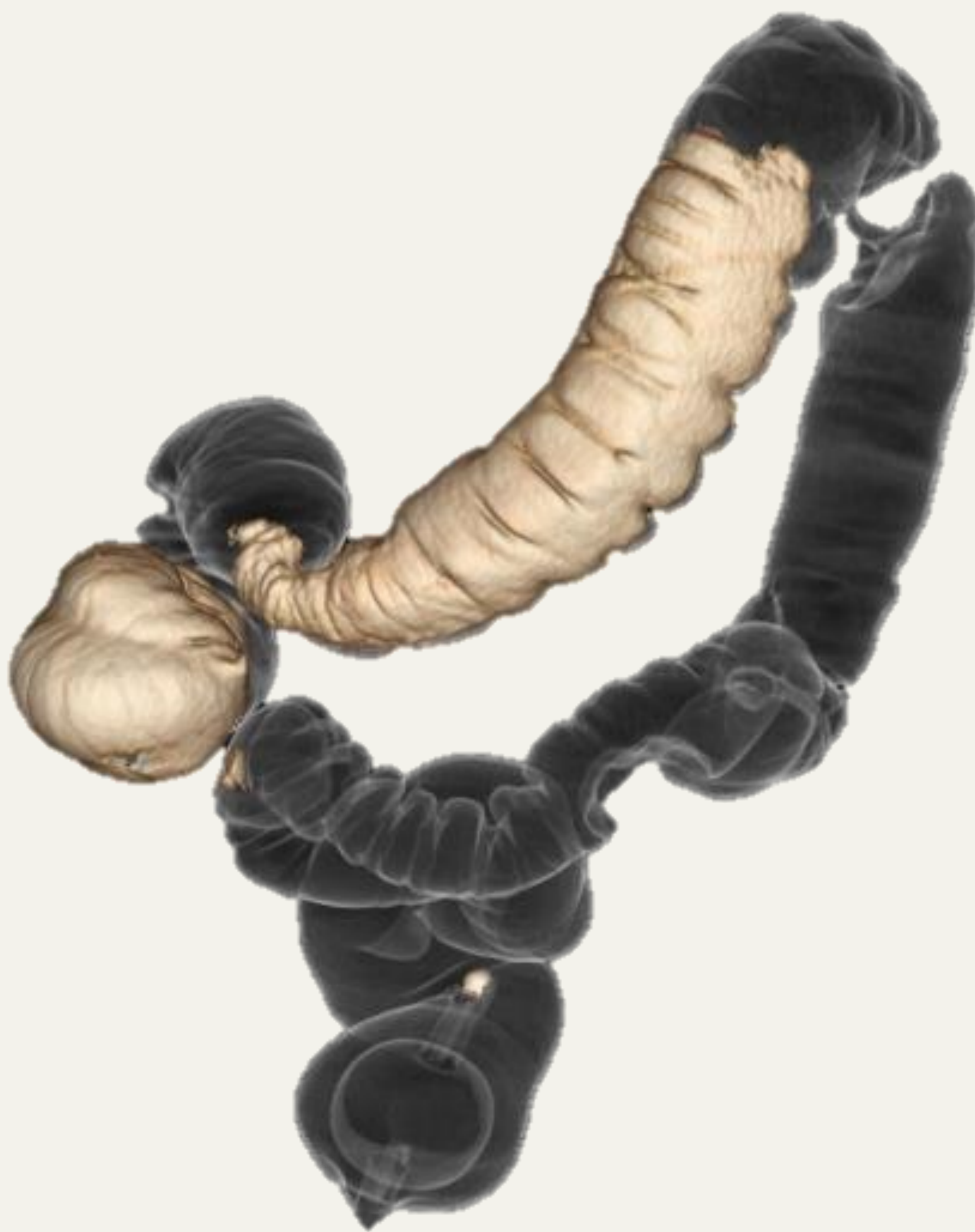Palacio de Congresos Baluarte

23 mayo Cursos Precongreso

La Colonografía por TC (CTC) en la detección de lesiones colónicas proximales, en pacientes con carcinoma colorrectal estenosante.

Diego Domínguez Conde, María José Martínez-Sapiña Llanas, Concepción Crespo García, Sergio García Dubra, Carmen Rodríguez López, Fátima Vidal Filgueira.

Complejo Hospitalario Universitario A Coruña



Objetivo:

- Evaluar la utilidad de la Colonografía por TC (CTC) después de la Colonoscopia Óptica (CO) incompleta, en la detección de carcinomas y lesiones sincrónicas, en pacientes con cánceres colo-rectales estenosantes y su impacto en el posterior manejo.

- **El cáncer colo-rectal (CCR)** es la segunda causa más frecuente de muerte relacionada con el cáncer en el mundo occidental.
- **La resección oncológica** es el principal tratamiento curativo y la cirugía paliativa tiene un importante papel en pacientes con enfermedad incurable.
- Entre todos los pacientes con CCR, un **15-20%** se presentan con una **lesión estenótica**.
- La **evaluación preoperatoria de todo el colon** es ampliamente recomendada en pacientes con CCR debido a la alta prevalencia de lesiones sincrónicas.
- Entre un **1,5-9%** de los pacientes con CCR tienen un **carcinoma sincrónico coexistente** y un **27-55%** tienen **pólipos adenomatosos**.
- El diagnóstico de la lesión sincrónica puede modificar la extensión de la cirugía y el seguimiento de los pacientes y el no diagnosticarla puede llevar a una segunda cirugía o a un fallo en el tratamiento curativo.

- **La Colonoscopia Óptica (CO)** es la mejor prueba para valorar el colon en pacientes con Carcinoma colorectal, pero en un 6-26% de los pacientes es incompleta y ello se debe en la mayoría de las ocasiones a un cancer colorectal estenótico.
- **La Colonografía-TC (CTC)** es recomendada por la mayoría de las Sociedades Científicas para excluir un carcinoma sincrónico en pacientes con CCR estenótico y CO incompleta .
- **La CTC** es una prueba no invasiva, recientemente implementada como procedimiento de cribado del cancer colorectal y pólipos y como alternativa a la CO cuando ésta es incompleta o está contrindicada.
- Si la CTC es incompleta o subóptima y no válida para diagnóstico, una **CO intra-operatoria** debería ser realizada o un **seguimiento precoz postoperatorio con CO**.

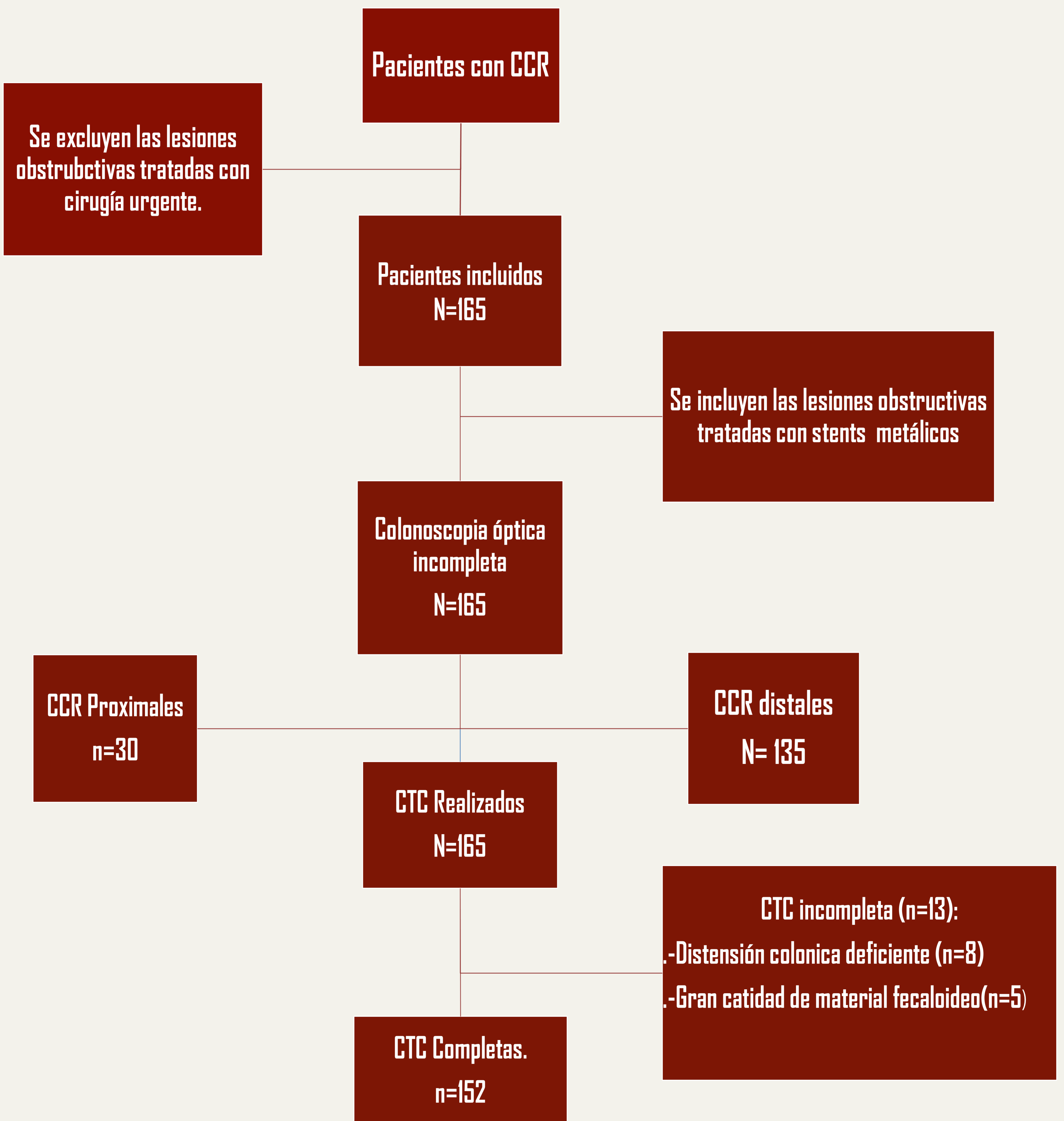
Material y métodos:

- Estudio observacional **restrospectivo** realizado en el Hospital Universitario A Coruña (CHUAC).
- Se revisaron **165 Colonografía-TC** realizadas entre el 1 de Mayo de 2013 y el 1 de Diciembre de 2016, a pacientes con **carcinoma colorectal (CCR) estenótico con Colonoscopias Ópticas incompletas**.
- Se utilizó el **Sistema de informacion Radiológica (RIS)** y la **Historia Clínica Electrónica (IANUS)** para recoger los CTC y los informes radiológicos, los informes anatómopatológicos, los partes quirúrgicos, cursos clínicos y posterior seguimiento de los pacientes.
- Se obtuvo el **consentimiento del Hospital** y no fué necesario el consentimiento informado.

Material y métodos:

- Se seleccionaron **165 pacientes** de la base de datos de nuestro Hospital (CHUAC) con el diagnóstico de **CCR estenosante** y con **Colonoscopia Óptica incompleta**, se **excluyeron** las lesiones obstructivas que se trataron con **cirugía urgente** y se **incluyeron** las lesiones obstructivas tratadas con **prótesis colónicas**. 30 de los CCR estenóticos (n=30) se encontraban en el colon proximal y 135 en el colon distal (n=135).
- A todos los pacientes se les **había realizado una CTC** para la valoración del colon no estudiado por CO, obteniendo un **examen óptimo en 152 pacientes**. La CTC se consideró **subóptima en 13 pacientes** debido a una distensión colónica deficiente en 8 pacientes (n=8) y una gran cantidad de material fecaloideo en 5 pacientes (n=5).
- **99 de los 165 pacientes eran hombres** que representaban el 60% de la población estudiada, con una media de edad de 75 años. Las **mujeres eran 66**, representando el 40%, con una media de edad de 72 años.

Material y métodos:



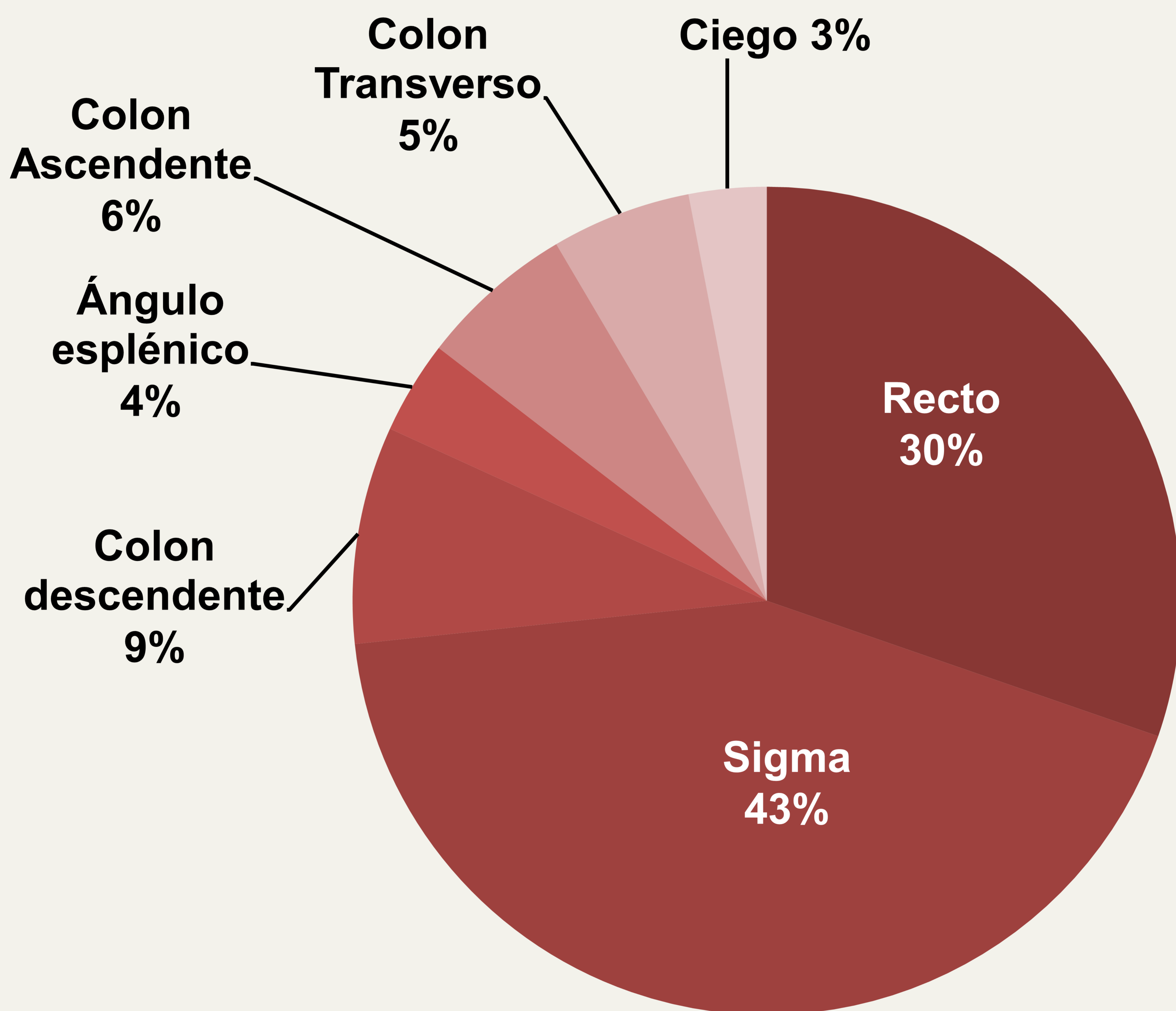
Material y métodos:

Características de los pacientes

Pacientes incluidos	165	
Sexo		
Varones	99	60%
Mujeres	66	40%
Edad (Años)		
Varones(media de edad)	70	
Mujeres(media de edad)	72	

Material y métodos:

Localización del CCR estenosante



Material y métodos:

Las CTC se realizaron según el protocolo habitual de nuestro Hospital:

- ✓ TCMD de 64 filas de detectores
- ✓ Técnica de baja dosis
- ✓ Preparación colónica con dieta pobre en fibra y sin la utilización de laxantes.
- ✓ Contraste oral iodado.
- ✓ Inyector automático de CO₂.
- ✓ Sin contraste intravenoso.
- ✓ Estación de trabajo y software específicos.

Material y métodos:

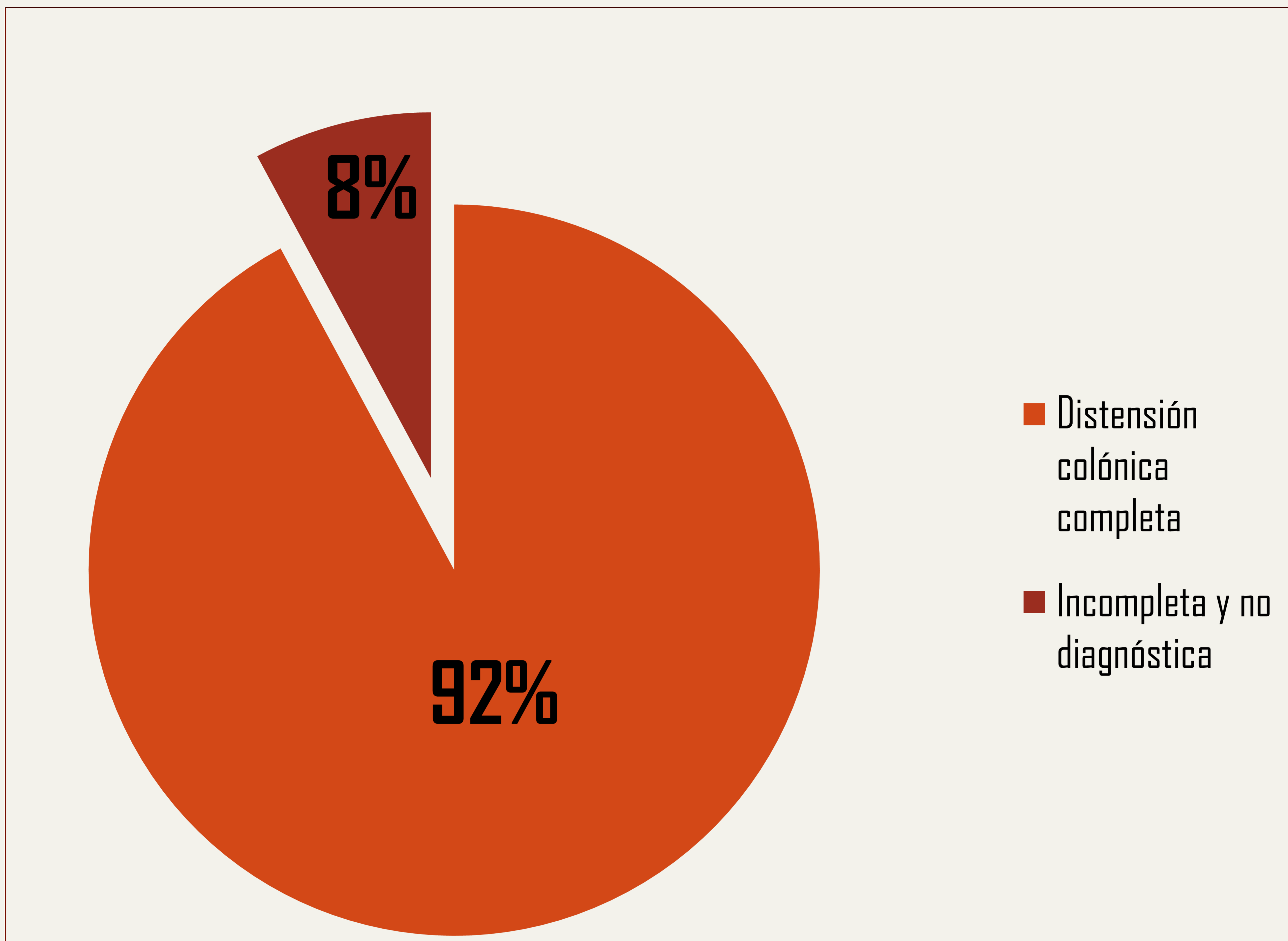
Preparación del colon para la CTC

- ✓ Dieta exenta de fibra 3 días previos a la exploración.
- ✓ Dieta completa con un suplemento nutricional (Isosource®) 1 día antes del examen.
- ✓ Contraste oral yodado (diatrizoate) para el marcaje de las heces: 3 dosis de 7 cc diluido en agua 2 días antes y 5 dosis de 7 cc diluido en agua, 1 día antes.
- ✓ Como complemento a la preparación se recomienda la ingesta de 2L de agua.
- ✓ La mañana de la exploración se administra un microenema de acción local (Micralax®).
- ✓ 1 hora antes de la exploración, se administra un agente relajante intestinal (Buscopan®) por vía intramuscular, salvo en los casos contraindicados (glaucoma, hipertrofia prostática o enfermedad cardiaca, miastenia gravis y porfiria).

Material y métodos:

- Los estudios fueron analizados por **2 radiólogos** especializados en patología abdominal.
- Se describieron todas las **lesiones >5mm** localizadas en el colon proximal.
- **Se recogió la localización, la morfología y el número de lesiones.** Los radiólogos no indicaron la malignidad o benignidad de las lesiones sincrónicas identificadas en el colon proximal, excepto aquellas que tenían una apariencia de malignidad clara (grandes masas o invasión de los tejidos adyacentes).
- Se recogió el **tipo de cirugía realizada en cada caso y el manejo posterior**, así como la **histología** de la pieza quirúrgica o de la polipectomía precoz post-cirugía.
- Se reportaron **los estudios inadecuados** que no fueron aptos para el diagnóstico, así como la causa por la que el estudio había sido subóptimo.
- No se registró ninguna complicación relacionada con el estudio.

Resultados:



La distensión cólonica fue completa en 152 (92%) de los 165 pacientes con CCR estenótico.

La CTC fue incompleta en 13 pacientes (8%) y no fue apta para el diagnóstico debido a:

- .- Distensión colónica deficiente (n=8).
- .-Gran cantidad de material fecaloideo (n=5).

Resultados:

- **17 Tumores sincrónicos (n=17) se detectaron en 11 pacientes.**
- **19 lesiones polipoides > 15mm (n=19) se detectaron en 9 pacientes.**
- **21 pacientes (n=21) tenían pólipos pediculados y sésiles (5-15mm).**

Resultados:

- **11 pacientes tenían carcinomas sincrónicos** (9 hombres y 2 mujeres) que representan el 6,6% de todos los pacientes estudiados.
 - **3 de los pacientes con carcinomas sincrónicos, tenían otras lesiones sincrónicas** asociadas, las cuales fueron extirpadas en la cirugía con el tumor estenótico.
- **30 pacientes** de los 165 (18,18%) tenían **lesiones sincrónicas de diferentes tamaños** que requirieron algunos tratamiento quirúrgico y otros polipectomía endoscópica post-quirúrgica, de ellos 23 eran hombres y 7 mujeres.

Resultados:

Características de los pacientes

• Pacientes con carcinomas sincrónicos

11

Total

11

6,6 %

Varones

9

Mujeres

2

3 de 11 pacientes con tumores sincrónicos tenían otras lesiones sincrónicas.

Total

3

Varones

3

Mujeres

0

• Pacientes con lesiones sincrónicas.

30

Total

30

18,18%

Varones

23

Mujeres

7

Resultados:

Carcinomas Sincrónicos

- En los **11 pacientes con carcinomas sincrónicos** se recogió el sexo, la edad, la localización del tumor estenótico y del tumor sincrónico, la modificación o/no del plan quirúrgico inicial, el tipo de cirugía y la técnica quirúrgica, y finalmente el tipo histológico del tumor.
- Los **17 adenocarcinomas sincrónicos se encontraban** en diferentes localizaciones, la mayoría en el lado izdo. **8 pacientes tenían un solo tumor** y en **3 pacientes se encontraron varios tumores**.
- **Posterior a la realización de la CTC**, se cambió el manejo en **9 pacientes**, lo que representa el 82% de los pacientes con tumores sincrónicos.
- La histología más frecuente fue el **adenocarcinoma de tipo intestinal (n=16)**. La **cirugía abierta** fue la técnica quirúrgica más empleada (**n=8**) y a **2 pacientes** se les realizó **cirugía laparoscópica**.

Resultados:

Características de los tumores sincrónicos

Paciente	Sexo	Edad	Tumor estenosante	Tumor sincrónico	Modificación del plan después de CTC	Tipo de cirugía	AP tumor sincrónico	Técnica
1	M	69	Transverso	Ciego	Si	Hemicolectomía derecha y transversotomía (CO)	Adenocarcinoma de tipo intestinal	Laparoscopia
2	H	81	Ángulo hepático	Colon Ascendente	Si	Hemicolectomía derecha ampliada	Adenocarcinoma de tipo intestinal	Cirugía abierta
3	H	76	Colon izquierdo	Colon Transverso	Si	Colectomía subtotal	Adenocarcinoma de tipo intestinal	Cirugía abierta
4	H	80	Recto	Tres neoplasias: Sigma (2); descendente(1)	Si	No cirugía	Adenocarcinoma de tipo intestinal (3)	No Cirugía
5	H	55	Recto	Cuatro neoplasias: Sigma(3); Descendente(1)	No	Proctocolectomía total con ileostomía permanente.	Adenocarcinoma de tipo intestinal (4)	Laparoscopia
6	H	63	Sigma	Ángulo esplénico	Si	Colectomía izquierda y sigmoidectomía	Adenocarcinoma de tipo intestinal	Cirugía abierta
7	H	50	Sigma	Dos neoplasias: Descendente y transverso	Si	Colectomía subtotal	Adenocarcinoma de tipo intestinal (2)	Cirugía abierta
8	H	80	Colon izquierdo	Transverso	Si	Colectomía subtotal (CO intraoperatoria)	Adenocarcinoma de tipo intestinal	Cirugía abierta
9	H	71	Sigma	Ciego	Si	Colectomía Subtotal	Adenocarcinoma de tipo intestinal	Cirugía abierta
10	H	54	Recto	Sigma	No	Resección anterior ultrabaja con resección mesorrectal	Adenocarcinoma de tipo intestinal	Cirugía abierta
11	M	82	Ángulo esplénico	Cólon ascendente	Si	Colectomía subtotal	Adenocarcinoma mucinoso.	Cirugía abierta

Resultados:

Carcinomas Sincrónicos

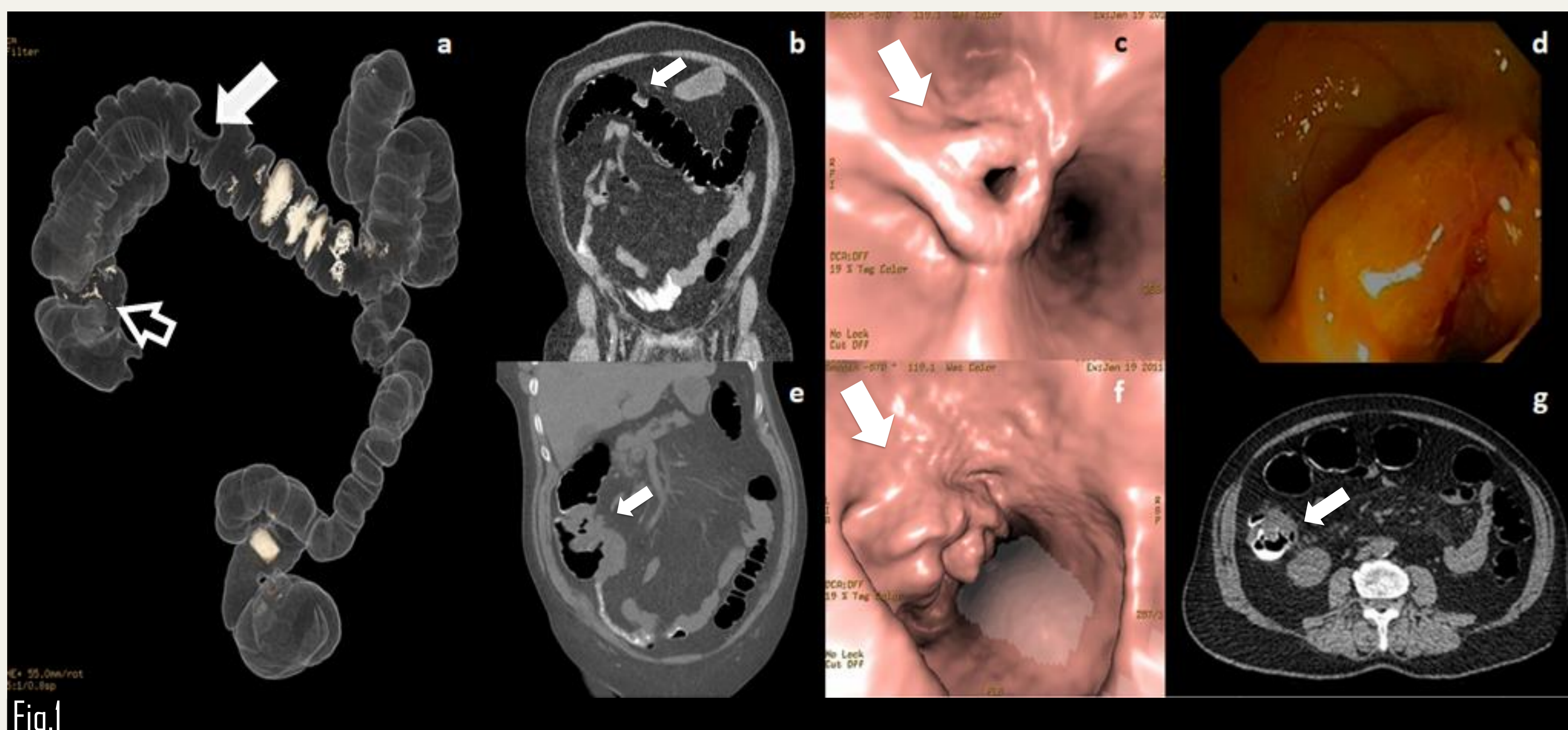


Fig.1. Paciente de 69 años con CCR estenótico en el colon transversal con CO incompleta. La CTC en el luminograma 3D (a) muestra dos lesiones estenóticas: Una en el colon transversal (flecha blanca) que corresponde al CCR conocido y otra lesión en el ciego (flecha negra) que corresponde a un tumor sincrónico. La reconstrucción coronal 2D (b), reconstrucción 3D endoluminal (c) y la imagen endoscópica (d) representan el CCR estenótico en el colon transversal. El segundo tumor se encuentra en el ciego y corresponde a la imagen endoluminal 3D (f) que protruye en el lumen colónico y produce distorsión del patrón mucoso. Se incluyen dos reconstrucciones coronal y axial (e y g) mostrando el carcinoma sincrónico en el ciego. A la paciente se le practicó una colectomía derecha y transversotomía.

Resultados:

Carcinomas Sincrónicos

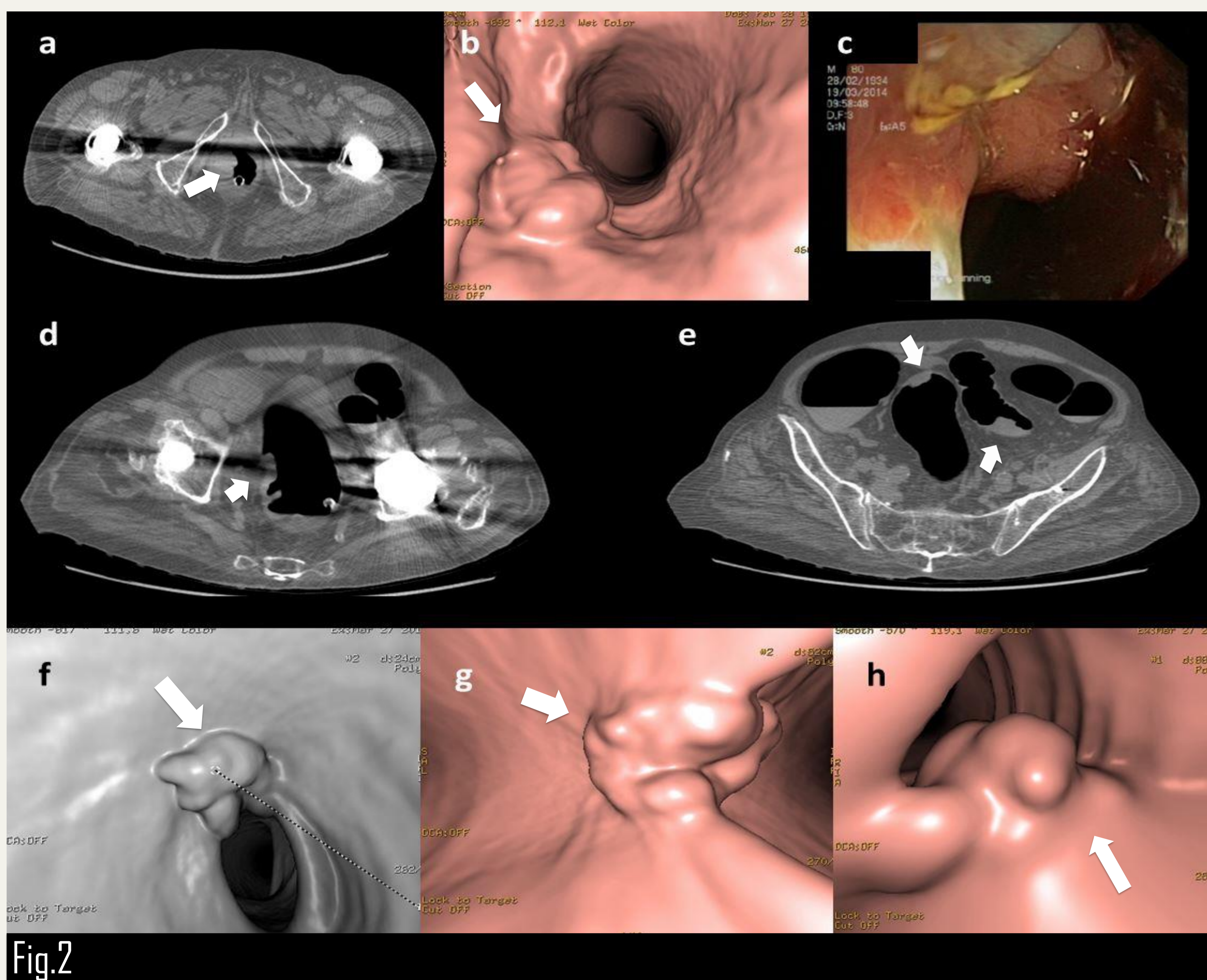


Fig.2. Paciente de 80 años con CO incompleta por una tumoración estenótica en recto mostrada en la imagen de CO (c) y axial (a) y endoluminal 3D (b). La CTC reveló tres tumores sincrónicos: dos en el sigma y uno en el colon izquierdo, como se puede ver en las imágenes axiales (d y e) y endoluminales 3D (f, g y h), marcados con flechas blancas. Se consiguió biopsiar las tres lesiones sincrónicas y el tumor primario estenótico, confirmandose que se trataba de adenocarcinomas de tipo intestinal. El paciente no fue candidato a cirugía por múltiples comorbilidades.

Resultados:

Carcinomas Sincrónicos

17 Carcinomas sincrónicos (n=17) fueron detectados en 11 pacientes:

En 8 pacientes se detectó un tumor único (n=8):

2 Ciego

2 Colon ascendente

1 Ángulo esplénico.

2 Transverso.

1 Sigma.

En 3 pacientes se detectaron varios tumores (n=3):

3 Sincrónicos: recto (1); colon sigmoide (1) y colon izquierdo (1).

4 Sincrónicos: recto (1) colon sigmoide (2) and transverso (1).

2 Sincrónicos: colon transverso (1) y colon izquierdo (1).

Características de los pacientes

Sexo

Hombre	9
Mujer	2

Edad media

69

Resultados:

Pacientes con carcinomas sincrónicos y otras lesiones sincrónicas.

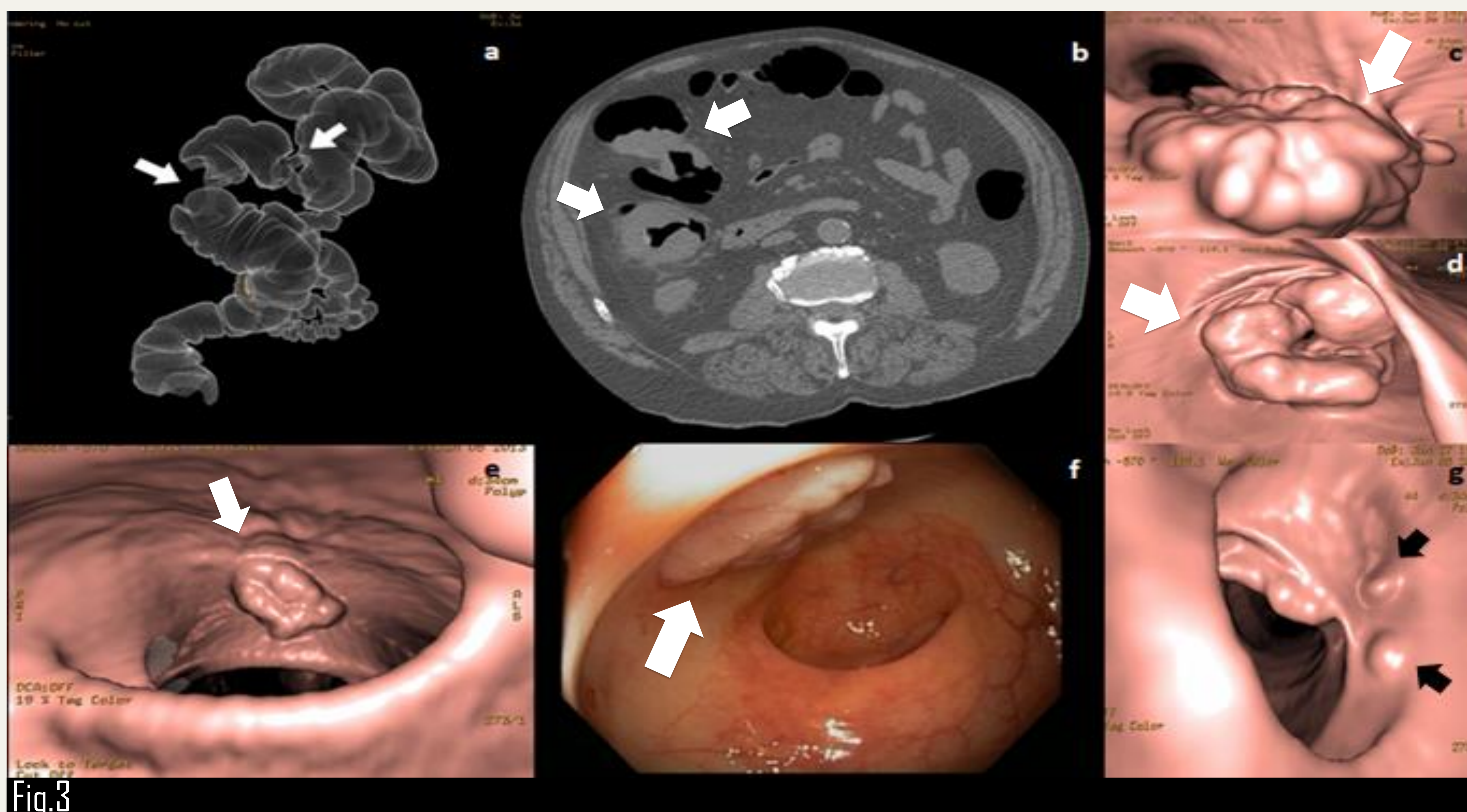


Fig.3

Fig.3. Paciente de 81 años con CCR estenótico en el colon derecho y CO incompleta. En la CTC se objetiva otra lesión estenosante en el colon derecho como muestra el luminograma 3D (a) marcadas con flechas. En la imagen axial (b) se ve como las dos lesiones producen una severa estenosis y un prominente engrosamiento mural. En la reconstrucción endoluminal 3D (c y d) podemos ver las dos neoplasias (flechas). En la imagen (g), marcados con flechas negras, dos pólipos cercanos a la segunda neoplasia. Las imágenes (e) y (f) (CTC y CO respectivamente) muestran una lesión polipoide “en alfombra” que se encontraba en el recto. Al paciente se le realizó una colectomía derecha ampliada que confirmó la existencia de los dos carcinomas. La lesión polipoide rectal, se resecó mediante polipectomía endoscópica postquirúrgica temprana.

Resultados:

Pacientes con carcinomas sincrónicos y otras lesiones sincrónicas.

Paciente	Sexo	Edad	Tumor estenosante	Tumor Sincrónico	Lesion sincrónica	Modificación plan quirúrgico después de CTC	Técnica
3	H	76	Colon Izquierdo	Transverso	Otras lesiones sincrónicas > 15mm	Si	Colectomía Subtotal
5	H	55	Recto	Cuatro neoplasias (Sigma a 9cm; Sigma a 12cm; Sigma a 15cm; Colon izquierdo)	Múltiples pólipos mayores y menores de 10mm.	No	Proctocolectomía Total
6	H	65	Colon Izquierdo	Ángulo esplénico	Algunos pólipos >10mm en colon proximal y flexura esplénica	Si	Colectomía izquierda y sigmoidectomía

Las lesiones sincrónicas se extirparon en la cirugía junto con el tumor estenosante. En un caso se realizó una cirugía ampliada y en otro, una Colectomía ampliada.

Características de los pacientes

Sexo	
Hombre	3
Mujer	0
Edad media	
	65

Resultados:

Pacientes con carcinomas sincrónicos y otras lesiones sincrónicas.

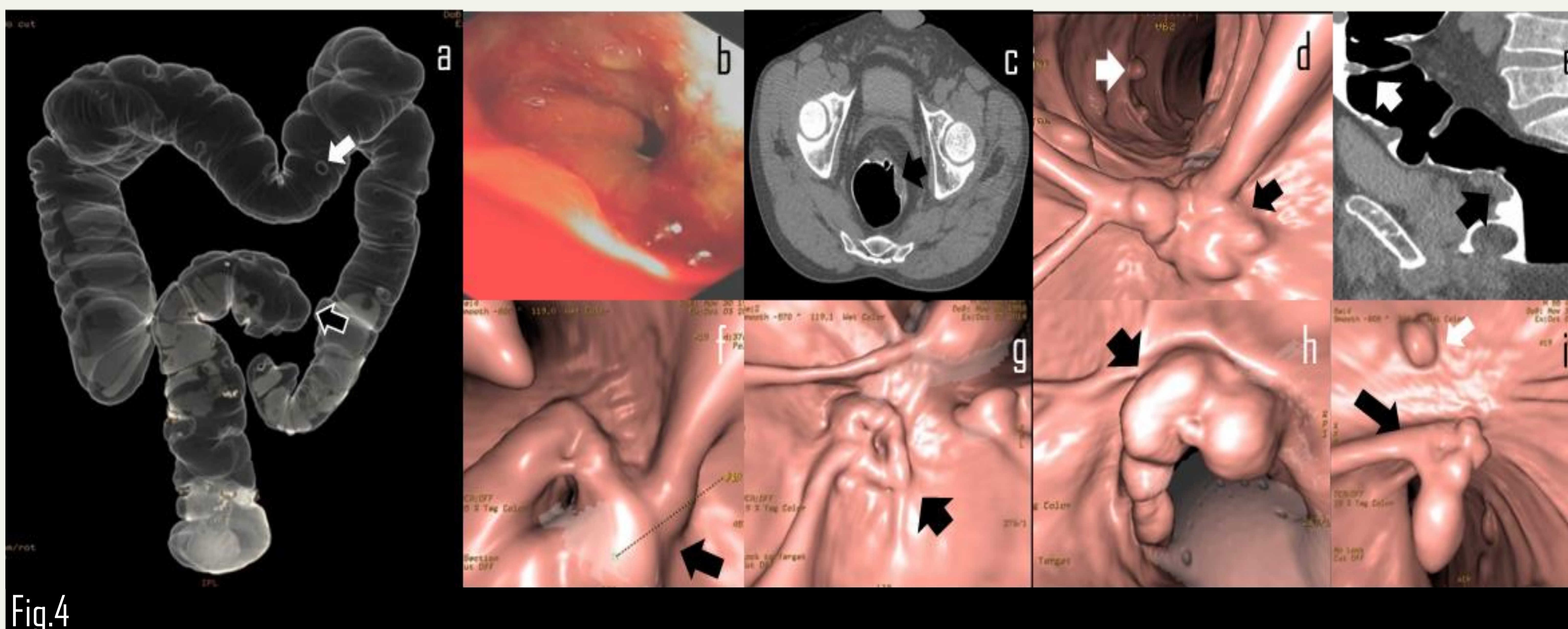
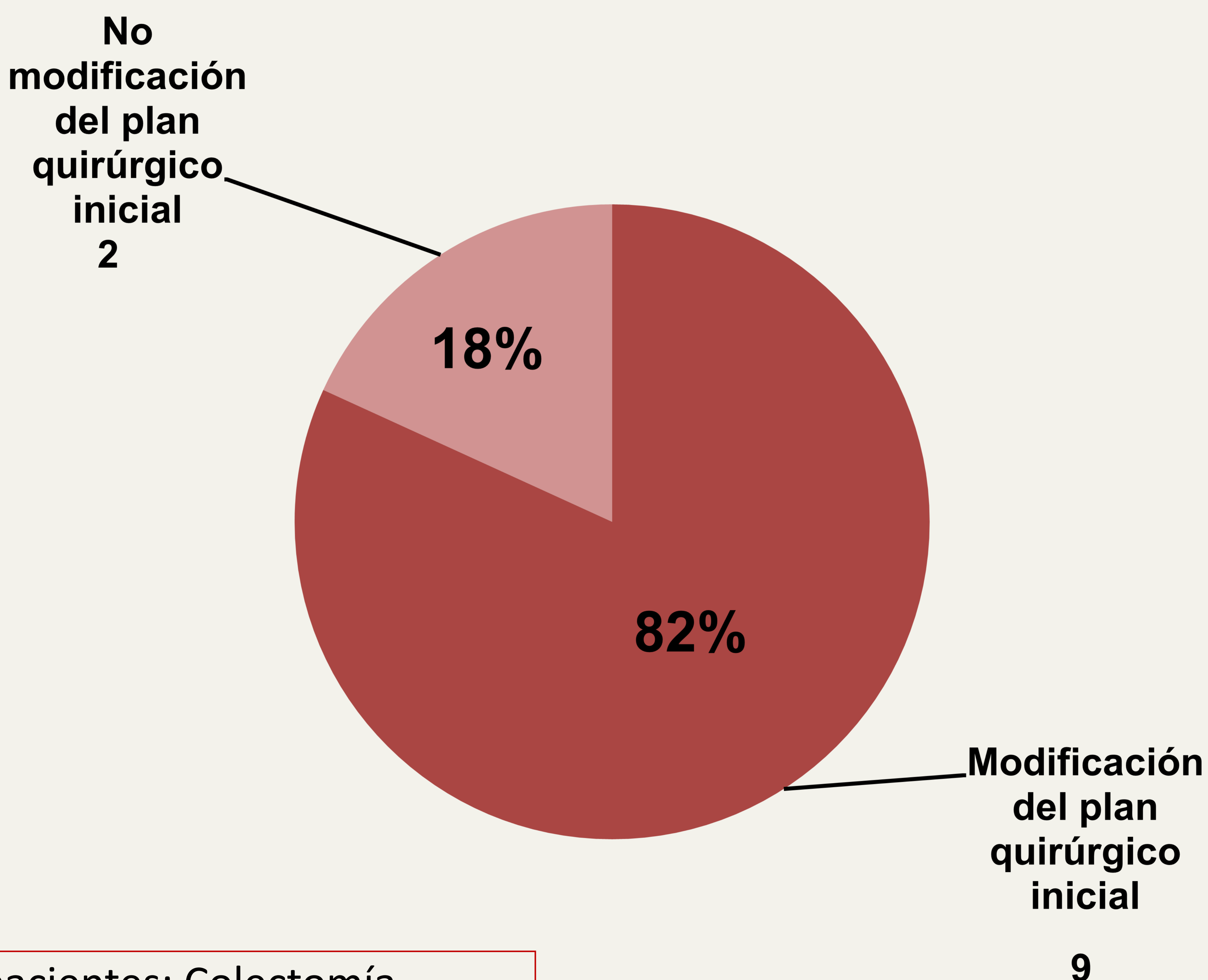


Fig.4. Varón de 56 años con síndrome de poliposis colónica, en el que la CO fue incompleta por una neoplasia rectal y múltiples pólipos. En las imágenes endoluminal 3D (d) y sagital (e) podemos ver una neoplasia rectal (flecha negra). El luminograma 3D (a) muestra múltiples pólipos en todo el colon (flecha blanca), que también se pueden ver en las imágenes de reconstrucción 2D (e) y 3D (d, i) marcadas con flechas blancas. En este paciente se detectaron cuatro carcinomas sincrónicos, uno en el ciego, dos en el sigma y uno en el colon transverso, visibles en las imágenes axial (c) sagital (e) y las imágenes endoluminales (f,g,h y j), todos ellos marcados con flechas negras. Se le practicó una Procto-colectomía total, y se confirmaron todos los cánceres.

Resultados:

Carcinomas Sincrónicos

- Posterior a la realización de la CTC, el Plan Quirúrgico inicial, se modificó en 9 pacientes con carcinomas sincrónicos.



- ✓ 3 pacientes: Colectomía ampliada.
- ✓ 5 pacientes: Colectomía Subtotal.
- ✓ 1 paciente: No cirugía.

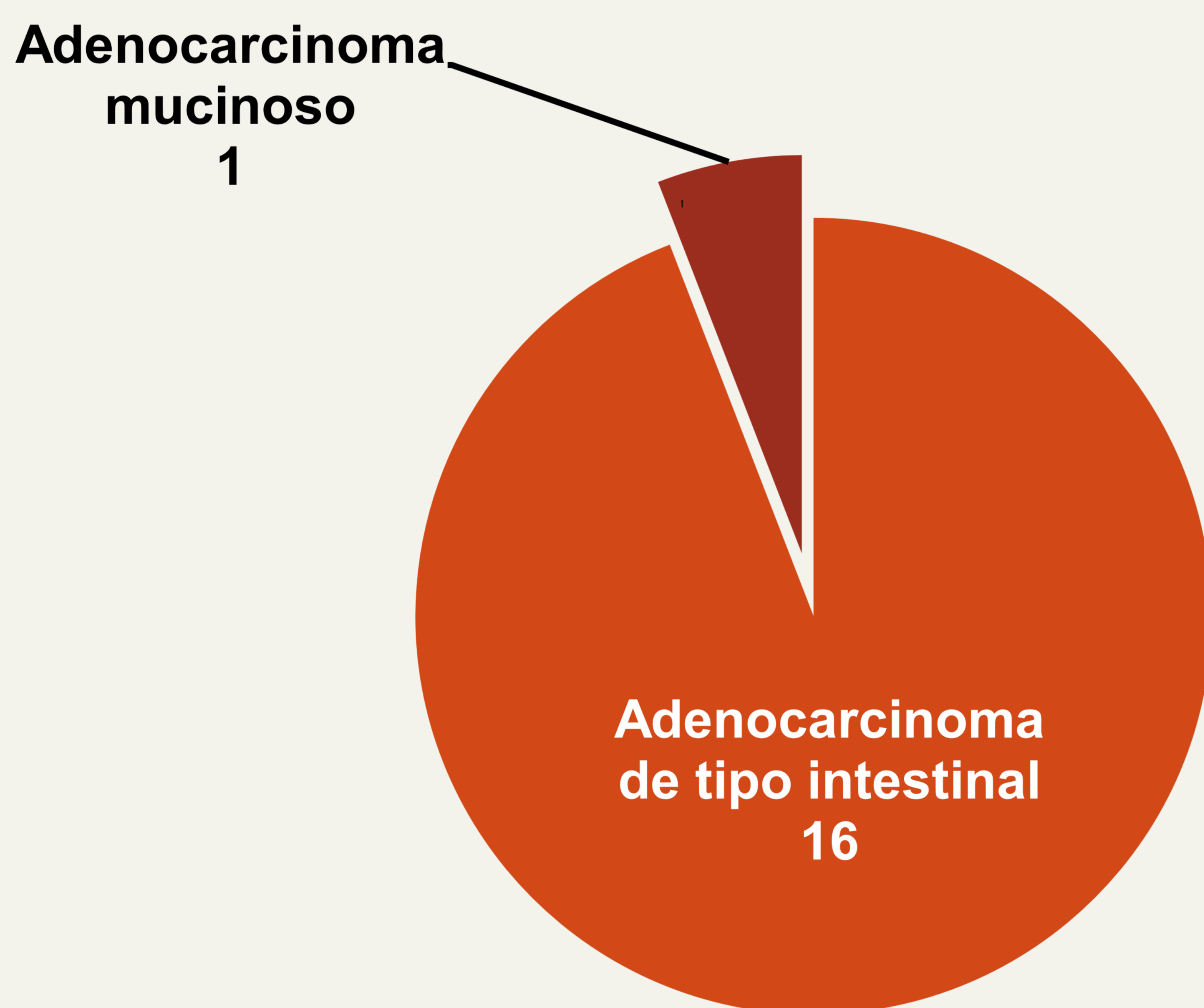
Resultados:

Carcinomas Sincrónicos

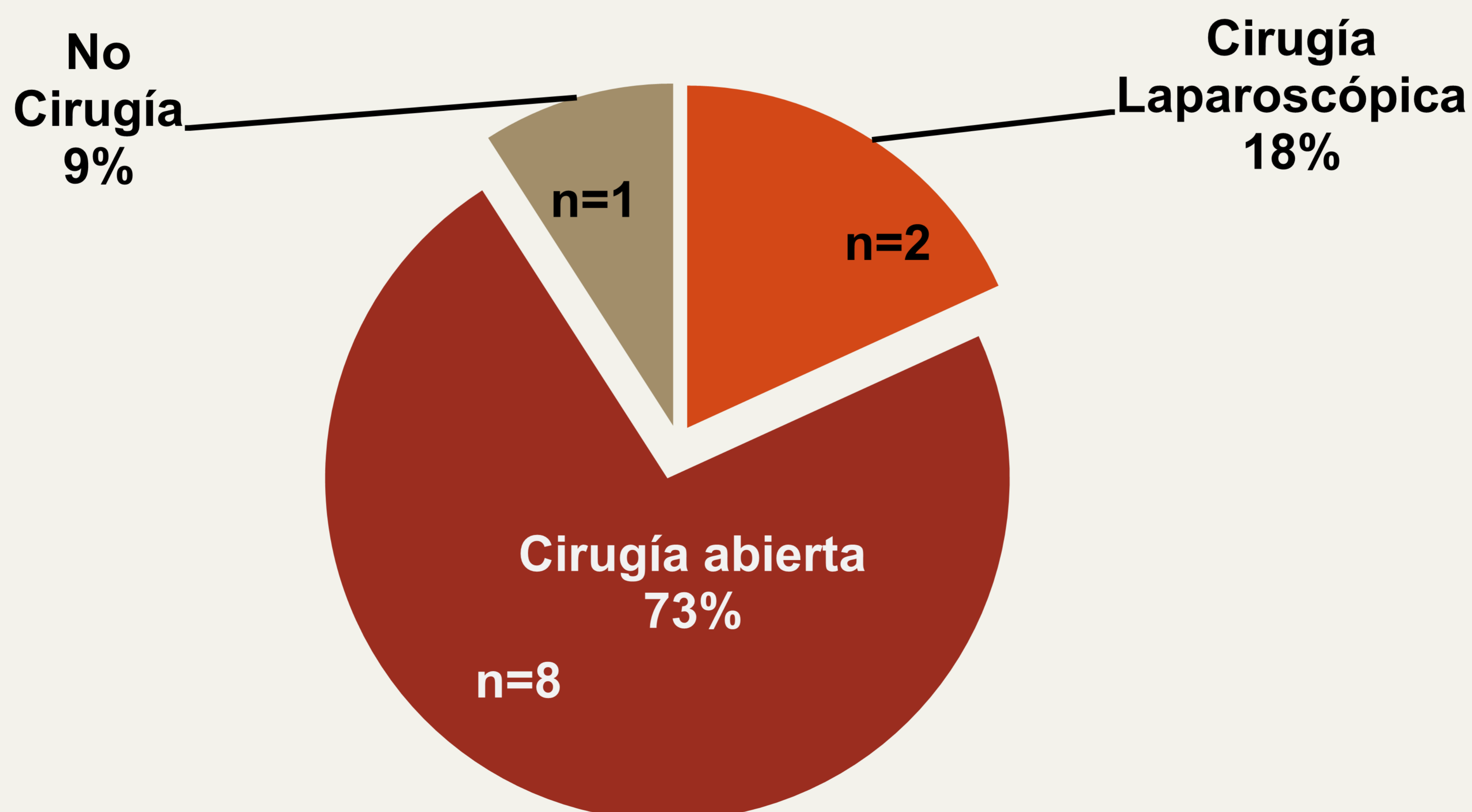
17 Tumores sincrónicos se detectaron en 11 pacientes:

16 adenocarcinomas de tipo intestinal

1 Adenocarcinoma mucinoso



Técnica quirúrgica



Resultados:

Lesiones sincrónicas >15mm

- En los **9 pacientes con lesiones sincrónicas >15 mm** se recogió el sexo, la edad, la localización del tumor estenosante y la lesión sincrónica, el tamaño de la lesión sincrónica, la modificación o/no del plan quirúrgico inicial, el tipo de cirugía, y finalmente el tipo histológico de la lesión.
- Se encontraron **19 lesiones sincrónicas >15 mm** en diferentes localizaciones colónicas.
- Posterior a los hallazgos de la CTC, se **modificó el Plan Quirúrgico inicial en 5 pacientes** y el seguimiento en **2 pacientes** (CO temprana).
- La Histología más frecuente fueron los **adenomas tubulovillosos con displasia de alto grado (n=17)**.

Resultados:

Características de las lesiones sincrónicas >15mm

Paciente	Sexo	Edad	Lesión estenosante	Localización de la lesión sincrónica	Tamaño de la lesión sincrónica	Cambio en el plan quirúrgico	Tipo de cirugía	AP
1	H	65	Recto	Recto	(40mm) : 1 lesión	No	Resección anterior ultra-baja.	Adenoma tubulovelloso con displasia de alto grado.
2	H	78	Recto	Sigma	(>30mm): 1 lesión	Si	Resección recto-sigmoidea	Adenoma tubulovelloso con displasia de alto grado.
3	H	87	Recto-Sigma	Cólon izquierdo	(>30mm): 1 lesión	Si	Resección recto-sigmoidea y colectomía izquierda	Adenoma tubulovelloso con displasia de alto grado.
4	H	67	Sigma	Sigma y colon izquierdo	(>15mm) : 4 lesiones	No	Resección de sigma y polipectomía endoscópica temprana	Adenoma tubulovelloso con displasia de alto grado.
5	H	65	Recto	Sigma	(>15mm): 2 lesiones	Si	Resección recto-sigmoidea	Adenoma tubulovelloso con displasia de bajo grado.
6	M	55	Colon Derecho	Ciego	(15mm): 1 lesión	Si	Colectomía derecha ampliada	Adenoma tubulovelloso con displasia de alto grado.
7	M	81	Recto	Sigma	(15mm) : 1 lesión	No	Resección rectal y polipectomía endoscópica temprana	Adenoma tubulovelloso con displasia de alto grado.
8	H	72	Sigma	Colon transverso	(20mm) : 1 lesión	No	Sigmoidectomía y CO intraopetatoria. Polipectomía endoscópica temprana	Adenoma tubulovelloso con displasia de bajo grado.
9	H	39	Ángula esplénico	Todo el colon	(>15mm) : 7 lesiones	Si	Colectomía subtotal	Adenoma tubulovelloso con displasia de alto grado.

Resultados:

Lesiones sincrónicas >15mm

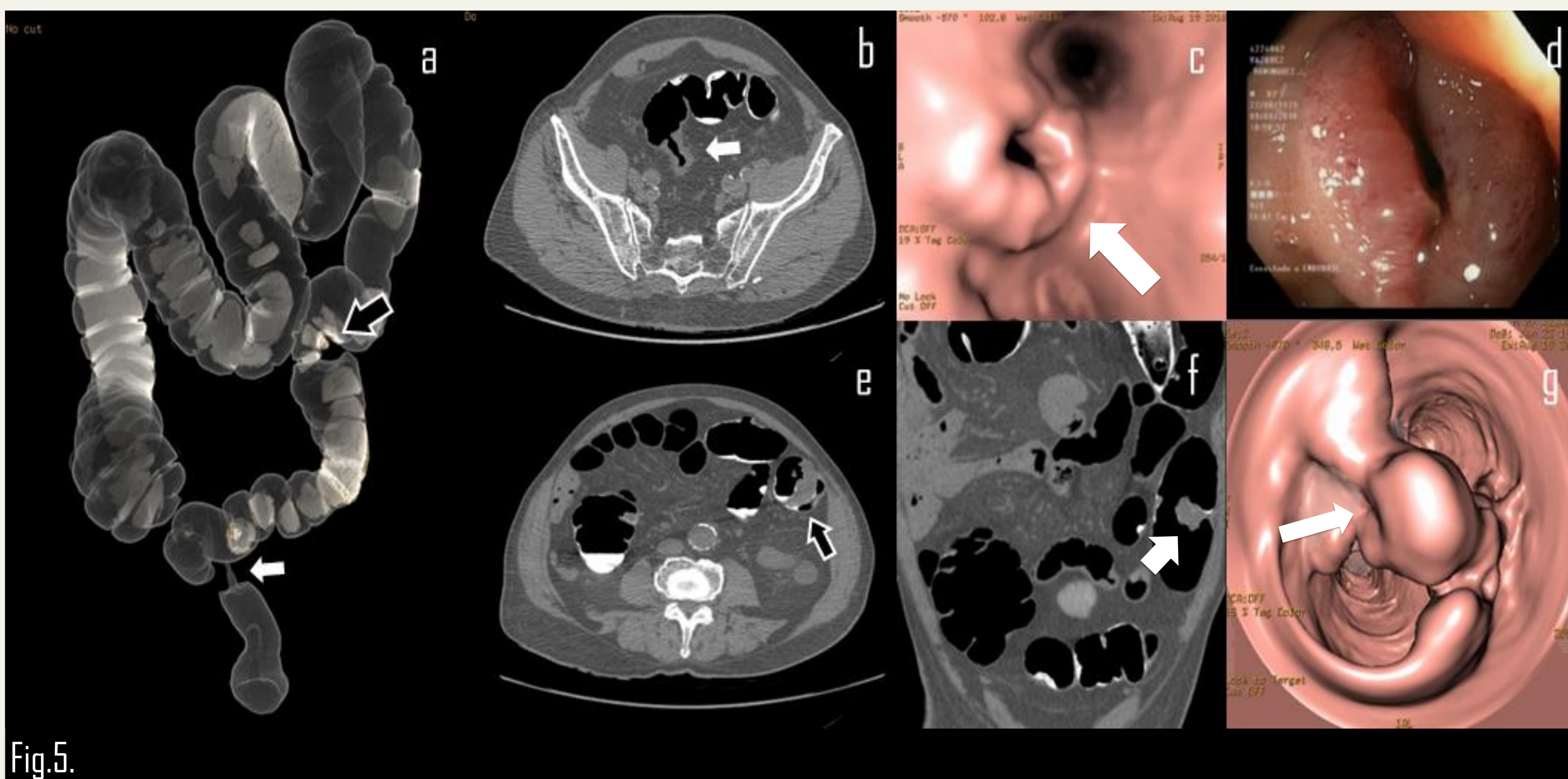


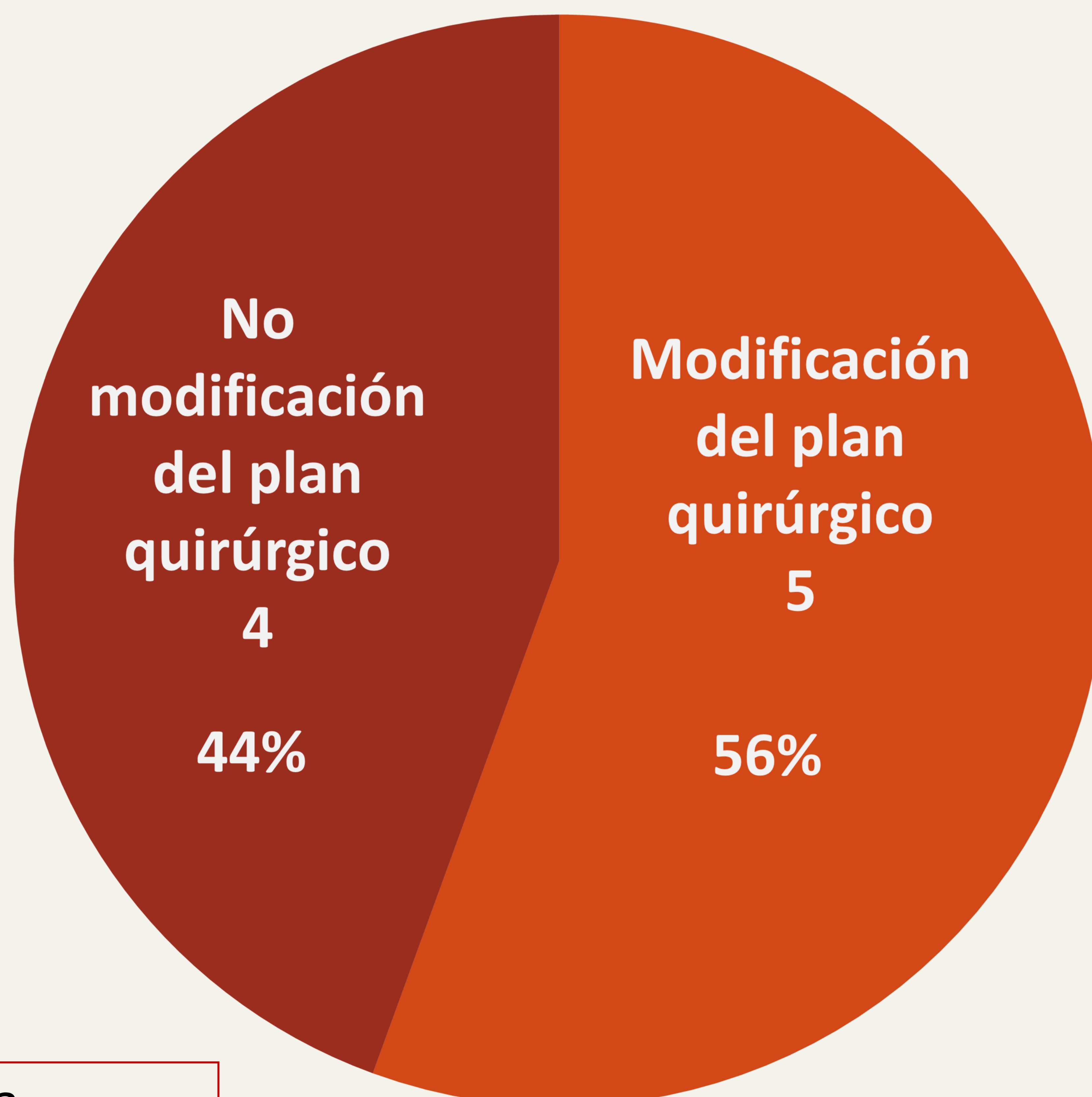
Fig.5.

Fig.5. Paciente de 87 años con CCR estenosante en la unión recto-sigmoidea (a) y (d) con CO incompleta. La lesión estenótica se puede ver en el corte axial (b) y reconstrucción endoluminal (c). También podemos ver un gran pólipo (>30 mm) en el luminograma (a), imagen axial (e), coronal(f) y endoluminal (g) marcado con flechas. En las imágenes en 2D muestra un aspecto “frondoso”. Al paciente se le realizó una cirugía ampliada (sigmoidectomía y colectomía izquierda) y el resultado anatomo-patológico fue un adenocarcinoma en el recto-sigma y un adenoma tubulo-velloso con displasia de alto grado en el colon izquierdo.

Resultados:

Lesiones sincrónicas >15mm

- Posterior a la realización de la CTC, el Plan Quirúrgico inicial cambió en 5 pacientes con lesiones sincrónicas > 15 mm.
- Posterior a la realización de la CTC, el Seguimiento (CO temprana) cambió en 2 pacientes con lesiones sincrónicas > 15 mm.



- ✓ 4 pacientes: Cirugía ampliada
- ✓ 1 paciente: Colectomía subtotal.

Resultados:

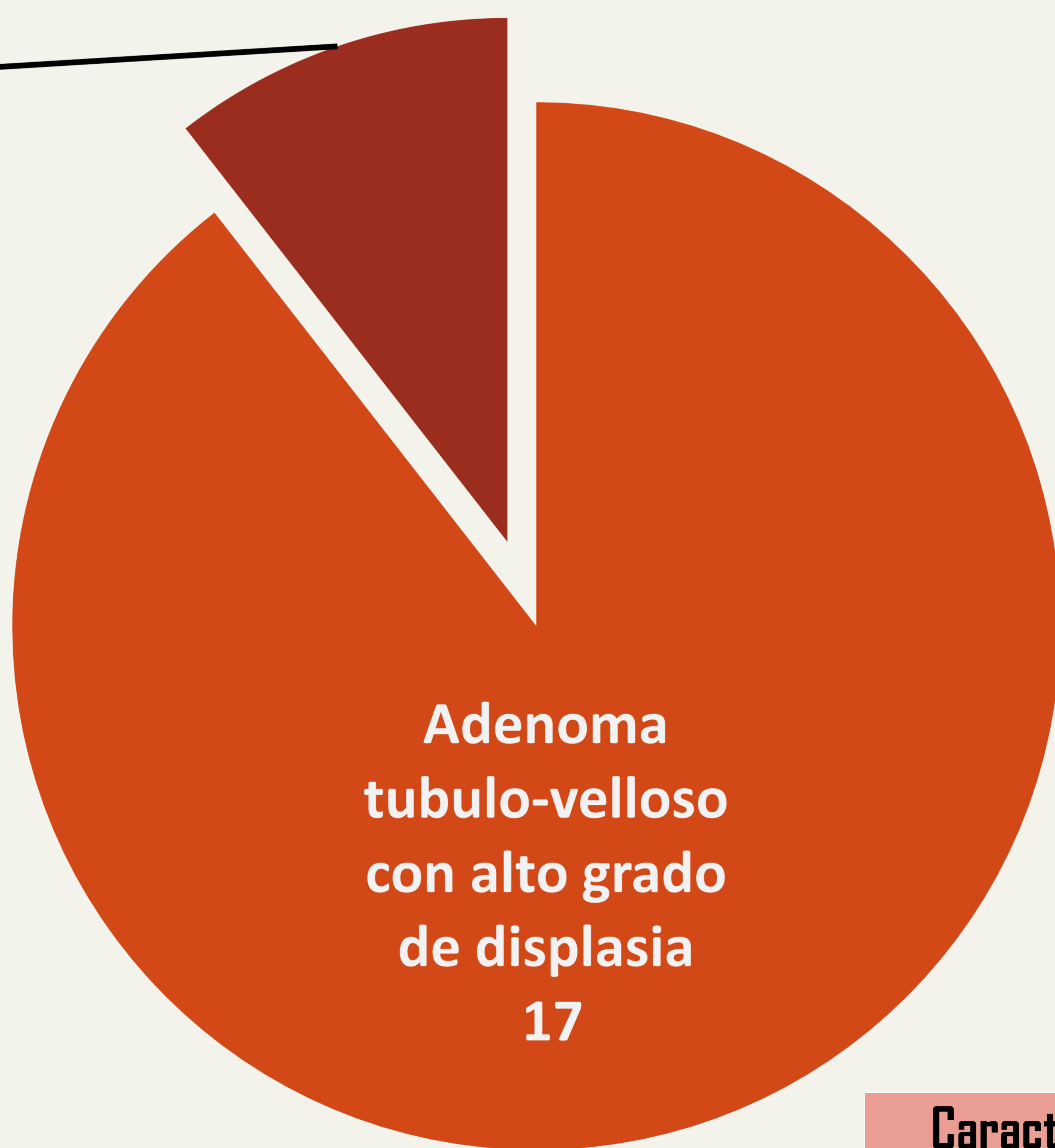
Lesiones sincrónicas >15mm

19 lesiones polipoideas > 15mm (n=19) se detectaron en 9 pacientes:

17 adenomas tubulo-vellosos con displasia de alto grado.

2 Adenomas tubulo-vellosos con displasia de bajo grado.

Adenoma
tubulo-velloso
con bajo grado
de displasia
2



Adenoma
tubulo-velloso
con alto grado
de displasia
17

Características de los pacientes

Sexo

Hombre	7
Mujer	2

Edad

68

Resultados:

Lesiones sincrónicas 5-15mm

- En **21 pacientes con lesiones sincrónicas de entre 5-15 mm** se recogió el sexo, la edad, la localización del tumor estenosante, el tamaño, número y morfología de las lesiones sincrónicas, modificación o/no del plan quirúrgico inicial, el tipo de cirugía y finalmente el tipo histológico de las lesiones.
- Posterior a los hallazgos de la CTC, se **modificó el Plan Quirúrgico inicial en 1 paciente y el Seguimiento en 20 pacientes** (CO temprana).
- Las Histologías más frecuentes fueron las **lesiones hiperplásicas (n=11) y adenomas túbulo-vellosos con displasia de bajo grado (n=8)**

Resultados:

Lesiones sincrónicas 5-15mm

Paciente	Sexo	Edad	Lesión estenosante	nº de lesiones	Morfología	CO temprana	AP	Cambio en el plan quirúrgico	Tipo de cirugía
I	H	58	Sigma	>3	Sésil	Si	Hiperplásico	No	Sigmoidectomía

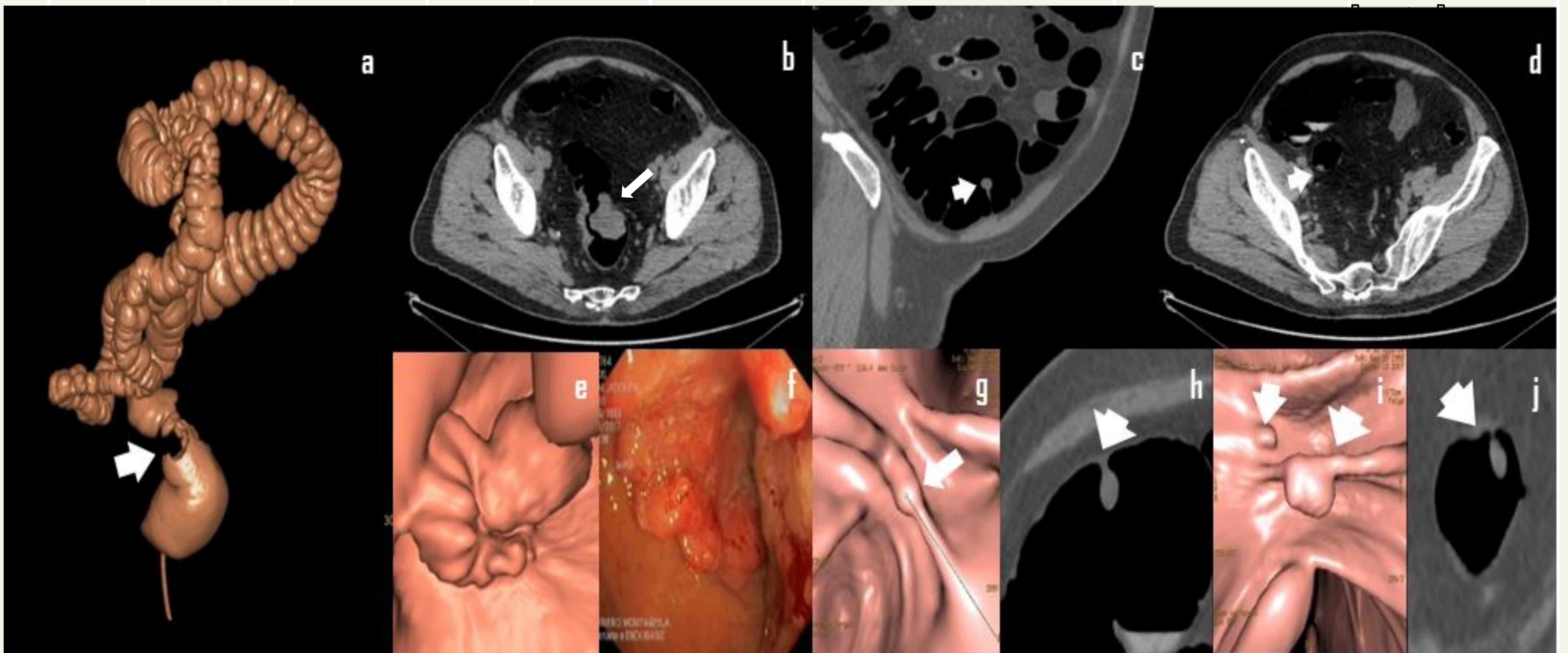


Fig.6.

II	H	48	Transverso	>3	Sésil	Si	grado de displasia.	No	Transversotomía
12	H	87	Sigma	>3	Sésil	Si	Adenoma tubulo-vellosos con bajo grado de displasia.	No	Sigmoidectomía
13	H	75	Recto	>3	Sésil	Si	Adenoma tubulo-vellosos con bajo grado de displasia.	No	Proctectomía
14	M	53	Sigma	5	Pediculado	No (Colectomía izquierda)	Adenoma tubulo-vellosos con bajo grado de displasia.	No	Sigmoidectomía
15	H	82	Colon Derecho	2	Sésil	Si	Adenoma tubulo-vellosos con alto grado de displasia.	Si	Colectomía izquierda
16	M	63	Recto	2	Sésil	Si	Hiperplásico	No	Colectomía derecha
17	H	63	Recto	2	Sésil	Si	Hiperplásico	No	Proctocolectomía
18	H	83	Colon izquierdo	>10	Pediculado	Si	Hiperplásico	No	Proctocolectomía
19	H	64	Recto	2	Sésil	Si	Adenoma tubulo-vellosos con bajo grado de displasia.	No	Proctectomía
20	H	68	Sigma	1	Sésil	Si	No confirmado con CO temprana	No	Sigmoidectomía
21	H	67	Sigma	>6	Sésil-Pediculado	Si	Adenoma tubulo-vellosos con alto grado de displasia.	No	Sigmoidectomía

Fig.6. Paciente de 63 años con un carcinoma estenosante en el recto, flecha blanca en el luminograma 3D (a), que impide el paso del Colonoscopio. La lesión obstructiva se muestra en un corte axial (b), endoluminal (e) y en la correspondiente imagen de CO (f). En el resto de las imágenes (marcados con flechas blancas) se muestran múltiples pólipos sésiles y pediculados localizados en colon izquierdo y ciego (c,d,g,h,i,j). El tumor se trató con una resección rectosigmoidea ampliada y los pólipos con polipectomía endoscópica precoz. El análisis anatómico-patológico reveló un adenocarcinoma intestinal en la lesión estenosante y adenomas tubulo-vellosos con displasia de bajo grado en las lesiones polipoideas.

Resultados:

Lesiones sincrónicas 5-15mm

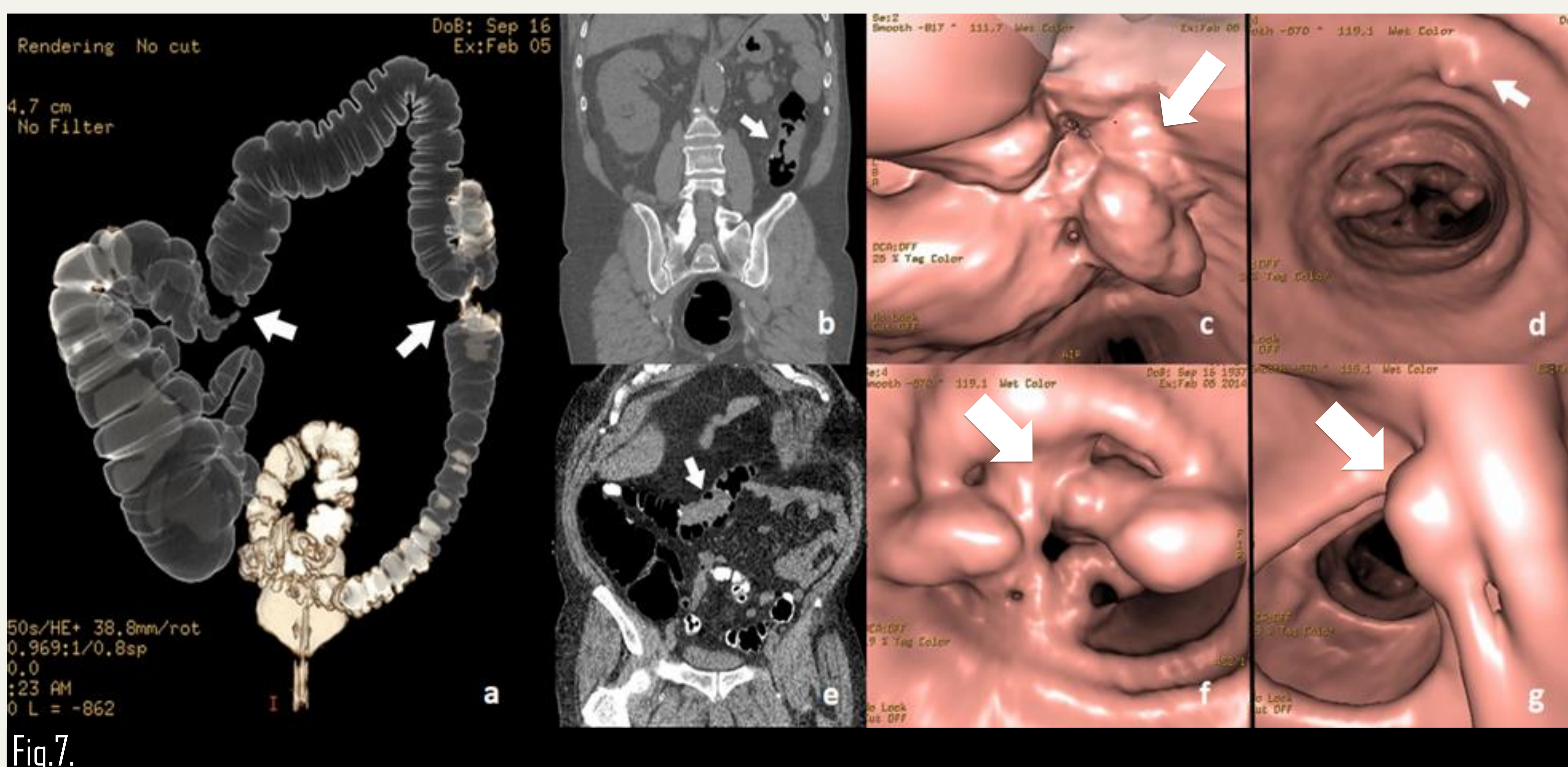


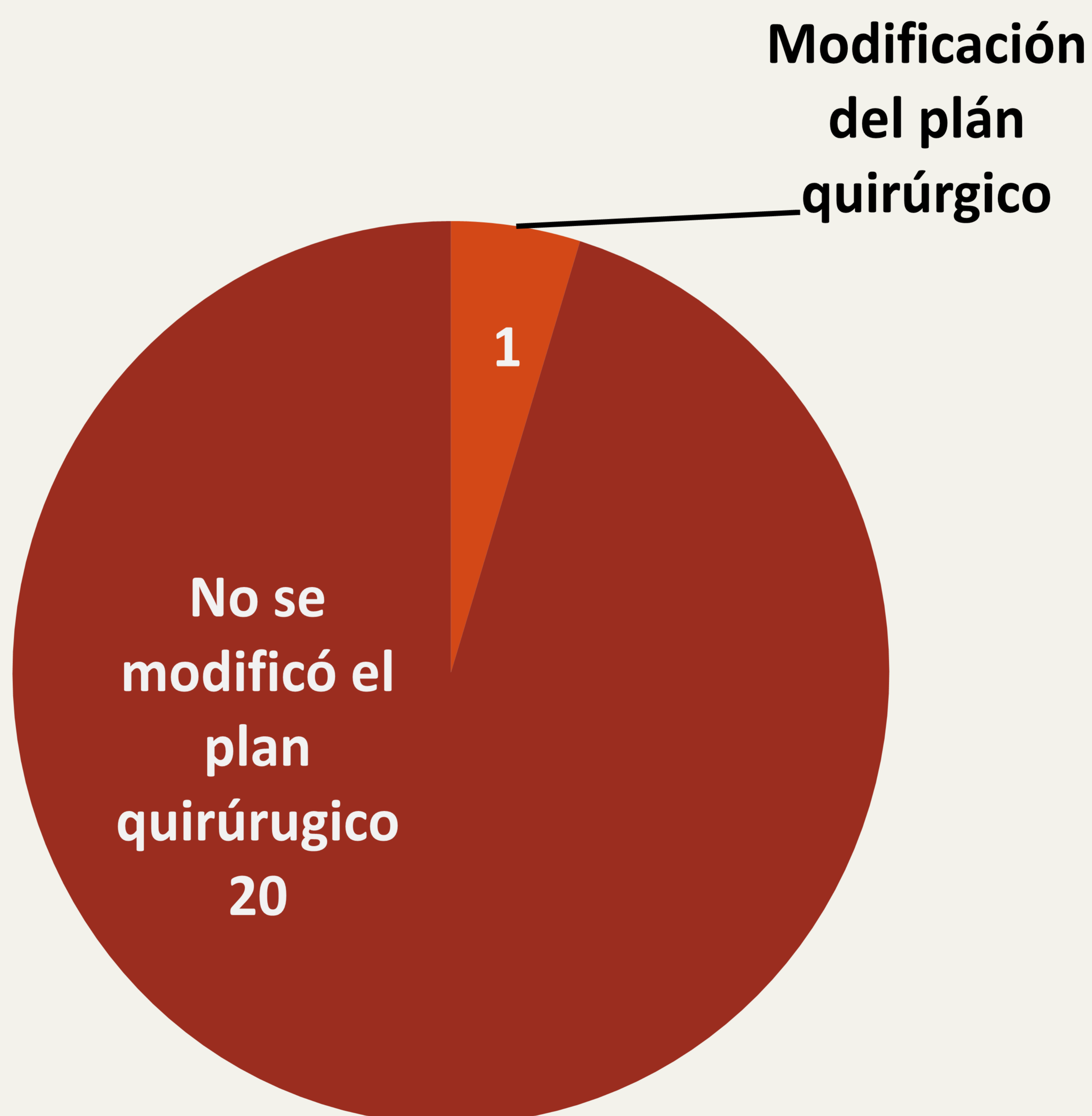
Fig.7.

Fig.7. Varón de 76 años con CCR estenosante en el colon izquierdo. En el luminograma 3D (a) y en la reconstrucción 2D (b) y (e) marcado con flechas blancas se pueden visualizar el CCR estenotico inicial y el carcinoma sincrónico. En las imagenes de navegación endoluminal 3D (c y f), también se muestran los dos tumores. En la CTC al paciente se le detectaron multiples pólipos. La imagen endoluminal (d) muestra un pólipo (flecha) en el colon transverso cercano al segundo tumor y la imagen (g) muestra otro pólipo (flecha) en el ciego. Se realizó una colectomía subtotal, encontrándose 22 pólipos, un adenocarcinoma estenótico en el colon izquierdo y otro adenocarcinoma sincrónico en el colon transverso.

Resultados:

Lesiones sincrónicas 5-15mm

- Posterior a la realización de la CTC, el Plan Quirúrgico inicial cambió en **1 paciente con más de 5 pólipos de entre 8-15 mm en el colon izquierdo: Colectomía izquierda y sigmoidectomía**
- Posterior a la realización de la CTC, se cambió el Seguimiento (CO temprana) en **20 pacientes con lesiones sincrónicas.**



✓ 1 paciente: Colectomía izquierda

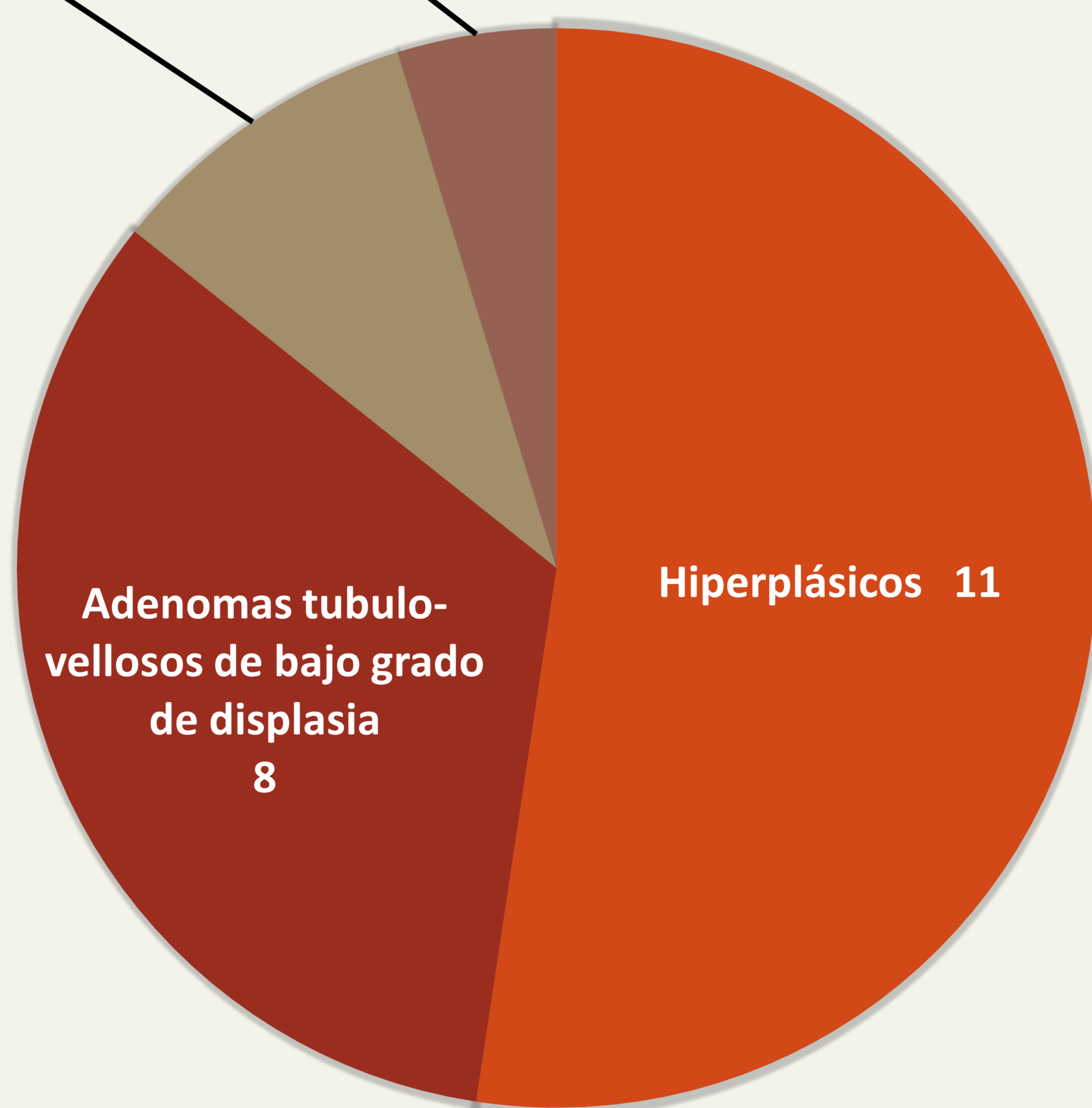
Resultados:

Lesiones sincrónicas 5-15mm

21 pacientes (n=21) tenían pólipos sésiles y pediculados

Adenoma tubulovelloso
con bajo y alto grado de
displasia
2

No confirmado
1



Características de los pacientes

Sexo	
Hombre	16
Mujer	5
Edad	
	69

Resultados:

***Lesiones sincrónicas incluidos pólipos y adenocarcinomas: 41 pacientes (24,8%)**

***Carcinomas sincrónicos: 11 pacientes (6,6%)**

■ Posterior a la realización de la CTC, en 165 pacientes con CCR estenosante, el Plan Quirúrgico inicial cambió en 22 (13,33%).

- En 7 pacientes con CTC subóptima e incompleta se cambió el abordaje laparoscópico por cirugía abierta. A 5 de ellos, se les realizó una CO intra-operatoria y a otros 2 se les palpó el colon y se les recomendó una CO post-operatoria temprana. En ninguno de ellos se detectaron posteriormente lesiones sincrónicas, pero la CTC sub-óptima cambió el manejo quirúrgico inicial.

■ Posterior a la realización de la CTC el seguimiento se modificó en 25 pacientes (15,15%): CO temprana (1-6 meses después de la intervención quirúrgica).

■ Pacientes con CCR y sin pólipos detectados en la CTC: Cirugía programada y seguimiento normal.

Conclusión:

En pacientes con CCR estenótico

- **Las lesiones sincrónicas colo-rectales son frecuentes, y su detección preoperatoria es importante para una óptima planificación quirúrgica y un tratamiento adecuado.**
- **La Colonografía-TC es un método seguro para la evaluación preoperatoria del colon proximal, incluso después de la colocación de una prótesis colónica. En nuestra serie, la CTC cambió el manejo quirúrgico y el seguimiento en 47 pacientes (28,45%).**
- **La Colonoscopia Óptica temprana después de la resección del Carcinoma colo-rectal estenosante, debe realizarse en pacientes en los que la CTC detecta pequeñas lesiones sincrónicas que no son tratadas en la cirugía programada.**

Bibliografía

1. Lapo Sali, Massimo Falchini, Antonio Taddei, Mario Mascali. Role of preoperative CT Colonography in patients with colorectal cancer. *World Gastroenterol* 2014 April 14; 2014:3795-3803
2. Nataly Horvat, Aradhna Raj, John M. Ward, J. Joshua Smith, Arnold J. Markowitz, Marc J. Gollub. Clinical Value of CT Colonography versus preoperative colonoscopy in the surgical management of occlusive colorectal cancer. *AJR* 2018; 210:1-8
3. Cristiano Spada & Jaap Stoker & Onofre Alarcon & Federico Barbaro & Davide Bellini & Michael Bretthauer & Margriet C. De Haan et al. Indications for Computed Tomographic Colonography: European Society of Gastrointestinal Endoscopy (ESGE) and European Society of Gastrointestinal and Abdominal Radiology (ESGAR) Guideline *Eur Radiol* (2015) 25:331–345 DOI 10.1007/s00330-014-3435-z
4. Kunwarpal Singh, Aparna Kaur Narula, Chuni Lal Thukral, Neeti Rajan Singhet et al. Role of CT Colonography in colonic lesions and its correlation with conventional Colonoscopic finding. *Journal of clinical and diagnostic Research*. 2015. April Vol-9(4):TC14-TC18.
5. Jennifer L. Agnew, Benjamin Abbadessa and Michael Leitman. Strategies to evaluate Synchronous carcinomas of the colon and rectum in patients that present for emergency surgery. *International journal of surgical oncology*. Vol 2013, Article ID 309439
6. Patel SS, Floyd A, Doorly MG, Ortega AE, Ault GT, Kaiser AM. Current controversies in the management of colon cancer. *Curr Probl Surg*. 2012 Jul; 49(7):398-460
7. Min Sun Kim, Young Jin Park. Detection and treatment of synchronous lesions in colorectal cancer: the clinical implication of perioperative colonoscopy. *World J Gastroenterol*. 2007 Aug 14; 13(30):4108-11
8. Marco Cocceta, Carla Migliaccio, Francesco La Mura, Eriberto Farinella et al. Virtual Colonoscopy in stenosing colorectal cancer. *Annals of Surgical Innovation and research* 2009, 3:11. DOI 10.1186/1750-1164-3-11
9. Alfred King-Yin Lam, Sally Sze-Yan Chan, Melissa Leung. Synchronous colorectal cancer: clinical, pathological and molecular implications. *World Journal of Gastroenterology*. 2014 June 14; 20(22):6815-6820

Bibliografía

10. D.R.McArthur, H.Mehrzaad, R.Patel, J.Dadds, A.Pallan et al. CT Colonography for synchronous colorectal lesions in patients with colorectal cancer: initial experience. *Eur Radiol* (2010) 20 : 621-629. DOI 10.1007/s00330-009-1589-x
11. Jun Yang, Jia-Yuang Peng, Wei Chen. Synchronous colorectal cancers: A review of clinical features, diagnosis, treatment, and prognosis. *Dig Surg* 2011;28:379-385 DOI: 10.1159/000334073
12. Chien-Chih Yeh, Sheng-Chuan Hsi, Chih-Pin Chuu and Yung-Hsi Kao. Synchronous triple carcinoma of the colon and rectum. *World Journal of Surgical Oncology* 2013, 11:66
13. Krzysztof Leksowski, Malgorzata Rudzinska, Janusz Rudzinski. Computed tomographic colonography in preoperative evaluation of colorectal tumors: a prospective study. *Surg Endosc* (2011) 25:2344-2349 DOI 10.1007/s00464-010-1566-0
14. M.J.Martinez-Sapiña Llanas, S.A.Otero Muinelo, C.Crespo Garcia . Patología del recto : hallazgos en la colonografía –TC. *Radiología* 2017. <https://doi.org/10.1016/j.rx.2017.10.005>
15. Joo Hee Kim, Won Ho Kim, Tae Il Kim, Nam Kyu Kim, et al. Incomplete Colonoscopy in patients with colorectal cancer : usefulness of CT Colonography according to Tumor location. *Yonsei Med J* 48 (6):934-941, 2007 DOI 10.3349/ymj.2007.48.6.934
16. Seong Ho Park, Ju Hee Lee, Seung Soo Lee, Jin Cheon Kim, et al. CT Colonography for detection and characterisation of synchronous proximal colonic lesions in patients with stenosing colorectal cancer. *Gut* 61 (2012) : 61(12): 1716-1722.
17. JF Huisman, LW Leicher, E de Boer, HL van Wetteenen et al consequences of CT colonography in stenosing colorectal cancer. *Int J colorectal Dis* Doi : 10.1007/s00384-016-2683-6
18. Alvin C.Silva, MD, Amy K.Hara, MD, Lonathan A.Leighton, MD, Jacques P. Pheppell, MD. CT Colonography with Intravenous Contrast Material: Varied Appearances of Colo-rectal Carcinoma. *RadioGraphics* 2005; 25:1321–1334