

Perfil del TSID en programas de screening de mama en mujeres portadoras de implantes.

María Begoña Ballesteros Escolar. TSID Hospital Universitario la Princesa.

Beatriz García Sánchez .TSID Hospital Universitario la Princesa.



De las intervenciones de cirugía estética, la mamoplastia de aumento es la que se realiza con más frecuencia. Esto ocasiona que cada vez sean más las mujeres portadoras de prótesis mamarias que acuden al Programa de Detección Precoz de Cáncer de Mama, lo que conlleva una dificultad añadida a la exploración mamaria habitual, ya que en las pacientes portadoras de prótesis es más difícil realizar correctamente la mamografía.

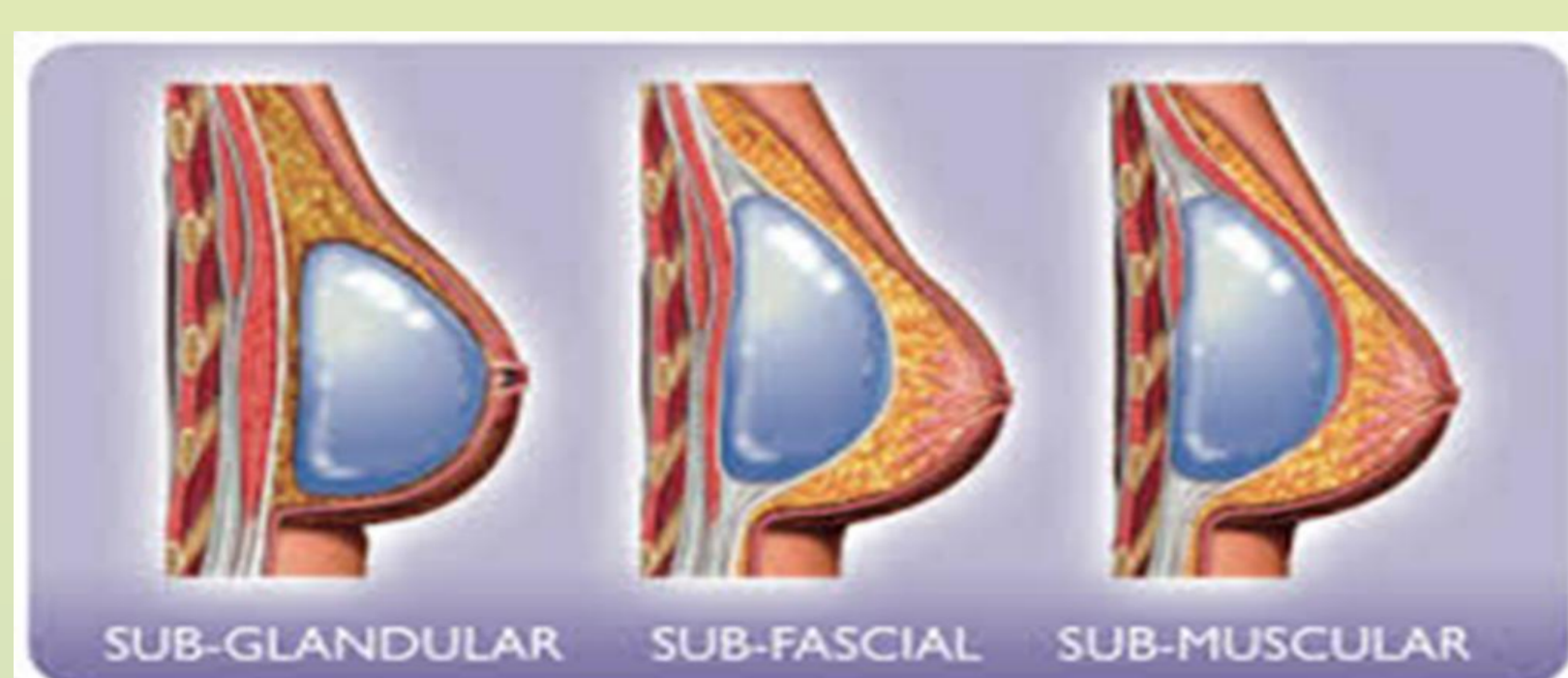OBJETIVOS

Mejorar el manejo radiológico de las mujeres portadoras de prótesis mamarias en los programas de cribado mamario, garantizando la asistencia en los siguientes llamamientos.

En las mujeres con implantes mamarios la mamografía sigue siendo el procedimiento estándar para el diagnóstico precoz del cáncer de mama.

CONOCIMIENTOS DEL TSID PARA REALIZAR MAMOGRAFÍAS CON IMPLANTES

Localización de los implantes



Forma de tipo de implante



Superficie del implante.



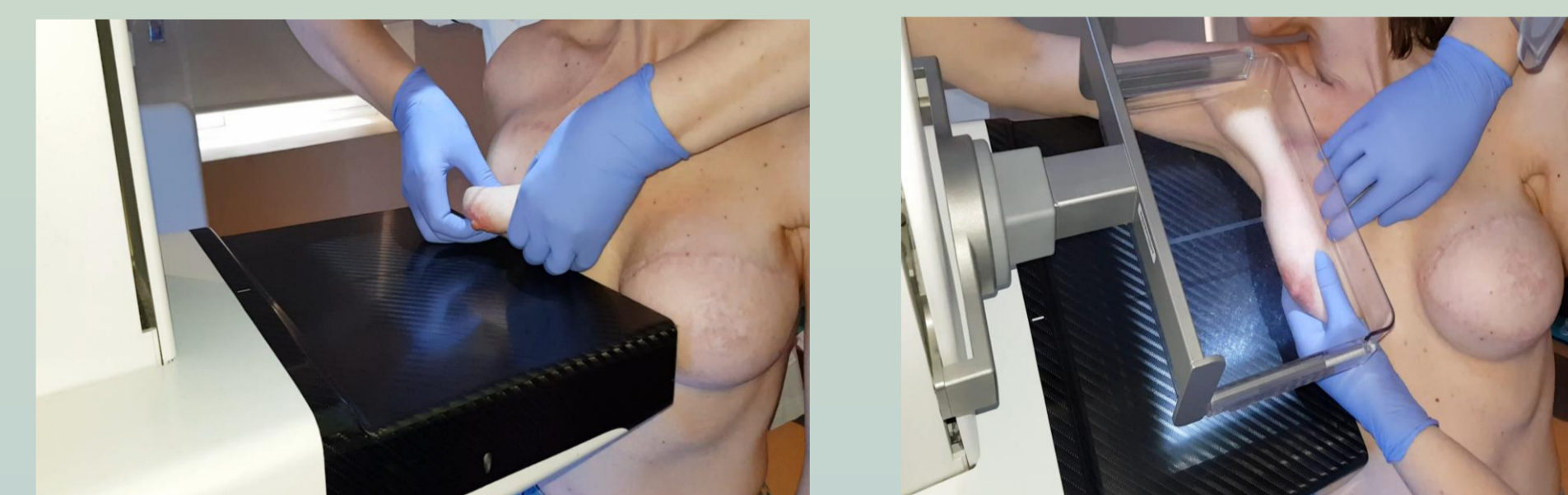
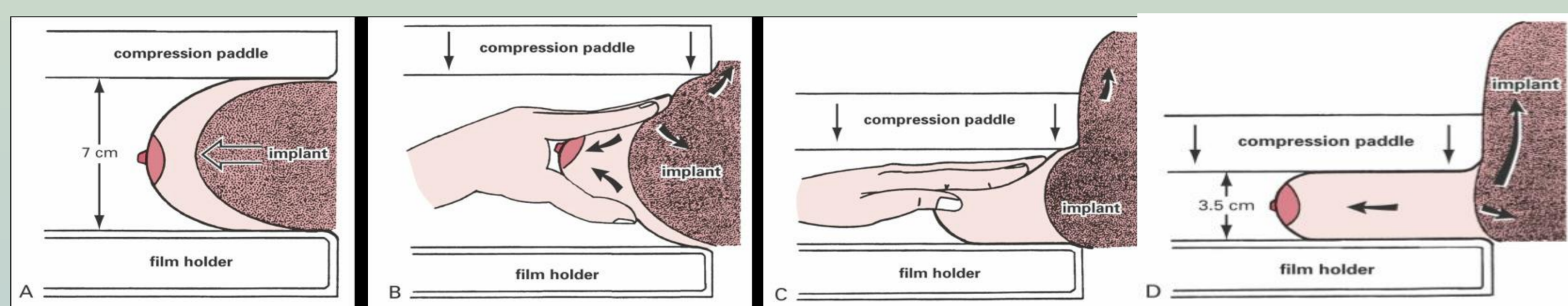
MATERIAL Y METODOS

* Entrevista previa a la mamografía. Estudios descriptivos retrospectivos desde enero del 2015 hasta enero 2018.

*Se indagará sobre el modelo de prótesis implantado y año de colocación. Si refiere un modelo PIP (Poly Implant Prothèse), se le recomendará que contacte con su médico de familia y le oriente los procesos a seguir.

*Se le entregará después una hoja informativa acerca del riesgo de rotura como consecuencia de la realización de la mamografía, que firmará bien aceptando o rechazando la prueba. Esta hoja será remitida posteriormente a la unidad de archivo y se digitalizará en su historia clínica y se registrará en la ficha informática de la mujer dentro del historial de cribado, junto al año de colocación, tipo de implante y técnica quirúrgica.

En estas mujeres portadoras de prótesis se realizará la maniobra de **EKLUND**, que consiste en traccionar la mama hacia fuera y desplazar la prótesis hacia atrás, contra la pared torácica, permitiendo mejorar la compresión del tejido mamario. Esta maniobra resulta más dificultosa en las prótesis retroglándulares, (en las que el parénquima mamario se encuentra comprimido entre la prótesis y la piel). Las imágenes mamográficas deben cumplir los criterios de calidad MQSA (Mammography Quality Standards Act) de posicionamiento, compresión, definición, contraste, exposición, ruido, artefactos y rotulación.



En el hospital Universitario de la Princesa, se realiza todo el cribado de la Comunidad de Madrid, realizamos las cuatro proyecciones básicas (cráneo caudales y oblicuas medio laterales) más dos adicionales donde incluimos el implante y la axila, para poder valorar el estado del implante y radiológicamente la axila, disminuyendo la radiación recibida.

COMPLICACIONES QUE DEBE CONOCER EL TSID CUANDO REALIZA MAMOGRAFÍAS CON IMPLANTES

CONTRACTURA CAPSULAR: contracción de la cápsula fibrosa alrededor del implante. Fundamentalmente es de diagnóstico clínico: prótesis de morfología esférica y fija, mama deformada, dolorosa e inflamada. El TSID tendrá mucha dificultad para realizar la maniobra de EKLUND, por la mala movilización del implante.

Hallazgos radiológicos: cambios en la forma de la prótesis (redondeada, irregular, con pliegues o rectificaciones del contorno), engrosamiento de la cápsula fibrosa (más evidente en ecografía) y presencia de calcificaciones periprotésicas. (Figura 1)

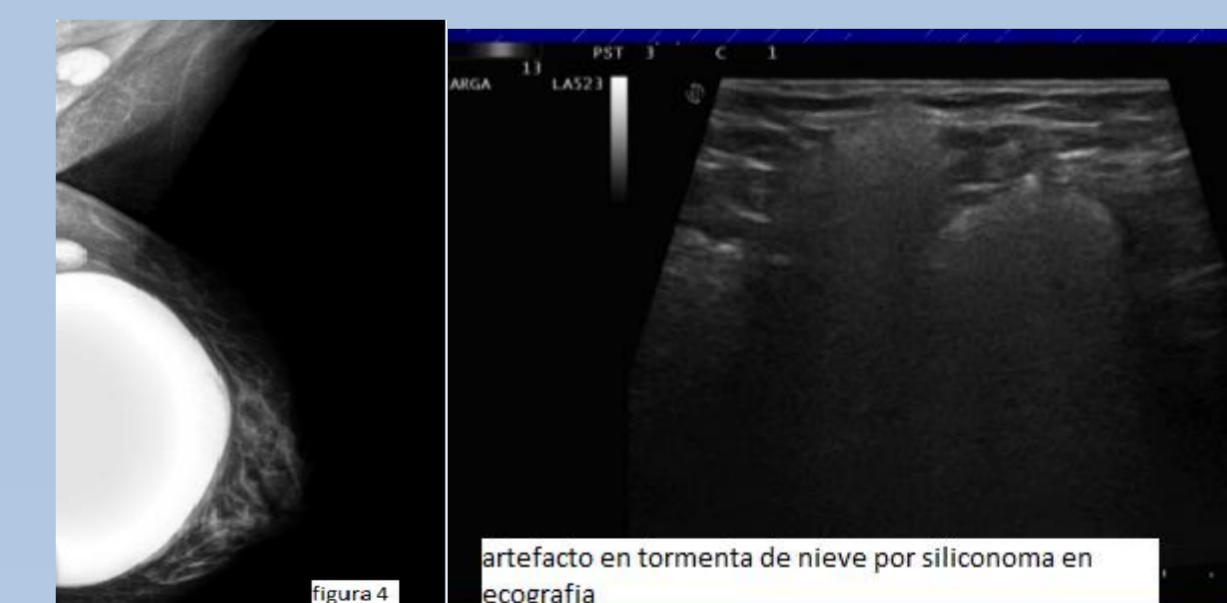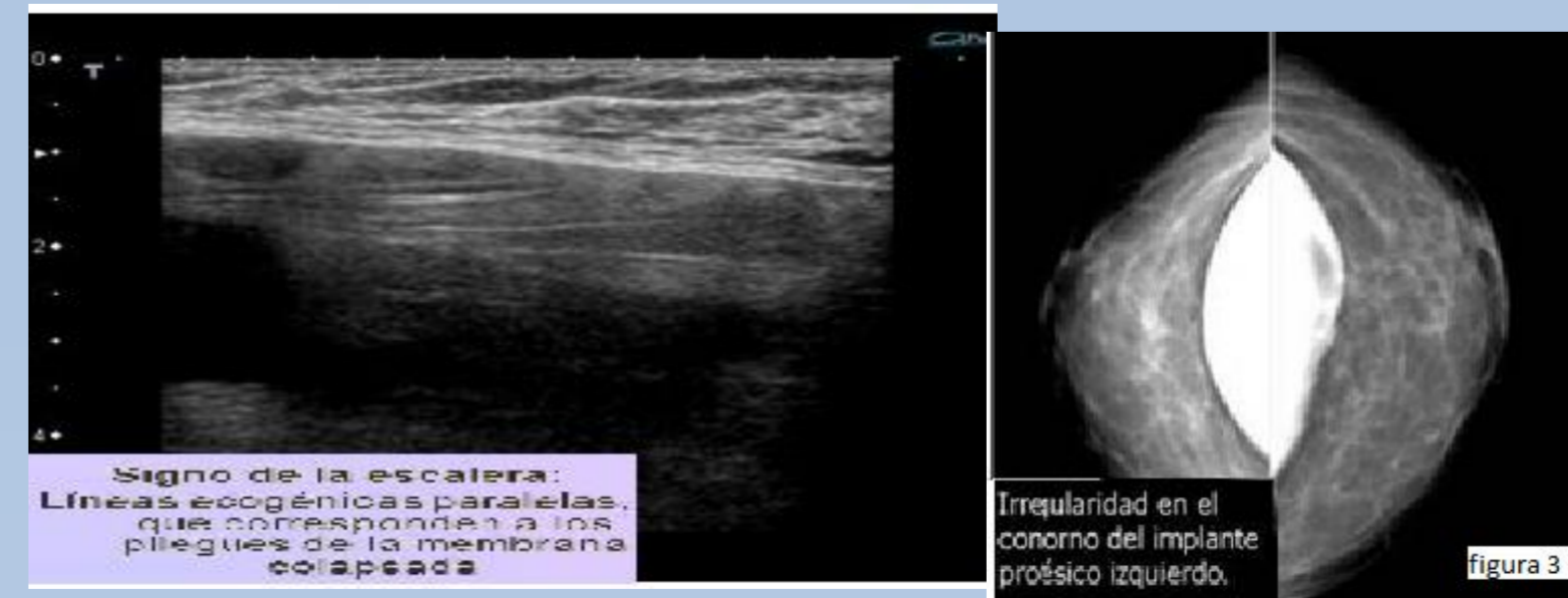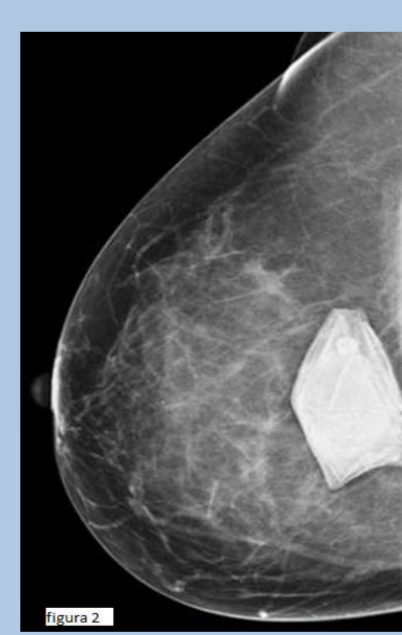
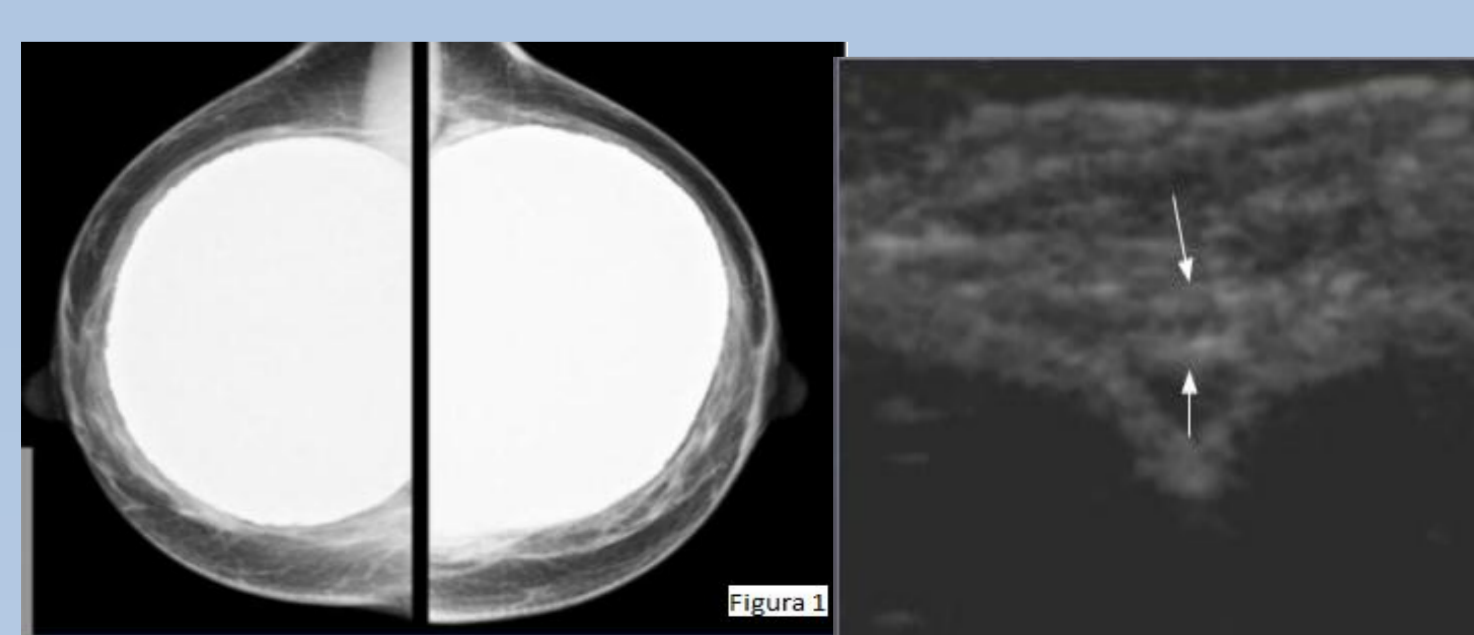
ROTURA PROTESICA: El riesgo de rotura está directamente relacionado con la edad del implante e inversamente relacionado con el grosor de la envoltura. Tipos:

Rotura de la cubierta de silicona de los implantes salinos: descompresión rápida del implante, diagnóstico clínico. En técnicas de imagen se observa la cubierta de silicona colapsada, arrugada y plegada. (Figura 2)

Rotura intracapsular de prótesis de silicona: la silicona fuera de la cubierta del implante queda contenida dentro de la cápsula fibrosa. Es la más frecuente (77-89%). (Figura 3)

Rotura extracapsular de prótesis de silicona: la silicona se desplaza fuera de la cápsula fibrosa al parénquima mamario adyacente, a lo largo del músculo pectoral mayor y/o en los ganglios axilares. Radiológicamente se puede presentar como colecciones globulares redondeadas u ovoideas de silicona libre, granulomas o áreas de fibrosis. (Figura 4)

HALLAZGOS MAMOGRAFICOS:



CONCLUSIONES

El incremento del número de mujeres portadoras de implantes mamarios a las que realizamos mamografía de cribado mamario, hace necesario que los TSID conozcan y se familiaricen con los implantes, tipos y colocación de los mismos así como los patrones radiológicos de la normalidad y de las complicaciones de las prótesis mamarias.

Bibliografía, Handel N: The effect of silicone implants on the diagnosis, prognosis, and treatment of breast cancer. *Plast Reconstr Surg* 2007; 120:81 S-93S.

Kopans D, -La mama en imágenes - 2003 Segunda edición - Editorial Marban.

Kevin C. Chung, Sunitha Malay, Melissa J. Shauver, H. Myra Kim: Economic Analysis of Screening Strategies for Rupture of Silicone Gel Breast Implants. *PRS Journal*. Volume 130, Number 1, July 2012.