

seram

Sociedad Española de Radiología Médica

34

Congreso Nacional

**PAMPLONA 24 MAYO
27 2018**

Palacio de Congresos Baluarte

23 mayo Cursos Precongreso

La Utilidad de la Angio-TC en la Evaluación de las Fístulas de Hemodiálisis.

Nerses Nersesyan, Juan Manuel Sanchís García, Marcelo Rengel Ruiz, Cecilia Rubio Maicas, Antoni Bosca Ramon, Lautaro Meneses Vega

Hospital Clínico Universitario de Valencia, Valencia, España

Objetivos

1. Evaluación de la Angio-TC (ATC) en el diagnóstico y el manejo de pacientes en hemodiálisis con Fístula Arteriovenosa disfuncionante (FAVd).
2. Su utilidad en la planificación del tratamiento endovascular.
3. La comparación de los niveles de radiación en relación con otras técnicas como la fistulografía.

Material y Métodos

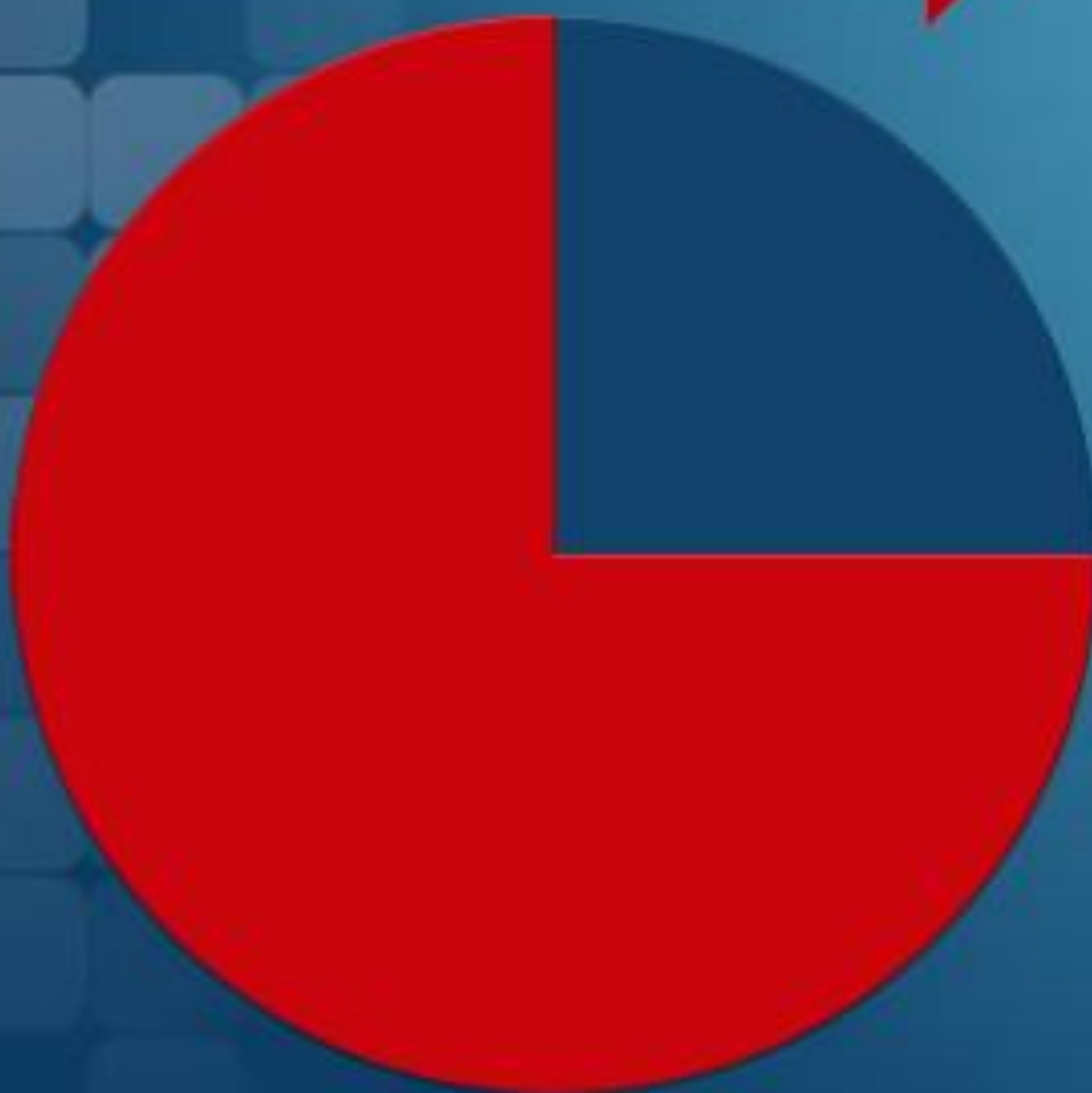
1. Se evaluó a 28 pacientes desde el inicio del estudio.
2. La mediana de edad de los participantes fue de 68 años con rango de edades entre los 48 y los 93 años.
3. La mayoría de los participantes eran del sexo masculino, 75%, siendo los 25% restante del femenino.
4. Para la realización de la prueba se utilizaron 100 ml de contraste intravenoso, a través de las venas basílica o cefálica, a 4ml/s.
5. En aquéllos pacientes que disponían de fistulografía, se compararon las dosis de radiación con la ATC.

Material y Métodos

28 pacientes
en total

100 ml CIV

A 4 ml/s



■ Mujeres

■ Hombres

Clinica y Presentación

- 1. La trombosis de la vena de la fístula se presentó en el 36% de los pacientes como hallazgo principal.**
- 2. El edema del miembro superior ipsilateral fue el hallazgo principal en el 32%.**
- 3. La estenosis del FAVI fue observada en el 18%.**
- 4. EL 11% de los pacientes se presentaron con signos de disfunción ajenos a los anteriormente descritos como escasos desarrollo de la fístula o aumento del tiempo de sangrado.**
- 5. Sólo 1 de los pacientes (3%) desarrollo el Síndrome del Robo de la Subclavia.**

Clínica y Presentación

TÍTULO DEL GRÁFICO


Trombosis FAVI

Edema MS

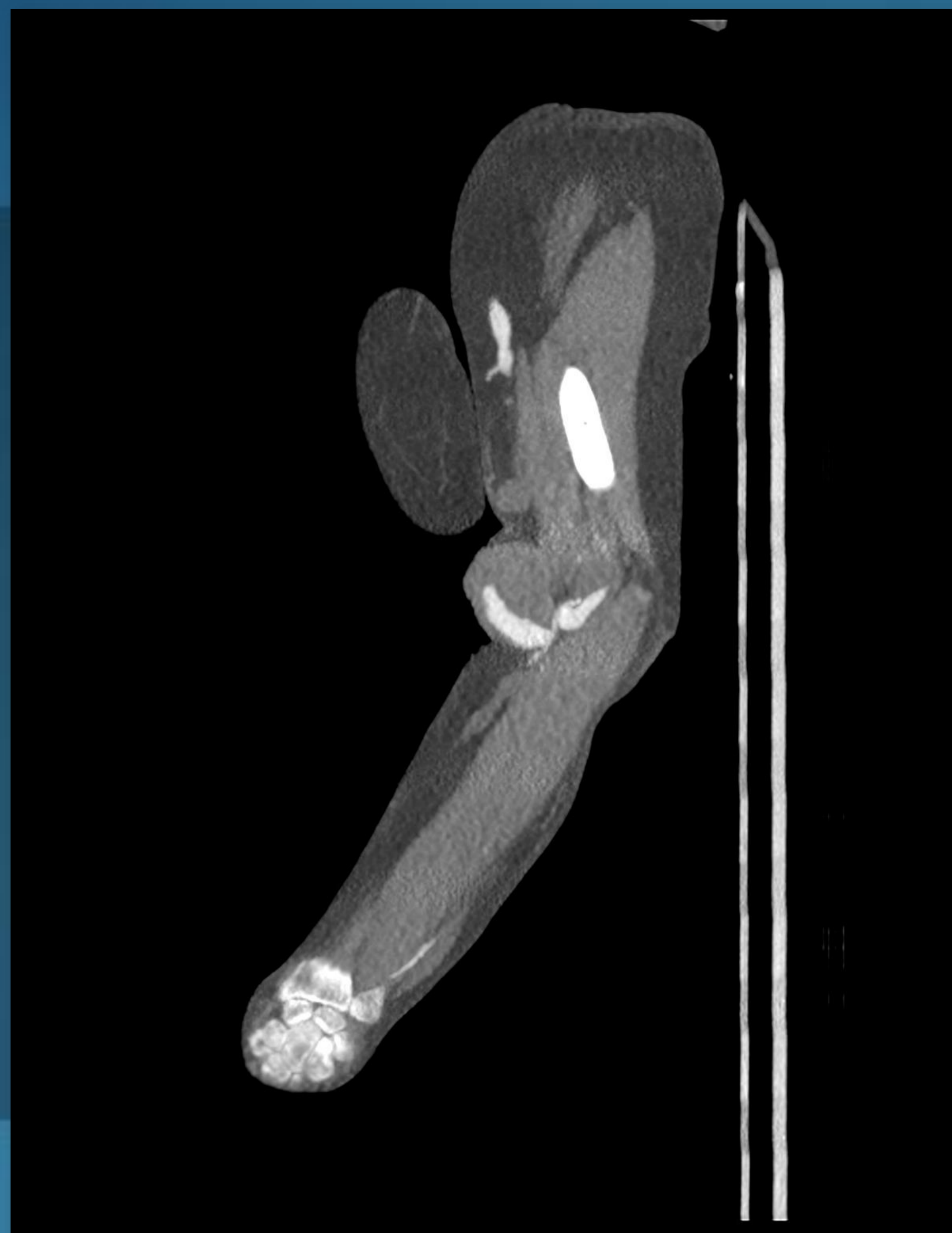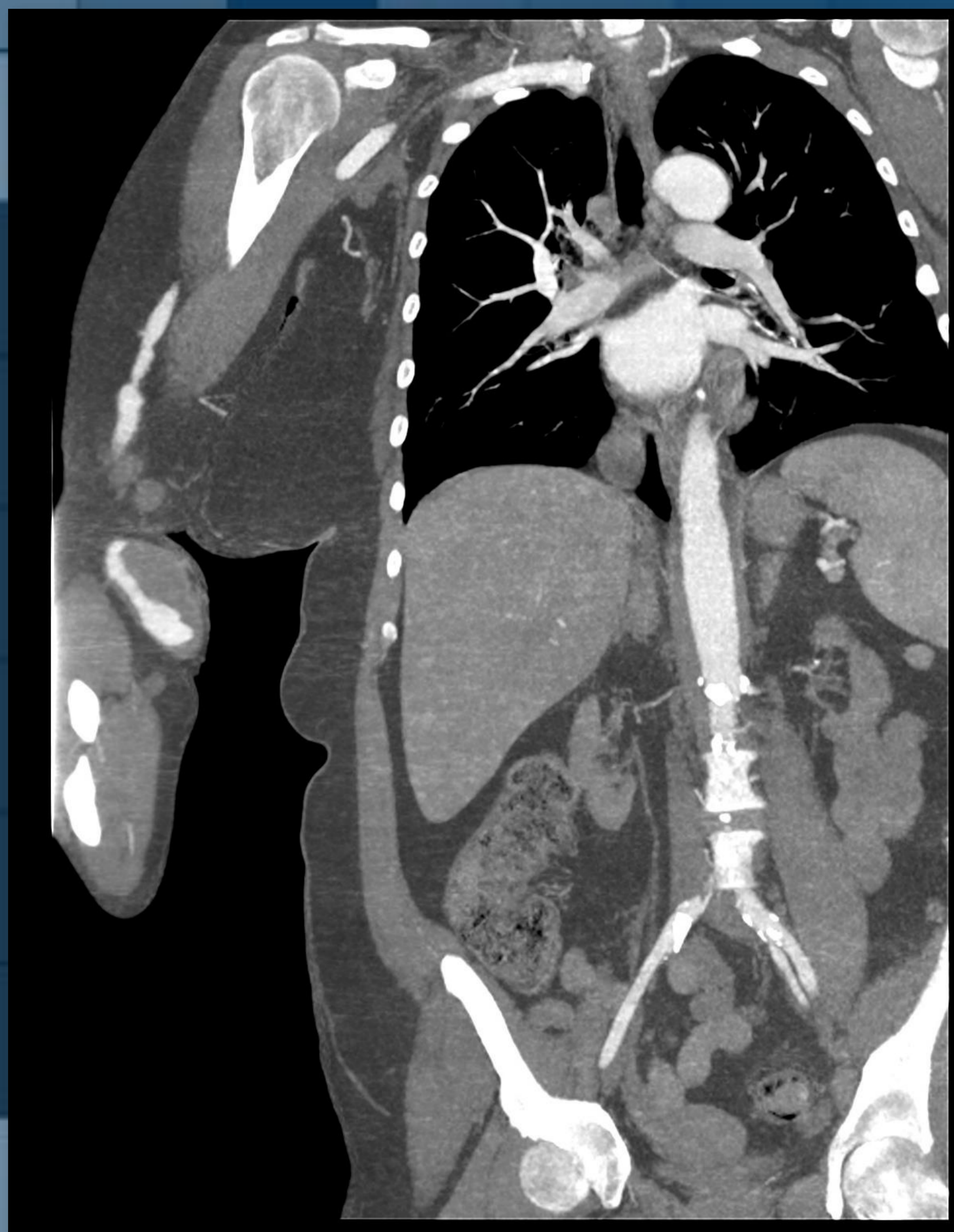
Estenosis FAVI

Disfunción FAVI

SRS



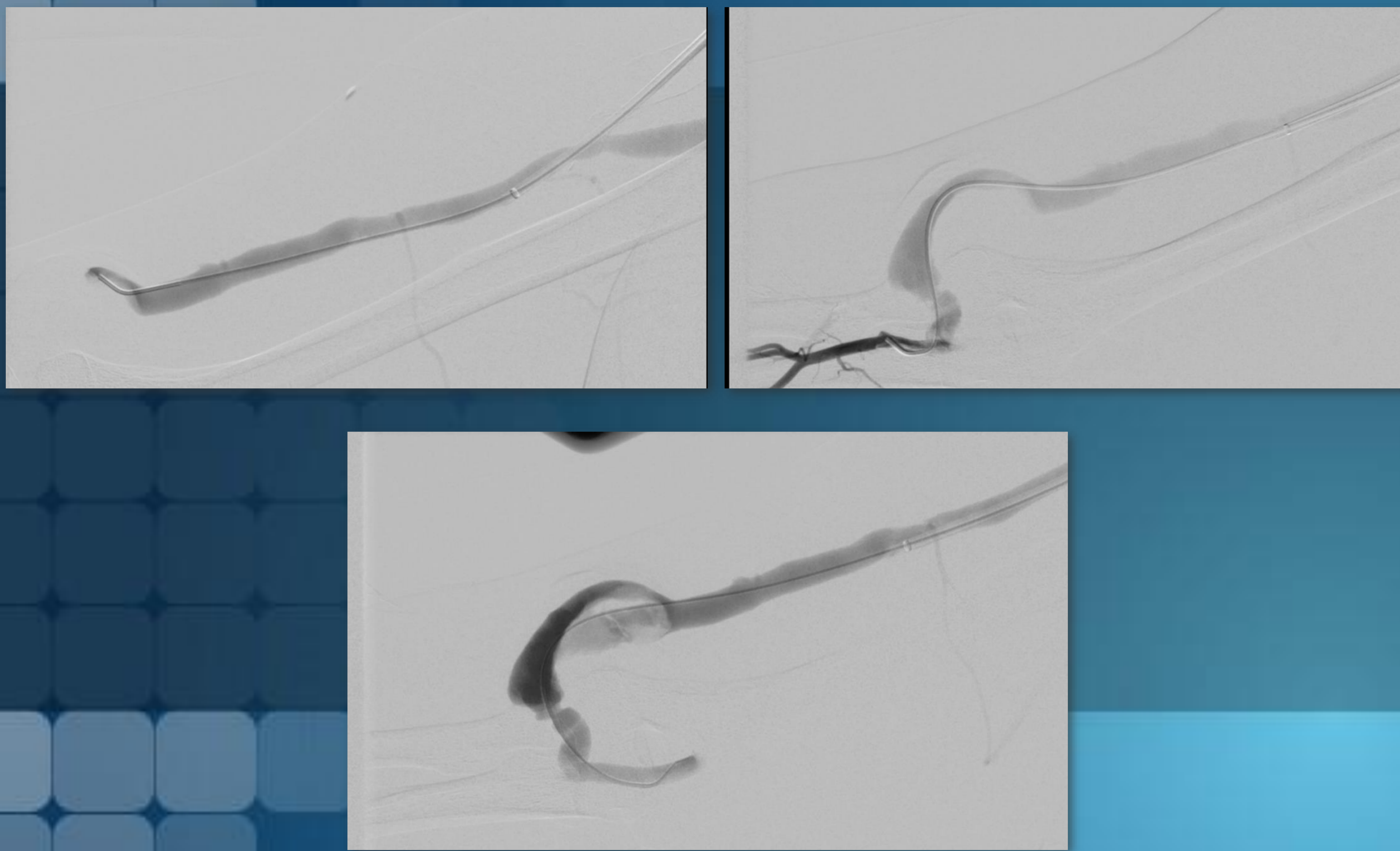
Caso 1



Se realiza angio-TC de MSD tras administración de contraste i.v. con protocolo de FAVI.

Se observa estenosis segmentaria significativa en trayecto de retorno de la vena de la fístula y trombosis parcial de la dilatación aneurismática de la vena de la fístula que se encuentra en región yuxtaanastomótica.

Caso 1



Mediante control ecográfico se realiza punción de la vena de la fístula en sentido retrógrado

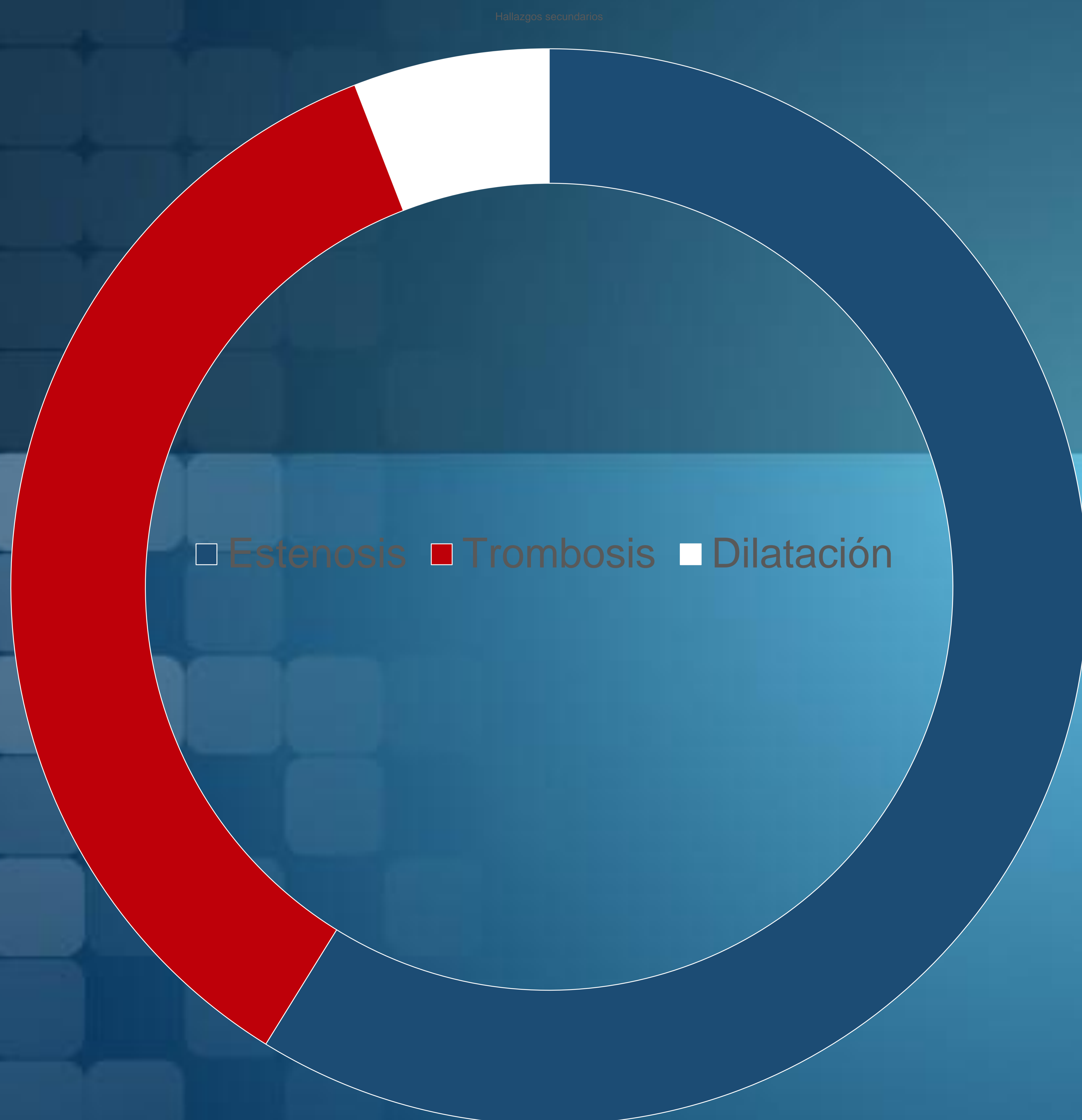
Se realiza serie angiográfica que confirma la existencia de una estenosis segmentaria significativa en el trayecto de retorno de la vena de la fístula por lo que se procede a realizar angioplastia de la misma.

En las series angiográficas de control se observa buen resultado morfológico sin estenosis residuales significativas ni signos de complicación relacionados con el procedimiento.

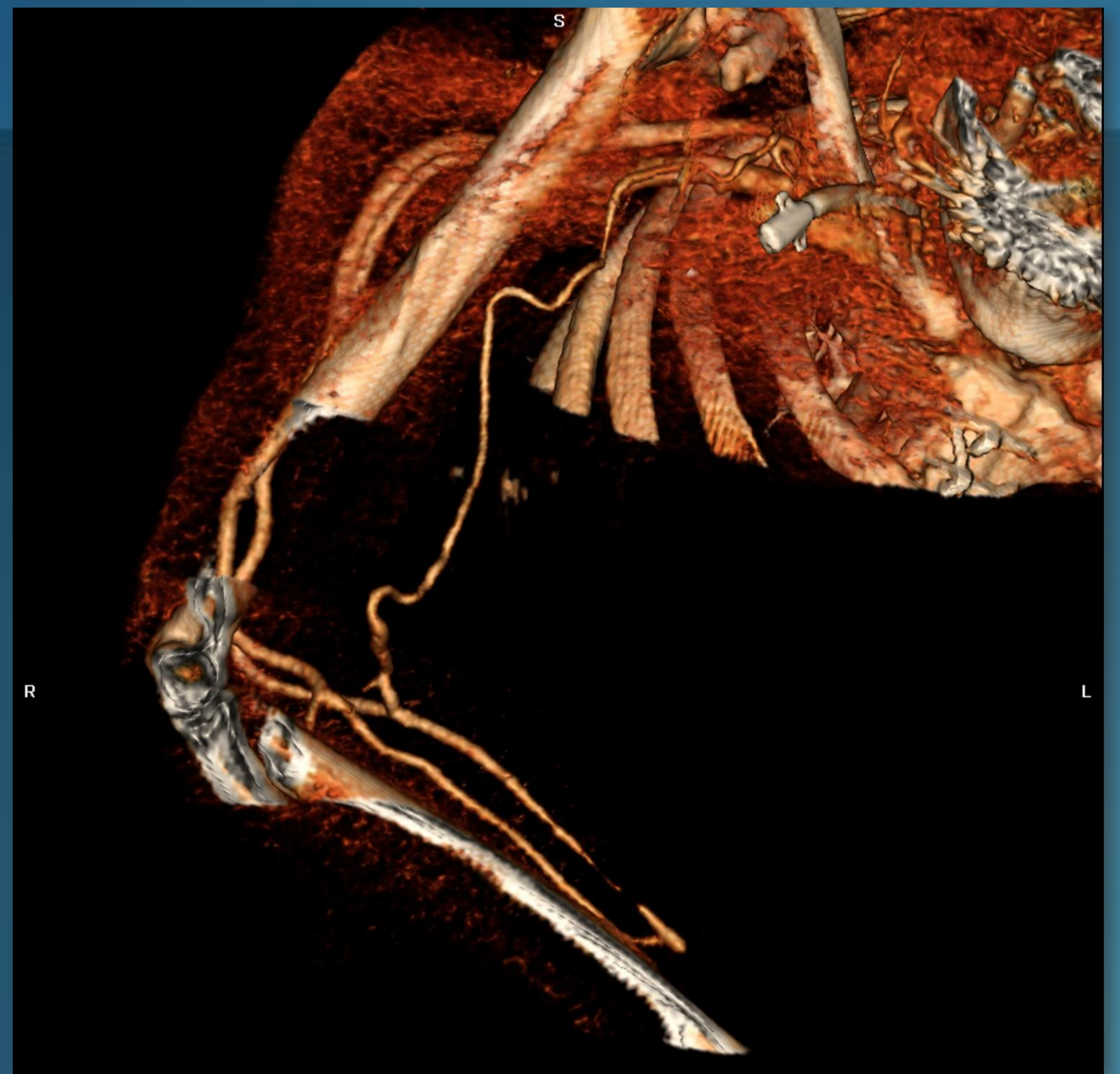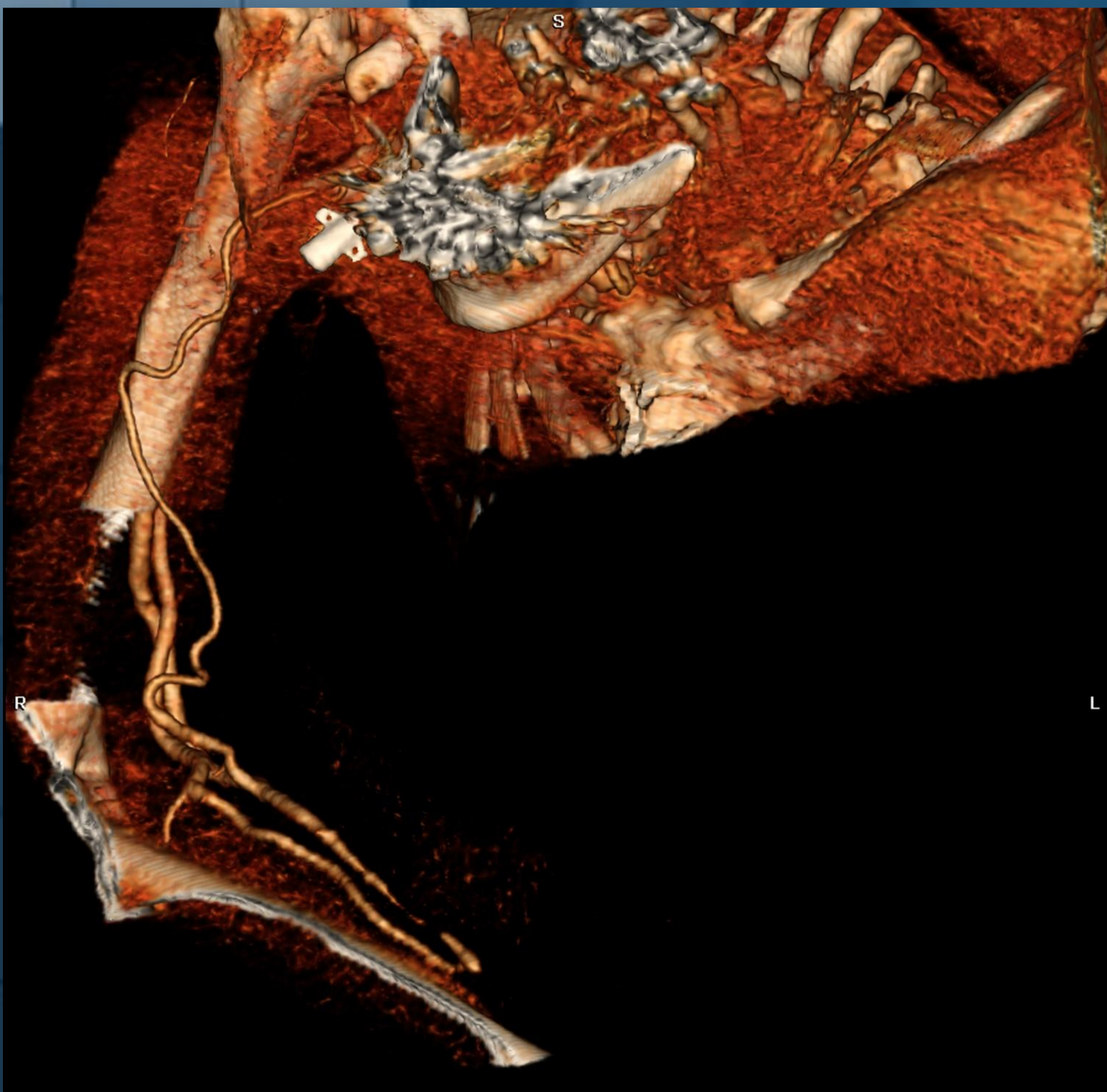
Clínica y Hallazgos secundarios

1. Se observaron hallazgos secundarios en 60% de los pacientes
2. El 58% de los hallazgos secundarios se relacionaron con estenosis venosas.
3. En el 36% se observó trombosis del FAVI.
4. El 6% restante presentaron dilataciones aneurismáticas de la vena cefálica sin otros hallazgos.

Clínica y Hallazgos secundarios



Caso 2



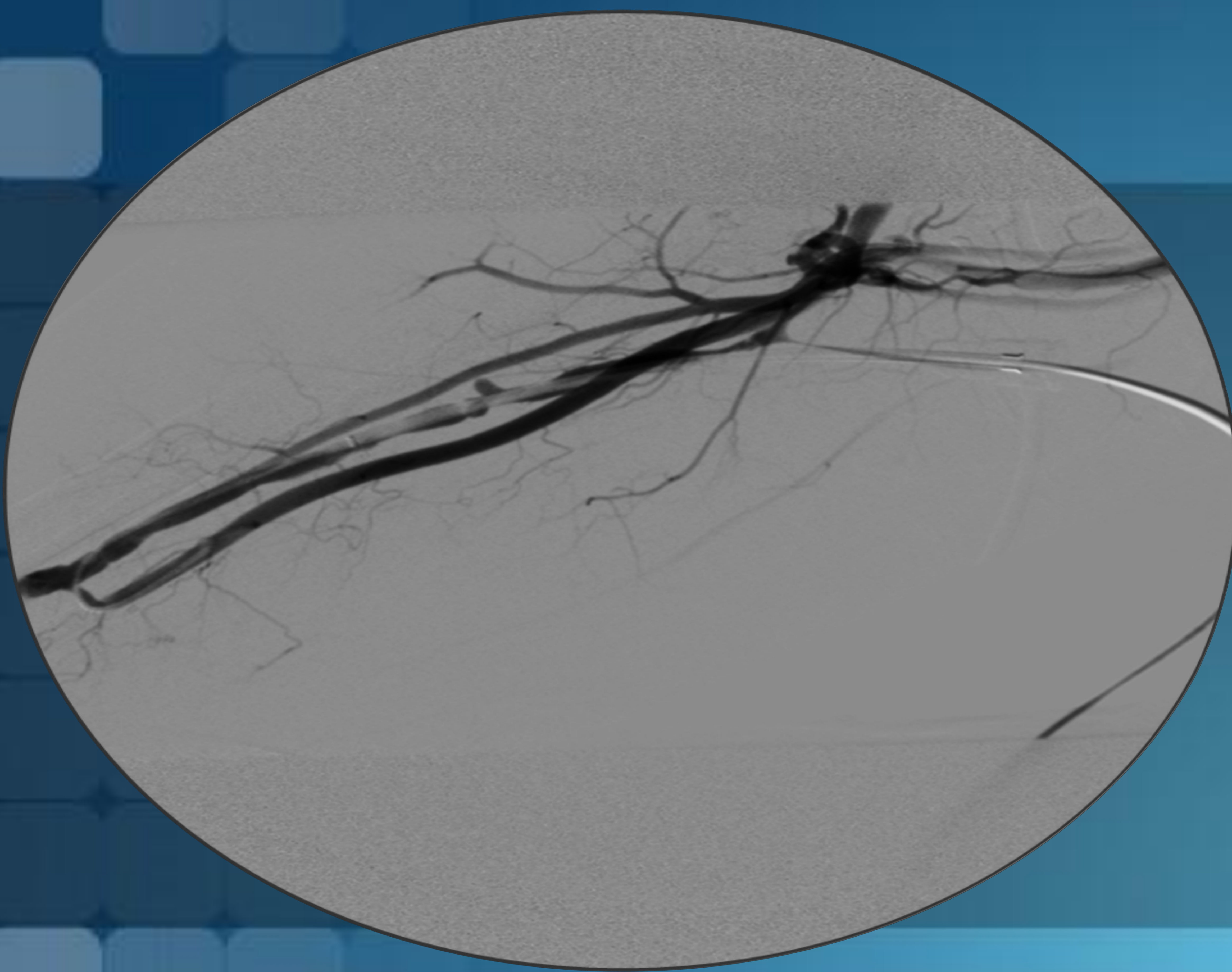
Se realiza angio-TC de MSD tras administración de contraste i.v. para estudio de FAVI.

En las reconstrucciones 3D se observa zona de estenosis significativa en vena cefálica en segmento yuxtaanastomótico. Resto de sistema venoso permeable, sin trombosis ni estenosis significativa.

Arteria subclavia derecha, axilar, braquial y radial permeables, sin estenosis críticas.

Dados los hallazgos descritos se podría realizar tratamiento endovascular.

Caso 2



Mediante control ecográfico se realiza punción retrógrada de vena cefálica derecha cerca de la anastomosis arteriovenosa para proceder a tratamiento de estenosis significativa en vena cefálica derecha ya conocida.

En las series angiográficas de control se observa buen resultado morfológico, sin estenosis residuales en la zona de angioplastia y sin signos de complicación relacionados con el procedimiento.

Resultados

1. La ATC permite evaluar la anatomía de la FAV y el árbol vascular dependiente de manera exhaustiva, facilitando la valoración segmentaria y la identificación de hallazgos patológicos.
2. Se identificó trombosis en 10 pacientes.
3. En 9 casos se observó edema del miembro superior.
4. 5 casos se presentaron con estenosis arteriales o venosas.
5. En cuanto a las dosis de irradiación, los pacientes en los que se realizó ATC mostraron niveles menores a los pacientes con fistulografía.

Conclusiones

- 1. La ATC es una herramienta importante en el diagnóstico y manejo de FAVd en pacientes con hemodiálisis.**
- 2. Su utilidad se manifiesta también en la planificación del tratamiento endovascular.**
- 3. En comparación con la fistulografía, las dosis de radiación utilizadas son menores.**