

**“INFILTRACIÓN DE FACTORES DE
CRECIMIENTO COMO
TRATAMIENTO ALTERNATIVO EN
LAS ROTURAS TENDINOSAS
COMPLETAS”**



- **Sara Escoda Menéndez**. Imagen Diagnóstica, Gijón.
- **Pedro García González**. Imagen Diagnóstica, Gijón.
- **Ana Rosa Meana Morís**. Hospital de Cabueñes, Gijón.

OBJETIVOS

- Mostrar los **resultados** obtenidos en nuestra clínica tras la **infiltración** intratendinosa **ecoguiada** de **factores de crecimiento** como tratamiento de las **roturas tendinosas** completas.

MATERIAL Y MÉTODOS


- **MUESTRA:**

- Se incluyen en la muestra aquellos *pacientes* que presentan *rotura tendinosa completa* en el estudio *ecográfico* y que *no* son candidatos a tratamiento *quirúrgico*.

MATERIAL Y MÉTODOS

- MUESTRA:

- Caso 1: varón de **79 años** que presenta en ecografía una **rotura completa** del tendón de **Aquiles**, evidenciando una separación de cabos tendinosos de **4 cm**.




*La cirugía se desestimó en este caso debido al **tiempo de evolución** de la lesión.*

MATERIAL Y MÉTODOS

- **MUESTRA:**

- Caso 2: varón de **89 años** con diagnóstico ecográfico de **rotura completa** del tendón de **Aquiles**, evidenciando un 'gap' de **2 cm**.

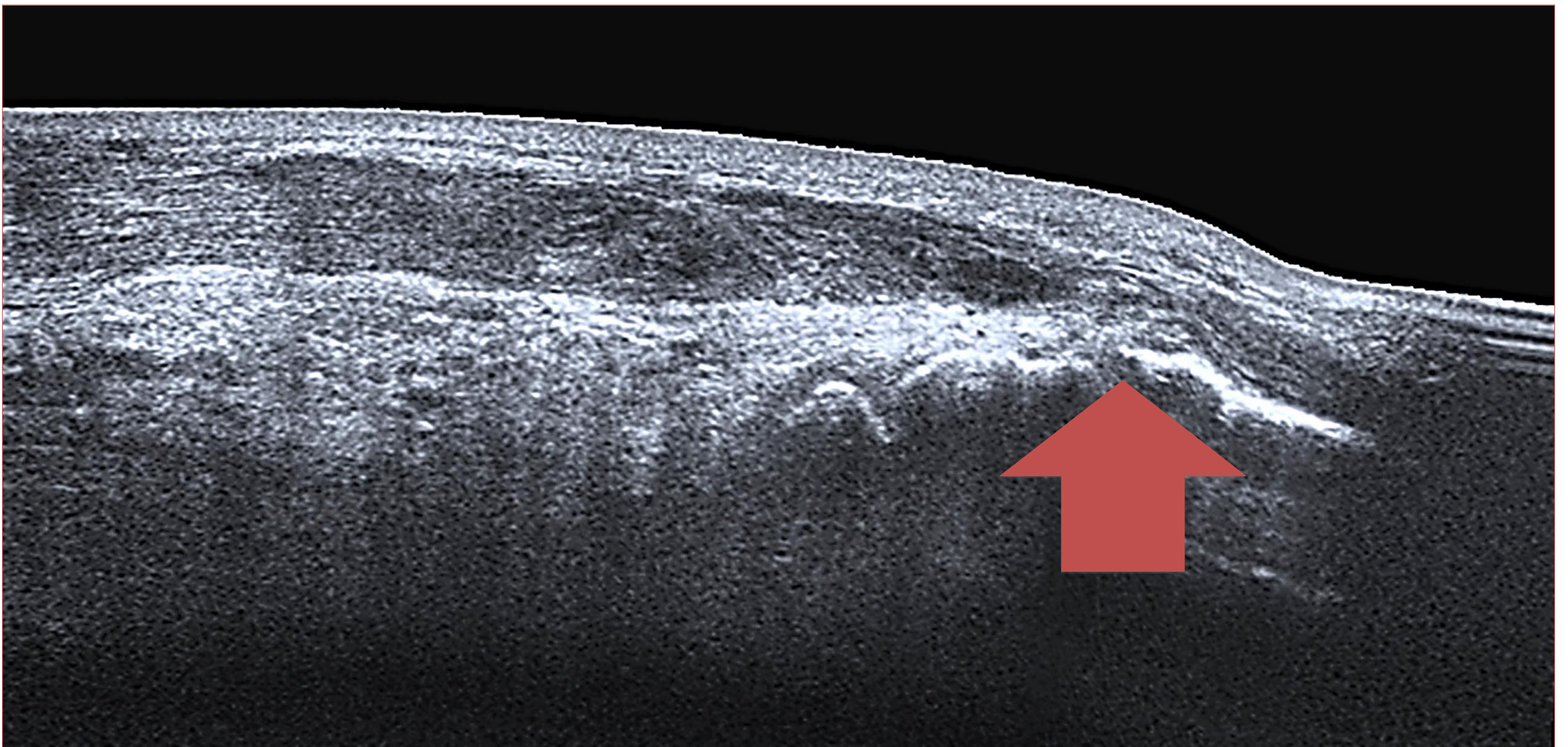


*La cirugía se desestimó por la **edad** y **comorbilidades** del paciente.*

MATERIAL Y MÉTODOS

- **MUESTRA:**

- Caso 3: mujer de **69 años** con **rotura** de espesor completo del tendón **tibial anterior** en su porción distal, a la altura de la interlínea cuneo-navicular.



*La cirugía se desestimó por **baja demanda funcional** en paciente con **escasa actividad física**.*

MATERIAL Y MÉTODOS


- **PROCEDIMIENTO:**

- Para la obtención de la fracción del plasma rico en plaquetas (*PRP*), realizamos la *extracción* de *80ml* de *sangre* venosa del propio paciente en tubos preparados con *citrate sódico*, tras la firma del consentimiento informado.

MATERIAL Y MÉTODOS

• PROCEDIMIENTO:


- Posteriormente la *centrifugamos* durante *10 minutos* a 2.200 revoluciones/minuto.



MATERIAL Y MÉTODOS

• PROCEDIMIENTO:

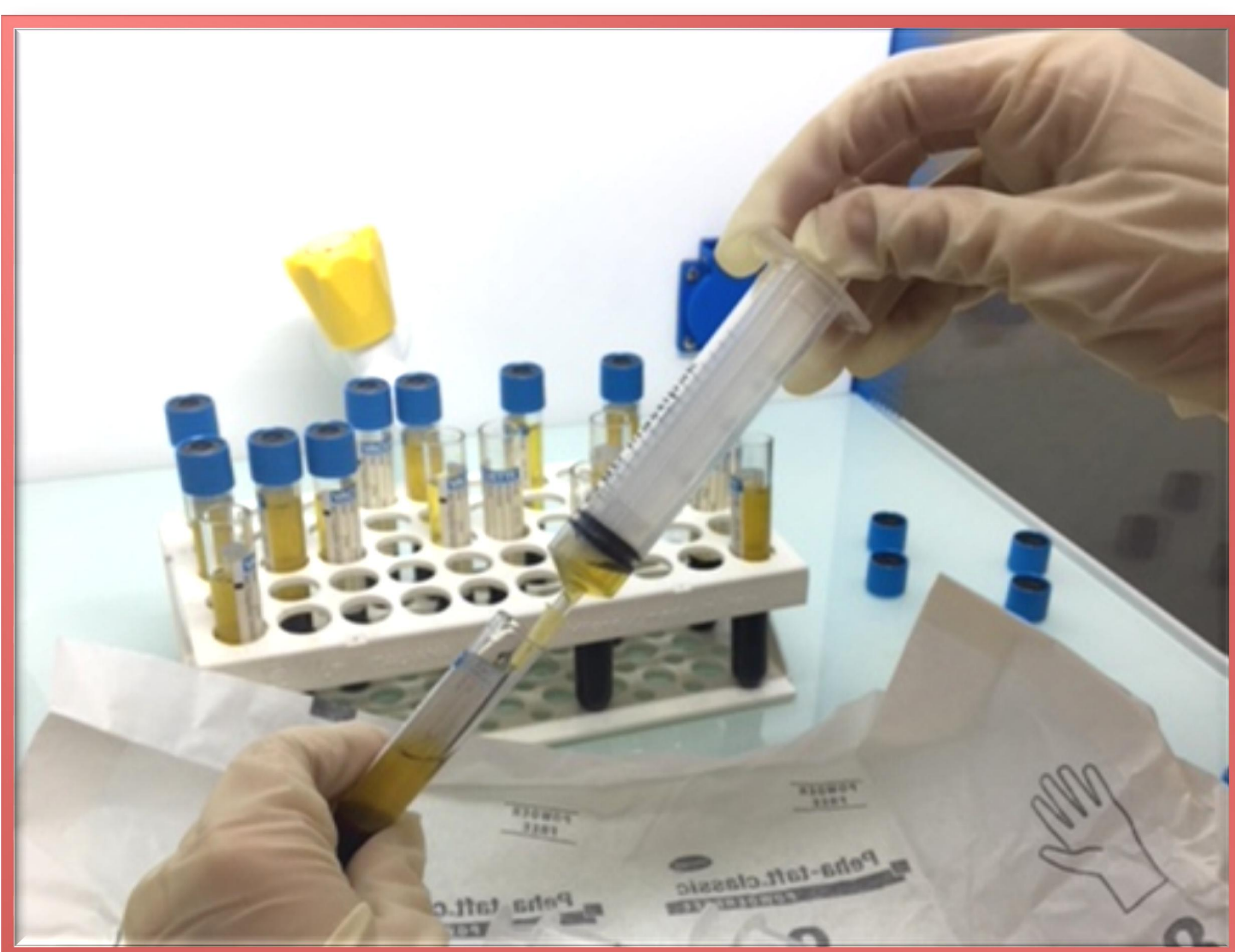
- Tras *la centrifugación*, la sangre se divide en *tres* componentes claramente diferenciados: la **fracción roja** (eritrocitos), la **fracción blanca** (leucocitos) y la **plasmática**, la cual a su vez se divide en fracción rica en plaquetas (**PRP**) y pobre en plaquetas (**PPP**).



MATERIAL Y MÉTODOS

• PROCEDIMIENTO:

- Se *extrae* el *PRP* de forma manual en una cabina de flujo laminar, obteniendo unos *8ml*, que son *activados* con 0,16ml de *cloruro cálcico*.



MATERIAL Y MÉTODOS

• PROCEDIMIENTO:

- Previo a la infiltración de los **tendones aquíleos**, realizamos un **bloqueo ecoguiado** del **nervio tibial** mediante la inyección de unos 3ml de anestésico local (mepivacaína 20mg/ml).
- En el caso del **tibial anterior**, inyectamos 3ml del mismo **anestésico** de forma **subcutánea**, próxima a la zona de punción.

MATERIAL Y MÉTODOS

- **PROCEDIMIENTO:**

- Una vez que los pacientes confirman que la anestesia ha hecho efecto, procedemos a la *infiltración* intra y peritendinosa del PRP mediante *guía ecográfica*.

MATERIAL Y MÉTODOS

- **PROCEDIMIENTO:**

- Caso 1:

Infiltramos 8ml de PRP en los cabos del tendón de Aquiles así como en el defecto tendinoso, mediante una aguja espinal 22G.

MATERIAL Y MÉTODOS

- **PROCEDIMIENTO:**

- Caso 2:

Infiltramos 8ml de PRP en los cabos del tendón de Aquiles así como en el defecto tendinoso, mediante una aguja espinal 22G.

MATERIAL Y MÉTODOS

- **PROCEDIMIENTO:**

- Caso 3:

Infiltramos unos 6ml de PRP en la solución de la continuidad del tendón tibial anterior, mediante una aguja 22G.

MATERIAL Y MÉTODOS

• PROCEDIMIENTO:

- Aunque aún **no** existe **consenso** acerca del protocolo a seguir en cuanto a la **pauta de tratamiento**, tras tres años de experiencia realizando este tipo de intervencionismo en tendinopatías, nosotros aconsejamos a los pacientes un mínimo de **dos infiltraciones** espaciadas **10 días**, siendo necesaria, en ocasiones, una tercera intervención en aquellos pacientes que no refieren clara mejoría.
- En nuestra muestra, tan sólo fue necesaria la **tercera infiltración** en el **caso 1** (rotura aquilea con 'gap' de 4cm).

MATERIAL Y MÉTODOS

• PRECAUCIONES:

- Tras el procedimiento, comunicamos a los pacientes que:

- ◆ Pueden experimentar **dolor** varios días después de la infiltración, secundario al **proceso inflamatorio** local que lleva a cabo el plasma para la **'regeneración' tendinosa**.
- ◆ Los **AINEs** están **contraindicados** durante todo el tratamiento, ya que contrarrestaría el efecto inflamatorio deseado.
- ◆ Deben mantener **'reposo relativo'** durante las dos/tres primeras semanas.

RESULTADOS

- En los *tres casos* presentados, se realizó un *control* mediante ecografía, al mes de la última infiltración y se demostró la *reparación completa* de los tendones.
- Los pacientes se encontraban prácticamente *asintomáticos* y llevaban a cabo un vida normal.

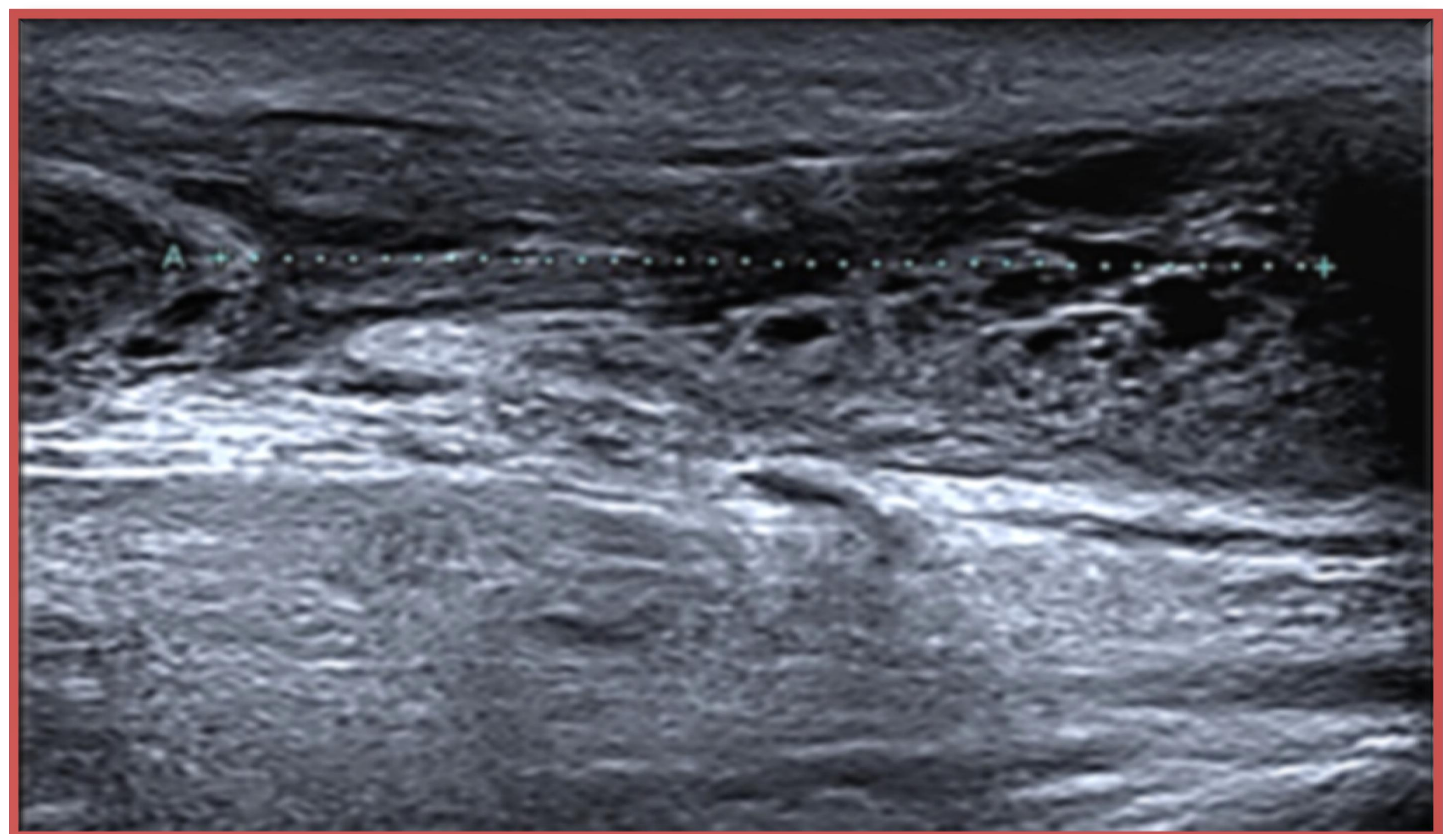


100% DE ÉXITO

RESULTADOS

-Caso 1:

ROTURA COMPLETA
TENDÓN AQUILES



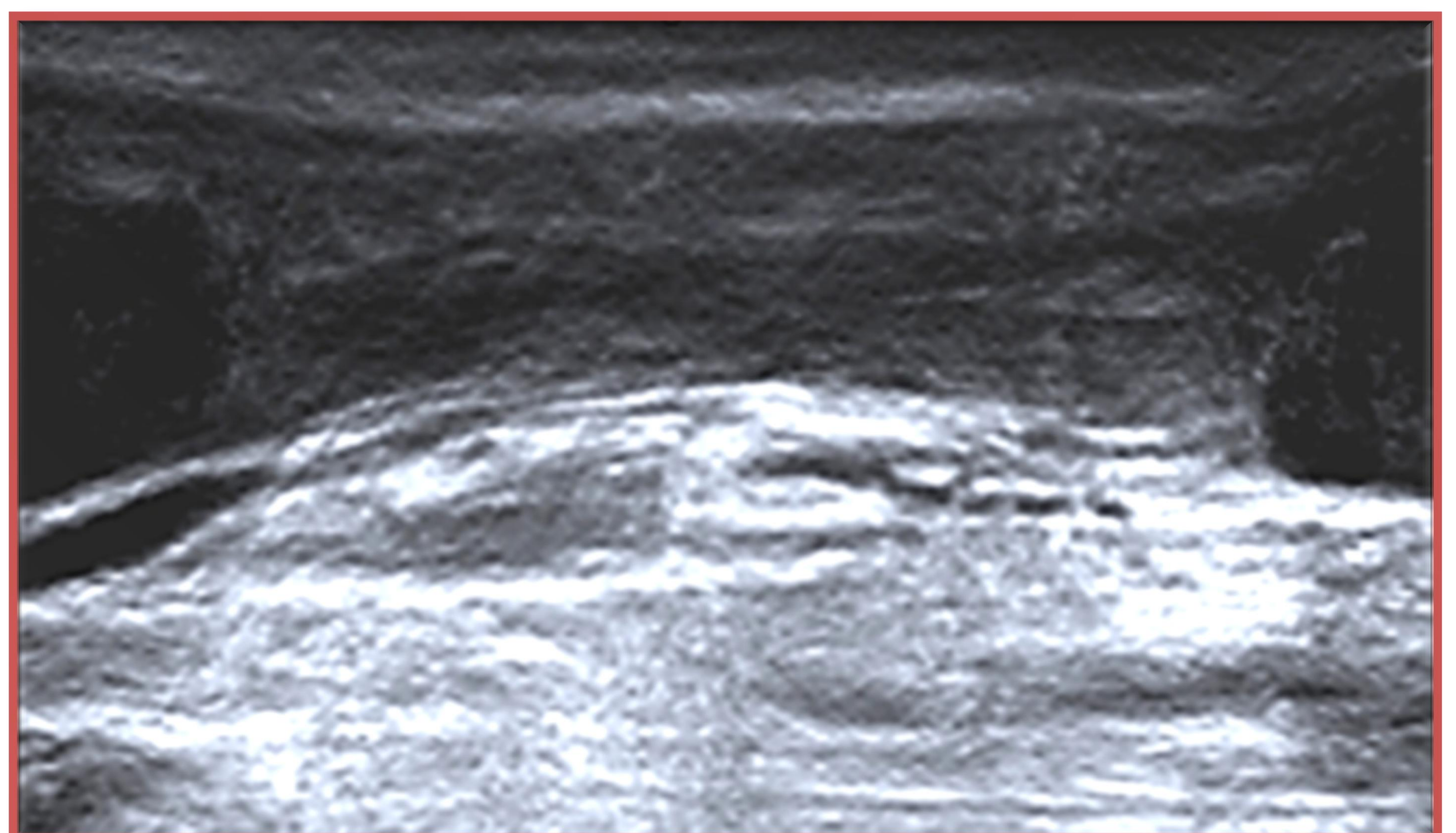
Un mes
después de la
3ª infiltración
de PRP

REPARACIÓN
TENDÓN AQUILES

RESULTADOS

- Caso 2:

ROTURA
COMPLETA
TENDÓN AQUILES



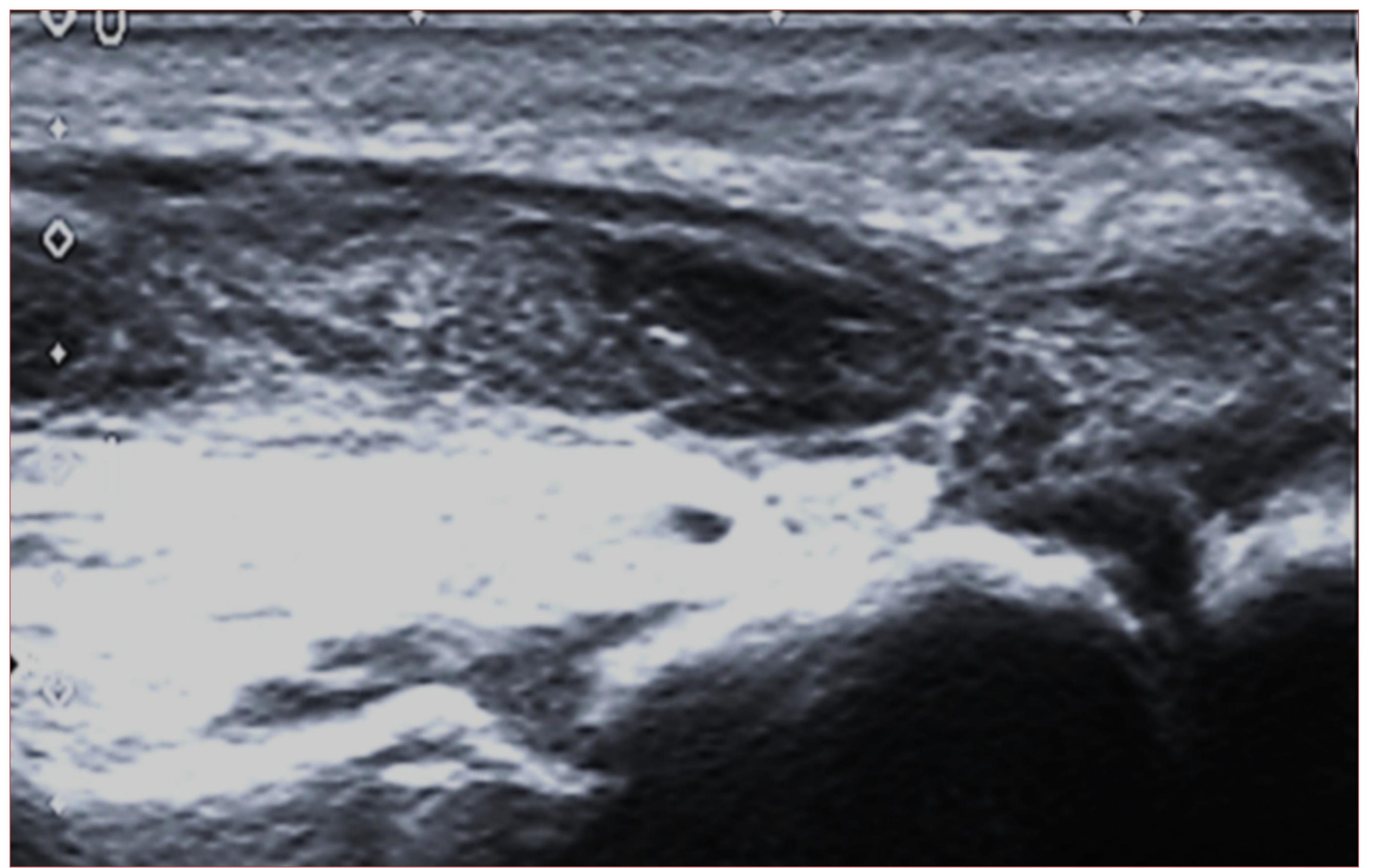
Un mes
después de la
2ª infiltración
de PRP

REPARACIÓN
TENDÓN AQUILES

RESULTADOS

- Caso 3:

ROTURA COMPLETA
TENDÓN TIBIAL
ANTERIOR



Un mes
después de la
2ª infiltración
de PRP

REPARACIÓN
TENDÓN TIBIAL
ANTERIOR

CONCLUSIONES

*‘Proponemos la **infiltración** ecoguiada de **factores de crecimiento** como **tratamiento alternativo** a la cirugía en **roturas tendinosas completas** en **pacientes no susceptibles de intervención quirúrgica.**’*

BIBLIOGRAFÍA

1. Mazzocca AD, McCarthy MBR, Chowaniec DM, Dugdale EM, et al. The positive effects of different platelet-rich plasma methods on human muscle, bone and tendon. The American Journal of Sports Medicine, Vol.40, No.8.
2. Andia I, Latorre PM, Gómez MC, et al. Platelet-rich plasma in the conservative treatment of painful tendinopathy: a systematic review and meta-analysis of controlled studies. British Medical Bulletin, 2014, 1-17.
3. Nguyen RT, Borg-Stein J, McInnis K. Applications of platelet-rich plasma in musculoskeletal and sports medicine: an evidence-based approach. PM R 2011;3:226-250.
4. Lee KS, Wilson JJ, Rabago DP, Baer GS, Jacobson JA, Borrero CG. Musculoskeletal Applications of Platelet-Rich Plasma: Fad or Future? American Journal of Roentgenology. 1 de marzo de 2011;196(3):628-36.
5. Foster TE, Puskas BL, Mandelbaum BR, Gerhardt MB, Rodeo SA. Platelet-Rich Plasma: From Basic Science to Clinical Applications. The American Journal of Sports Medicine. 1 de noviembre de 2009;37(11):2259-72.
6. Redler L, Thompson S, Hsu S, Ahmad C, Levine W. Platelet-rich plasma therapy: a systematic literature review and evidence for clinical use. Phys Sportsmed. febrero de 2011;39(1):42-51.
7. Middleton KK, Barro V, Muller B, Terada S, Fu FH. Evaluation of the effects of platelet-rich plasma (PRP) therapy involved in the healing of sports-related soft tissue injuries. Iowa Orthop J. 2012;32:150-63.
8. Paoloni J, De Vos RJ, Hamilton B, Murrell GA, Orchard J. Platelet-rich plasma treatment for ligament and tendon injuries. Clin J Sport Med 2011 Jan;21(1):37-45.