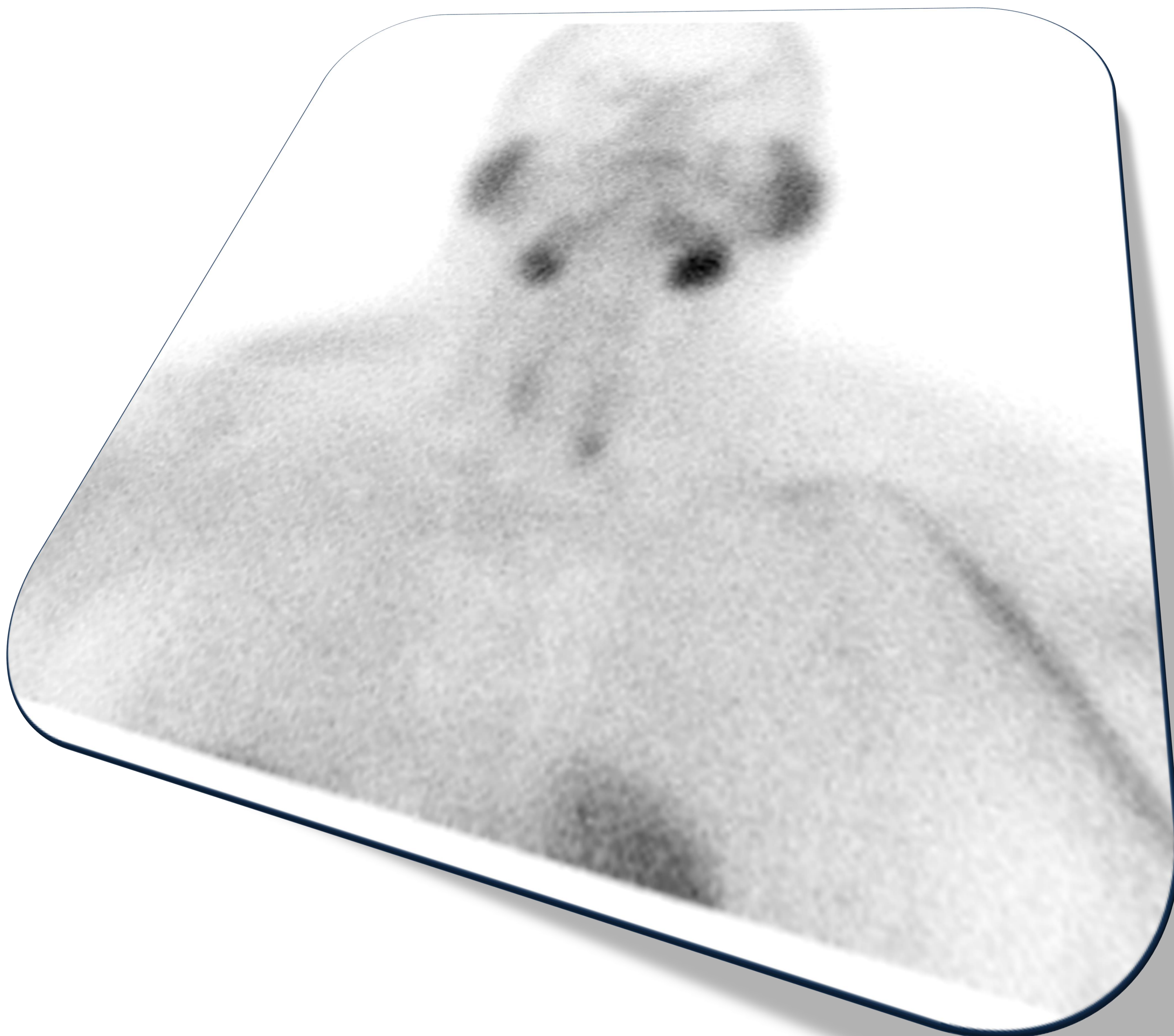


DIAGNOSTICO DEL ADENOMA PARATIROIDEO MEDIANTE ECOGRAFÍA Y CORRELACIÓN CON GAMMAGRAFIA 99MTC-SESTAMIBI: RESULTADOS EN 20 CASOS

*Laura Díaz Rubia, Jose Antonio Miras Ventura,
Irene Garrido Márquez, Laura Guirado Isla*

Hospital Campus de la Salud, Granada, España



OBJETIVOS

- Describir la técnica y la utilidad de la ecografía en el diagnóstico de los adenomas paratiroides.
- Analizar los hallazgos ecográficos en el diagnóstico del adenoma paratiroideo y compararlos con los resultados de la gammagrafía ^{99m}Tc -sestamibi.
- Mostrar los resultados obtenidos en nuestra muestra de pacientes.
- Extraer unas conclusiones.

MATERIAL Y METODOS

- Hemos analizado las ecografías de cuello solicitadas a pacientes por hiperparatiroidismo primario y las hemos comparado con gammagrafías ^{99m}Tc-sestamibi de sustracción o de doble fase realizadas a posteriori.
- Las ecografías se realizaron con un equipo Philips Affiniti 50 utilizando una sonda lineal (L12-5 Mhz).
- Se consideraron adenomas paratiroides aquellas estructuras nodulares hipoecogénicas, de morfología ovoide/redondeada localizadas en íntima relación con el tiroides.
- Hemos realizado un estudio estadístico descriptivo básico con medias y porcentajes.
- Se incluyeron variables demográficas (edad y sexo) y otras como los hallazgos radiológicos en ecografía: adenoma paratiroideo, nódulo tiroideo y adenopatía/ganglio y en pacientes con sospecha de adenoma paratiroideo en ecografía su correlación con la gammagrafía.

RESULTADOS

- Se realizaron 20 ecografías de cuello.
- El 65% fueron mujeres y la edad media fue de 48 años (Gráfico 1).
- En 14 pacientes se encontraron imágenes ecográficas sugerentes de adenomas paratiroides.
- En las gammagrafías de éstos, encontramos en 9 pacientes, captaciones del trazador sugerentes de adenomas paratiroides y en resto no, correspondiéndose las imágenes ecográficas en la gammagrafía con nódulos tiroideos en 3 pacientes y ganglios en 2 pacientes.
- De los 6 pacientes con ecografía normal encontramos que en la gammagrafía de 3 de ellos se observaron captaciones sugerentes de adenomas paratiroides. (Gráfico 2).

Sales

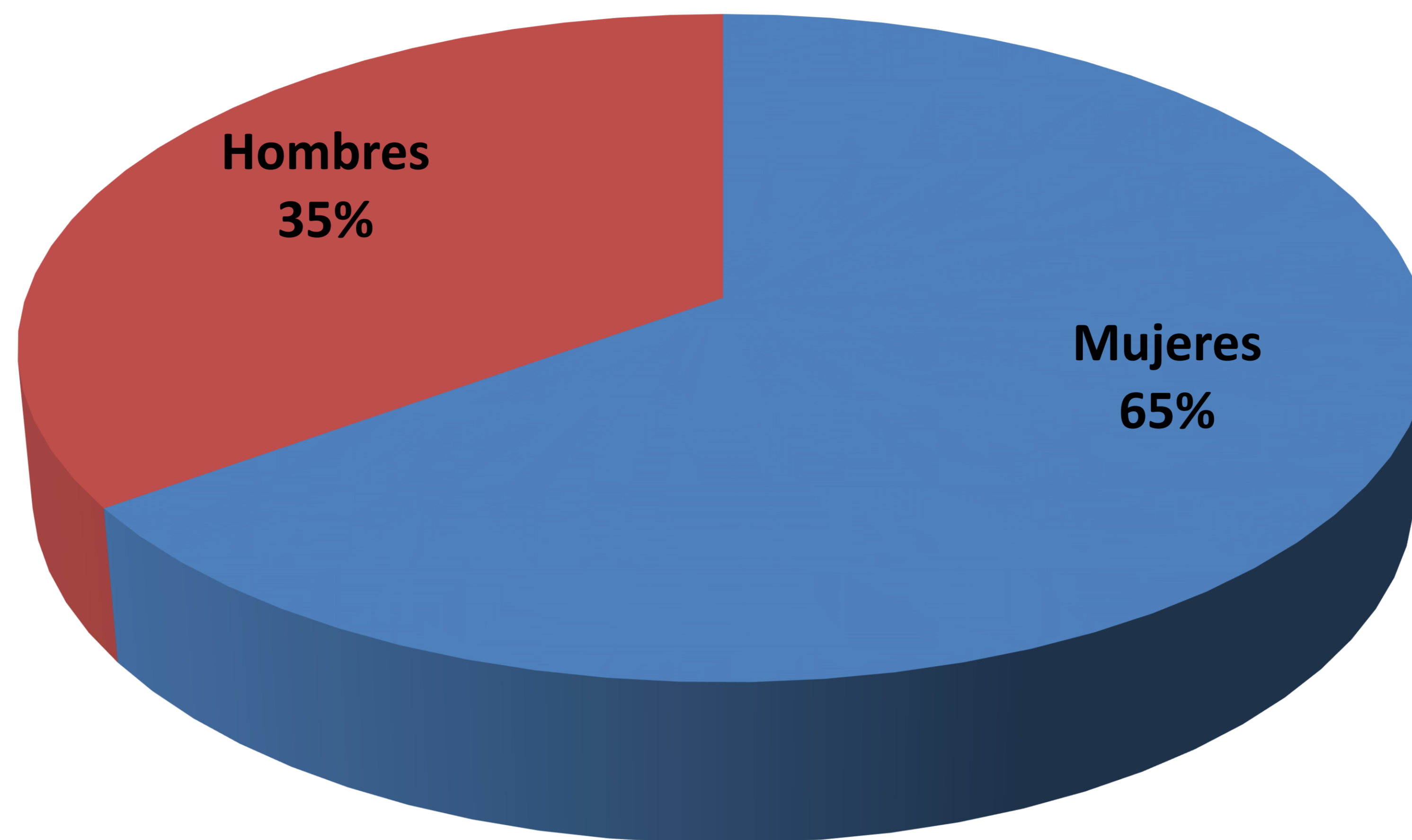


Gráfico 1. Distribución por sexo de la muestra estudiada.

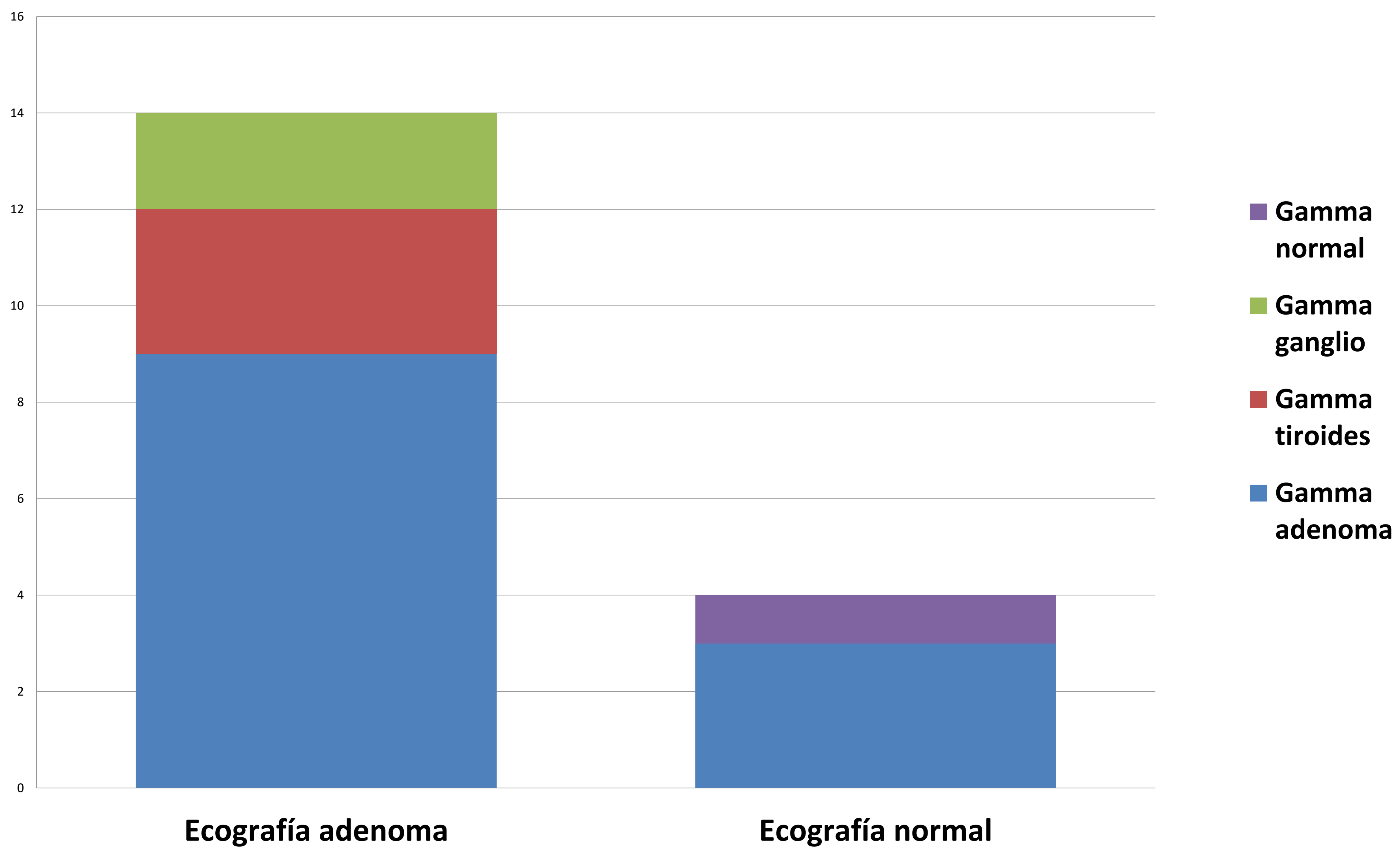


Gráfico 2. Correlación ecografía y gamma.

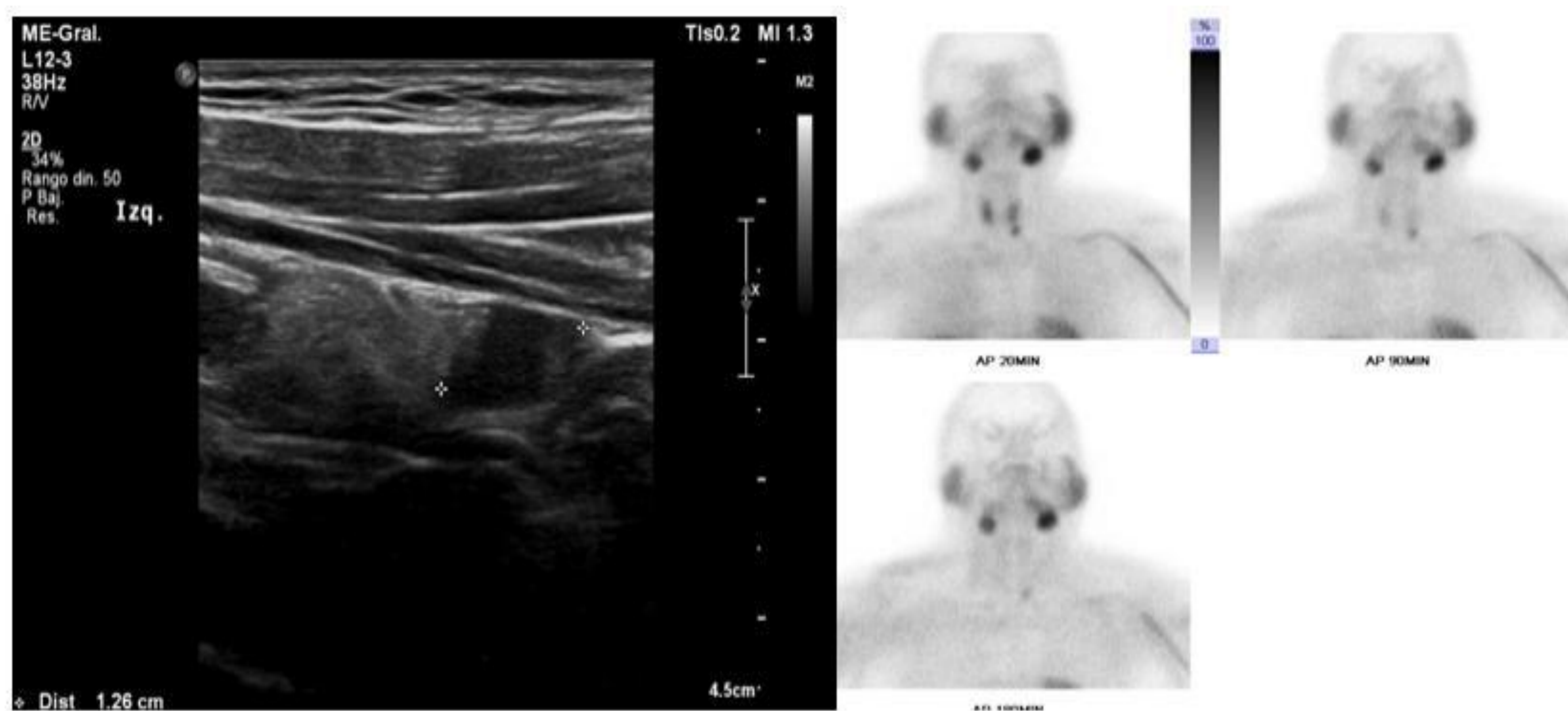


Imagen 1. Ecografía y gammagrafía de paciente con adenoma paratiroideo izquierdo.

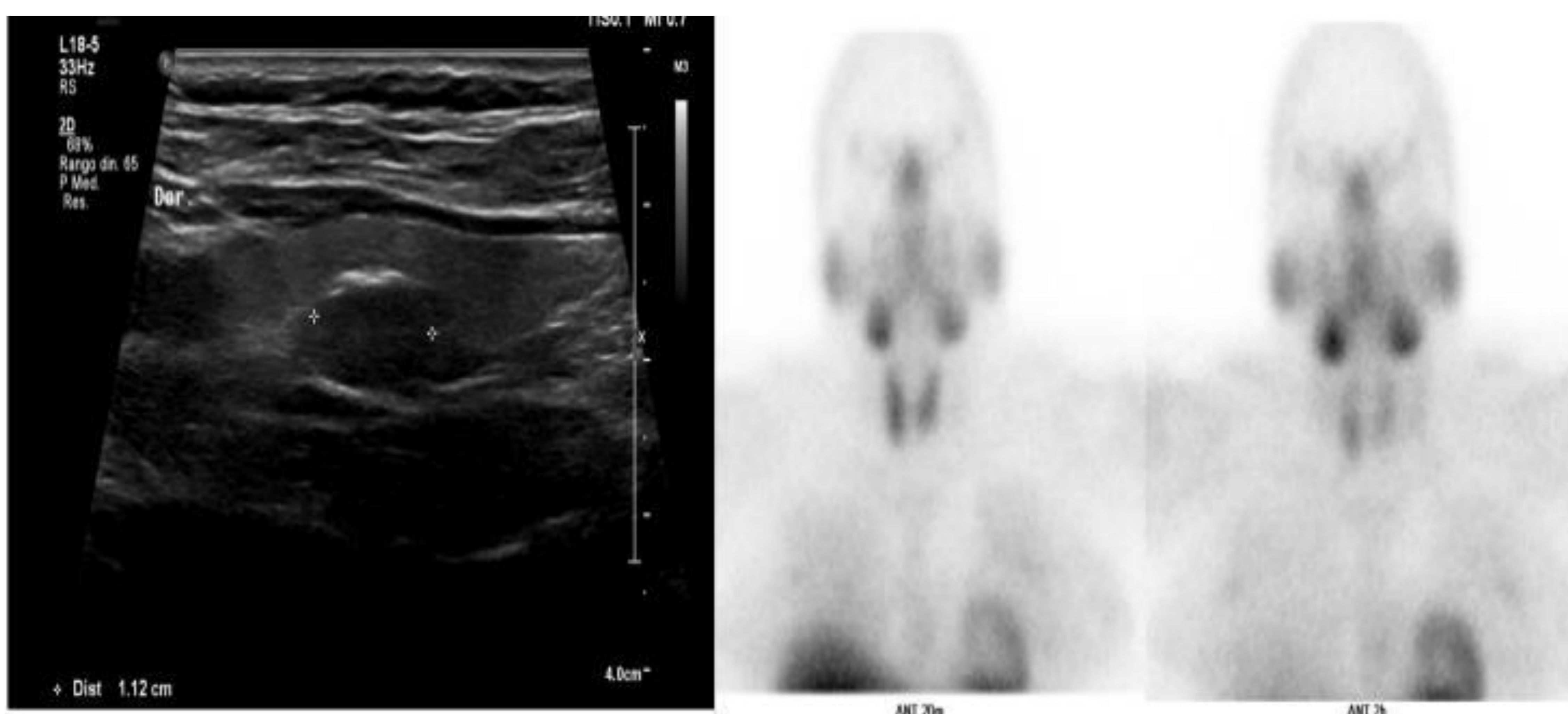


Imagen 2. Ecografía con sospecha de adenoma en paratiroides derecha con gammagrafía normal.

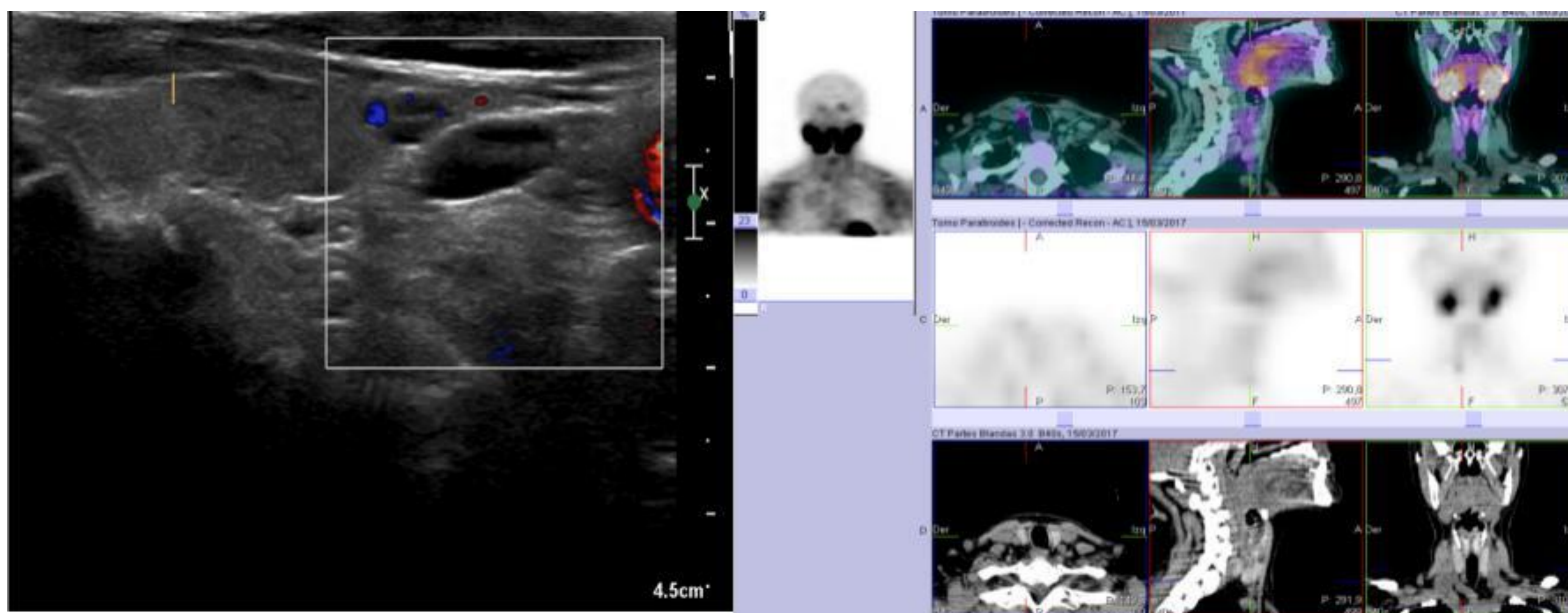


Imagen 3. Ecografía con sospecha de adenoma en paratiroides inferior derecha con gammagrafía y SPECT-TC positivos.

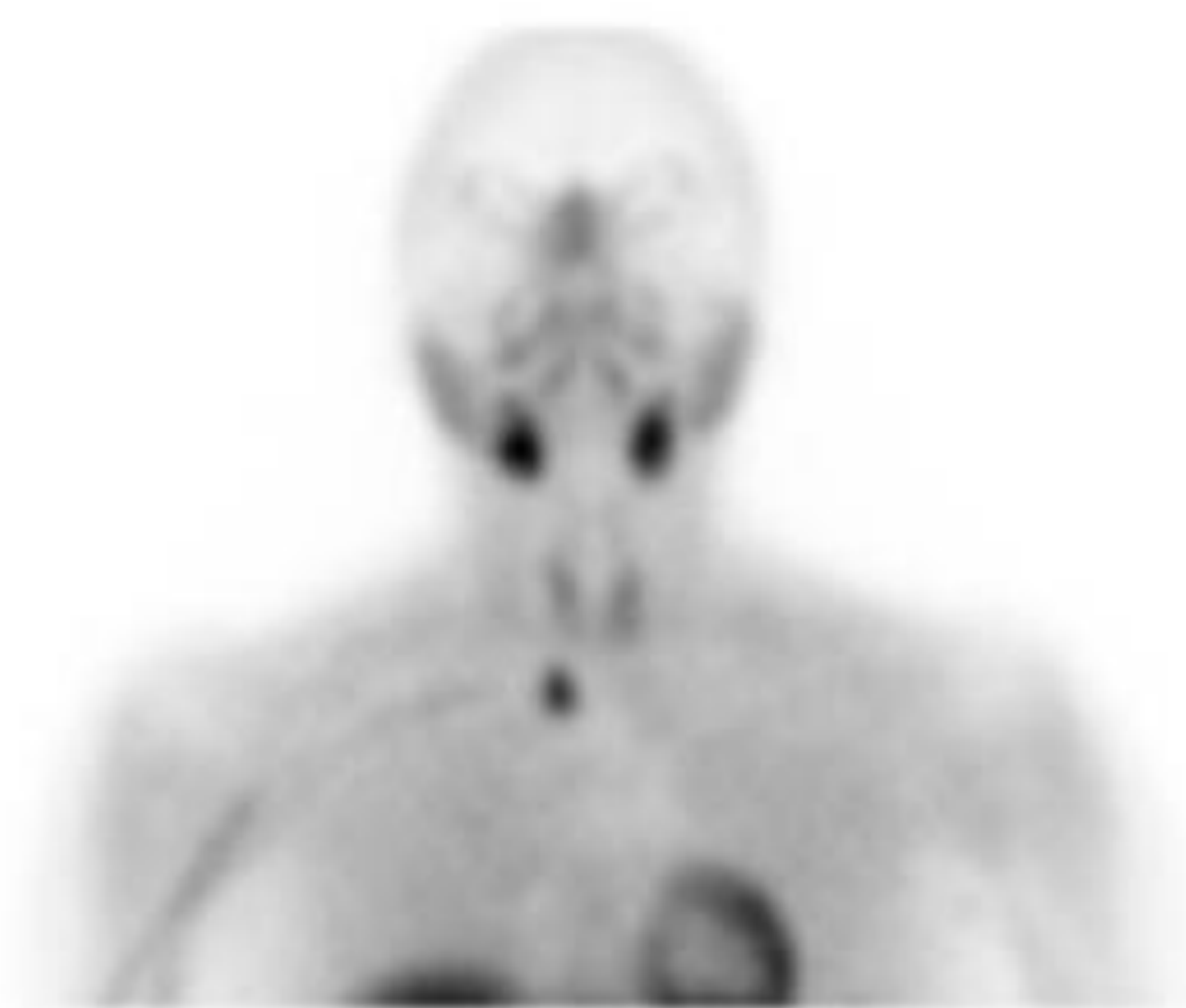
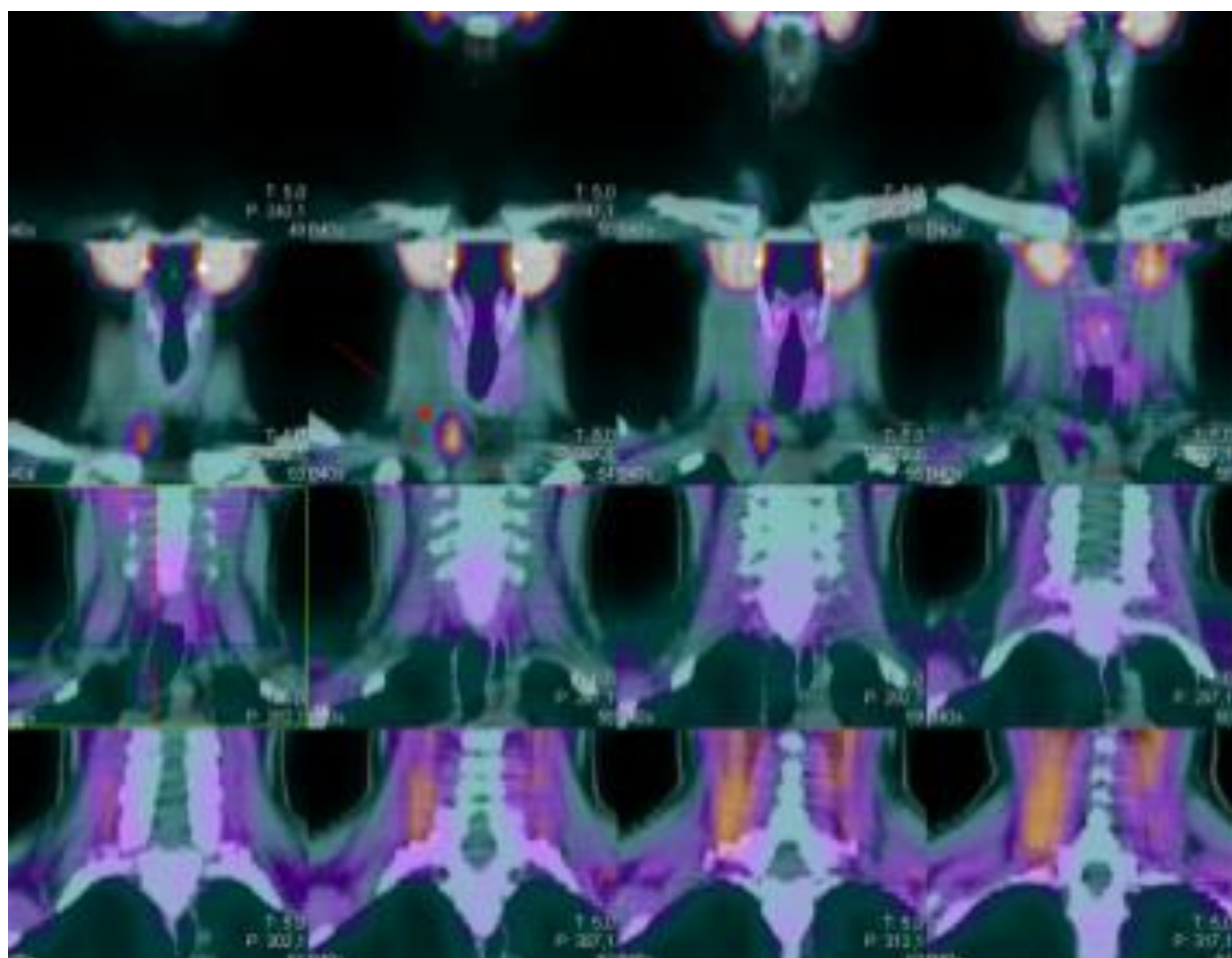


Imagen 4. SPETC-TC y gammagrafía de paratiroides en la que se observa adenoma ectópico inferior derecho con ecografía normal .

CONCLUSIONES

- La ecografía es una prueba sensible y no invasiva para el estudio de los adenomas paratiroides, aunque no está exenta de falsos positivos al compararla con la gammagrafía.

REFERENCIAS

- 1. Clark PB, Perrier ND, Morton KA. Detection of an Intrathyroidic parathyroid adenoma using single-photon emission CT 99m Tc sestamibi scintigraphy and CT. AJR 2005; 184: S16- S18.
- 2. Fuster D, Ybarra J, Ortín J, Torregrosa JV, Gilabert R, Setoain X, et al. Role of pre-operative imaging using 99mTc-MIBI and neck ultrasound in patients with secondary hyperparathyroidism who are candidates for subtotal parathyroidectomy. Eur J Nucl Med Mol Imaging 2006;33:467-73.
- 3. Perie S, Fessi H, Tassart M, Younsi N, Poli I, St Guily JL, et al. Usefulness of combination of high resolution ultrasonography and dualphase dual-isotope iodine 123/technetium Tc 99m sestamibi scintigraphy for the preoperative localization of hyperplastic parathyroid glands in renal hyperparathyroidism. Am J Kidney Dis 2005;45:344-52.