

**seram**

Sociedad Española de Radiología Médica

**34**

**Congreso Nacional**

**PAMPLONA 24 MAYO  
27 2018**

Palacio de Congresos Baluarte

**23 mayo Cursos Precongreso**

# **RADIOLOGÍA ABDOMINAL: preparaciones, medicamentos y medios de contraste**

José Ignacio Rodríguez Martín, Sara Morón Hodge,  
Nuria Saturio Galán, Manuel Varo Alonso, Mar Tapia  
Viñe, Carmen Martín Hervás

**Hospital Universitario La Paz, Madrid, España**

## OBJETIVOS DOCENTES

- Se presentará un listado de medios de contraste: intravasculares iodados, intracavitarios, basados en gadolinio, gastrointestinales positivos y negativos y ecográficos. Mostraremos sus características fundamentales con los protocolos que empleamos para pacientes con condiciones determinadas (metformina, insuficiencia renal, alérgicos a contrastes).
- Revisaremos los fármacos de uso habitual en la Sección de Abdomen. Recopilaremos los parámetros más relevantes: principio activo, mecanismo de acción, indicaciones, contraindicaciones, dosis en función de la indicación, posibles efectos adversos y diferentes vías de administración.
- Repasaremos las preparaciones habituales recomendadas (ayunas, ingesta de líquidos, dietas pobres en residuos...) y las que se adjuntan a los pacientes para la realización de pruebas específicas (colonoscopia virtual, RM de endometriosis, RM dinámica de suelo pélvico, RM prostática, enteroRM...).

## 1-MEDIOS DE CONTRASTE INTRAVASCULARES

Se describen las características fundamentales de los medios de contraste.

En caso de duda o para ampliar información consultar prospecto del producto y guías internacionales indexadas en las referencias.

### 1A/ COMPUESTOS IODADOS

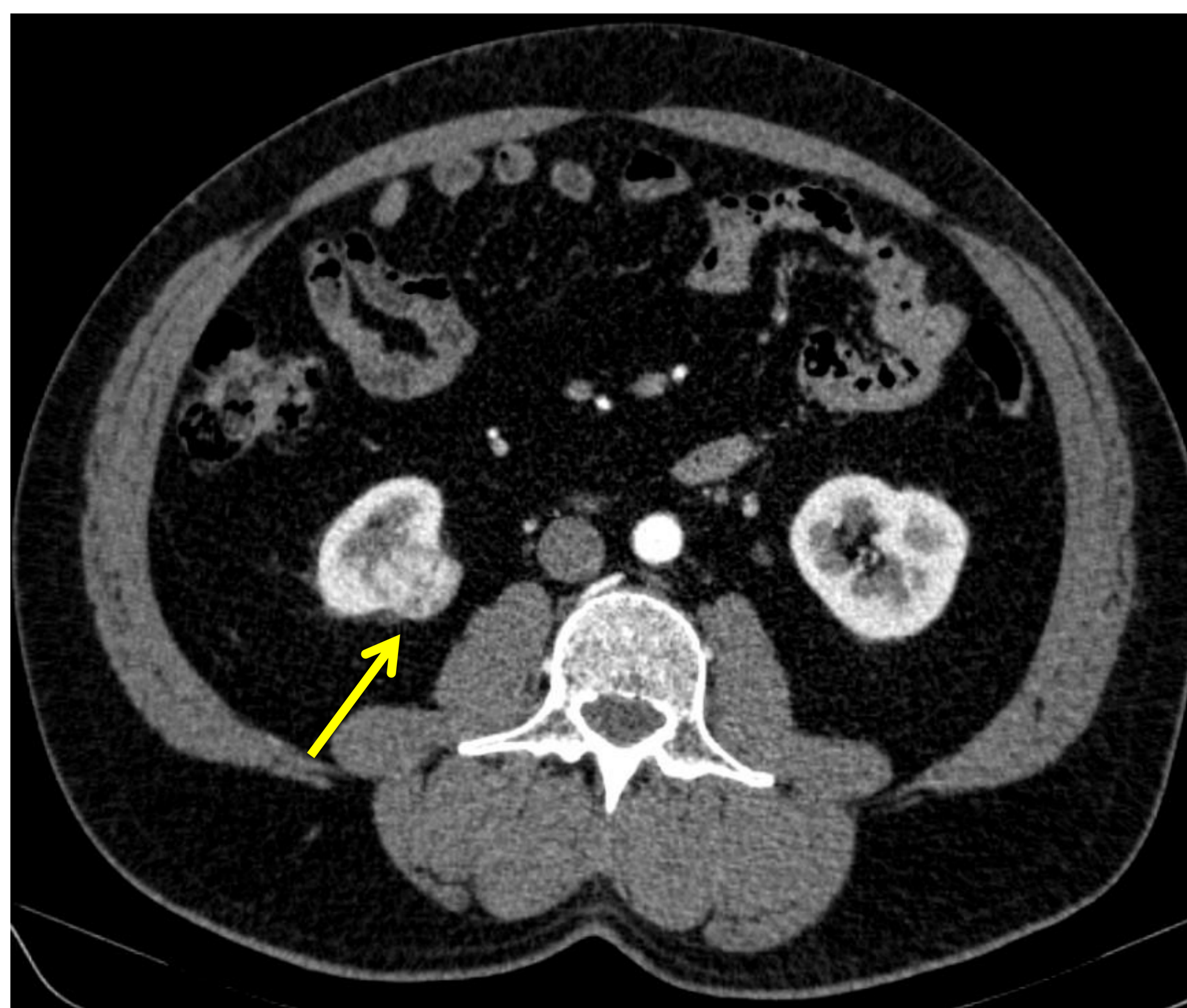
Tienen como molécula básica un anillo triyodobencénico en las posiciones 2,4 y 6 y radicales diferentes en posiciones 1, 3 y 5 que son los que diferencian unos contrastes de otros.

Actualmente todos los de uso intravascular son hidrosolubles.

#### CLASIFICACIÓN

Según su estructura molecular se pueden clasificar en:

- Monómeros iónicos (Plenigraf®): Presentan elevada osmolaridad (1200-2400 mOsm/kg). Mayor nefrotoxicidad y tasa de reacciones adversas. Principal uso estudios intracavitarios como cistografía, cistouretrografías retrógradas, histerosalpingografía o como medio de contraste oral. Son más baratos y menos tóxicos cuando se administran vía retrógrada uretral.
- Monómeros no iónicos (Xenetix®, Iomeron®, Optiray®, Scanlux®, Ultravist®, Omnipaque®): Para la misma concentración de yodo presentan menor osmolaridad que los contrastes iónicos y además no presenta moléculas con carga, lo que disminuye los efectos adversos. Son considerados de baja osmolaridad (600-900mOsm/kg) siendo no obstante su osmolaridad superior a la del plasma (270-310mOsm/kg). Presentan bajo perfil nefrotóxico (**Figura 1**).
- Dímeros iónicos (Hexabrix®): dos anillos triyodobencénicos por lo que presentan mayor concentración de yodo sin aumento de osmolaridad, similar a la de los monómeros no iónicos. Presentan elevada osmolaridad. No obstante ha demostrado mayor nefrotoxicidad.
- Dímero no iónico (Visipaque®): Osmolaridad más baja de todos los contrastes, son isoosmolares aunque no ha demostrado menor nefrotoxicidad que los monómeros no iónicos.



**Figura 1.** Imagen de TC abdomino-pélvico tras la administración de CIV (Iomeron®) con adquisición en fase arterial en paciente que sufrió un accidente de tráfico. Incidentalmente se identifica una lesión hipervascolar en el polo inferior del riñón derecho (flecha amarilla). El diagnóstico anatomopatológico final fue de carcinoma de células claras.

Se suelen emplear los contrastes monómeros no iónicos por su menor número de efectos secundarios, aunque su elevado precio es el principal inconveniente.

## **NO ADMINISTRAR**

Alergia a contrastes yodados e hipertiroidismo manifiesto.

## **DOSIS**

Se recomienda ajustar la dosis en función de: peso del paciente, tipo de estudio, tiempo de adquisición, caudal de flujo necesario y concentración de contraste.

Se recomienda evitar la administración de nuevas dosis de contraste hasta transcurridas 24 horas.

Concentración de yodo: normalmente en estudios de abdomen se emplean concentraciones de 300mg/mL.

## **RECOMENDACIÓN GENERAL:**

- Ingesta abundante de líquido antes y después de la administración del contraste.
- Permanecer cerca del centro sanitario durante unos 30 minutos.

## **PREVENCIÓN DE NEFROPATÍA INDUCIDA POR CONTRASTE IODADO:**

- Contraindicado el uso de contrastes si Creatinina sérica > 1,5 mg/dL o tasa de filtrado glomerular (FG) < 30 mL/min/1,73 m<sup>2</sup>.
- FG entre 30 -60 mL/min/1,73 m<sup>2</sup> se recomienda emplear una preparación previa.
- Intentar evitar otros factores de riesgo asociados a la nefropatía inducida por contraste: deshidratación, DM y edad avanzada.

En nuestro centro se revisan las analíticas de los pacientes antes de la administración de contraste para detectar pacientes con insuficiencia renal.

En pacientes ambulatorios con FG entre 30- 60 mL/min/1,73 m<sup>2</sup> se adjunta a los pacientes una hoja de preparación redactada de forma consensuada con los servicios de Análisis Clínicos y Nefrología basada en la hidratación oral. "Ingesta de abundante agua (al menos 2 L de agua al día) y N-acetilcisteína (Fluimucil forte<sup>®</sup>) 600 mg/12 h los dos días previos a la prueba".

En pacientes ingresados o de urgencia se sigue pauta de hidratación intravenosa con: 500 mL de suero salino iv con 1 o 2 ampollas N-acetilcisteína (1 ampolla contiene 300 mg de N-acetilcisteína diluida en 3 mL).

Es recomendable obtener analítica 7 días previos a la prueba y en las 48 horas posteriores en pacientes de riesgo, como son: enfermedad renal, cirugía renal, proteinuria, diabetes mellitus, hipertensión, gota, toma reciente de fármacos nefrotóxicos y cardiopatía.

## **METFORMINA Y MEDIOS DE CONTRASTE IODADO:**

(Fortamet<sup>®</sup>, Glucophage<sup>®</sup>, Glumetza<sup>®</sup>, Riomet<sup>®</sup>, Actoplus Met<sup>®</sup>, Avandamet<sup>®</sup>, Invokamet<sup>®</sup>, Janumet<sup>®</sup>, Jentaduet<sup>®</sup>, Kombiglyze XR<sup>®</sup>, Metaglip<sup>®</sup>, Prandimet<sup>®</sup>, Xigduo<sup>®</sup>).

Las guías referentes a medios de contraste recomiendan:

- Continuar normalmente con la Metformina si el FG es mayor de 45mL/min/1.73m<sup>2</sup>.
- Retirar la Metformina 48 horas antes y 48 horas después de administrar el contraste yodado en pacientes con insuficiencia renal (FG entre 30-44 mL/min/1.73m<sup>2</sup>). Sólo se puede reintroducir la Metformina si la función renal no se ha deteriorado.
- En pacientes con FG menor de 30 mL/min/1.73m<sup>2</sup> está contraindicado el empleo de Metformina y deben evitarse los contrastes yodados.
- En estudios urgentes en los que hay que administrar contraste intravenoso suspender la Metformina, investigar la aparición de signos de acidosis láctica, reintroducir la Metformina a las 48 horas únicamente si no se ha producido deterioro en la función renal.

En nuestro centro a los pacientes que toman fármacos basados en Metformina se les adjunta una pegatina en la hoja de cita independientemente de su función renal con instrucciones para preparación previa (**Figura 2**):

Si es usted diabético y toma fármacos cuyo principio activo sea la **METFORMINA** deberá acudir a su médico de cabecera para que suspenda la medicación 48 horas antes de la prueba. No reiniciar la toma del medicamento hasta 48 horas después de la realización de la prueba, sólo si la función renal es normal. Además su glucemia deberá ser controlada durante este periodo por su especialista. El día previo y los dos días posteriores a la exploración deberá beber abundantes líquidos. El día de la prueba debe acudir en ayunas.

F\_FP 01.05

**Figura 2.** Instrucciones para preparación previa en pacientes que toman Metformina.

## **OTRAS INTERACCIONES Y PRECAUCIONES**

Otros menos importantes son los betabloqueantes, IECAs, antagonistas de la angiotensina, interleukina 2 (riesgo de reacciones adversas tardías), interferón, antidepresivos, ciclosporina, cisplatino, aminoglucosidos y AINEs.

Cardiopatías graves e hipertensión pulmonar, diabetes, asma, paraproteinemia, miastenia gravis, feocromocitoma, homocistinuria, discrasias sanguíneas y alteraciones de la médula ósea, dependencia de drogas o alcohol, epilepsia, enfermedad de Graves y bocio multinodular.

Pruebas de función tiroidea o tratamiento con yodo radioactivo programados en los próximos dos meses.

## **EMBARAZO Y LACTANCIA**

No debe ser utilizado durante el embarazo a menos que el beneficio supere al riesgo tanto para la madre como para el bebé. En caso de administración se debe analizar la función tiroidea del bebé al nacimiento.

La lactancia puede continuarse con normalidad sin problema (la dosis absorbida por el bebé es menor del 0,01% de la dosis administrada a la madre). Si la madre prefiere no continuar con la lactancia por prudencia, se puede interrumpir la lactancia 12 a 24 horas, y nunca un periodo más extenso.

## **DIÁLISIS**

Todos los medios de contraste iodados pueden aclararse mediante hemodiálisis o diálisis peritoneal. No obstante, no hay evidencia de que la diálisis proteja a los pacientes con función renal deteriorada de la nefropatía inducida por contraste.

En pacientes en hemodiálisis no es necesario programar la sesión en función del momento de la administración del contraste ni se requiere una sesión extra para aclarar el contraste.

En pacientes en diálisis peritoneal continua ambulatoria no se requiere hemodiálisis para aclarar el contraste.

## **CONTRASTE IODADOS INTRACAVITARIOS**

- Para la realización de cistrouretrografía miccional seriada (CUMS), cistografías, o estudios a través de catéteres de la vía urinaria, se pueden emplear medios de contraste iónicos de alta osmolaridad (Plenigraf<sup>®</sup>).
- Fistulografías, estudio de vía biliar a través de catéteres, sospechas de fugas o dehiscencias de anastomosis intestinales se pueden emplear contrastes iodados monoméricos no iónicos diluidos al 50% o sin diluir en función del tipo de exploración.

## 1B/ COMPUESTOS BASADOS EN GADOLINO (COMERCIALIZADOS EN ESPAÑA)

La Agencia Europea del Medicamento (EMA) y la Agencia Española de Medicamentos y Productos Sanitarios (AEMPS) han informado que: pequeñas cantidades de gadolinio pueden quedar retenidas en el tejido cerebral del paciente, esta retención es mayor con los agentes lineales que con los macrocíclicos y se desconocen los efectos a largo plazo de este depósito.

Por tanto recomiendan:

- La suspensión de los agentes lineales intravenosos excepto el ácido gadoxético (Primovist®) y el ácido gadobénico (Multihance®) que permanecerán disponibles únicamente para estudios hepáticos.
- Utilizar agentes de contraste con gadolinio únicamente cuando no se pueda obtener información esencial para el diagnóstico con imágenes sin contraste.
- Siempre emplear la menor dosis posible.

Agentes lineales aprobados en España: ácido gadoxético (Primovist®) y el ácido gadobénico (Multihance®).

Agentes macrocíclicos aprobados en España: ácido gadotérico (Dotarem / Clariscan®), gadobutrol (Gadovist®) y gadoteridol (Prohance®).

### DOSIS

Se recomienda ajustar la dosis en función del peso del paciente, tipo de estudio y tipo de contraste y reflejarlo en el informe.

La dosis habitual para el Dotarem® es de 0.2 mL/kg.

La dosis habitual para el Gadovist® y el Primovist® es de 0.1 mL/kg de peso.

### NO ADMINISTRAR

Alergia a contrastes basados en gadolinio. El riesgo de reacción aguda a un medio de contraste basado en gadolinio es menor que para un agente de contraste yodado. No obstante, pueden ocurrir reacciones graves frente a medios de contraste basados en gadolinio.

Precaución en pacientes con asma no controlada y alergias de otro tipo que requieran tratamiento médico.

No se han descrito reacciones adversas tardías.

### NEFROTOXICIDAD

El riesgo de nefrotoxicidad es bajo cuando son empleados a dosis aprobadas.

No deben emplearse contrastes basados en gadolinio como alternativa a los contrastes yodados ya que son más nefrotóxicos que estos a dosis equivalente de atenuación de rayos X.

### INSUFICIENCIA RENAL Y FIBROSIS SISTÉMICA NEFROGÉNICA (FSN):

Los pacientes con mayor riesgo de presentar una FSN son:

1. Pacientes afectos de insuficiencia renal crónica (IRC) en estadios 4 y 5 (FG <30 mL/min/1.73m<sup>2</sup>).
2. Pacientes en diálisis.
3. Pacientes afectos de insuficiencia renal aguda.

Se recomienda no emplear contrastes basados en gadolinio a pacientes con FG <30 mL/min/1.73m<sup>2</sup>.

Los contrastes basados en gadolinio macrocíclicos aprobados actualmente por la EMA son los que menor riesgo de FSN presentan. Los contrastes lineales que pueden emplearse para estudio de lesiones hepáticas muestran un riesgo intermedio de FSN.

En pacientes ya afectados de FSN sólo deben utilizarse si la indicación de la exploración es vital, y en ese caso, sólo deben emplearse contrastes de riesgo intermedio o bajo.

### **METFORMINA Y MEDIOS DE CONTRASTE BASADOS EN GADOLINIO:**

No se precisan precauciones especiales en pacientes diabéticos en tratamiento con Metformina a los que se les vaya a administrar un medio de contraste basado en gadolinio.

### **OTRAS INTERACCIONES Y PRECAUCIONES**

Fármacos nefrotóxicos (ciclosporina, cisplatino, aminoglucósidos o AINES),  $\beta$ -bloqueantes (pueden dificultar el manejo del broncoespasmo y la respuesta a la adrenalina).

### **EMBARAZO Y LACTANCIA**

En embarazo sólo administrar cuando exista una clara indicación de RM con contraste. En caso de que sea imprescindible se debe administrar la menor dosis posible de contrastes basados en gadolinio más estables (riesgo intermedio y bajo de FSN).

No se precisan pruebas neonatales tras la administración a la madre gestante de un medio de contraste basado en gadolinio.

No se considera necesario desechar la leche las 24 horas siguientes a la administración del medio de contraste (porque ya no se usan los de alto riesgo), pero la paciente puede comentarlo con su médico si desea hacerlo.

No administrar nunca si mujer embarazada o lactante presenta deterioro de la función renal.

### **DIALISIS**

Independientemente de que el paciente se encuentre en diálisis realizar siempre valoración previa de la función renal antes de administrar contraste.

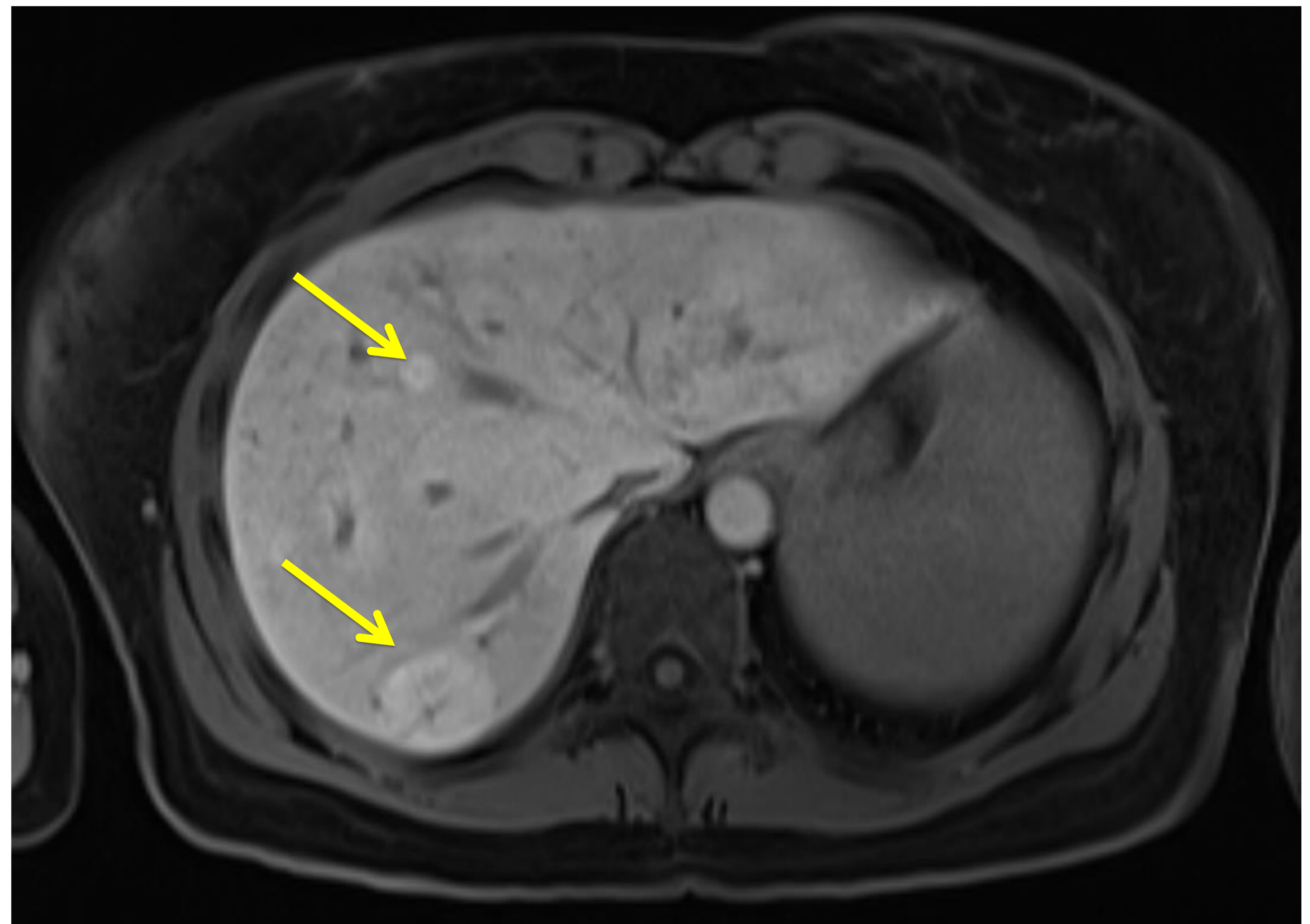
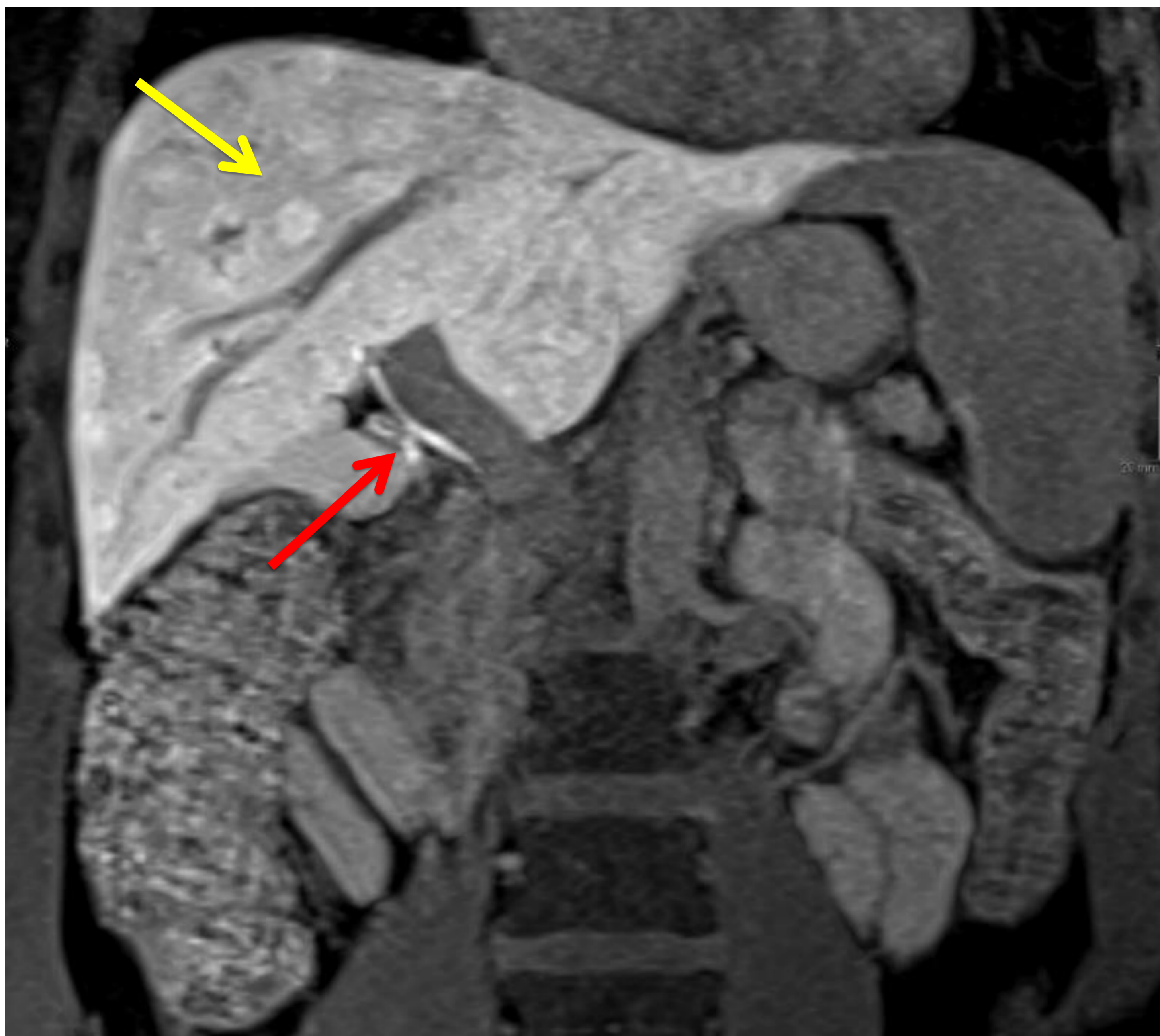Todos los medios de contraste basados en gadolinio pueden aclararse mediante hemodiálisis o diálisis peritoneal. No obstante, no hay evidencia de que la diálisis proteja a los pacientes de la fibrosis sistémica nefrogénica.

En los pacientes en hemodiálisis se recomienda programar la sesión en función del momento de administración del contraste o realizar una sesión extra de hemodiálisis lo antes posible tras su administración.

En los pacientes en diálisis peritoneal continua ambulatoria se valorará la necesidad de hemodiálisis conjuntamente con el médico prescriptor.

### **GADOXETATO DE DISODIO (Primovist®) CONSIDERACIONES ESPECIALES**

- Contraste lineal hepatoespecífico.
- Dosis: 0.1mL/kg peso.
- Excreción renal y hepática al 50% y 10% de unión a proteínas plasmáticas.
- Fase hepatoespecífica entre los 20-120 minutos tras su administración (**Figura 3**). Esta ventana temporal disminuye a 60 minutos en pacientes con insuficiencia renal o valores elevados de bilirrubina (>3mg/dL).
- Evitar especialmente en periodo perioperatorio de trasplante hepático.
- Resto de precauciones y contraindicaciones similares a otros contrastes basados en gadolinio.



**Figura 3.** Imágenes de estudio dinámico de RM de hígado tras la administración de contraste basado en gadolinio hepatoespecífico (9mL de Primovist®). Secuencias en fase hepatobiliar (la vía biliar extrahepática se encuentra contrastada, flecha roja). Se observan múltiples lesiones focales hepáticas en ambos lóbulos con cicatriz central que muestran captación mayor que el parénquima hepático (flechas amarillas), lo que sugiere origen hepatocelular y no metastásico (probable hiperplasias nodulares focales múltiples).

## 1C/ TRATAMIENTO PROFILÁCTICO DE REACCIONES ALÉRGICAS

Los pacientes con historia de alergia a contraste y estudio previo por el servicio de Alergología pueden realizar una premedicación profiláctica de reacciones alérgicas indicada por el servicio de Alergología.

Estos pacientes deben permanecer en el centro 30-60 minutos tras la administración del contraste por si se produce una reacción alérgica tardía.

En caso de producirse una reacción alérgica al contraste el facultativo responsable debe rellenar dos copias de la Hoja de registro de reacción alérgica. Una de ellas se entregará al paciente para que acuda al servicio de Alergia y la otra se envía a la Sección de Calidad del servicio para que quede registrada.

En los informes de los estudios radiológicos debe quedar reflejado el nombre del contraste que se ha administrado para poder realizar estudio de alergia si fuera necesario.



## 2-MEDIOS DE CONTRASTE ORALES

### 2A) DIATRIZOATO DE MEGLUMINA Y SODIO (GASTROGRAFIN®)

**Uso principal:** opacificación de la luz de las asas intestinales.

Medio de contraste hidrosoluble con alta opacidad, baja viscosidad y que carece de efectos tóxicos significativos por vía enteral (tanto oral como rectal).

Su radiodensidad depende de la concentración de yodo.

No emplear si existe antecedente de alergia a contraste yodado.

Es una solución hipertónica debido a su elevada osmolaridad. Por ello está contraindicada su administración por vía IV y también si existe la posibilidad de aspiración a vía aérea, por el riesgo de producción de edema pulmonar. Esta característica se emplea también para acelerar el tránsito intestinal (absorbe agua a la luz intestinal y se diluye).

Está indicado ante la sospecha de perforación gástrica o intestinal y valoración de fístulas digestivas, ya que se reabsorben en la cavidad peritoneal.

Para su administración generalmente se diluye en agua en diferentes proporciones en función de la exploración que se vaya a realizar.

### 2B) BARIO (BARILUX® A.D.)

**Uso principal:** opacificación de las asas intestinales para estudios digestivos.

Basa su acción en su densidad electrónica (elevado número atómico).

Es insoluble, inerte, no interfiere con secreciones ni produce artefactos.

Suele utilizarse en suspensión junto con agentes suspensores que mantienen las partículas separadas.

Puede utilizarse por vía oral, rectal o a través de sonda directamente en el intestino delgado.

Sus ventajas principales son:

- No es hipertónico, lo que proporciona un mayor detalle anatómico.
- Es barato.
- Bien tolerado.
- Sin efectos tóxicos ni alérgicos.
- Baja o nula absorción.
- Si se produce aspiración no produce edema agudo de pulmón.

Contraindicado si sospecha de perforación de víscera hueca, porque puede irritar el peritoneo o el mediastino y producir fibrosis de tejidos blandos.

Precaución con su administración en pacientes con peristaltismo disminuido y episodios de oclusión / suboclusión intestinal, ya que la lenta progresión y su espesor pueden precipitar un cuadro de obstrucción.

Para su preparación por vía oral (EGD, tránsitos intestinales) se añade al bote de bario de contraste 90 mL de agua y un tapón de enterosilicona. Se agita bien, se deja reposar 5 minutos y se vuelve a agitar. Al final se añaden sobres de gas (suministrados por el laboratorio) en el vaso. También se puede administrar el sobre con gas directamente en la boca advirtiéndole al paciente de eructar. Con este método debe tenerse al paciente en decúbito supino para que se rompa la burbuja unos 2 a 3 minutos sin escopia y así no tener falsas imágenes de pólipos.

Para su administración por vía rectal se preparan 700 mL de Barilux, 830 mg/mL en suspensión más 500 mL de agua, en calentador a 37-38°C. El enema se suspende a unos 60-90 cm sobre el nivel de la mesa de exploración.

## 3-MEDIOS DE CONTRASTE ECOGRÁFICO (Figura 4)

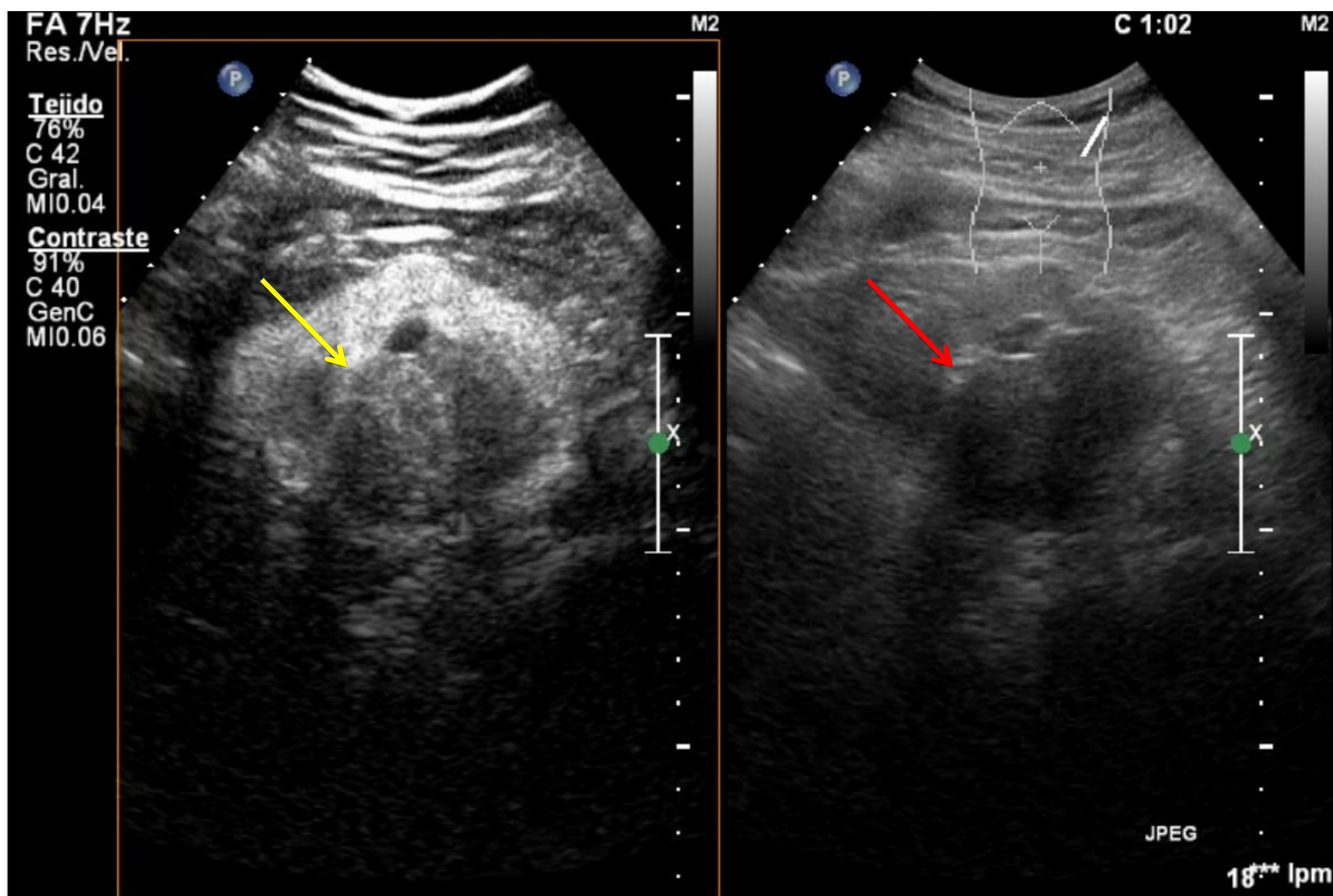
Compuestos por microburbujas de gas inerte, hexafluoruro de azufre, estabilizados con distintas sustancias, azúcares o surfactantes (SonoVue®).

**Dosis:** 2,4 ml en bolo IV seguido de embolada de 10 mL de suero salino fisiológico. Si se considera necesario se puede administrar una segunda dosis.

### **Contraindicaciones:**

- IAM, ICC III/IV.
- Shunts derecha a izquierda.
- HTP severa, embarazo y lactancia.
- Evitar el uso de medios de contraste en las 24 horas previas a tratamiento con ondas de choque extracorpóreas.

No se excreta por vía renal, se excreta exhalado por los pulmones.



**Figura 4.** Imagen de estudio ecográfico renal tras la administración de contraste US (2.4 mL de SonoVue® IV).

En el estudio ecográfico basal se confirma la existencia de una imagen hipodensa que ocupa la porción superior de la pelvis renal izquierda, sin que se observe dilatación de la vía excretora (flecha roja).

En el estudio dinámico muestra una captación tenue y heterogénea, ligeramente más tardía y menos intensa que la del parénquima renal (flecha amarilla).

El diagnóstico anatomopatológico final fue de oncocitoma.

## 4-FÁRMACOS

Se describen las características principales de los fármacos empleados en la Sección de Abdomen del Servicio de Radiodiagnóstico.

Ante cualquier duda revisar prospecto de cada medicamento.

### 4A) ALPROSTADILO (CAVERJECT®)

**Uso principal:** estudio con ecografía Doppler de la disfunción eréctil (**Figura 5**).

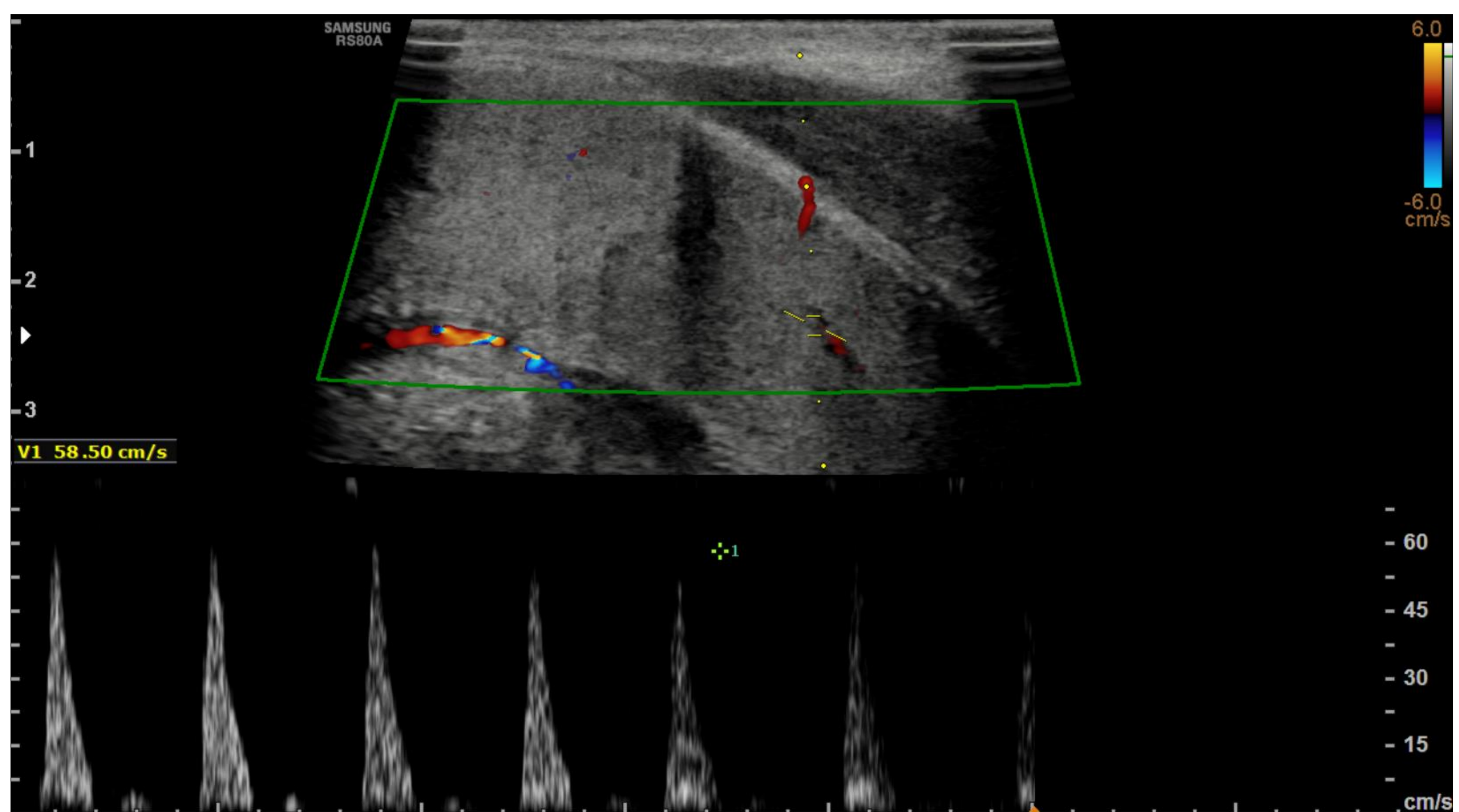
**Prostaglandina E1 con acción vasodilatadora.**

**Dosis:** 5-20 µg. Dosis máxima diaria de 60 µg.

**Modo de empleo:** Desinfección de la zona de punción. Inyección en uno de los lados de la raíz del pene introduciendo la aguja con angulación de 90º respecto a la superficie cutánea para evitar el cuerpo esponjoso la uretra y las arterias y venas dorsales del pene (ver esquema del prospecto). Evitar también venas u otros vasos sanguíneos evidentes. Después de la punción presionar durante 1-3 minutos para evitar la formación de hematomas.

#### Contraindicaciones:

- Alergia a alprostadilo u otros componentes.
- Anemia falciforme, mieloma múltiple, leucemia, rasgo drepanocítico o anemia drepanocítica, trombocitopenia, policitemia, predisposición a padecer trombosis venosa o priapismo.
- Deformación anatómica del pene (angulación, fibrosis cavernosa o enfermedad de Peyronie).
- Implante de pene.
- Enfermedad cardíaca que desaconseja actividad sexual.



**Figura 5.** Imagen de ecografía Doppler de pene tras la administración de agente vasodilatador intracavernoso (20 µg de Caverject®). Se observa una velocidad máxima de 58 cm/s, dentro de la normalidad.

**Efectos adversos:** dolor, hematoma, eritema, calambres, cicatrices, infección fúngica, presíncope, hipo/hiperestesias, midriasis, extrasístole supraventricular, hipo/hipertensión, náuseas, sequedad de boca, priapismo, IAM o ACVA.

Advertir a los pacientes que si presentan erección prolongada mayor de 4 horas deben acudir al servicio de Urgencias para tratamiento.

Adjuntar a los pacientes el prospecto del Caverject® por si tienen que acudir a urgencias.

## 4B) FUROSEMIDA (SEGURIL®)

**Uso principal:** favorecer la diuresis en estudios de URO-TC para valorar vía excretora.

**Diurético de asa que bloquea el sistema de transporte Na<sup>+</sup>, K<sup>+</sup> y Cl<sup>-</sup> en la rama descendente del asa de Henle.**

**Dosis:** 0,1mg/kg hasta dosis máxima de 10mg (cada ampolla de Seguril® contiene 20mg de Furosemida).

**Modo de empleo:** vía IV 5-10 minutos antes de la prueba. No infundir a velocidad superior a 4 mg/min (en IR grave no administrar más de 2,5 mg/min). Nunca administrar en bolo.

### **Contraindicaciones:**

- Hipersensibilidad o alergia a furosemida y sulfonamidas.
- Hipovolemia o deshidratación.
- IR anúrica.
- Hipopotasemia o hiponatremia graves.
- Estado precomatoso y comatoso asociado a encefalopatía hepática.
- Lactancia: pasa a leche materna y puede inhibir la lactancia.
- No existen estudios de uso durante el embarazo (riesgo/beneficio).

Muchas interacciones farmacológicas que se recomienda revisar.

**Efectos adversos:** alteraciones electrolíticas, deshidratación e hipovolemia, aumento de creatinina y triglicéridos en sangre, aumento del volumen de orina, hipotensión, encefalopatía hepática en pacientes con insuficiencia hepatocelular y hemoconcentración.

## 4C) GLUCAGÓN (GLUCAGEN® HYPOKIT)

**Uso principal:** disminuir los artefactos condicionados por el peristaltismo de las asas intestinales en estudios de entero-RM y RM pélvicas.

**Dosis:** 0,2-1 mg. Dosis máxima diaria: no existe.

Se presenta en jeringa precargada.

**Modo de empleo:** vía subcutánea, intramuscular o intravenosa.

Acción más rápida y menor vida media que la N-butil-escopolamina.

Importante conservar refrigerado en nevera.

### **Contraindicaciones:**

- Diabéticos o embarazadas.
- Alérgicos a glucagón o lactosa.
- Tumores adrenales o liberadores de glucagón o insulina.
- Pacientes en tratamiento con warfarina, por aumento de efecto anticoagulante.

**Efectos adversos:** mareo, náuseas, vómitos, dolor abdominal, reacción alérgica.

## 4D) LEVOFLOXACINO

**Uso principal:** antibiótico profiláctico de infecciones urinarias.

**Antibiótico de amplio espectro. Quinolona de tercera generación empleado para profilaxis de infecciones en procedimientos de las vías urinarias.**

**Dosis:** 1 cápsula de 500 mg en las 24 horas previas y otra 2 horas antes de la exploración. En pacientes de alto riesgo según historia clínica, anatomía de la vía urinaria o procedimientos quirúrgicos previos realizados, el servicio de Urología puede decidir continuar la profilaxis los días posteriores si fuera necesario.

**Modo de empleo:** vía oral o IV.

### **Contraindicaciones:**

- Hipersensibilidad o alergia a quinolonas.
- Epilepsia.
- Antecedentes de tendinitis y otras alteraciones tendinosas relacionadas con quinolonas.
- Niños o adolescentes en periodo de crecimiento (lo inhiben).
- Embarazo o posibilidad del mismo.
- Lactancia.

Numerosas interacciones que conviene revisar.

**Efectos adversos:** insomnio, cefalea, mareos, náuseas, vómitos, diarrea, convulsiones, elevación de enzimas hepáticas, flebitis con inyección IV.

## 4E) N-BUTIL ESCOPOLAMINA (BUSCAPINA®)

**Uso principal:** disminuir los artefactos condicionados por el peristaltismo de las asas intestinales en estudios de entero-RM y RM pélvicas.

**Espasmolítico del músculo liso gastrointestinal, biliar y genitourinario. Sin efectos anticolinérgicos en SNC.**

**Dosis:** 10-40 mg. Dosis máxima diaria 100 mg.

**Modo de empleo:** administración intravenosa al inicio de la exploración o durante el transcurso de la prueba (previa a la inyección de contraste IV) o repartida en 2 dosis. Se recomienda realizar infusión lenta IV diluida en 50 mL de suero salino. La infusión rápida intravenosa puede condicionar problemas de acomodación ocular.

### **Contraindicaciones:**

- Hipersensibilidad o alergia.
- Glaucoma de ángulo estrecho no tratado.
- Hipertrofia prostática.
- Retención urinaria por patología uretroprostática.
- Estenosis mecánicas del TGI.
- Estenosis del píloro.
- Íleo paralítico.
- Taquicardia.
- Megacolon.
- Miastenia gravis.

**Efectos adversos:** taquicardia, sequedad de boca, reacciones cutáneas, dishidrosis, trastornos de acomodación visual y mareos (cuidado si el paciente tiene que conducir posteriormente).

No indicado en niños < 6 años vía oral.

Precaución en primer trimestre del embarazo.

Puede inhibir la secreción de leche. No se excreta apenas en leche materna por su baja liposolubilidad.

## 4F) SECRETINA (SECRELUX®)

**Uso principal:** estimular la secreción pancreática en estudios de RM del conducto pancreático.

**Dosis:** 1U/kg (0.1mL/kg). Una ampolla de producto contiene 100U (10mL). Dosis máxima diaria: no existe.

**Modo de empleo:** vía IV inmediatamente antes de las secuencias de RM para valorar el conducto pancreático principal.

### **Contraindicaciones:**

- Pancreatitis aguda activa.
- Se recomienda esperar a emplear la Secretina 10 semanas tras la última pancreatitis.
- No recomendado en embarazo o lactancia, tampoco en niños (efectos desconocidos).
- Pacientes con EII o vagotomía, pueden no responder a la secretina y no indica enfermedad pancreática.
- Efectos adversos: molestias abdominales, náuseas, vómitos, hinchazón, bradicardia, hipotensión, sudoración y diarrea.

Se aconseja administrar una dosis previa de prueba de 0,2 mg (0,1 mL) por posibles alergias.


## **5-CONSENTIMIENTOS INFORMADOS DEL SERVICIO**

En nuestro hospital disponemos de un listado de consentimientos informados indexados y referidos en la ficha de procesos “Solicitud y citación de pruebas” de la documentación del Sistema de Gestión de Calidad.

El listado se encuentra a disposición de todo el personal del hospital a través de la intranet.

Todos los consentimientos informados presentan un esquema similar y son aprobados por el comité de ética del hospital.

Normalmente se adjunta antes de realizar la prueba (**Figura 6**).

 <p><b>Hospital Universitario La Paz</b> Hospital de Cantoblanco Hospital Carlos III Comunidad de Madrid</p> <p>Paseo de la Castellana, 261 28046 MADRID 91 727 70 00</p> <p>CONSENTIMIENTO INFORMADO IDENTIFICACIÓN: G-RAD-049</p>	<p align="center"><b>ETIQUETA</b> (EN SU DEFECTO, INDIQUE NOMBRE Y UBICACIÓN DEL PACIENTE)</p> <p>NOMBRE: .....</p> <p>PROCEDENCIA(CAMA) : ..... NHC : .....</p> <p>FECHA : ..... / ..... / ..... GÉNERO : .....</p>
	<p>SERVICIO DE RADIODIAGNÓSTICO.</p>
<p>PROCEDIMIENTO: ENEMA OPACO EN ADULTOS</p>	
<p align="center"><b>¿QUÉ LE VAMOS A HACER?</b></p>	
<p><b>1. Descripción del procedimiento</b></p> <p><b>En qué consiste:</b> En qué consiste: es un medio de diagnóstico por imagen, que utiliza radiaciones ionizantes que nos permite detectar y estudiar enfermedades del intestino grueso.</p> <p><b>• Cómo se realiza:</b> La finalidad del enema opaco es la visualización del intestino grueso lleno con un medio de contraste, habitualmente el sulfato de bario. El contraste se introduce mediante una sonda rectal. Se obtienen radiografías seriadas en diferentes fases de relleno. Para la realización de la prueba el intestino grueso del paciente debe estar limpio. Con este fin se realiza una preparación previa, que incluye el ayuno y la ingesta de líquidos el día previo o administración de enemas de limpieza. La técnica del enema opaco tiene dos variantes:</p> <ul style="list-style-type: none"> <li>• Enema de contraste simple: se administra sólo bario.</li> <li>• Enema de doble contraste: se introduce cierta cantidad de bario en un primer momento y, a continuación, se inyecta aire por la misma sonda rectal.</li> <li>• <b>Cuánto dura:</b> habitualmente dura entre 20-40 minutos.</li> </ul> <p><b>2. Qué objetivos persigue:</b> obtener el diagnóstico y/o orientar el tratamiento de la enfermedad.</p>	
<p align="center"><b>¿QUÉ RIESGOS TIENE?</b></p>	
<p><b>1. Riesgos generales:</b></p> <p>Normalmente este procedimiento no produce molestias importantes. No obstante en ocasiones excepcionales, cabe la posibilidad de lesionar la zona con el catéter, o con el paso de contraste, especialmente si hay ya otras lesiones rectales como fisuras, fistulas, hemorroides, antecedentes de radioterapia, etc. En general, estas lesiones ocasionales son poco importantes y no requieren tratamiento especial.</p> <p>La rotura de colón por la presión es una posibilidad remota. Cuando se produce, suele estar relacionada con un intestino previamente patológico. La aparición de una reacción adversa, es prácticamente nula. No obstante, el paciente está continuamente vigilado, por lo que si ocurriera alguna complicación, se tomarían todas las medidas necesarias.</p> <p>Por la irradiación el riesgo es muy bajo, excepto en el caso de mujeres embarazadas, que deben comunicarlo antes de realizarse la exploración. Como orientación la realización de un enema opaco (7mSv) equivale a la realización de 350 radiografías de tórax y es similar a lo que supondría tres años de radiación ambiente.</p> <p>Así mismo puede aparecer otra complicación no especificada, ya que en todo procedimiento, se pueden presentar problemas y/o complicaciones no previsibles, o bien pueden ser necesarios cambios sobre lo previsto durante el curso del procedimiento.</p>	
<p><b>2. Riesgos personalizados:</b></p> <p>ES MUY IMPORTANTE QUE NOS AVISE ANTES DE LA PRUEBA SI EL PACIENTE:</p> <ul style="list-style-type: none"> <li>• Puede estar embarazada o cree que puede estarlo.</li> <li>• Tiene alergia al látex, ya que la sonda rectal puede contener látex y producir una reacción alérgica.</li> <li>• Ha tenido previamente una reacción a un medio de contraste o a algún otro medicamento, ya que aumentan las posibilidades de que vuelva a suceder.</li> <li>• Tiene circunstancias personales específicas como: enfermedad inflamatoria intestinal, antecedente de cirugía del intestino, tumores de intestino grueso o insuficiente irrigación sanguínea ya que conllevan mayor riesgo de perforación.</li> </ul> <p>Además de los riesgos anteriormente citados, por la/s enfermedad/es o circunstancias personales específicas que padece, puede presentar otras complicaciones.....</p> <p>POR TANTO, DEBE SER NOTIFICADO DE INMEDIATO, ANTES del inicio del procedimiento.</p>	
<p><b>3. Beneficios del procedimiento a corto y medio plazo:</b></p> <p>El diagnóstico de la posible enfermedad.</p>	

05.00

<p align="center"><b>¿QUÉ OTRAS ALTERNATIVAS HAY?</b></p> <p>Para el estudio del colon se pueden emplear otras técnicas alternativas como: colonoscopia, colonoscopia virtual, TC, o ecografía. Sin embargo en determinadas circunstancias el enema opaco es la técnica más idónea, y el no realizarla podría retrasar el diagnóstico.</p>
<p align="center"><b>¿NOS AUTORIZA?</b></p> <p>Por este documento solicitamos la autorización para realizarle el procedimiento y/o prueba a la paciente, y usar imágenes e información de la Historia Clínica con fines docentes o científicos, ya que está siendo atendido en un Hospital Universitario. El anonimato será respetado.</p>
<p align="center"><b>DECLARACIONES Y FIRMAS</b></p> <p>Antes de firmar este documento, si desea más información o tiene cualquier duda sobre su enfermedad, no tenga reparo en preguntarnos. Le atenderemos con mucho gusto. Le informamos que tiene derecho a revocar su decisión y retirar su consentimiento.</p> <p>Conforme a lo dispuesto en la LOPD (Ley de Protección de Datos) 15/1999 de 13 de diciembre se informa que los datos del paciente serán objeto de tratamientos e incorporados a ficheros del Servicio Madrileño de Salud y de la Gerencia del Hospital con fines asistenciales, de gestión, investigación científica y docencia. Solo podrán ser cedidos a organismos autorizados. Podrá ejercer el derecho a acceso, cancelación, rectificación y oposición en la Gerencia del Hospital.</p>
<p><b>1. Relativo al paciente:</b></p> <p>D./D.ª ..... con D.N.I. ....</p> <p>He sido informado/a suficientemente de la intervención que se me va a realizar, explicándome sus riesgos, complicaciones y alternativas; la he comprendido y he tenido el tiempo suficiente para valorar mi decisión. Por tanto, estoy satisfecho/a con la información recibida. Por ello, doy mi consentimiento para que se me realice dicha intervención por el médico responsable y/o médico residente supervisado por facultativo especialista. Mi aceptación es voluntaria y puedo retirar este consentimiento cuando lo crea oportuno, sin que esta decisión repercuta en mis cuidados posteriores.</p> <p>Sé que estoy siendo atendido en un Hospital Universitario. Autorizo SI <input type="checkbox"/> NO <input type="checkbox"/> para utilizar material gráfico o biológico resultado de la intervención, el cual puede ser susceptible de ser almacenado y usado, con fines docentes y científicos.</p> <p>Firma del paciente ..... Fecha: ..... / ..... / .....</p>
<p><b>2. Relativo al médico que solicita:</b></p> <p>Dr./Dra. .... he informado al paciente y/o al tutor o familiar del objeto y naturaleza del procedimiento que se le va a realizar explicándole los riesgos, complicaciones y alternativas posibles.</p> <p>Firma del médico ..... Fecha: ..... / ..... / .....</p>
<p><b>3. Relativo al médico que realiza:</b></p> <p>Dr./Dra. .... he informado al paciente y/o al tutor o familiar del objeto y naturaleza del procedimiento que se le va a realizar explicándole los riesgos, complicaciones y alternativas posibles.</p> <p>Firma del médico ..... Fecha: ..... / ..... / .....</p>
<p><b>4. Relativo a los familiares y tutores:</b></p> <p>El paciente D./Dña. .... no tiene capacidad para decidir en este momento.</p> <p>D./Dña. .... con D.N.I. .... y en calidad de ..... he sido informado/a suficientemente de la intervención que se le va a realizar. Por ello, doy expresamente mi consentimiento. Mi aceptación es voluntaria y puedo retirar este consentimiento cuando lo crea oportuno.</p> <p>Firma del tutor o familiar ..... Fecha: ..... / ..... / .....</p>
<p><b>5. Relativo a la no aceptación (REVOCACIÓN) del Consentimiento Informado:</b></p> <p>D./Dña. .... con D.N.I. ....</p> <p>He sido informado de que puedo revocar este documento previamente a la realización de la intervención, por lo que manifiesto que <b>NO</b> doy mi Consentimiento para someterme a la realización de la misma, dejando sin efecto mi Consentimiento anterior. Deseo hacer las siguientes observaciones.....</p> <p>Firma del paciente ..... Fecha: ..... / ..... / .....</p>
<p><b>6. Relativo a la RENUNCIA al Derecho de Información:</b></p> <p>D./Dña. .... con D.N.I. ....</p> <p>Pongo de manifiesto que, por razones personales, <b>renuncio</b> al derecho de información que me corresponde como paciente y expreso mi deseo de <b>no recibir información</b>, en el momento actual, sobre el proceso de mi enfermedad sin que ello implique que no pueda dar mi consentimiento para someterme a la realización de esta intervención, tal como he prestado y firmado en el apartado 1.</p> <p>Firma del paciente ..... Fecha: ..... / ..... / .....</p>

05.00

**Figura 6. Ejemplo de consentimiento informado de estudio de Enema Opaco en adultos**



## 6-PREPARACIONES

### 6A) ECOGRAFÍA

Las preparaciones se encuentran referidas en la parte posterior del volante de petición

- Abdominal: ayuno de 6 horas.
- Renal-vesical: beber 1 L de agua las 2h previas a la prueba y no orinar desde 2 horas antes para replecionar la vejiga.
- Ecografía con contraste: ayunas de 6 horas.
- Doppler pene sin/con Caverject®: no requiere preparación previa.

### 6B) CUMS, CISTOGRAFÍAS Y ESTUDIOS DE LA VÍA URINARIA A TRAVÉS DE CATÉTERES (Figura 7)

Se puede emplear contraste iodado iónico de alta osmolaridad (Plenigraf® concentración de yodo de 165 mg/mL).

**Dosis:** 3-4 mL/kg de peso. Dosis total media adultos de 250 mL. Se introduce contraste hasta tolerancia. Dosis total máxima de 400 mL.

#### **Modo de empleo:**

- Anterógrada: miccional. Valorar vejiga y uretra posterior.
- Retrógrada: introducción a través del pene previo sondaje en fosita navicular. Valorar uretra anterior.
- Se pueden realizar estudios a través de catéteres de nefrostomía percutánea o catéteres doble J, en estudios postquirúrgicos para valorar fugas, estenosis ureteral, etc.

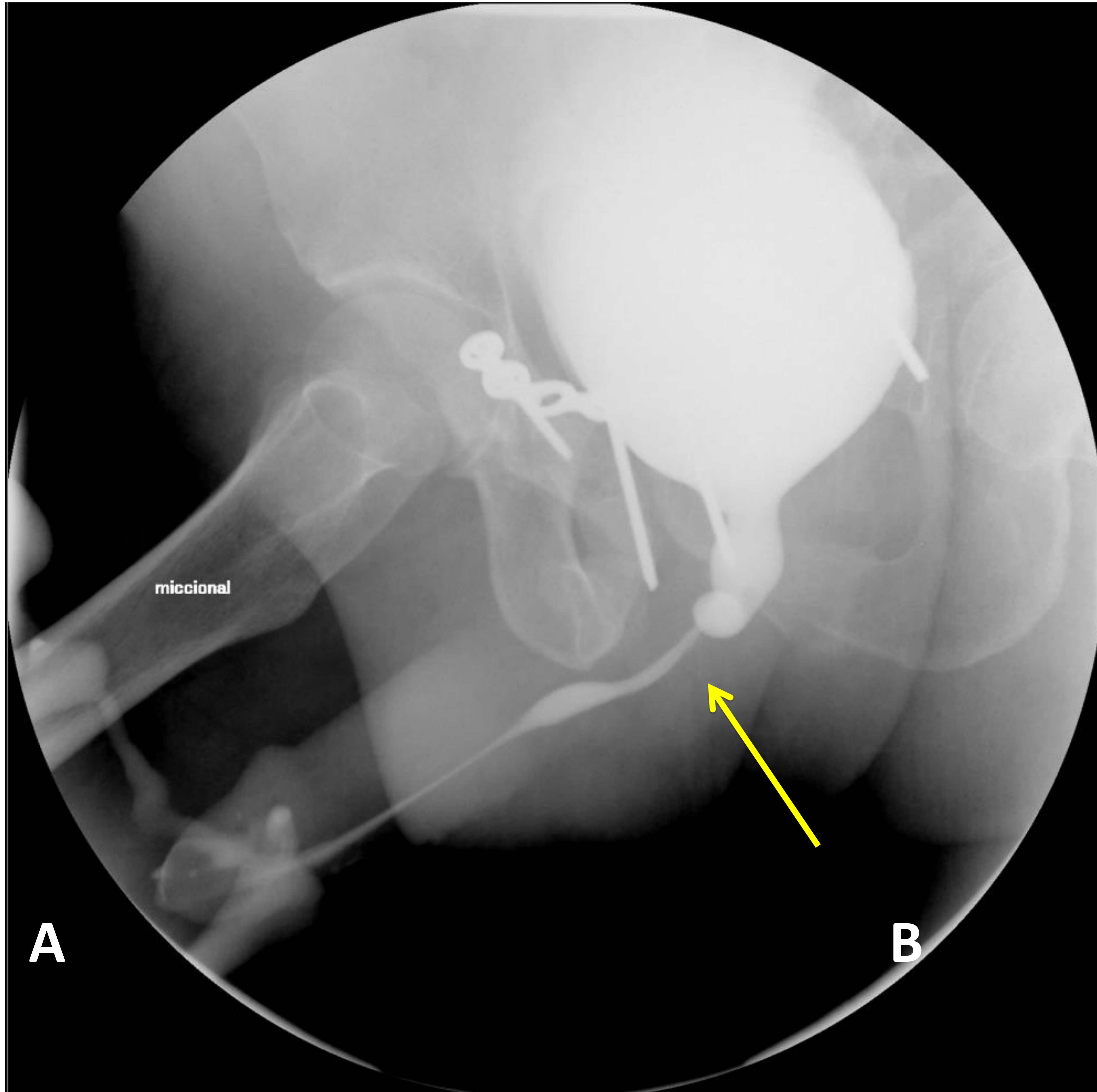
**Tratamiento profiláctico con Levofloxacino:** 1 cápsula de 500 mg en las 24 horas previas y otra 2 horas antes de la exploración. En pacientes de alto riesgo según historia clínica, anatomía de la vía urinaria o procedimientos quirúrgicos previos realizados, el servicio de Urología puede decidir continuar la profilaxis los días posteriores si fuera necesario.

### 6C) UROGRAFÍA INTRAVENOSA (Figura 8)

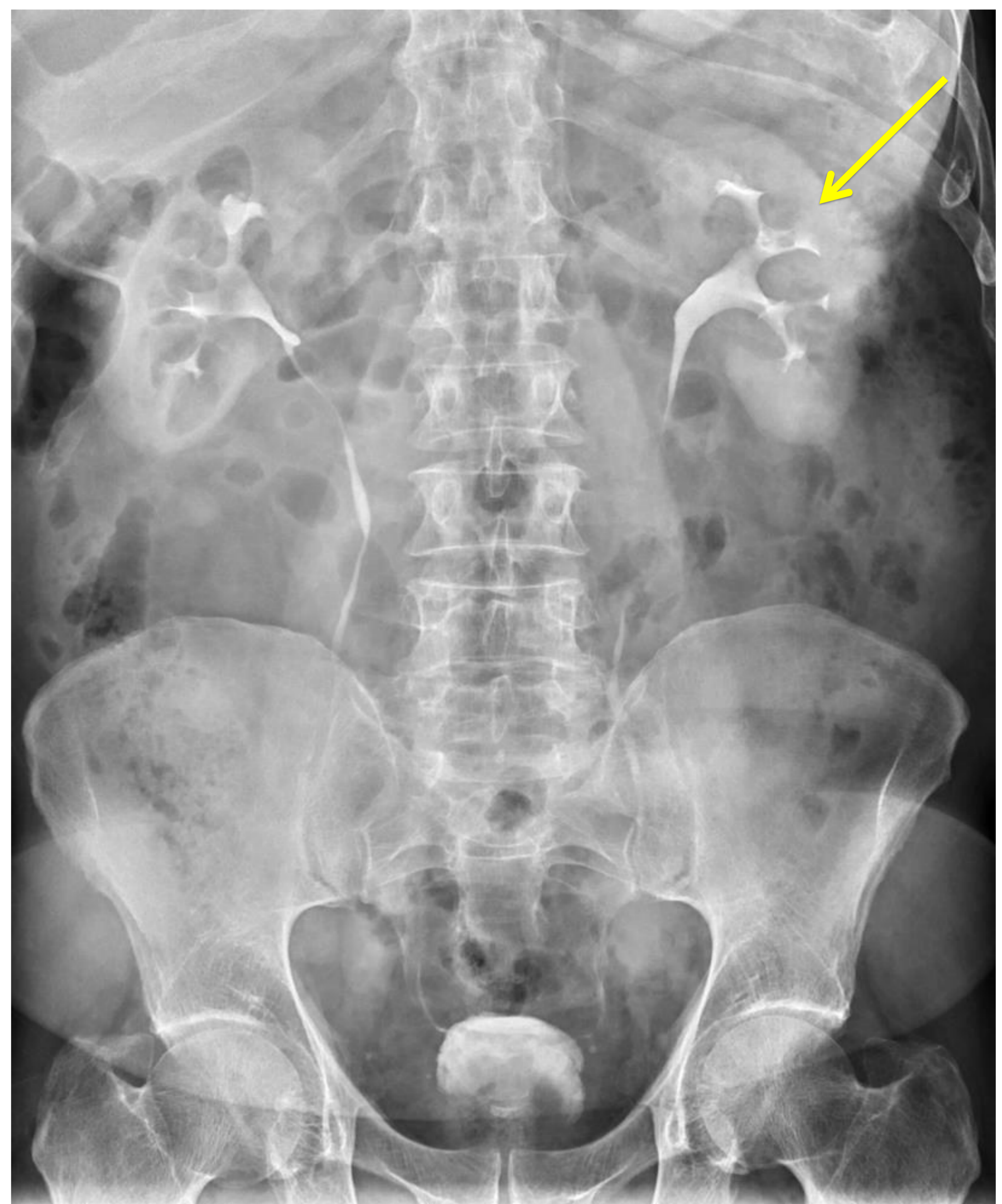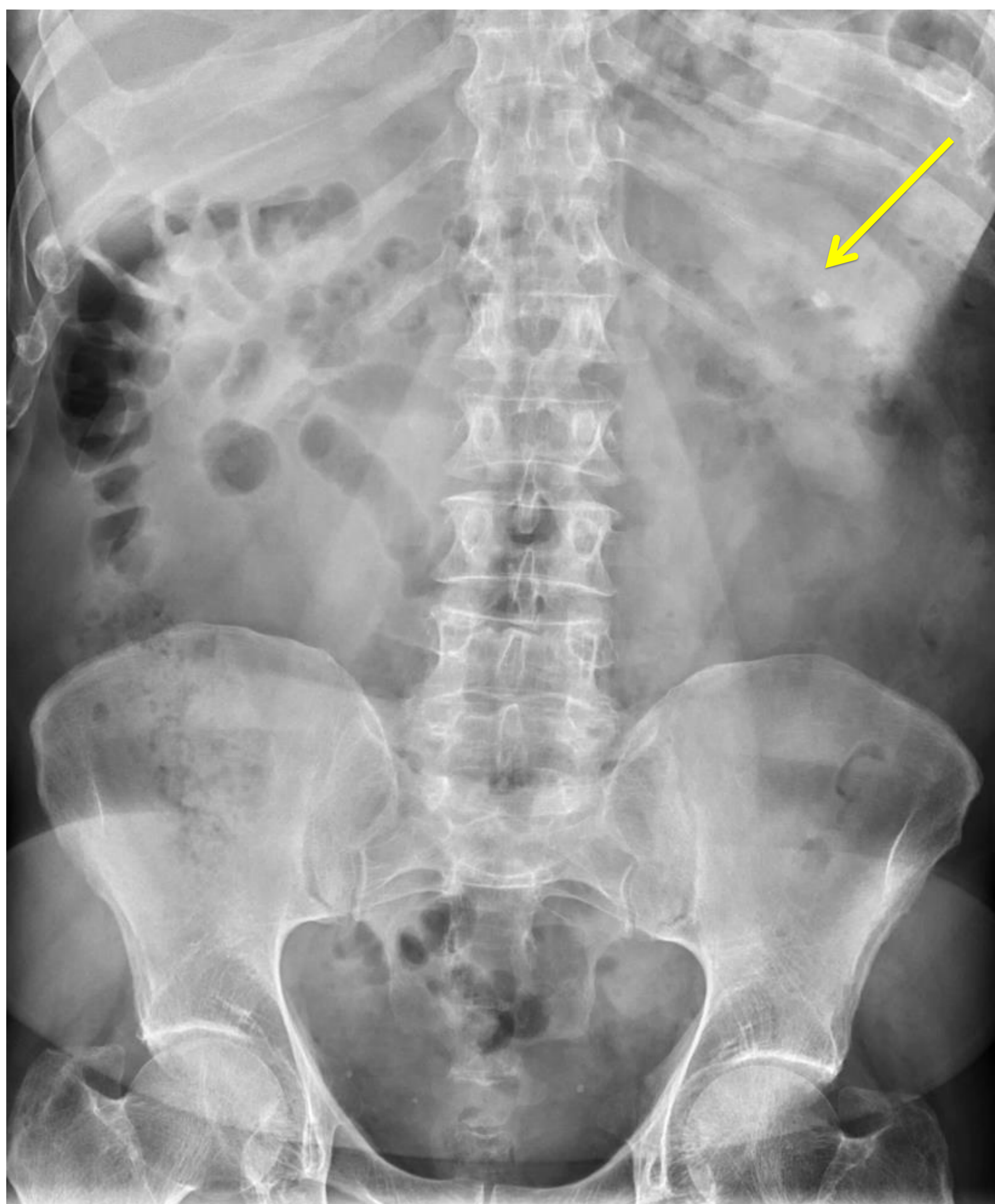Utilización de contrastes de baja osmolaridad (arrastran menos agua y condicionan mayor concentración tubular), monómeros no iónicos (más seguros por menor índice de unión a proteínas).

Preparación previa:

- Tomará durante los 3 días anteriores a realizarse la prueba, dieta a base de carnes magras sin grasa, cocidas a la plancha, pescado blanco cocido o a la plancha y jamón cocido, tortilla francesa o huevos cocidos (pobre en residuo).
- No tomará pan, leche, azúcar, galletas, dulces, legumbres, hortalizas, verduras y frutas, patatas, arroz, pastas embutidos fibra ni bebidas gaseosas.
- Es imprescindible que el paciente acuda en ayunas de 8 horas. Sólo tomará un poco de agua con su medicación habitual.
- Si el paciente es diabético y tomara algún fármaco con metformina, deberá acudir a su médico de cabecera para que le suspenda la medicación 48h antes de la prueba. Reiniciará el tratamiento 48h después de la misma. Además su glucemia deberá ser controlada en este periodo por su especialista.



**Figura 7.** Imagen de CUMS tras la administración de Plenigraf® por vía retrógrada tras sondaje vesical en paciente con antecedente de fracturas de pelvis y rotura vesical. En la fase miccional se identifica un cambio brusco de calibre (flecha amarilla) localizado en la unión de la uretra prostática y la membranosa.



**Figura 8.** Imágenes de radiografía simple (A) y UIV (B) realizada tras la administración de CIV (80 ml de Xenetix®300). Imagen cálcica superpuesta a silueta renal izquierda que condiciona un defecto de repleción en infundíbulo calicial medio en relación con litiasis (flechas amarillas).

## 6D) ESTUDIOS DIGESTIVOS

Contrastes empleados:

### **1. Baritado (Figura 9):**

- Es el contraste de elección para EGD, enemas y tránsitos. Es el único que proporciona una imagen que se puede considerar completamente diagnóstica.
- Está contraindicado cuando existe riesgo de fuga, provoca fibrosis cuando contacta con tejidos blandos internos.
- Contraindicado también en episodios de oclusión de alto grado / suboclusiones intestinales frecuentes, ya que el espesor y la dificultad para la expulsión del mismo pueden precipitar un cuadro oclusivo en un paciente con factores de riesgo.
- Se recomienda beber abundante líquido después de su uso debido a lo mencionado en el punto anterior.

### **2. Gastrografin® (Figura 10):**

- Se utiliza en el caso de sospecha de fístula o fuga en abdomen y en sospecha de oclusión de alto grado / suboclusiones intestinales frecuentes. Debido a su efecto hiperosmolar atrae agua hacia la luz intestinal facilitando el tránsito intestinal.
- La calidad de imagen es subóptima, ya que al atraer agua al espacio intraluminal condiciona una dilución del mismo con menor opacificación.
- No emplear si hay riesgo de aspiración. Su depósito en la vía aérea puede condicionar un edema agudo de pulmón.
- Se puede emplear diluido hasta el 50% en cantidades de entre 20-60 mL.

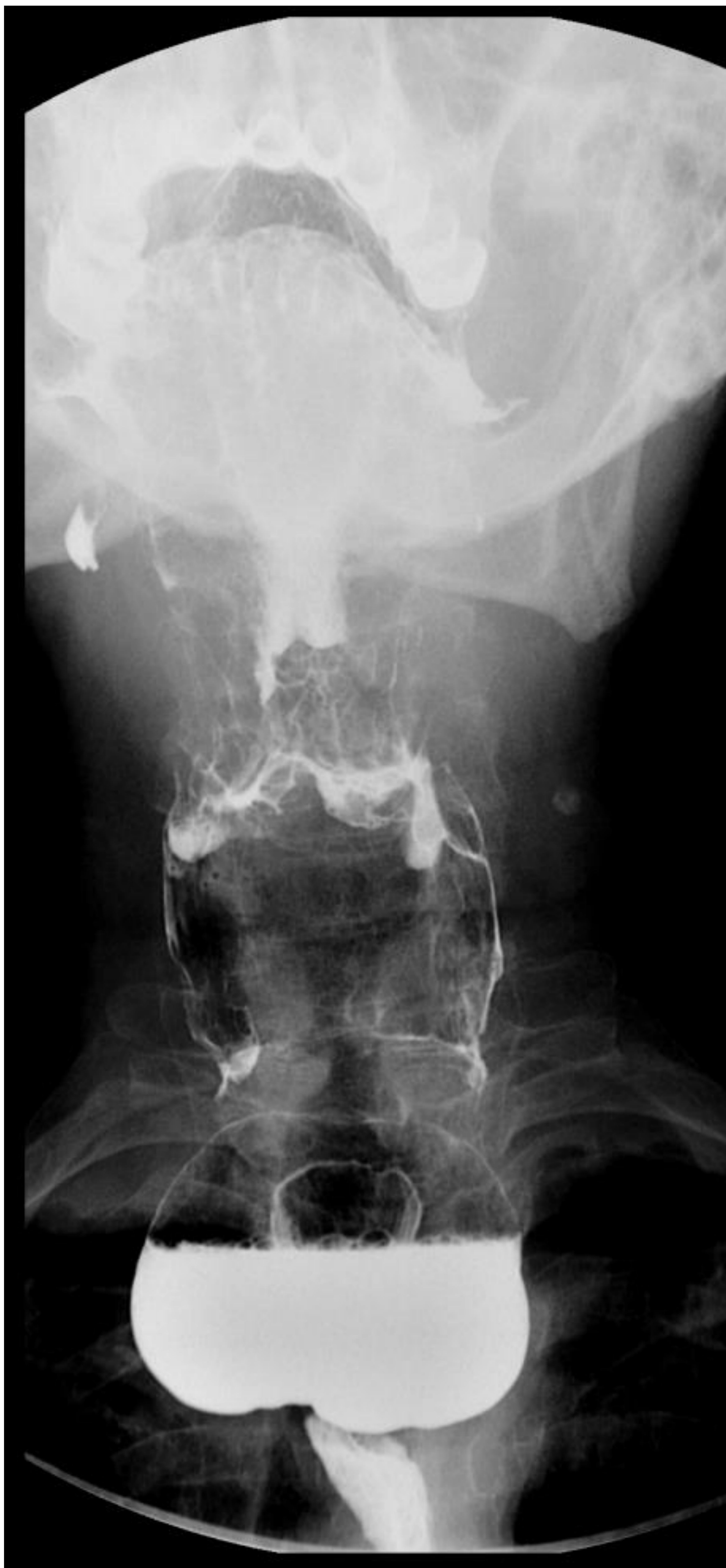### **3. Iodado monómero no iónico de baja osmolaridad (Figura 11):**

- Es el contraste más seguro pero el que proporciona una peor calidad de imagen.
- Indicado siempre que haya sospecha de fístula o fuga a nivel torácico. A nivel abdominal se puede emplear como alternativa al Gastrografin®.
- El Omnipaque® y el Visipaque® tienen aceptado el uso para estudios gastrointestinales con una dosis máxima de 100 mL para esófago y 200 mL para estómago e intestino delgado. No obstante en la mayoría de guías de uso de contrastes no establecen un límite de dosis concreto ni parecen existir efectos secundarios relevantes.
- Se emplea sin diluir (salvo en las colangiografías y colecistografías por tubo de Kher o de colecistostomía).

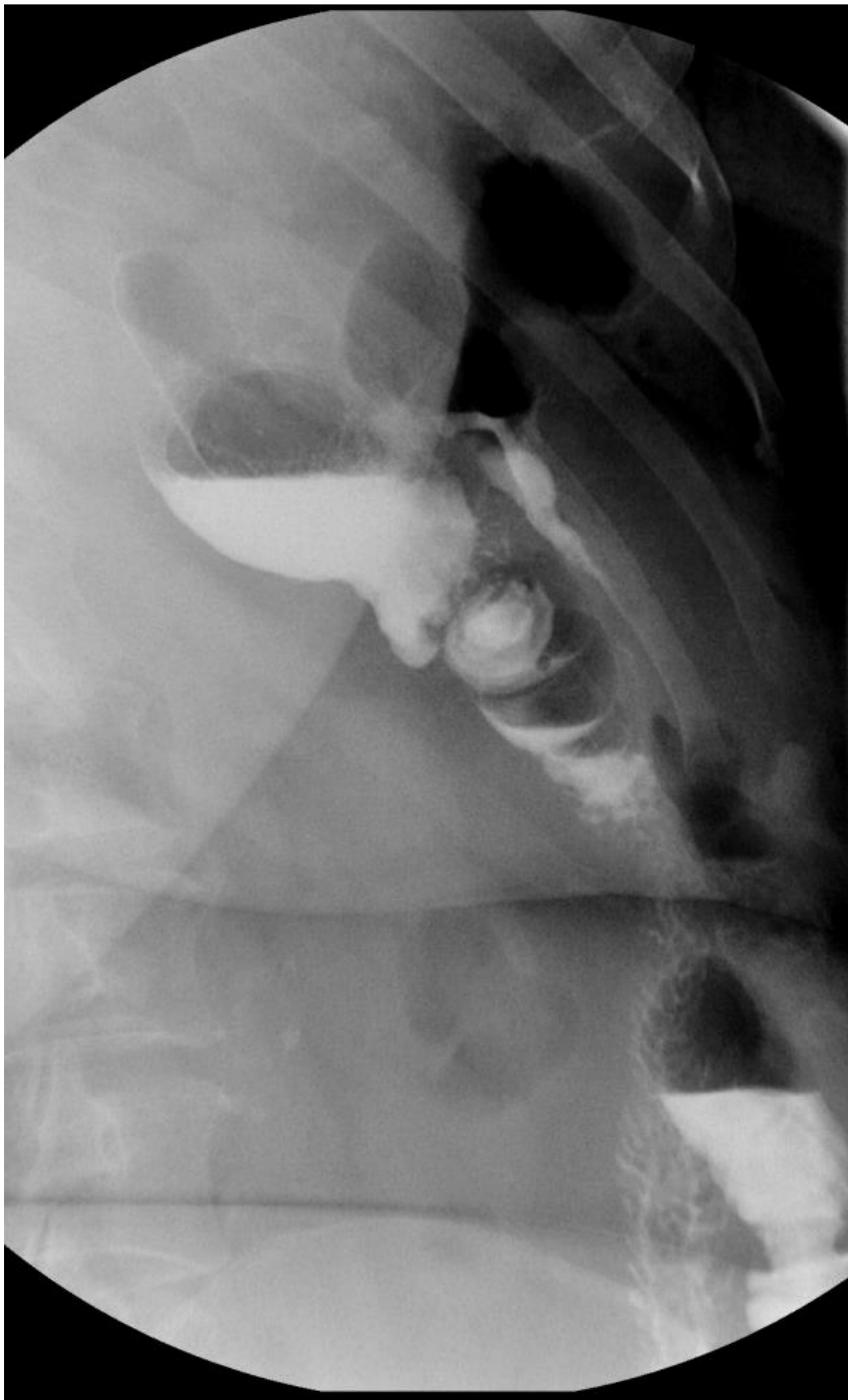Preparación previa:

### **1. EGD y tránsito intestinal:**

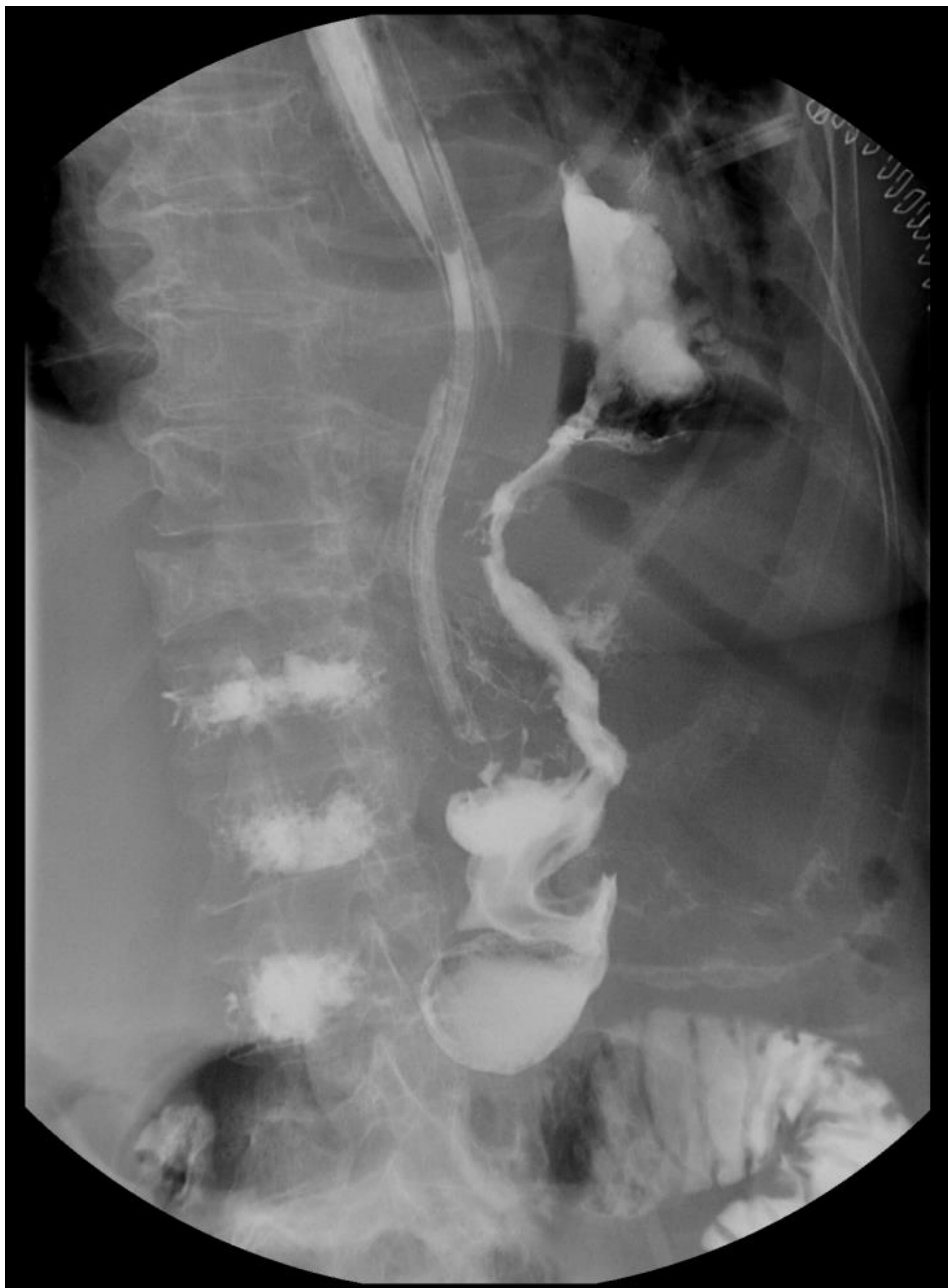- Ayunas de alimentos sólidos y líquidos de al menos 6 horas
- Si necesita tomar medicación tomarla con un poco de agua.
- Diabéticos: no es conveniente interrumpir la insulina ni alterar la dieta habitual. El ayuno no debe exceder lo previsto.
- Estudio postquirúrgico reciente no dar bario por si existe fístula o dehiscencia, con el consiguiente riesgo de fibrosis mediastínica si es en tórax o abdominal. Si existe posibilidad de aspiración no utilizar Gastrografin® por riesgo de edema agudo de pulmón. Se recomienda utilizar contraste yodado no iónico de baja osmolaridad. Si la patología es en el abdomen sin sospecha de comunicación con la vía aérea se puede dar Gastrografin® oral diluido al 50%.



**Figura 9.** Imagen de estudio EGD tras la administración de contraste baritado para diagnóstico de divertículo de Zenker grado IV.



**Figura 10.** Imagen de estudio EGD tras la administración de Gastrografín® oral diluido debido a la sospecha de fístula gástrica en paciente intervenido de cirugía bariátrica tipo bypass gástrico. Se confirma la presencia del trayecto fistuloso en el reservorio gástrico.



**Figura 11.** Imagen de estudio EGD tras la administración de contraste yodado no iónico de baja osmolaridad (Iomeron®) sin diluir, debido a la sospecha de fístula gastrocutánea y gastropulmonar en paciente intervenido de cirugía bariátrica tipo bypass gástrico. Se confirma el trayecto fistuloso que comunica la curvatura mayor del cuerpo gástrico en sentido ascendente hacia una cavidad localizada en región inferior del hemitórax izquierdo.

## 2. **Enema opaco:**

- Tres días antes de la prueba, realizar una dieta pobre en residuos.
- Un día antes de la prueba, dieta líquida.
- Día previo tomará preparado evacuante
- Tratamiento habitual con una pequeña cantidad de agua.
- Si diabético deberá consultar con su médico.
- Enema de limpieza: en pacientes que pueden realizar la preparación correctamente, se prefiere el uso de Casenglicol®. En pacientes ancianos que presentan dificultad para beber tantos litros de preparación, se prefiere por lo general el Citrafleet®.
- Estudio postquirúrgico reciente utilizar Gastrografin® sin diluir.

## 3. **Colangiografía y colecistografía por tubo de Kher o de colecistostomía (Figura 12):**

- Purgar el catéter antes de introducir el contraste con pequeña cantidad de suero salino fisiológico.
- Contraste yodado no iónico de baja osmolaridad diluido al 50%. Se preparan dos jeringas de 20mL.

## 4. **Fistulografía:**

- Si es en el abdomen se puede dar Gastrografin®.
- Si implica tórax o existen dudas: contraste yodado no iónico de baja osmolaridad sin diluir.
- Fístula cutánea: contraste yodado no iónico de baja osmolaridad sin diluir.

## **6E) TOMOGRAFÍA COMPUTARIZADA**

### 1. **Sin contraste intravenoso:** No requiere preparación.

### 2. **Con contraste intravenoso:**

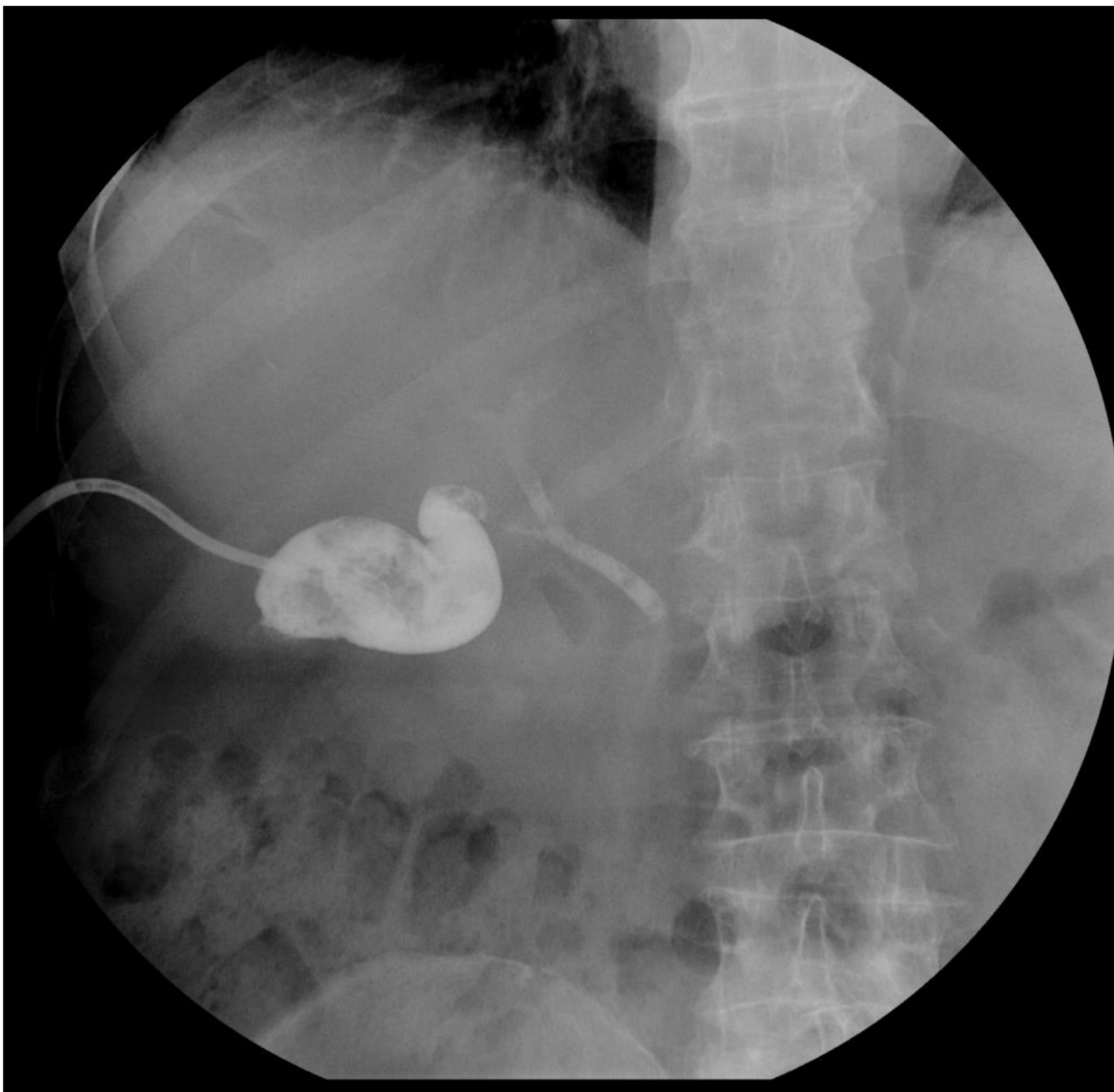
- Ayunas de 6 horas.
- Diferentes adquisiciones en función de la patología.
- Diferentes preparaciones en función de antecedente alérgico, insuficiencia renal o toma de fármacos basados en Metformina.

### 3. **Contraste oral negativo:** administrar 3-4 vasos de agua para replecionar las asas intestinales.

### 4. **Contraste oral positivo (Figura 13):** se administra Gastrografin® oral. Se emplea fundamentalmente en sospecha de carcinomatosis peritoneal, fugas o dehiscencias de anastomosis, colecciones abdominales. Se administra 0,5-1,5 L de agua con Gastrografin® en una concentración del 3%: 30 mL de Gastrografin® en 1 L de agua o un tapón de Gastrografin® para cada 200 mL de agua (similar a un vaso).

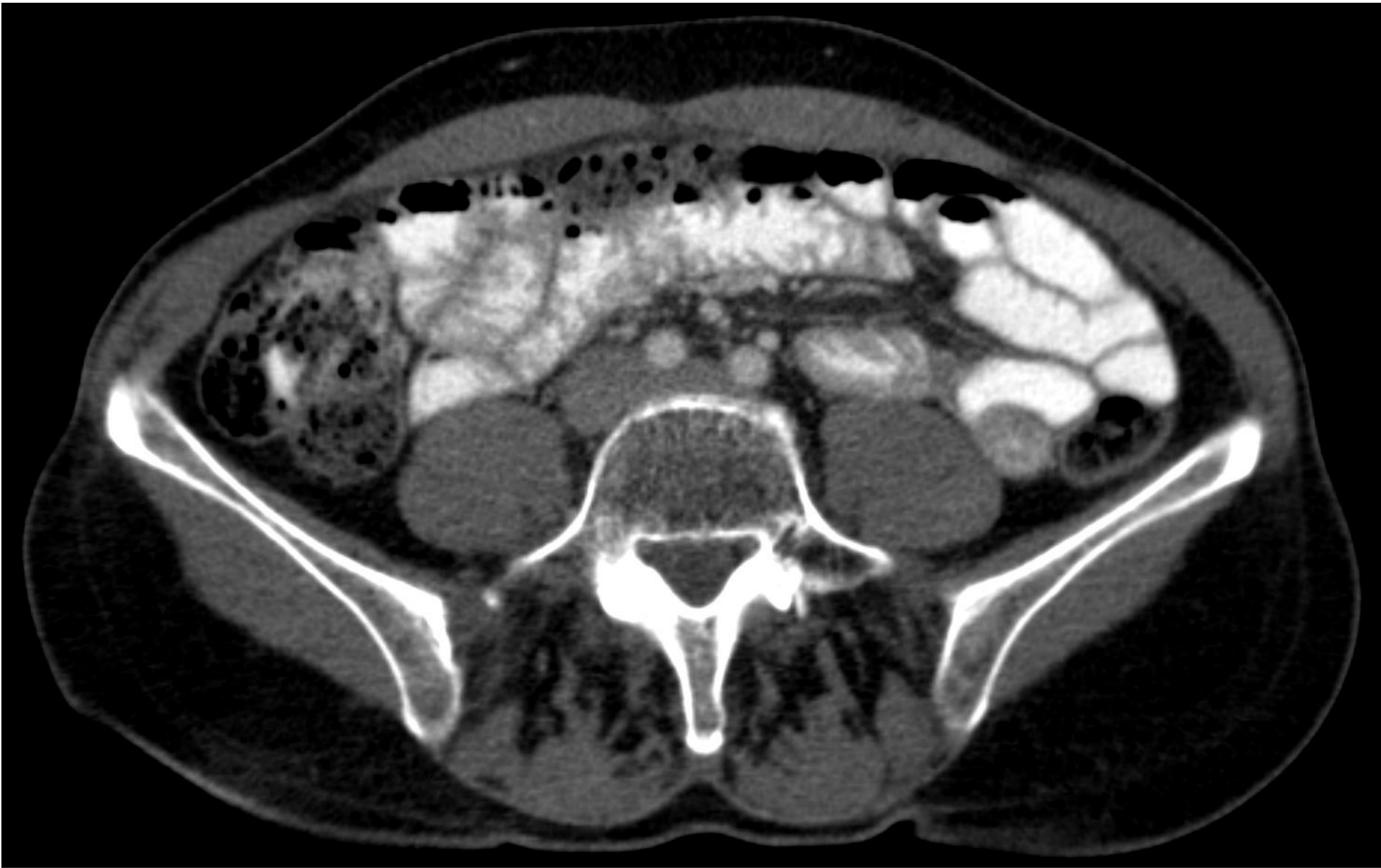### 5. **Entero TC (Figura 14):**

- Preparación:
- Mínimo de 6 horas en ayunas.
- Contraste neutro por vía oral similar al empleado en la entero RM.
- Opcional administrar medicación antiperistáltica (Buscapina® o Glucagón IV). En pacientes diabéticos emplear Buscapina®. No emplear Buscapina® en pacientes con hipertrofia prostática o retención de orina.
- Adquisición con CIV yodado para poder valorar realce de pared y posibles lesiones con diferente número de fases en función de la sospecha clínica.

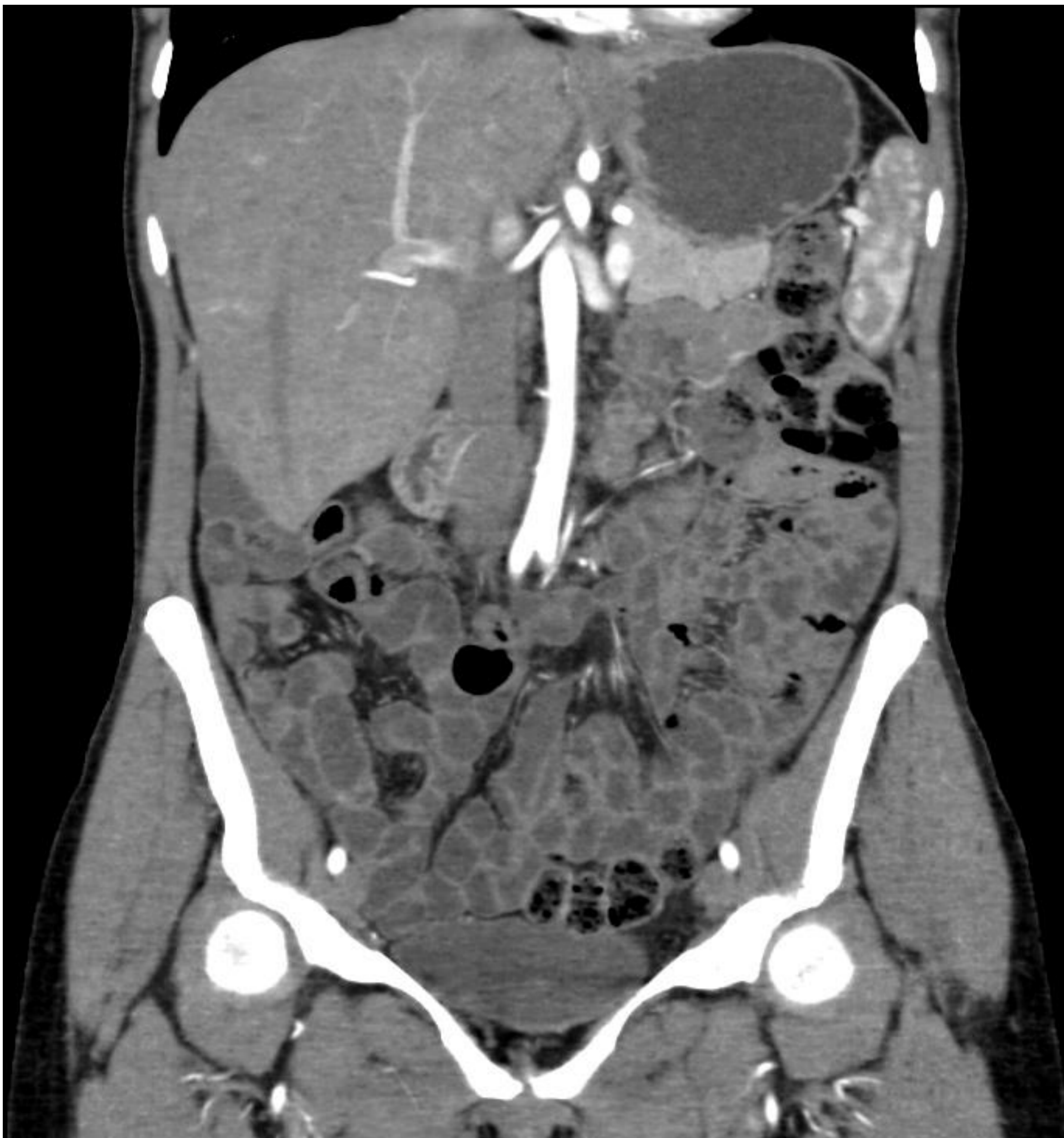


**Figura 12.** Imagen de estudio de colecistografía tras introducción de contraste yodado no iónico de baja osmolaridad (Iomeron®) diluido al 50% por tubo de colecistostomía. Persistencia de signos inflamatorios en relación con colecistitis litiásica, con múltiples defectos de repleción en el interior de la vía biliar en relación con litiasis / barro biliar / detritus. Escaso paso de contraste a colédoco distal, sin paso a duodeno.





**Figura 13.** Imagen de TC abdómino-pélvico tras la administración de CIV y Gastrografin® como contraste oral para descartar carcinomatosis peritoneal en AdenoCa de endometrio estadio IIIC.



**Figura 14.** Imagen de entero TC tras la administración de CIV y agua y manitol como contraste oral, con obtención de las imágenes en fase arterial para descartar lesiones focales hipervasculares en intestino delgado.

## 6. Colonoscopia virtual:

- Ayunas de 6 horas.
- Preparación previa del colon, adjuntar hoja de preparación específica.
  - ❖ Tres días antes de la prueba, realizar una dieta pobre en residuos
  - ❖ Un día antes de la prueba, dieta líquida.
  - ❖ Día previo tomará preparado evacuante.
  - ❖ Tinción de restos fecales con Gastrografin® oral.
  - ❖ Tratamiento habitual con una pequeña cantidad de agua.
  - ❖ Si diabético deberá consultar con su médico.
- Distensión del colon con insuflación por sonda rectal con aire ambiental o con CO<sup>2</sup>. El aire ambiental tiene un menor coste y se administra manualmente hasta que el paciente refiere una sensación de discomfort. El CO<sup>2</sup> requiere insuflación continua mediante equipos automáticos, ya que su absorción por la mucosa es muy rápida, pero conlleva menores molestias residuales. Existe una tendencia a preferir CO<sup>2</sup>. En nuestro centro se emplea aire ambiental.
- El uso sistemático de espasmolíticos es controvertido, pero en general se opta por la administración solamente selectiva y en pacientes concretos.

## 7. Enema TC (Figuras 15 y 16):

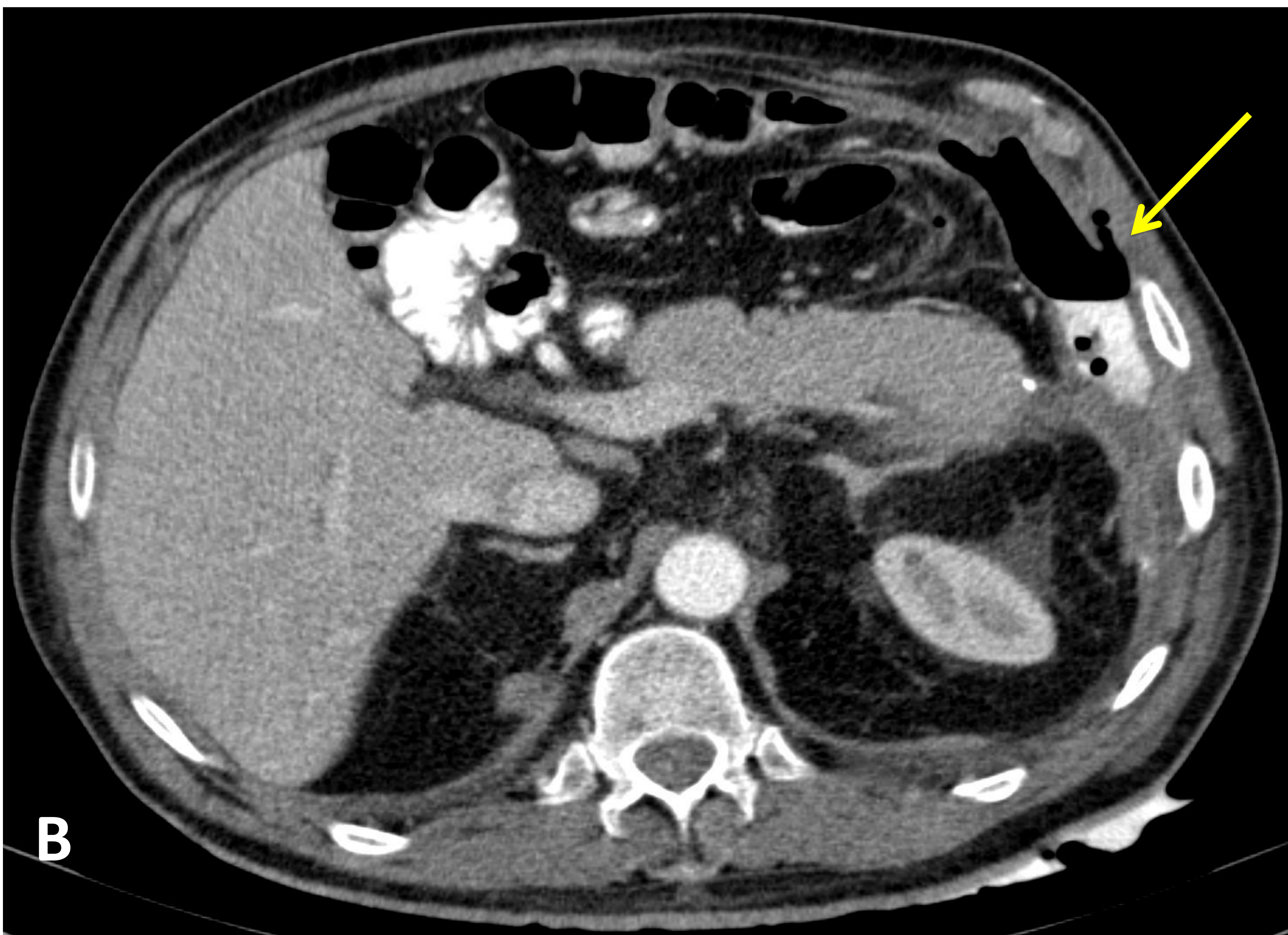
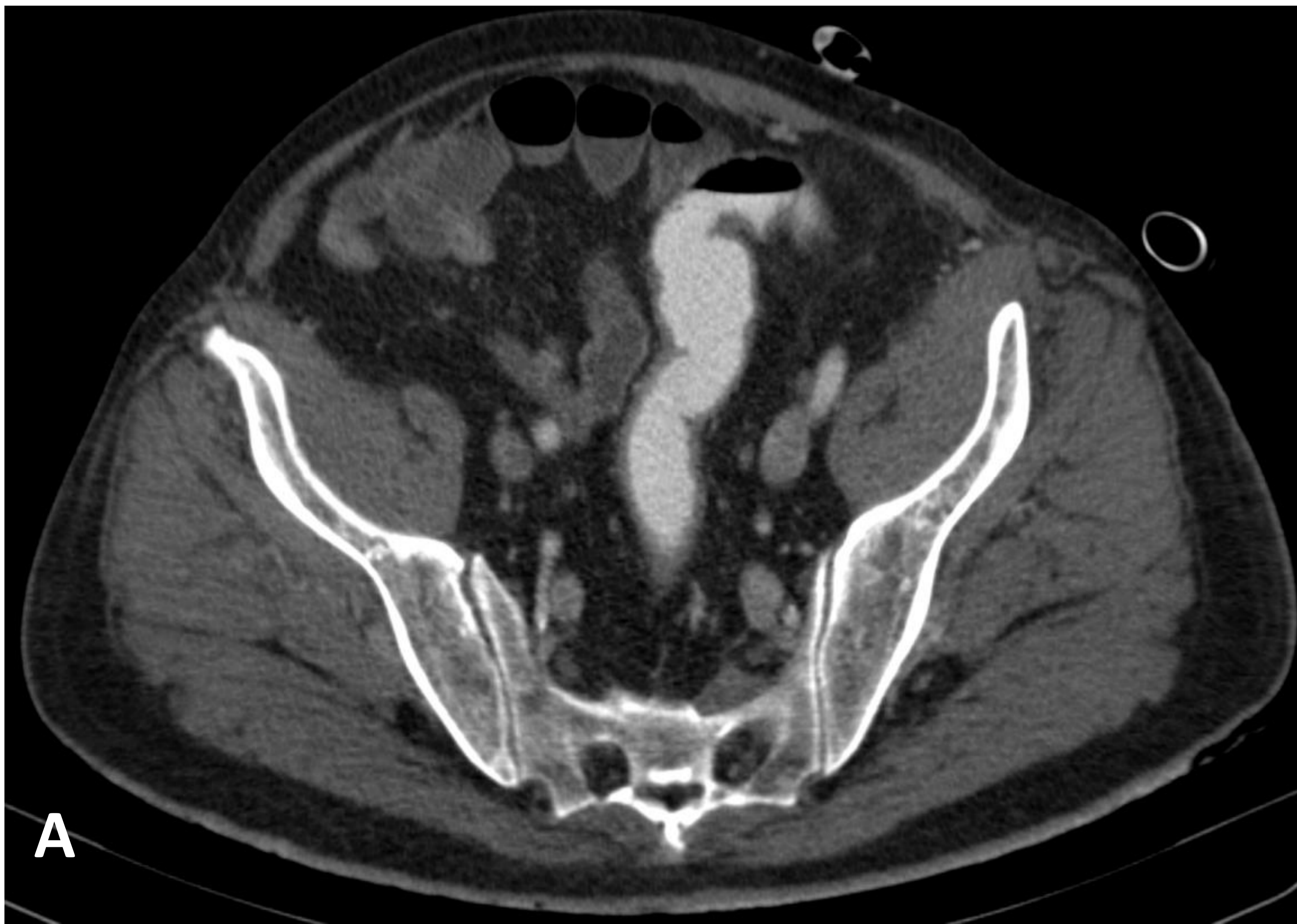- Preparación previa no necesaria.
- Realización:
  - ❖ Se vacía un bote de enema baritado de su contenido, se rellena de agua templada y Gastrografin® en la misma dilución que para su uso oral.
  - ❖ Se usa una cánula rectal normal o un globo en función de la capacidad de retención del paciente.
  - ❖ Por lo general se tolera bien aunque pueden darse fugas de contraste por incontinencia. En menos del 3% se ha de interrumpir la prueba por dolor.

## 8. Uro TC (Figura 17):

- Siempre en ayunas (mínimo de 6 horas).
- Hidratación abundante previa 1 – 1,5 L de agua para favorecer la diuresis.
- Opcionalmente se puede administrar Furosemida para forzar la diuresis:
  - ❖ 0,1mg/kg hasta dosis máxima de 10mg (cada ampolla de Seguril® contiene 20mg de Furosemida).

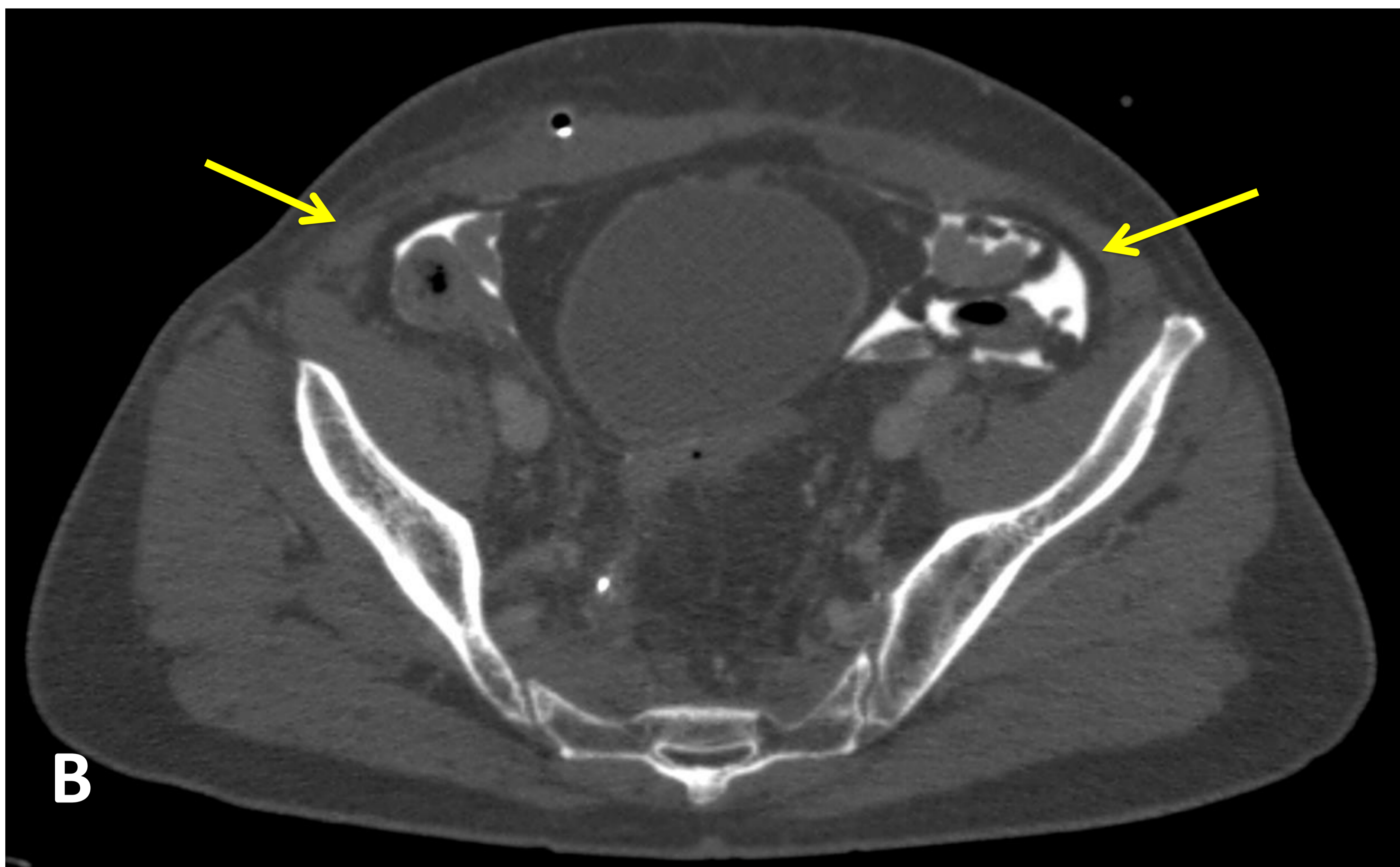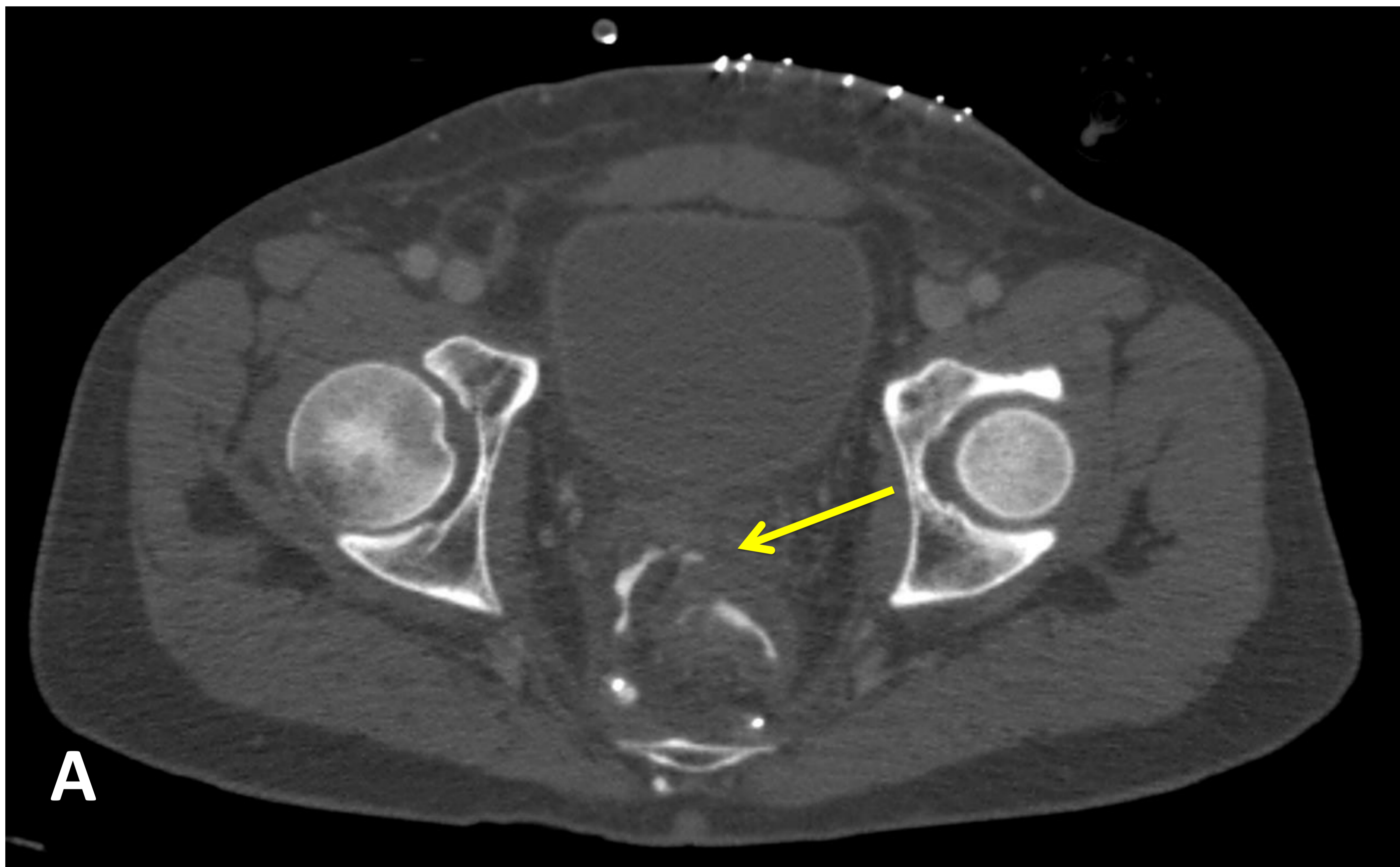
## 9. Cisto TC (Figura 18):

- Para evaluación de las lesiones vesicales sobre todo traumáticas o iatrogénicas.
- Importante realizar primero una fase basal.
- Se realiza administrando 350-400 mL de contraste yodado diluido a través de la sonda vesical hasta tolerancia:
  - ❖ Se puede emplear Plenigraf® (100mL) diluido en agua estéril (400 mL de agua estéril).
  - ❖ Se puede diluir el contraste yodado no iónico de baja osmolaridad al 10% . Una forma sencilla es vaciando 50 mL de un bote de suero salino fisiológico de 500 mL y rellenando con 50 mL de contraste iodado no iónico de baja osmolaridad.

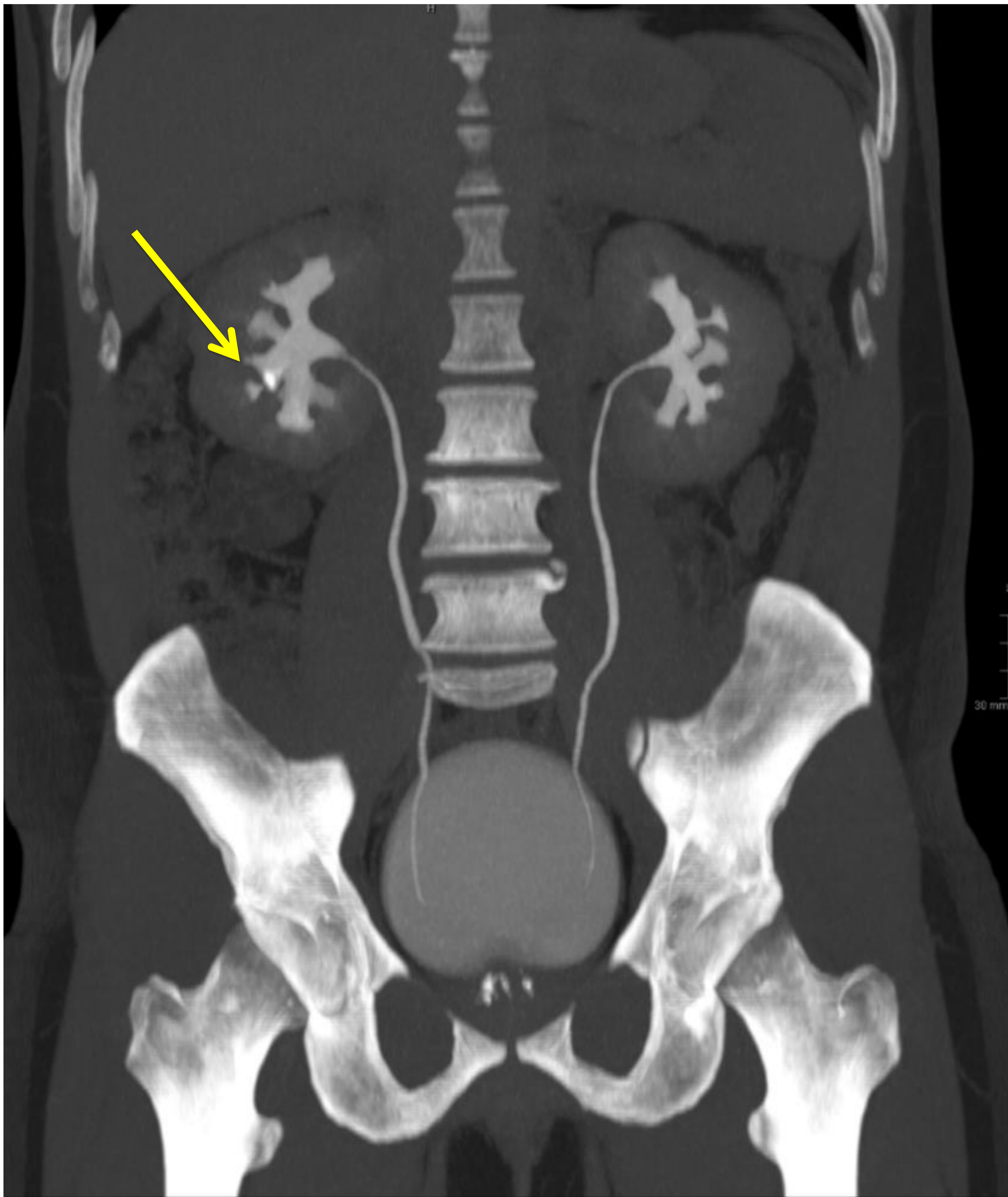


**Figura 15.** Imágenes de TC abdómino-pélvico tras la administración de CIV, Gastrografin® como contraste oral y a través de enema (A), con adquisición de las imágenes en fase portal debido a la sospecha de complicación postquirúrgica.

B) Se identifica una colección hidroaérea en el hipocondrio izquierdo (flecha amarilla), que se rellena de contraste tras el enema de Gastrografin®, lo que sugiere la presencia de una fístula colónica.



**Figura 16.** Imágenes de TC de pelvis tras la administración de CIV y Gastrografin® transrectal diluido, con adquisición de las imágenes en fase portal, debido a la sospecha de dehiscencia / fuga anastomótica en paciente con resección anterior ultrabaja. Se confirma la presencia de fuga de contraste a través de la anastomosis (A) hacia cavidad peritoneal (B) (flechas amarillas).



**Figura 17.** Reconstrucción MIP coronal de estudio de TC urografía tras la administración de CIV (Optiray® 300) y agua como contraste oral, previa hidratación abundante (1,5 L de agua) para forzar la diuresis. No se administró furosemida.

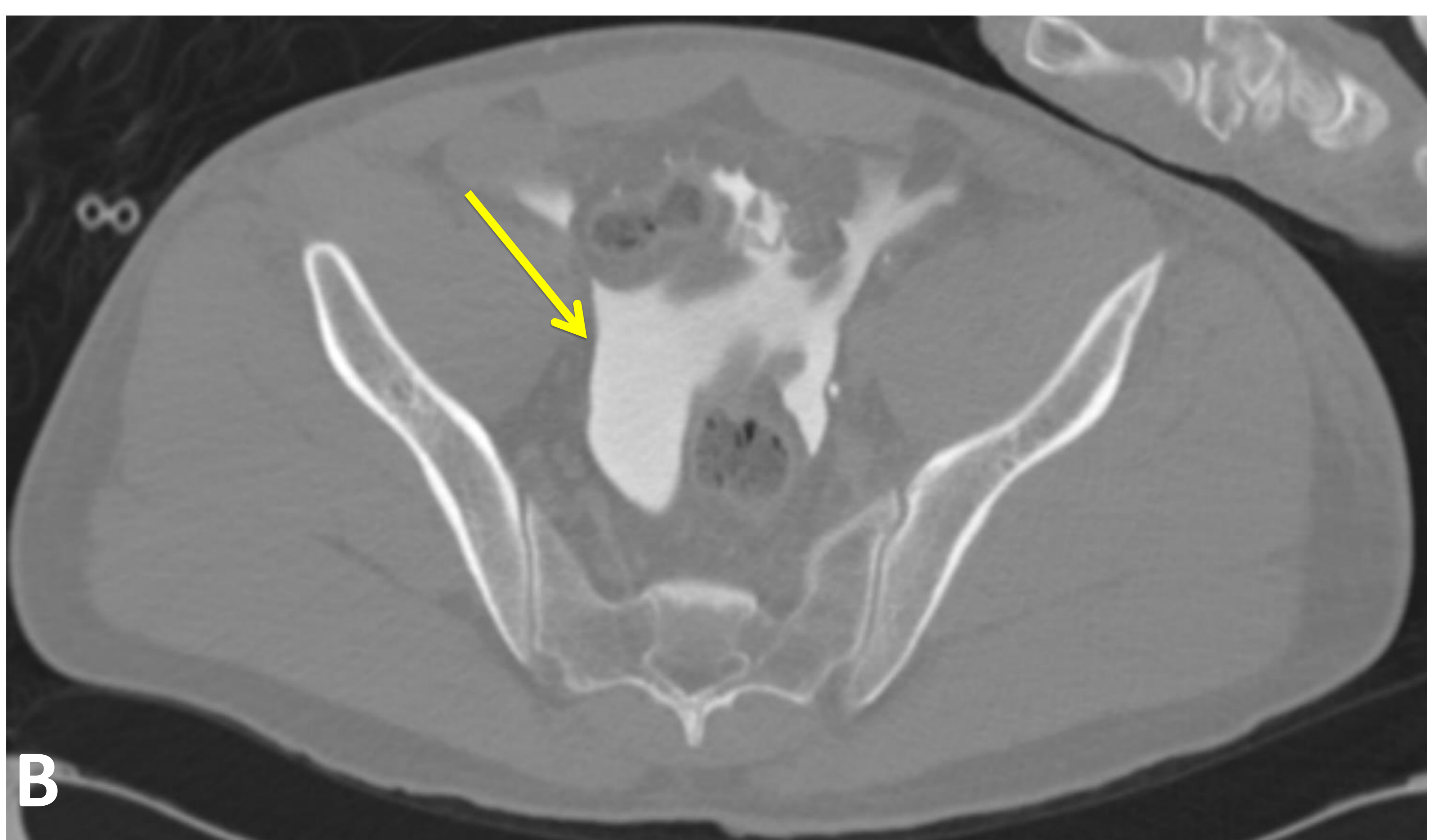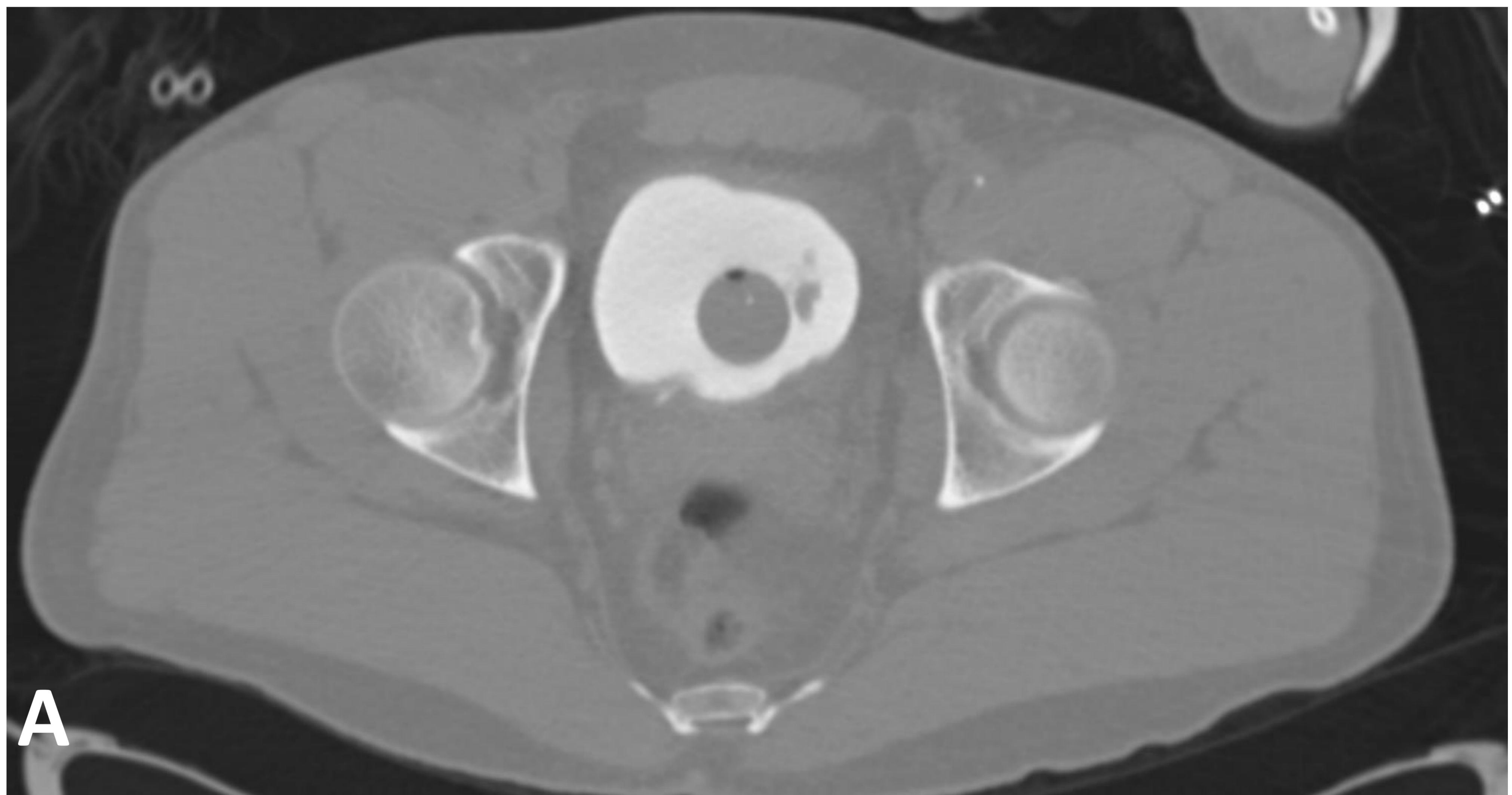La flecha amarilla señala una litiasis de milimétrica en un cáliz medio del riñón derecho sin repercusión obstructiva.

Existe una prominencia de calibre de los grupos caliciales y rectificación de los fórnicos caliciales, que podrían tener un carácter postobstructivo.

**Figura 18.**

A y B) Imágenes de cistografía por TC tras la administración de 200 mL de contraste yodado no iónico de baja osmolaridad diluido a través de sonda vesical (Iomeron® 300).

B) Se identifica fuga de contraste en pelvis por rotura de la pared anterior vesical (flecha amarilla)



## 6F) RESONANCIA MAGNÉTICA

1. **Resonancia Magnética sin contraste:** no requiere preparación.

2. **Resonancia Magnética con contraste:** ayunas de 6 horas.

3. **Entero RM (Figura 19):**

➤ Preparación previa:

❖ Opcionalmente dieta pobre en residuos dos días.

❖ Ayuno de 6 horas.

❖ A veces de forma complementaria al estudio de entero RM se recomienda realizar enema de suero templado complementario para mejor valoración de todo el marco cólico y mayor distensión del íleon distal. En nuestro centro no se realiza de rutina.

➤ Contraste oral empleado:

❖ Contraste bifásico: (alta intensidad de señal en secuencias T2 y baja en secuencias T1) diluir dos botes de Manitol (250ml al 10%) en 750 mL de agua. El paciente debe beberlo durante la hora previa a la realización de la prueba.

➤ Espasmolíticos: en pacientes diabéticos el Glucagón está contraindicado y se recomienda emplear Buscapina®. En pacientes con hipertrofia prostática o retención de orina la Buscapina® está contraindicada y se recomienda emplear Glucagón.

❖ Glucagón: dosis de 1 mg. Acción más rápida y menor vida media. Administrada vía subcutánea ½ ampolla antes de iniciar la exploración y ½ ampolla antes del CIV.

❖ Buscapina®: dosis 20mg IV diluidos en 50 mL de suero antes del inicio de la prueba con infusión lenta para evitar problemas de acomodación ocular.

4. **Colono RM:**

➤ En decúbito prono para reducir artefactos respiratorios y de peristaltismo.

➤ Limpieza del colon habitual, igual que para realizar enema.

➤ Administrar entre 1 y 1,5 L de suero templado por vía rectal, según tolerancia. Valorar relleno progresivo del colon mediante técnica de fluoro-RM. El relleno anterógrado del colon también es posible y bien tolerado, aunque no se obtiene una distensión óptima del colon.

➤ Se puede asociar con el contraste oral empleado para la entero RM.

5. **RM Próstata:**

➤ Preparación previa:

❖ Dieta blanda en las 12h previas al estudio y evitar líquidos estimulantes como cafeínas o teínas.

❖ Ayuno de 6 horas.

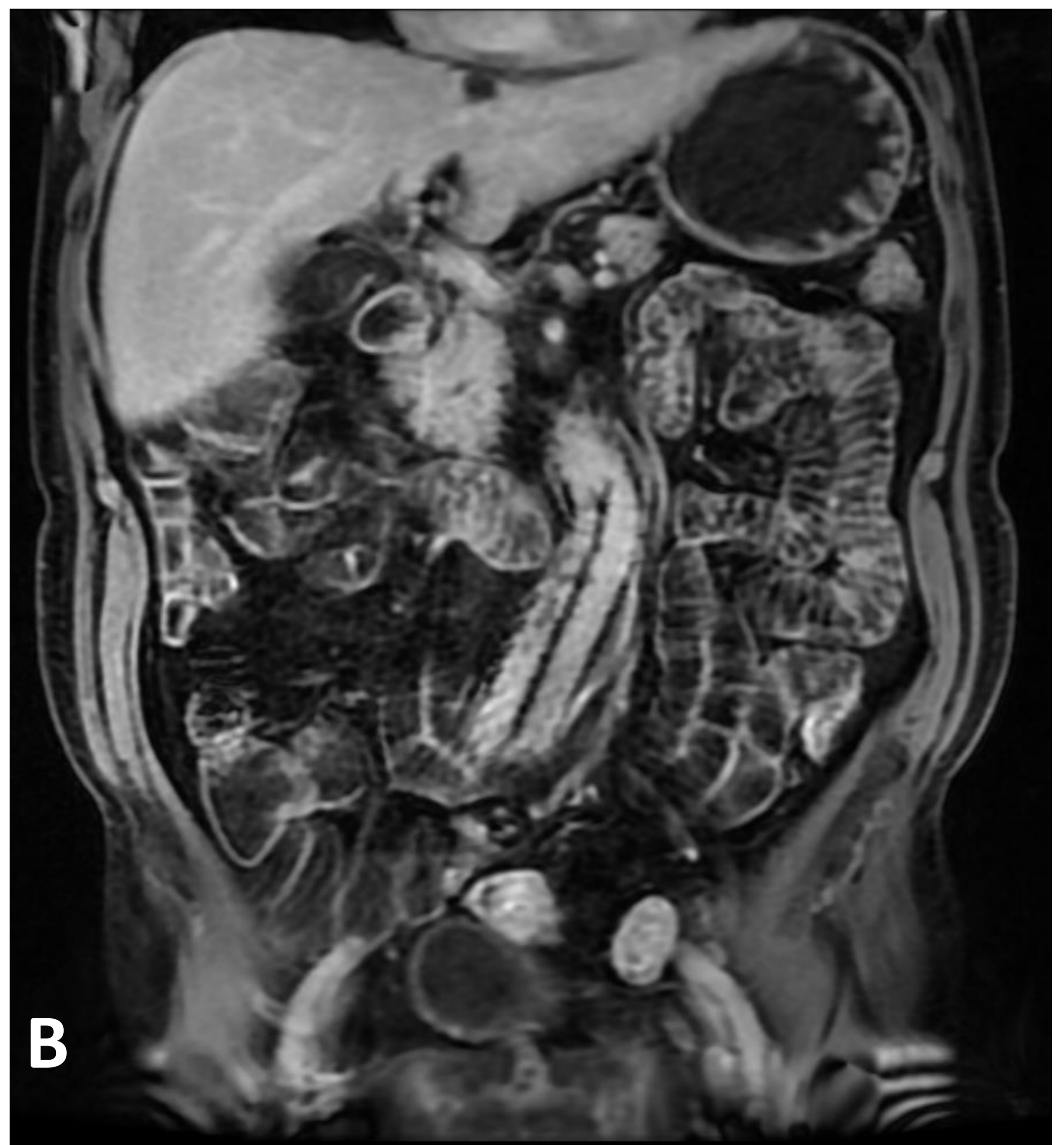
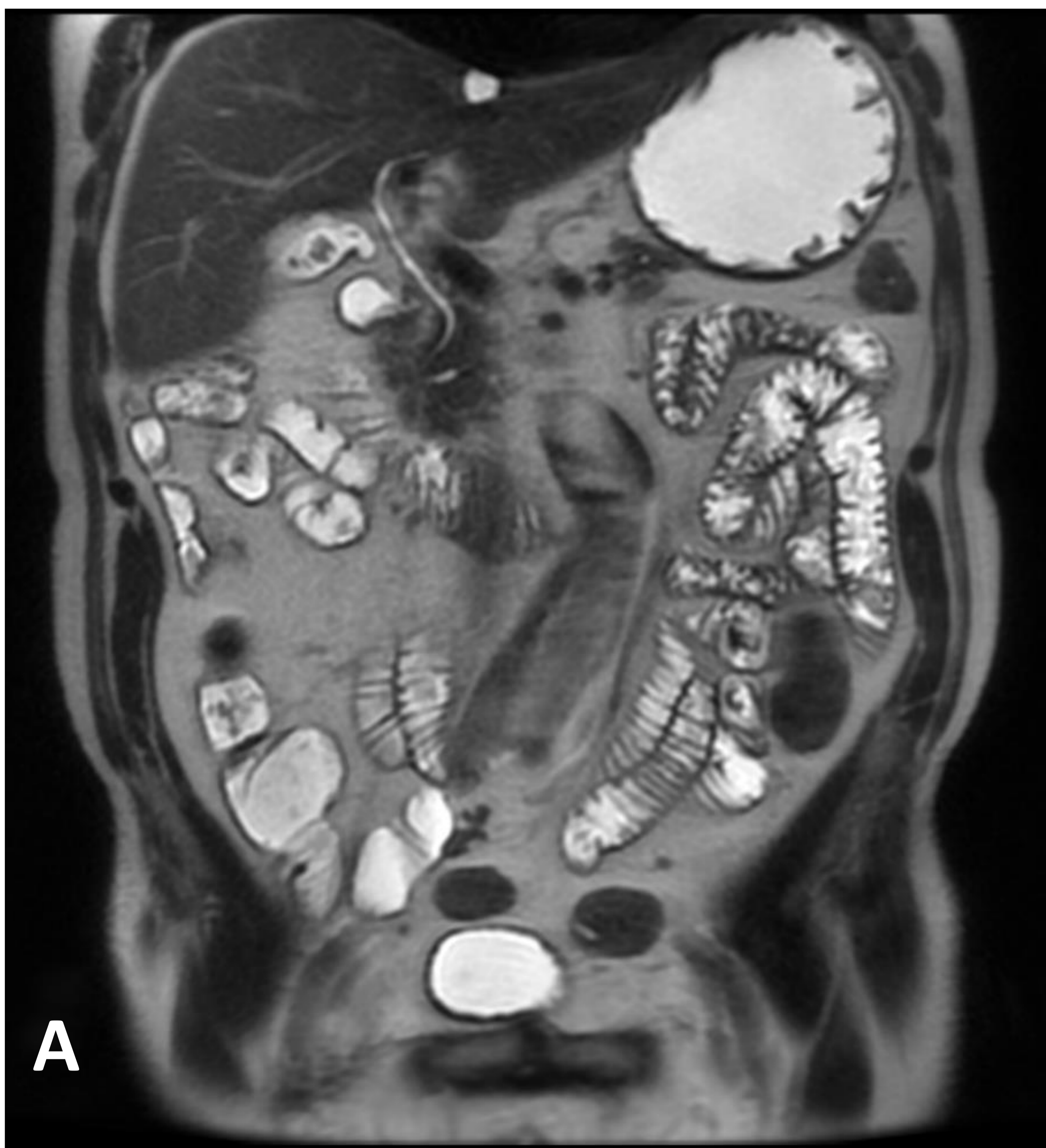
❖ Microenema de limpieza la mañana de la prueba.

❖ Vejiga a mediana repleción.

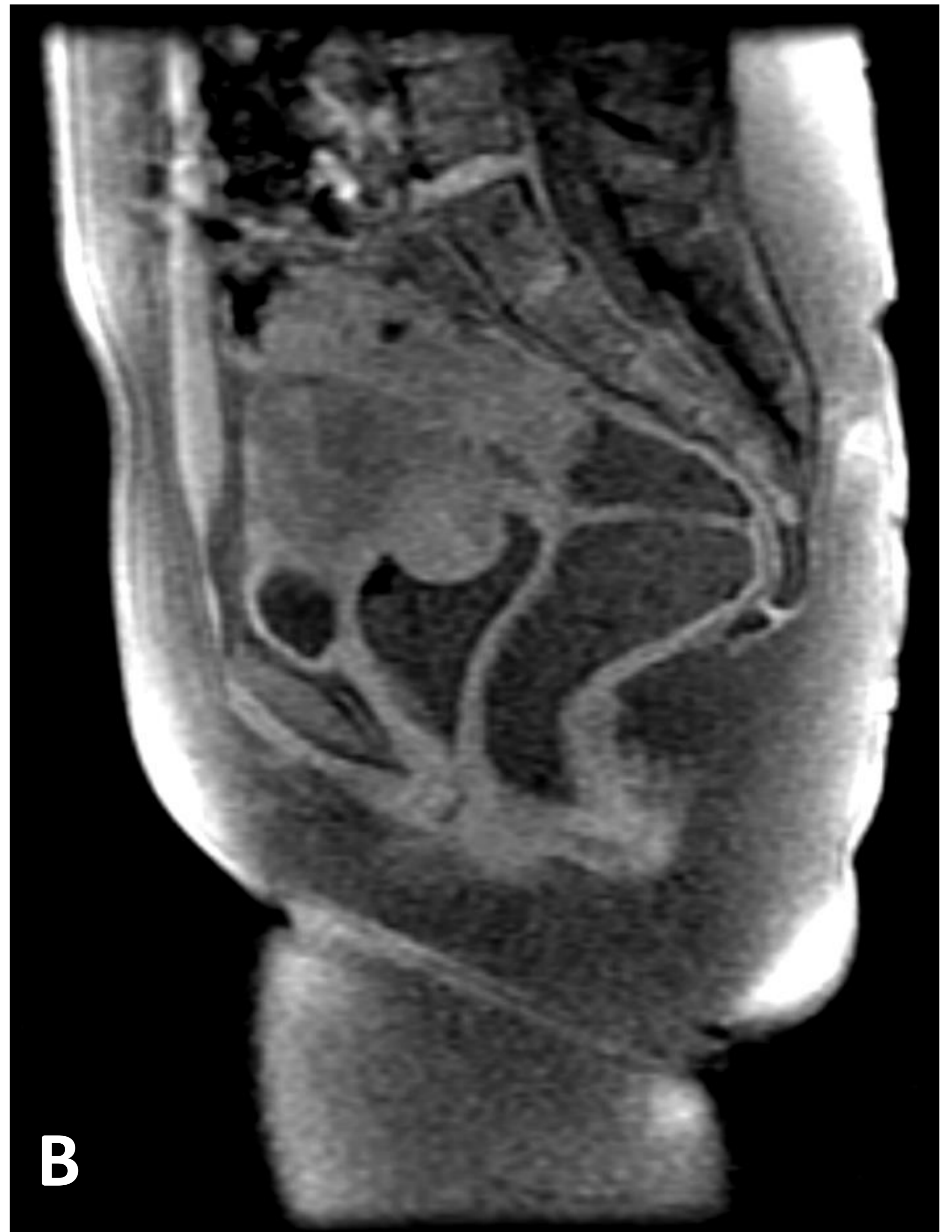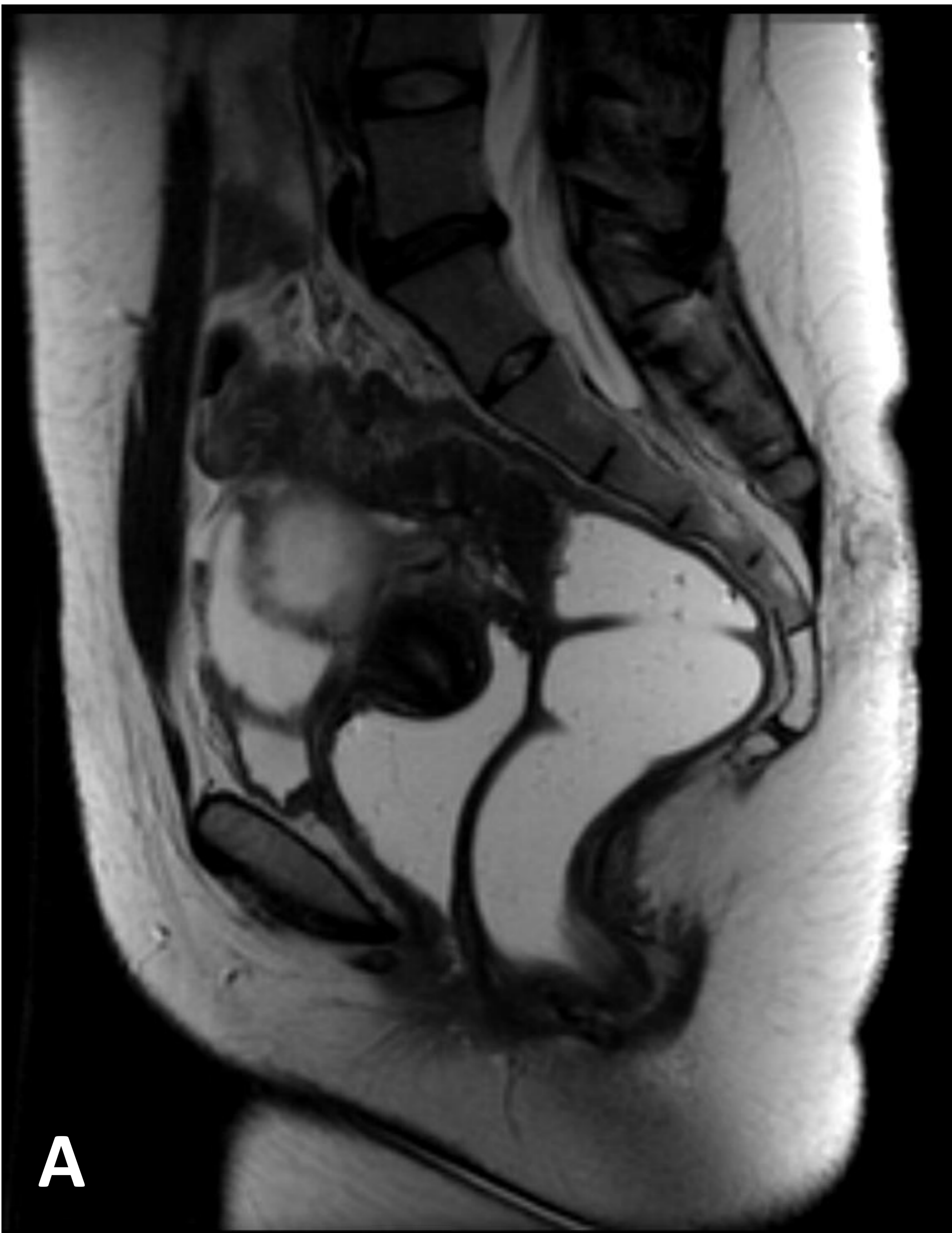
❖ Hay centros que introducen pequeña cánula rectal para retirar gas rectal que condiciona artefactos en el estudio.

❖ Abstinencia sexual 2-3 días antes de la exploración para obtener mayor distensión de las vesículas seminales.

❖ Emplear espasmolítico antes del inicio de la exploración, empleado habitualmente el Glucagón 1 mg subcutáneo. En pacientes diabéticos el Glucagón está contraindicado. En pacientes con hipertrofia prostática o retención de orina la Buscapina® está contraindicada.



**Figura 19.** Estudio de entero RM tras la administración de agua y manitol como contraste oral. Imagen potenciada en T2 sin contraste (A) e imagen potenciada en T1 tras la administración de contraste paramagnético (Dotarem®) (B).



**Figura 21.** Estudio de RM pélvica por sospecha de endometriosis tras la administración de gel endovaginal sin diluir y endorrectal diluido con agua estéril al 50%. Imagen potenciada en T2 (A) e imagen potenciada en T1 con saturación grasa (B) sin administración de CIV.

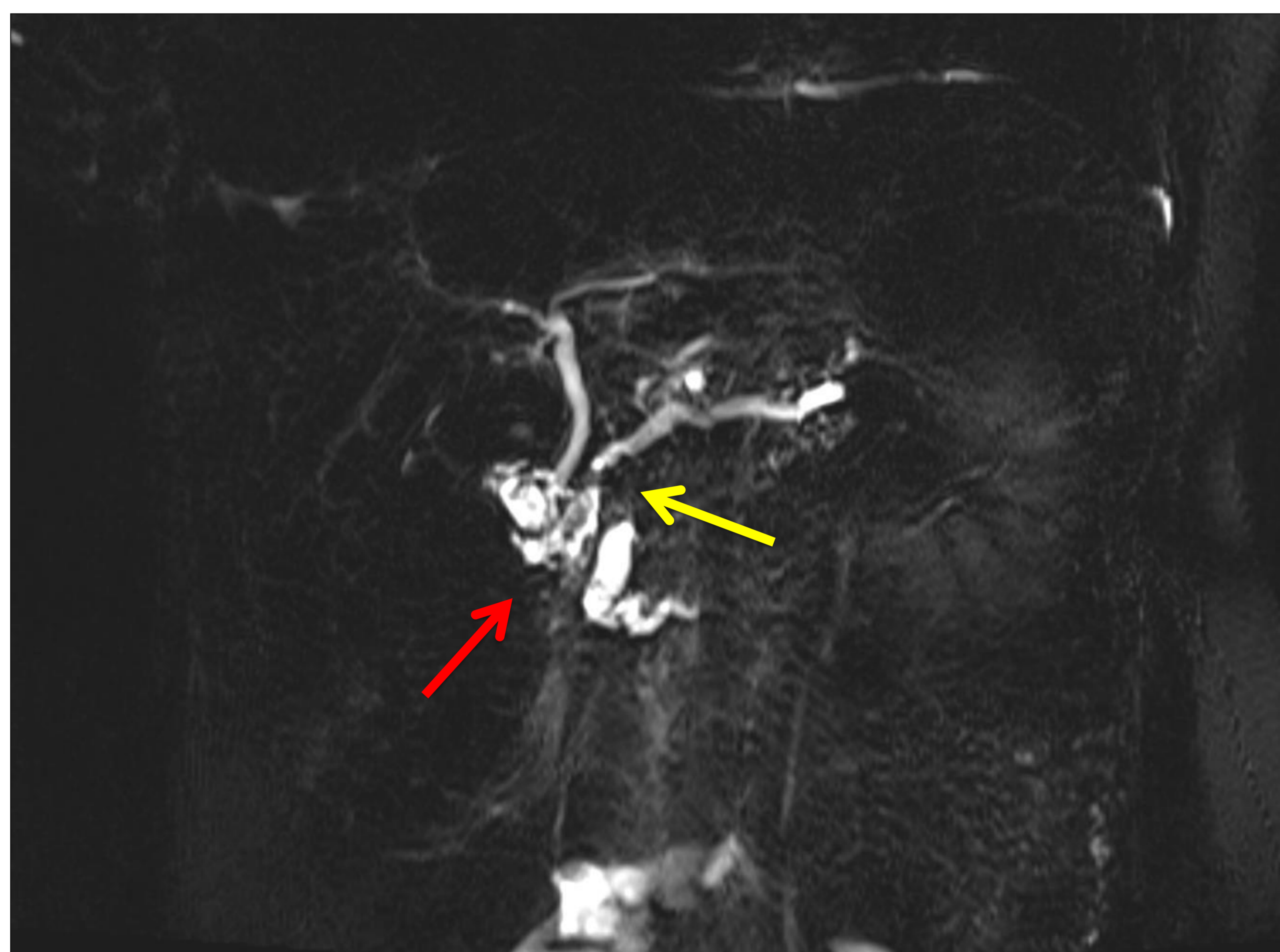
➤ Citación:

- ❖ Si se ha realizado previamente una biopsia y el estudio es para detección de carcinoma es imprescindible demorar 6 o más semanas la exploración para evitar los cambios hemorrágicos glandulares o fibróticos periglandulares que pueden interferir en la interpretación del estudio.
- ❖ Si el estudio es para estadificación de un carcinoma de próstata conocido no es necesario esperar este periodo de tiempo para realizar la exploración.

## 6. Colangiopancreatografía con Secretina

### (Figura 20):

- Ayuno de al menos 4h.
- Se administra unos 5 minutos antes del estudio un contraste oral negativo para disminuir la señal de los fluidos restantes del tubo digestivo (200 mL de agua con 3 mL de gadolinio).
- Se realizan secuencias morfológicas generales del árbol hepatobiliopancreático y después secuencias colangiopancreatográficas que abarquen todos los segmentos pancreáticos.
- Se elige la mejor secuencia para valorar el conducto pancreático principal y su desembocadura en la papila y entonces se administra secretina vía IV a dosis de 1 U/kg, practicando secuencias cada minuto durante 10 min (tiempo total de exploración 30-35 min).



**Figura 20.** Imagen de colangiopancreatoRM tras la administración de secretina IV (1U/kg) y solución de agua y gadolinio como contraste oral.

**Pancreatitis crónica con segmento de conducto de Wirsung estenótico en cuello - cabeza pancreática (flecha amarilla). Dilatación de conductos secundarios en cabeza pancreática, con uno de mayor calibre con probables detritus en su luz (flecha roja).**

## 7. RM ginecológico:

➤ Recomendaciones generales:

- ❖ Se recomienda administrar espasmolítico antes de la prueba.
- ❖ Para mejorar la valoración de las estructuras anatómicas se introduce gel rectal y/o vaginal en función de la indicación clínica. Se emplea sonda intermitente sin globo (14F, 16F) y jeringa de cono ancho rellena de gel de ultrasonografía.
  - ❑ Gel rectal: 150 cc diluido con agua estéril al 50%
  - ❑ Gel vaginal: 25-50 cc sin diluir
- ❖ Vejiga a mediana repleción.

➤ Endometriosis (Figura 21 y 22):

- ❖ La paciente tomará un laxante suave (Puntualex®) tres días antes de la realización de la prueba.
  - ❑ Una cucharada del jarabe cada 8 horas antes de las comidas.
  - ❑ Si aparece diarrea se reducirá la dosis a una cucharada cada 12 horas.
- ❖ El día de la exploración el personal de enfermería del servicio de radiología introducirá gel en el recto y en la vagina de la paciente a través de una cánula para mejorar la valoración de las estructuras pélvicas.
- ❖ La paciente no puede estar con la menstruación el día de la prueba.





### **RM ENDOMETRIOSIS: LIMPIEZA DEL RECTO.**

Para la realización de una resonancia magnética en pacientes con sospecha de endometriosis se requiere que el recto esté vacío el día de la exploración.

Para ello la paciente tomará un laxante suave, PUNTUALEX®, tres días antes de la realización de la prueba.

- Una cucharada del jarabe cada 8 horas antes de las comidas.
- Si aparece diarrea se reducirá la dosis a una cucharada cada 12 horas.

El día de la exploración, antes de entrar a la sala de resonancia magnética, personal de enfermería del servicio de radiología introducirá un gel en el recto y en la vagina de la paciente a través de una cánula para mejorar la valoración de las estructuras pélvicas.

La paciente no puede estar con el periodo el día de la prueba.

**Figura 22.** Documento para preparación de estudio de RM en sospecha de endometriosis profunda.

- Suelo pélvico:
  - ❖ La mañana de la prueba se aplicará microenema rectal para vaciar el recto.
  - ❖ Antes de pasar a la sala hay que explicar a la paciente las diferentes maniobras que tiene que realizar con el suelo pélvico para que las realice adecuadamente durante la exploración.
  - ❖ El día de la exploración, antes de entrar a la sala de resonancia magnética, personal de enfermería del servicio de radiología introducirá gel en el recto y en la vagina de la paciente a través de una cánula para mejorar la valoración de las estructuras pélvicas.
  - ❖ Colocar un pañal y un empapador en la mesa de la RM.
- Oncológicos:
  - ❖ Ayunas de 4-6 horas.
  - ❖ Gel intravaginal para distender la vagina y obtener mejor delineación del cuello cervical y paredes vaginales, especialmente indicado en el carcinoma de cérvix.

## 6G) INTERVENCIONISMO (PAAF o biopsia con control por US o TC) (Figura 23)

Fundamental revisar la historia clínica del paciente, indicación de la prueba, estudios de imagen previos.

Revisar la coagulación del paciente.

Consultar con su médico para suspender la toma de anticoagulantes o antiagregantes plaquetarios y cambio por Heparinas de bajo peso molecular.

Suspender la HBPM 24 horas antes. Última dosis la mañana anterior a la punción.

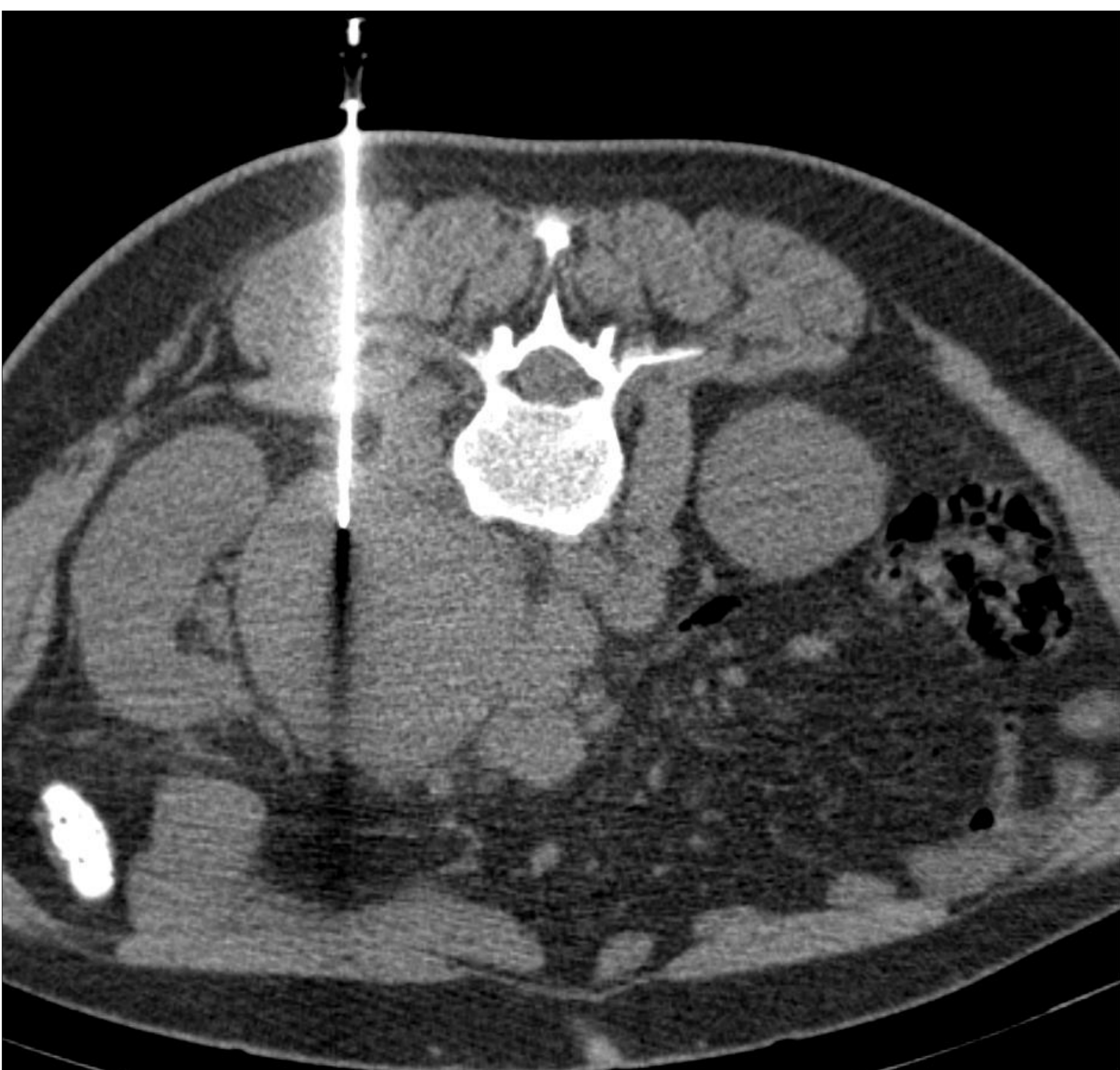Algunos pacientes para punción/biopsia de abdomen requieren de ingreso en Hospital de día.

Ayunas de 6 horas para las punciones/biopsias de abdomen.

Pacientes que hayan suspendido medicación anticoagulante realizar INR la mañana de la exploración para comprobar que es  $<1.5$ .

En caso de duda consultar con el servicio de Hematología.

Revisar las alergias y los fármacos que consume el paciente.



**Figura 23.** Imagen de biopsia con aguja de 20G guiada por TC de conglomerado adenopático retroperitoneal paraaórtico derecho en paciente VIH con sospecha de síndrome linfoproliferativo. No hubo complicaciones durante el procedimiento. El resultado anatomopatológico final fue de linfoma de Hodgkin clásico

## CONCLUSIONES

- Para obtener un resultado óptimo y diagnóstico de los estudios de imagen se requieren una serie de preparaciones, medicamentos y medios de contraste que los radiólogos debemos conocer.
- Disponer de un documento de consulta con esta información facilita y mejora la calidad de la atención recibida por nuestros pacientes.

## BIBLIOGRAFÍA RECOMENDADA

- Contrastes yodados de utilización en Radiología. C. Ramírez Ribelles et al. Radiología 2014;56(S1):12-20
- ESUR Guidelines on Contrast Agents v 10.0 2018 <http://www.esur-cm.org/index.php/en/homepage-3>
- ACR Manual on Contrast Media Version 10.3 2017 [https://www.acr.org/-/media/ACR/Files/Clinical-Resources/Contrast\\_Media.pdf](https://www.acr.org/-/media/ACR/Files/Clinical-Resources/Contrast_Media.pdf)
- Agentes de contraste con gadolinio: recomendaciones y medidas adoptadas tras la revisión europea llevada a cabo sobre el riesgo de formación de depósitos tisulares (cerebro y otros). Agencia Europea del Medicamento y Agencia Española de Medicamentos y Productos Sanitarios). Diciembre 2017
- Vademecum <https://www.vademecum.es/>
- The second ESGAR consensus statement on CT colonography. E Neri et al. European Radiology 2013;23:720-729
- Magnetic resonance imaging of pelvic floor dysfunction-joint recommendations of the ESUR and ESGAR pelvic floor working group. R el Sayed et al. European Radiology 2017;27:2067-2085
- European society of urogenital radiology (ESUR) guidelines: MR imaging of pelvic endometriosis. Bazot et al. European Radiology. 2017;27:2765-2775
- Management of Anticoagulant and Antiplatelet Medications in Adults Undergoing Percutaneous Interventions. Tracy A. Jaff et al. American Journal of Roentgenology 2015 205:2, 421-428