

Implante de válvula aórtica transcatóter (TAVI): valoración de la raíz aórtica mediante TC y análisis retrospectivo del resultado clínico y las complicaciones secundarias al procedimiento

OBJETIVOS

El implante de válvula aórtica transcatóter es una alternativa terapéutica eficaz en pacientes con **estenosis aórtica severa en válvula tricúspide, sintomáticos y no candidatos a tratamiento quirúrgico (Recomendación de clase I)¹**.

También está indicado en pacientes con alto riesgo quirúrgico (Recomendación de clase IIa)¹.

A diferencia de la sustitución valvular quirúrgica donde las medidas de la raíz aórtica y la selección de la prótesis adecuada se realiza in vivo, bajo visualización directa, la TAVI requiere una **planificación previa al tratamiento** basada en las distintas modalidades de imagen, siendo éstas determinantes en el éxito del procedimiento².

Dentro de las distintas técnicas de imagen, la **Tomografía Computerizada (TC)** por su carácter tridimensional y resolución espacial constituye una valiosa herramienta para la evaluación de los aspectos anatómicos y técnicos necesarios previos al procedimiento.

Presentamos nuestra experiencia con 174 pacientes a quienes se les practicó TAVI.

MATERIAL Y MÉTODOS

Se evaluó la raíz aórtica de 310 pacientes mediante Tomografía Computerizada (TC).

Empleamos un software dedicado para la obtención de todos los datos, incluida la cuantificación de calcio y todas las medidas anatómicas.

1. CUANTIFICACIÓN DEL CALCIO DE LA VÁLVULA / SCORE CALCIO

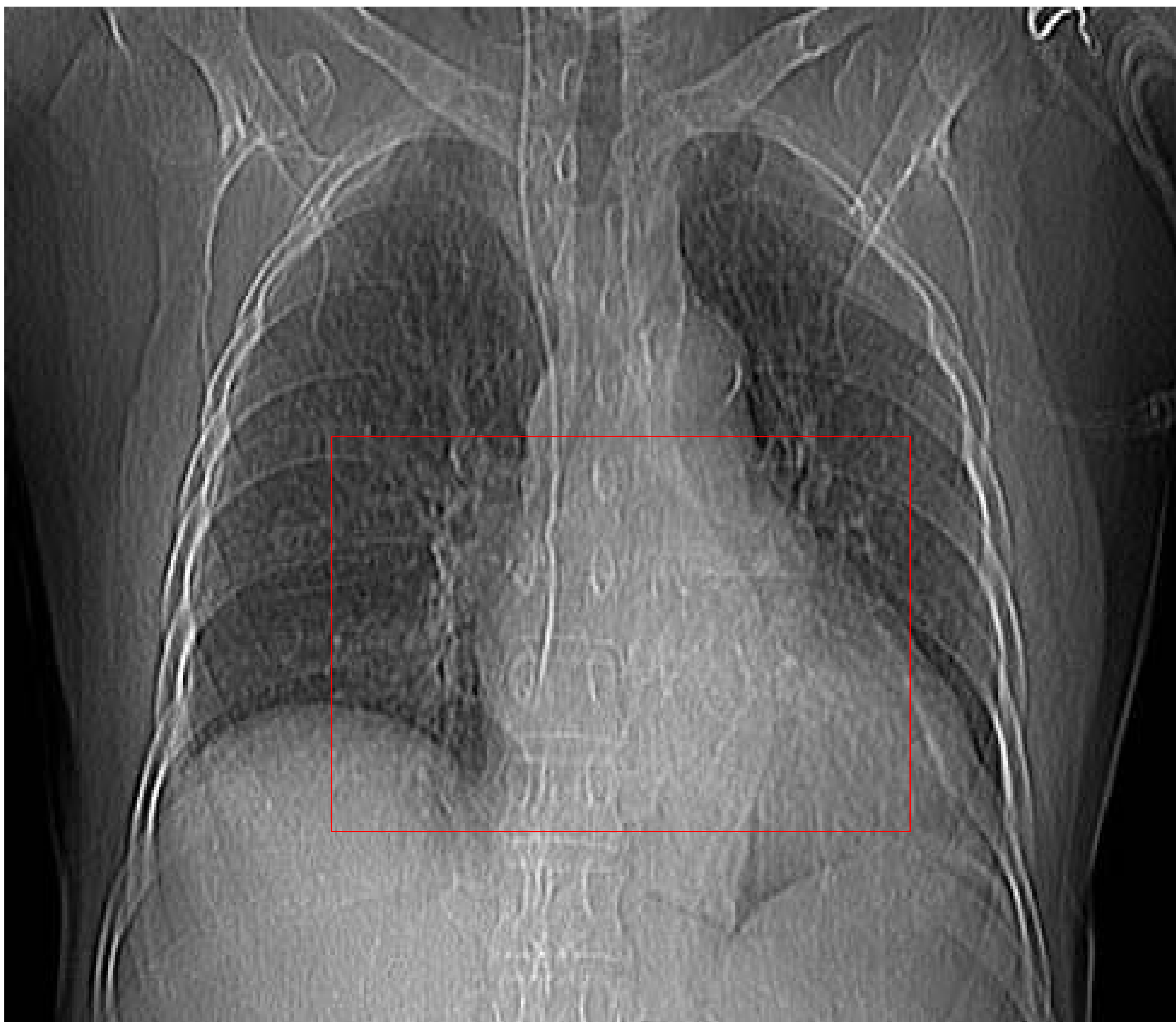El excesivo depósito de calcio en las comisuras o en la circunferencia de las valvas se relaciona con mayores tasas de:

- **Regurgitación paravalvular (RPV).** El calcio impide una óptima aposición entre la prótesis y la pared aórtica.
- **Complicaciones intraprocedimiento.**
- **Mortalidad al año**

También se correlaciona con una mejoría clínica más significativa tras el procedimiento dado que la disminución del gradiente transvalvular es mayor en válvulas extensamente calcificadas³.

La TC es una técnica óptima para la cuantificación del calcio respecto al resto de técnicas utilizadas, tanto 2D (Ecocardiograma transtorácico - ETT, ecocardiograma transesofágico - ETE y angiografía) como 3D ETT.

Para ello, se realiza una adquisición helicoidal sin contraste intravenoso limitada al anillo aórtico (**AA**) que incluya desde el tracto de salida del ventrículo izquierdo (**TSVI**) hasta la aorta ascendente.



Espesor de corte: 2,5 mm. 120 kV. 100 mAs.

Aplicando un software específico se calcula la cantidad de calcio mediante el **método de Agatson⁴** y de la **masa cálcica⁵**.

Cardiac CT Viewer HeartBeat-CS

Heart Beat-CS

Enlazar series: Diseño: [icon]

Selección: [grid icons]

Pantalla: [grid icon]

Protocolos: Puntuación Ag [icon]

Resaltar

Punto de referencia

Agregar nombre:

- PRINCIPAL
- LAD
- LCX
- RCA
- Aorta
- Válvula mitral
- Válvula aórtica
- Otro
- DIAGONAL

Punto de referencia de calcio:

P. ref. un clic: [icon]

P. ref. manual: [icon]

Eliminar p. ref.: [icon]

Info de placas: [icon]

W/L: Abdomen [icon]

Salir Restab. todo

Resultados de puntuación: Puntuación Agaston; protocolo

	Válvula aórtica
Puntuación	3540.04
Nº de ROI	32
Area cuad. (mm2)	1070.94

Coincidencia base datos: Hombre, 70-100Y; percentil: 0%

Método de Agatson

Cardiac CT Viewer HeartBeat-CS

Heart Beat-CS

Enlazar series: Diseño: [icon]

Selección: [grid icons]

Pantalla: [grid icon]

Protocolos: Puntuación de [icon]

Resaltar

Punto de referencia

Agregar nombre:

- PRINCIPAL
- LAD
- LCX
- RCA
- Aorta
- Válvula mitral
- Válvula aórtica
- Otro
- DIAGONAL

Punto de referencia de calcio:

P. ref. un clic: [icon]

P. ref. manual: [icon]

Eliminar p. ref.: [icon]

Info de placas: [icon]

W/L: Abdomen [icon]

Salir Restab. todo

Resultados de puntuación: Puntuación de masa; protocolo

	Válvula aórtica
Puntuación (mg)	901.51
Nº de ROI	35
Volumen (mm3)	2737.07

Método de la masa cálcica

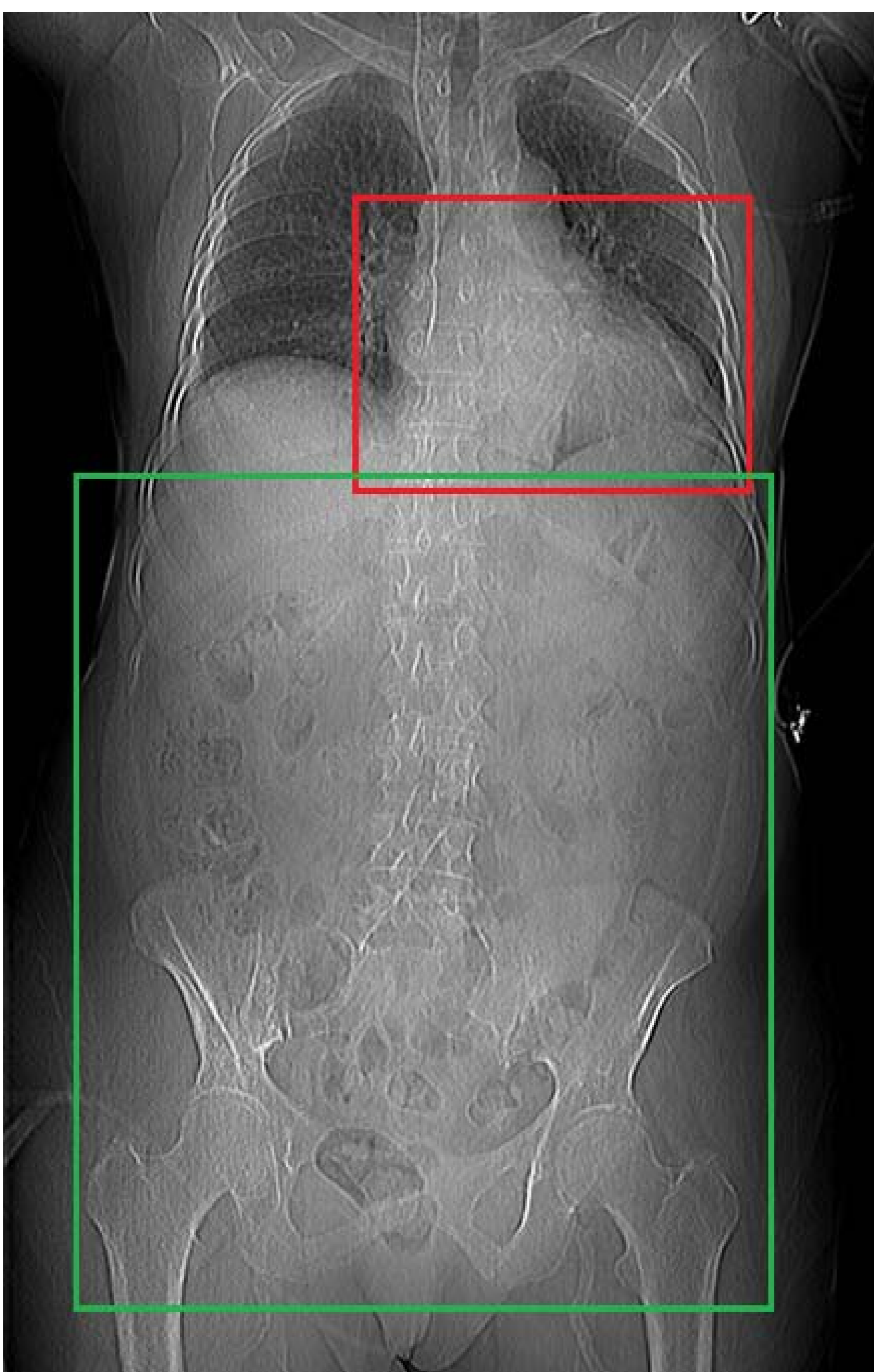
Adicionalmente se valora cualitativamente la presencia de calcio en las arterias coronarias y la unión aortoventricular.

2. PROTOCOLO TCMD

Se realiza un estudio TC con sincronización retrospectiva cardíaca, modulación de dosis de radiación y administración de contraste yodado intravenoso.

El protocolo de TC empleado consta de dos fases:

- Una primera fase de adquisición de **la raíz aórtica**:
Desde el TSVI hasta la aorta ascendente eliminando la reconstrucción del pulmón.
- Una segunda fase de adquisición de **los accesos vasculares**:
Programada a los 30 s. Incluye aorta y ejes iliofemorales.



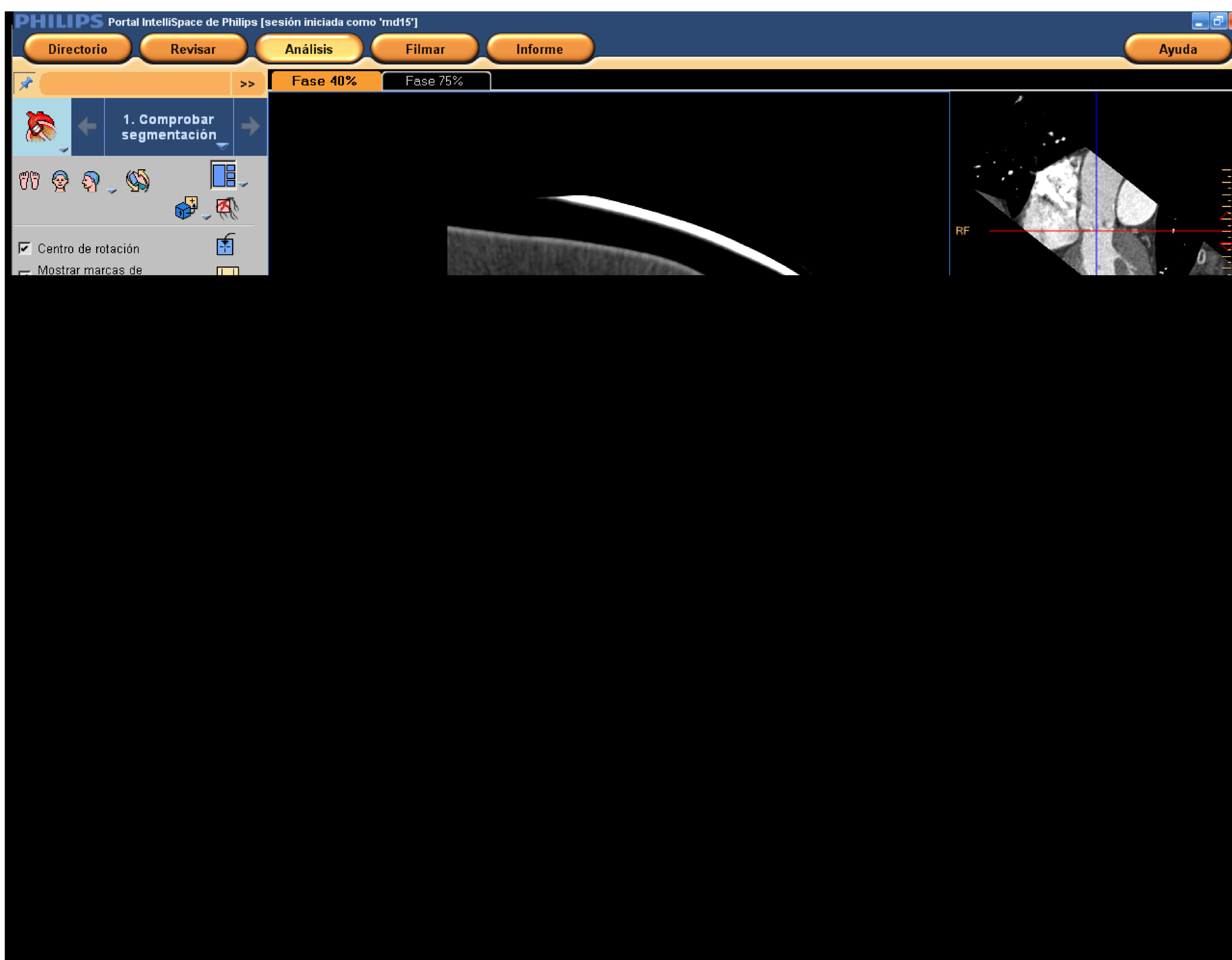
Volumen de CIV
administrado: **110 ml**
Flujo: **4 ml/s**
Concentración: **370 mg/ml**
SSF: **20 ml**
ROI: en **aorta descendente**
Registro sistemático de **DLP**
en **mGy*cm**
Premedicación: **ninguna**

3. MEDIDAS DE LA RAÍZ AÓRTICA

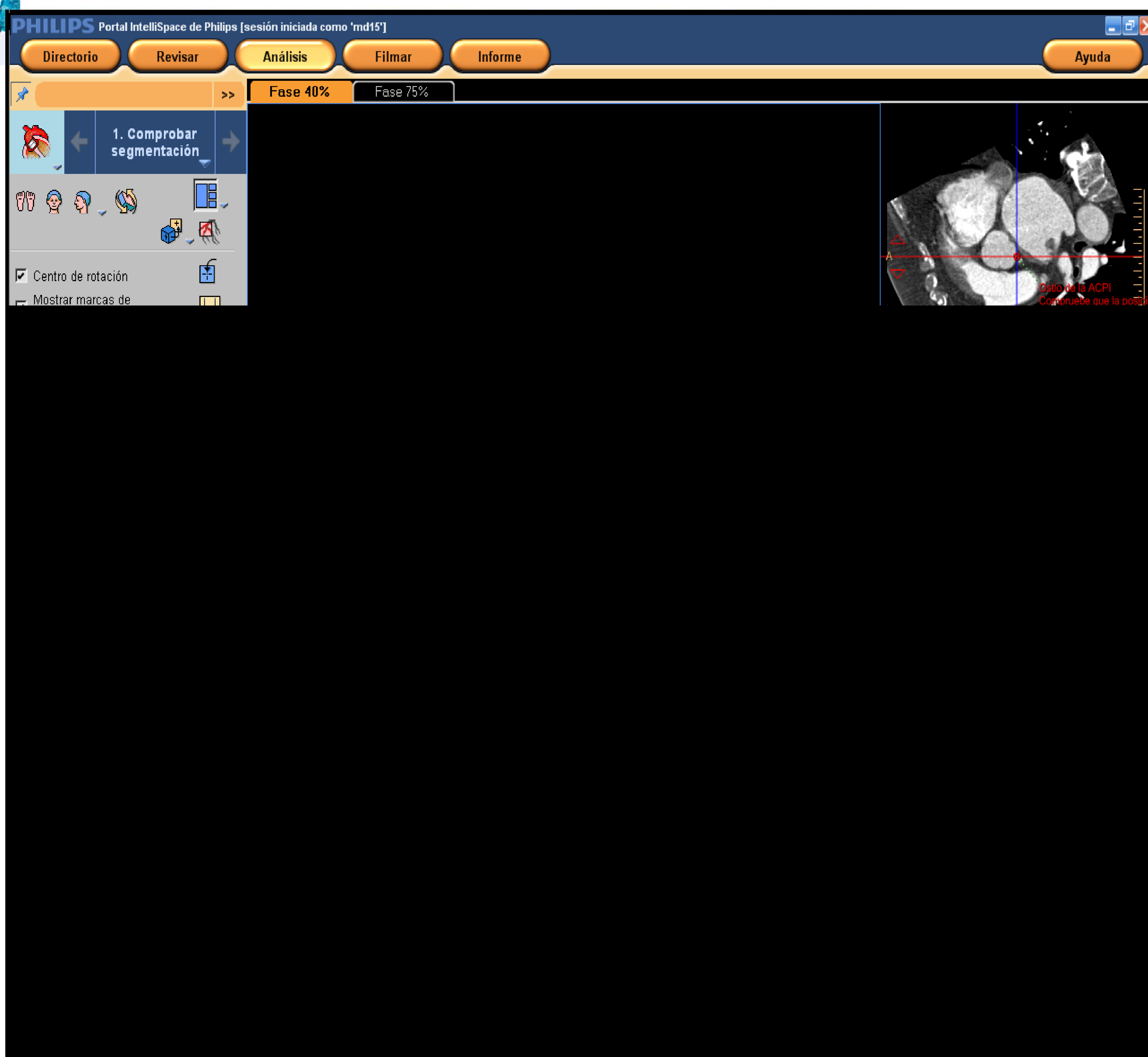
3.1. Segmentación

Se empleó un **software dedicado** para el cálculo de todas las medidas requeridas por el hemodinamista.

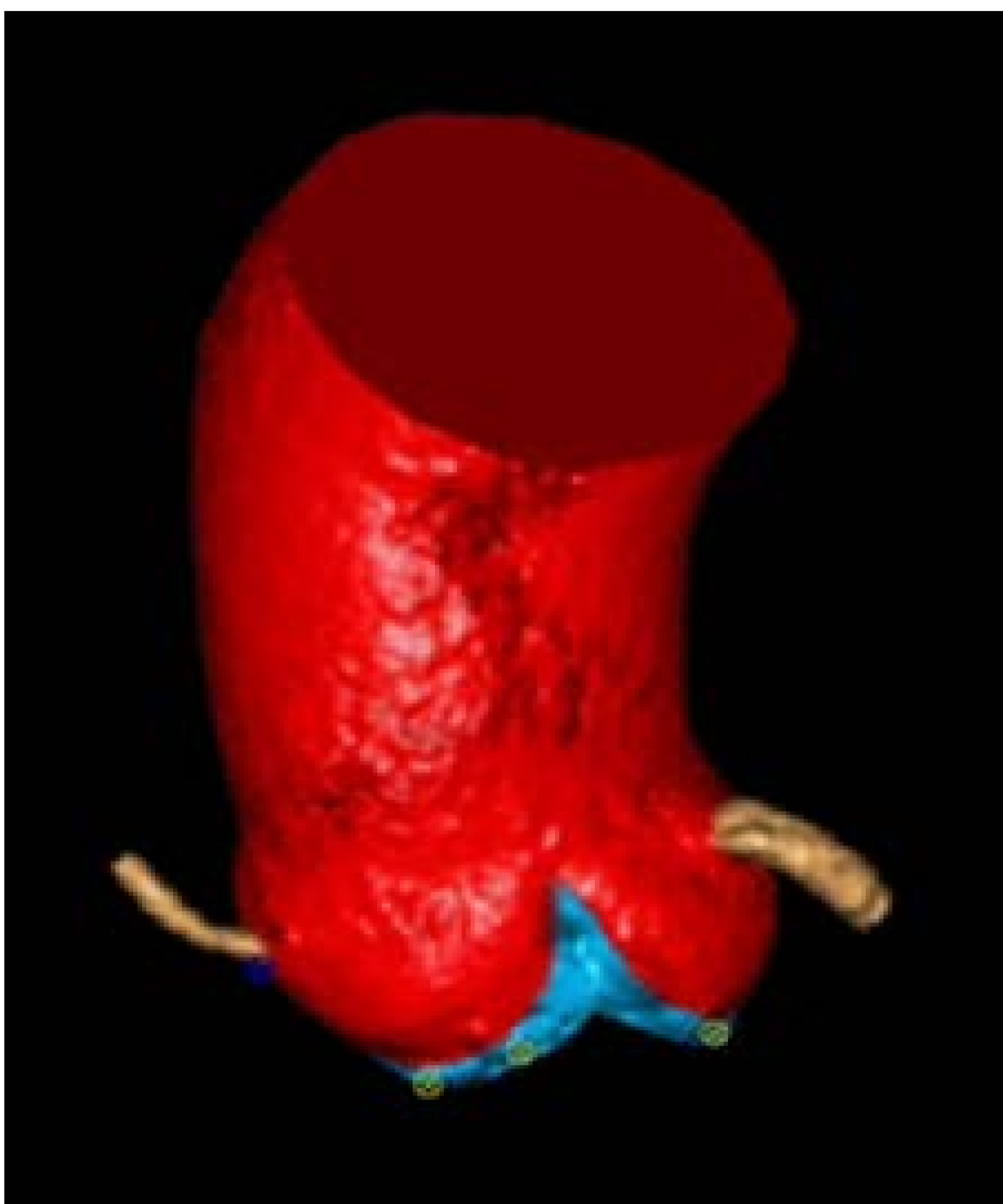
Este software está basado en un **modelo de segmentación** en el que las referencias anatómicas de la raíz aórtica están codificadas, de tal manera que al seleccionarlas se acoplan a las imágenes de TC del paciente obteniendo una **reconstrucción dimensional**⁶.



Paso 1:
Se localizan
las cúspides
de las
valvas
aórticas

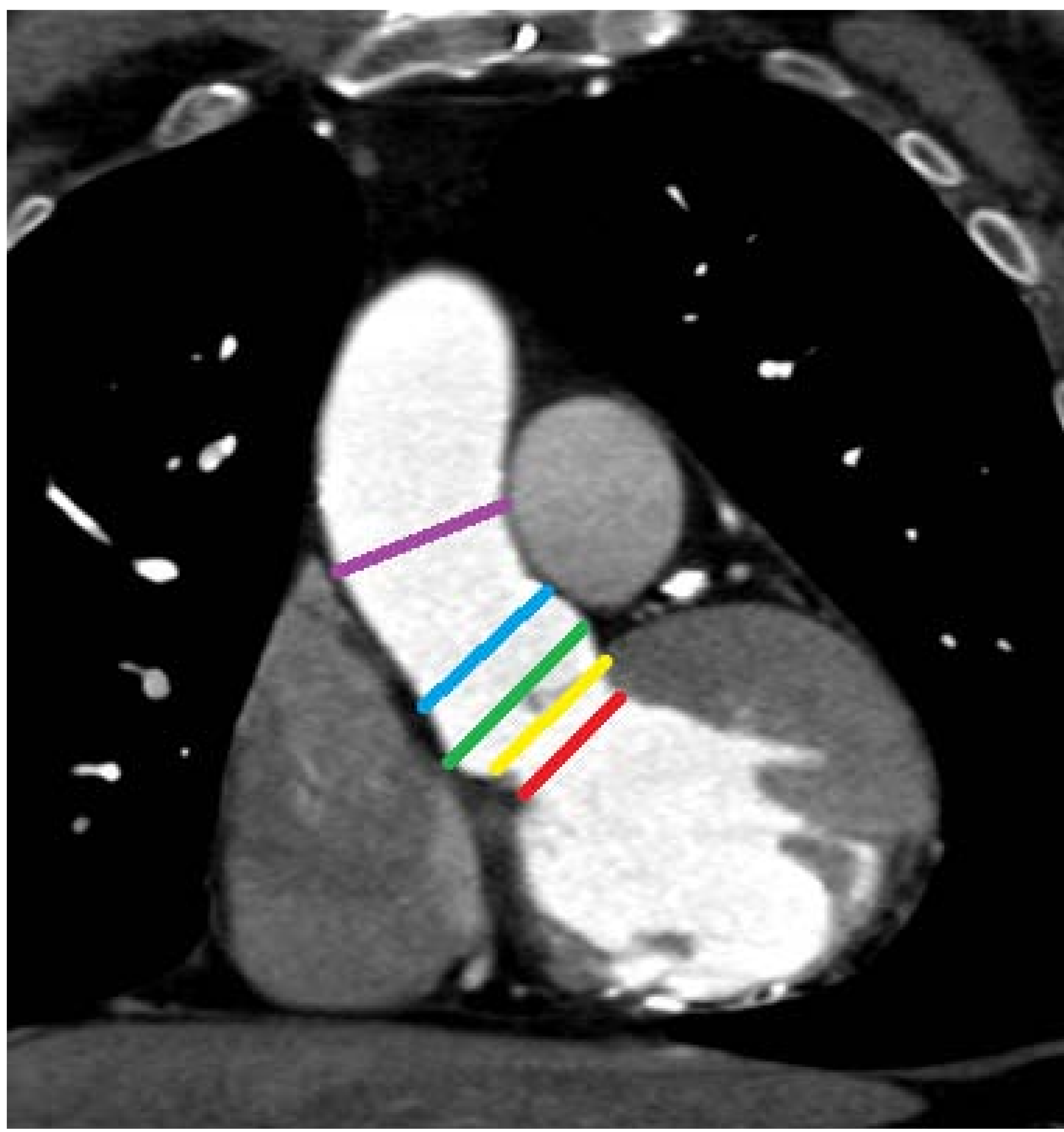


Paso 2:
Se localizan los
ostia coronarios



Resultado:
A partir de esas
coordenadas anatómicas el
software proporciona una
reconstrucción
tridimensional de la raíz
aórtica, desde el TSVI la
aorta ascendente a 40 mm
del anillo valvular

Se trata de un método automático de medición que ha demostrado **mejorar la concordancia interobservador** con respecto al método manual basado en la doble oblicuidad del plano axial⁶

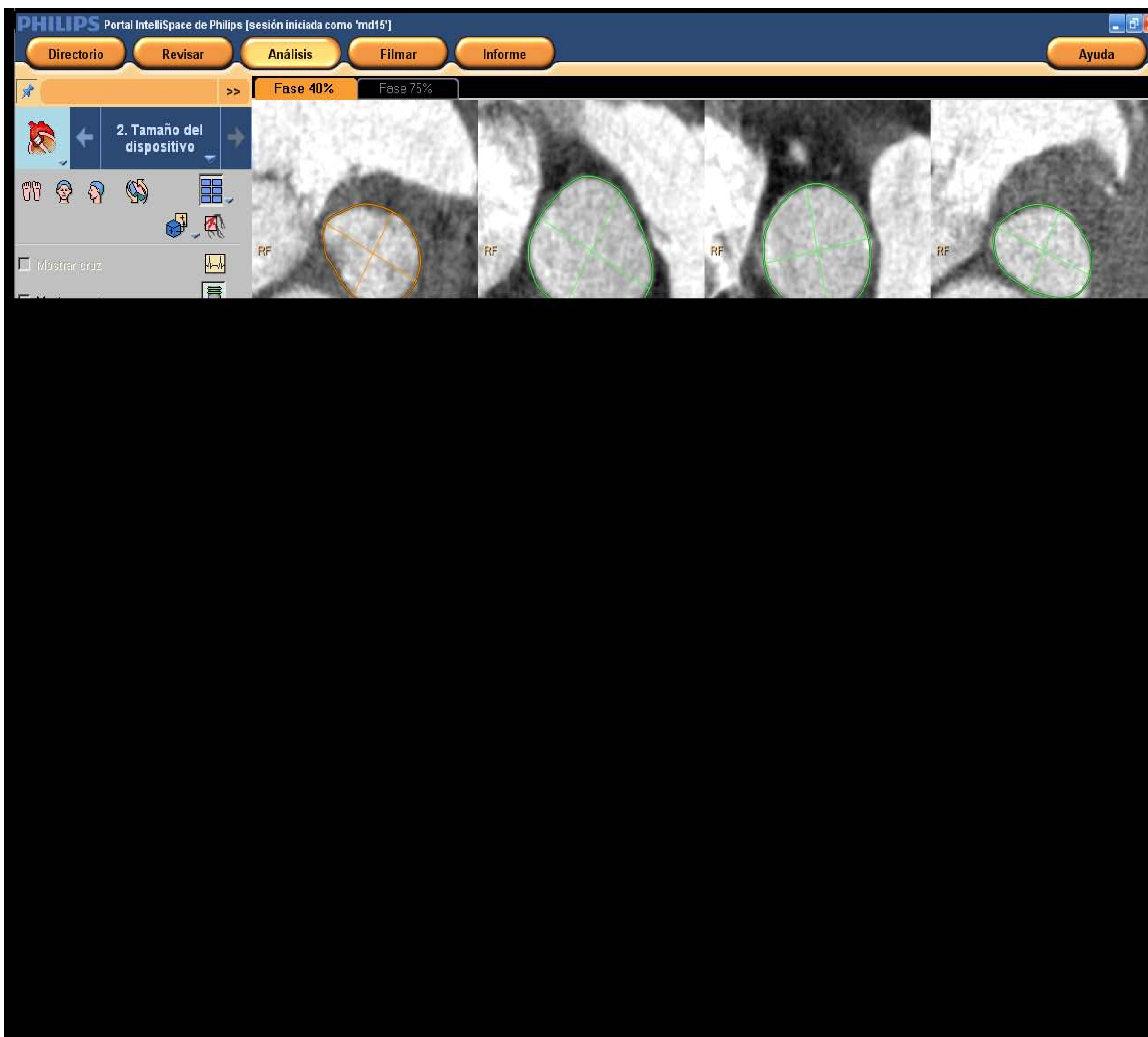

3. 2. Medidas de la raíz aórtica

A continuación se calculan los parámetros necesarios en cada plano de la raíz aórtica. Están recogidos en la Tabla 1. **Preferentemente durante la fase de telesístole**, la de mayor apertura^{2,7}.

Tabla 1.

Tracto de salida del ventrículo izquierdo (TSVI) a 4-6 mm del AA	Diámetros mayor y menor Perímetro Área
Anillo Aórtico (AA)	Diámetros mayor y menor Perímetro Área
Segmento sinusal	Diámetros largo y corto
Unión sinotubular (UST)	Diámetros largo y corto
Aorta ascendente - a 40 mm del AA	Diámetros largo y corto

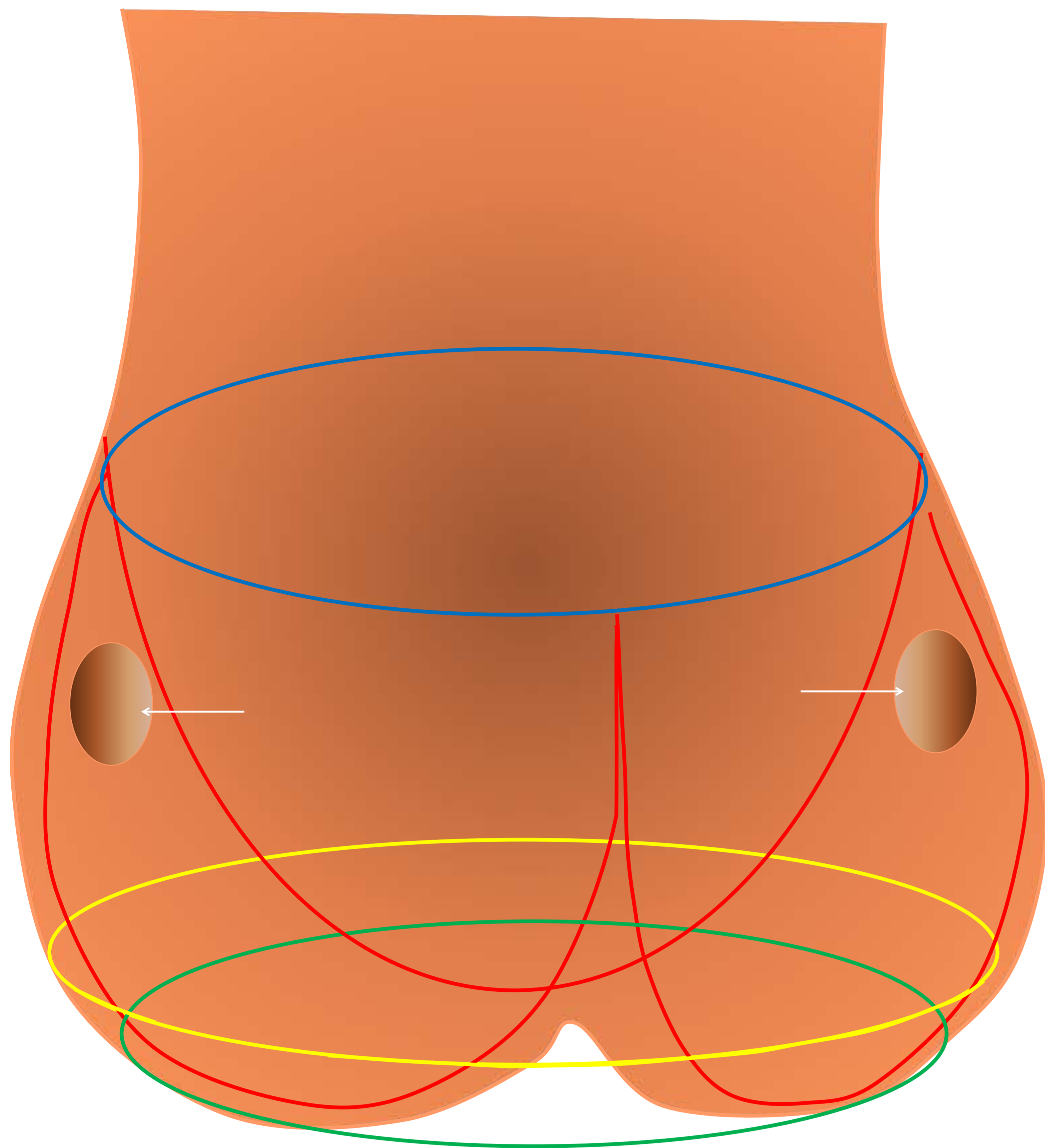


La válvula aórtica consta de tres valvas semilunares que le confieren una morfología en corona de tres puntas. En esta "corona" se pueden distinguir tres anillos aórticos conceptualmente distintos⁸:

1. Anillo aórtico virtual: la base de la corona. Es el plano que une los puntos de inserción más bajos de las tres cúspides aórticas.

2. Unión anatómica aortoventricular: ligeramente craneal al anillo virtual. Es la transición histológica entre el músculo ventricular y las paredes fibroelásticas de la aorta.

3. Unión sinotubular: la parte más craneal de la corona.



**INSERCIONES DE LAS VALVAS
EN FORMA DE CORONA DE
TRES PUNTAS**

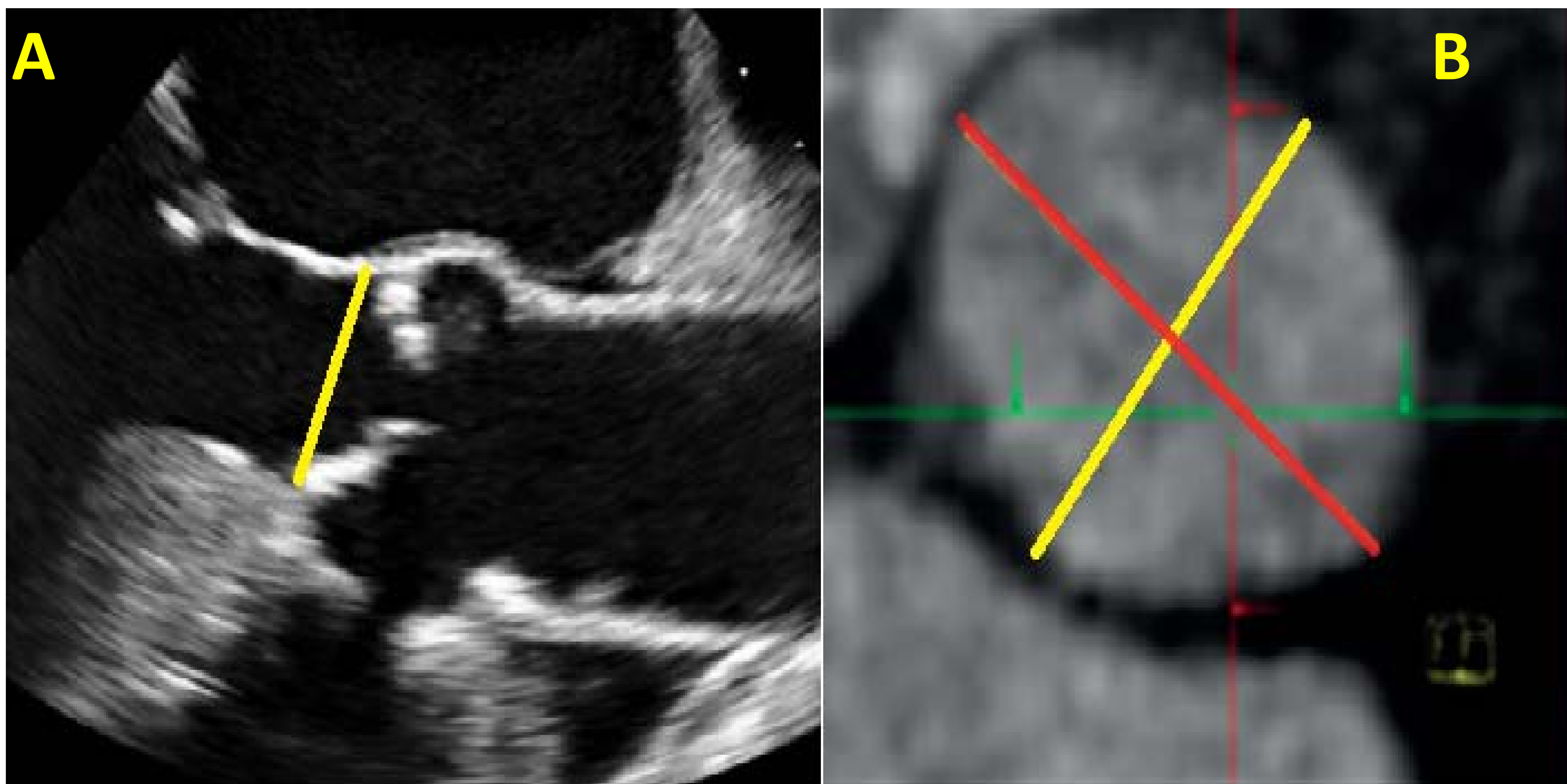
ANILLO AÓRTICO VIRTUAL

**UNIÓN ANATÓMICA
AORTOVENTRICULAR**

UNIÓN SENOTUBULAR

Por convenio, se toman las medidas del anillo aórtico virtual. Como hemos visto en la tabla 1, se tienen que **aportar dos diámetros, el largo y el corto** del AA, TSVI, UST y aorta ascendente. Esto es porque **la morfología de la raíz aórtica es oval y no redonda**^{8,9,10}.

La TC por su carácter tridimensional aborda mejor que el resto de técnicas la compleja geometría oval y en corona del AA. Las técnicas 2D asumen una morfología redondeada del anillo y aportan sólo un diámetro, del orden de 1,5 mm menor al diámetro mayor proporcionado por la TC



- A) Diámetro único aportado por ETE 2D (amarillo)
B) Diámetro aportado por ETE 2D (menor) vs. diámetro mayor aportado por TC (rojo)

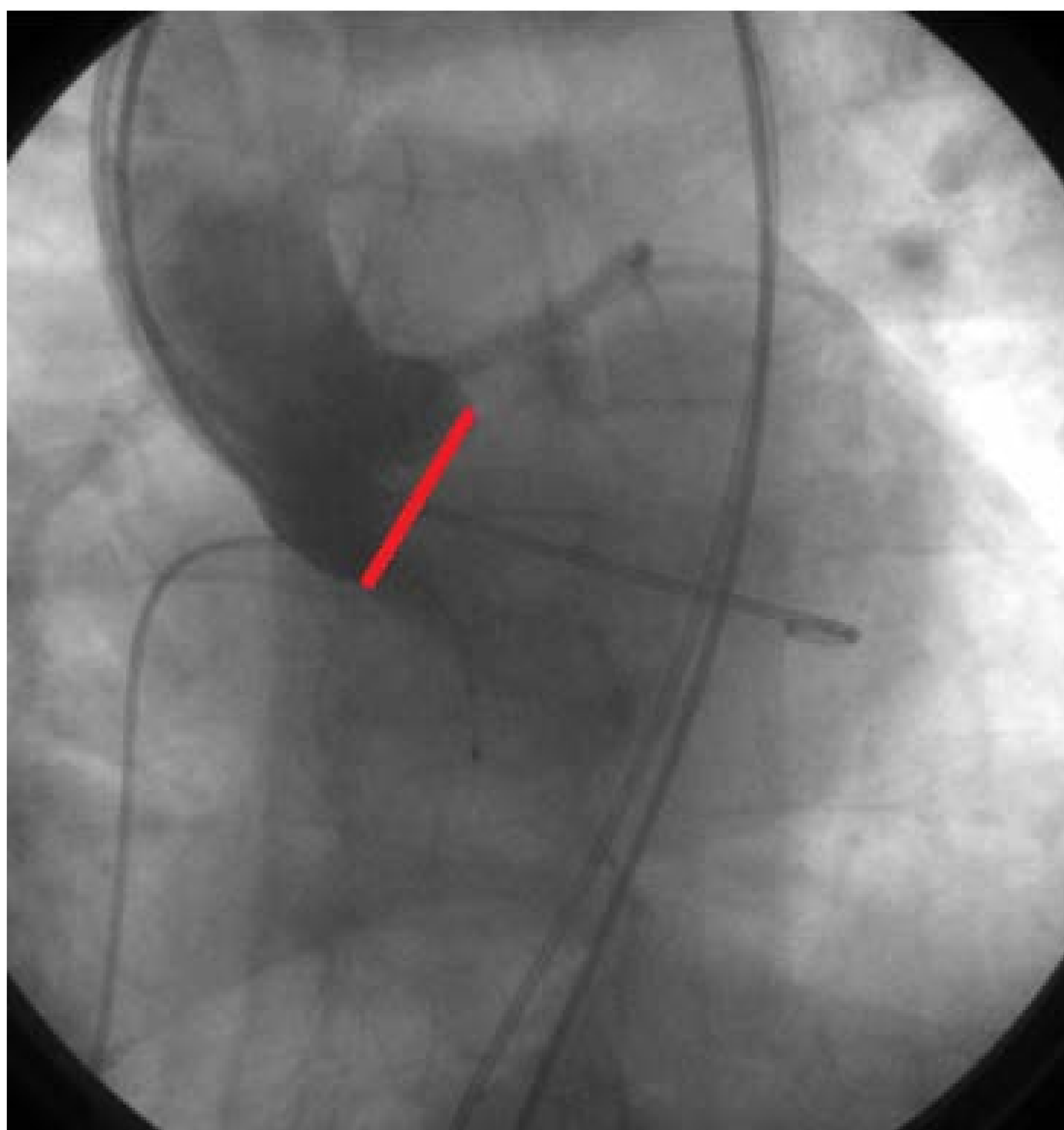
Esta sobredimensión controlada que aporta la TC frente a las técnicas 2D es beneficiosa de cara a la implantación de una prótesis no suturada ya que disminuye la probabilidad de regurgitación paravalvular (RPV) y la migración de la prótesis⁹

3.3. DISTANCIA A LOS OSTIA CORONARIOS

Se determinaron las distancias del anillo aórtico a los ostia coronarios y del anillo aórtico a la unión sinotubular en el plano de doble oblicuidad^{2,7-10}.

3.4. PROYECCIÓN FLUOROSCÓPICA ÓPTIMA DE TRABAJO

Una parte determinante en el éxito del procedimiento es conseguir una proyección angiográfica en la que las tres cúspides aórticas se encuentren alineadas - con la cúspide coronaria derecha centrada y equidistante de la no coronaria y de la izquierda – y completamente paralelas al plano del anillo aórtico en el momento de desplegar la prótesis^{2,11}.



Proyección angiográfica óptima de trabajo:
Las tres cúspides aórticas se encuentran alineadas entre sí - con la cúspide derecha centrada - y paralelas al plano del anillo aórtico (línea roja)

Una posición incorrecta del dispositivo puede desencadenar regurgitación paravalvular, obstrucción coronaria y migración intraventricular o transaórtica de la prótesis con fatales consecuencias para el paciente.

La planificación previa con TC utilizando el software dedicado puede proporcionar esta proyección angiográfica óptima de trabajo:

- Se calcula primero el ángulo que forma el anillo aórtico con los pies del paciente y a continuación la angulación necesaria para que las tres cúspides se alineen en el mismo plano según la proyección angiográfica utilizada.

- Las proyecciones angiográficas oblicuas derechas suelen requerir ángulos más caudales y las oblicuas izquierdas ángulos más craneales.

En cualquier caso dada la enorme variabilidad anatómica es fundamental una evaluación individualizada.

Como resultado se reduce el tiempo de radiación, la dosis de CIV y la duración del procedimiento

seram

Sociedad Española de Radiología Médica


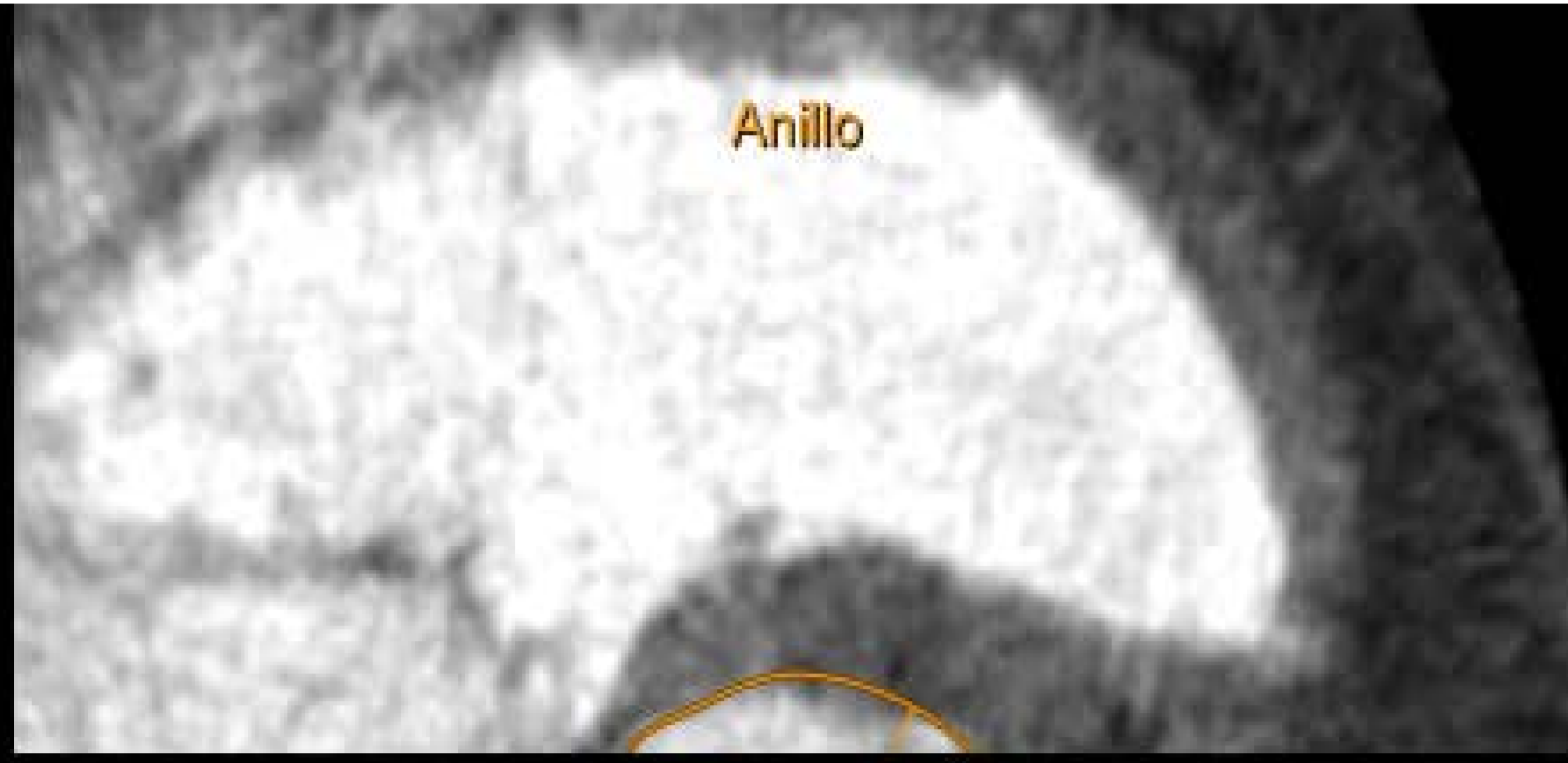
34

Congreso Nacional

PAMPLONA **24 MAYO**
27 2018

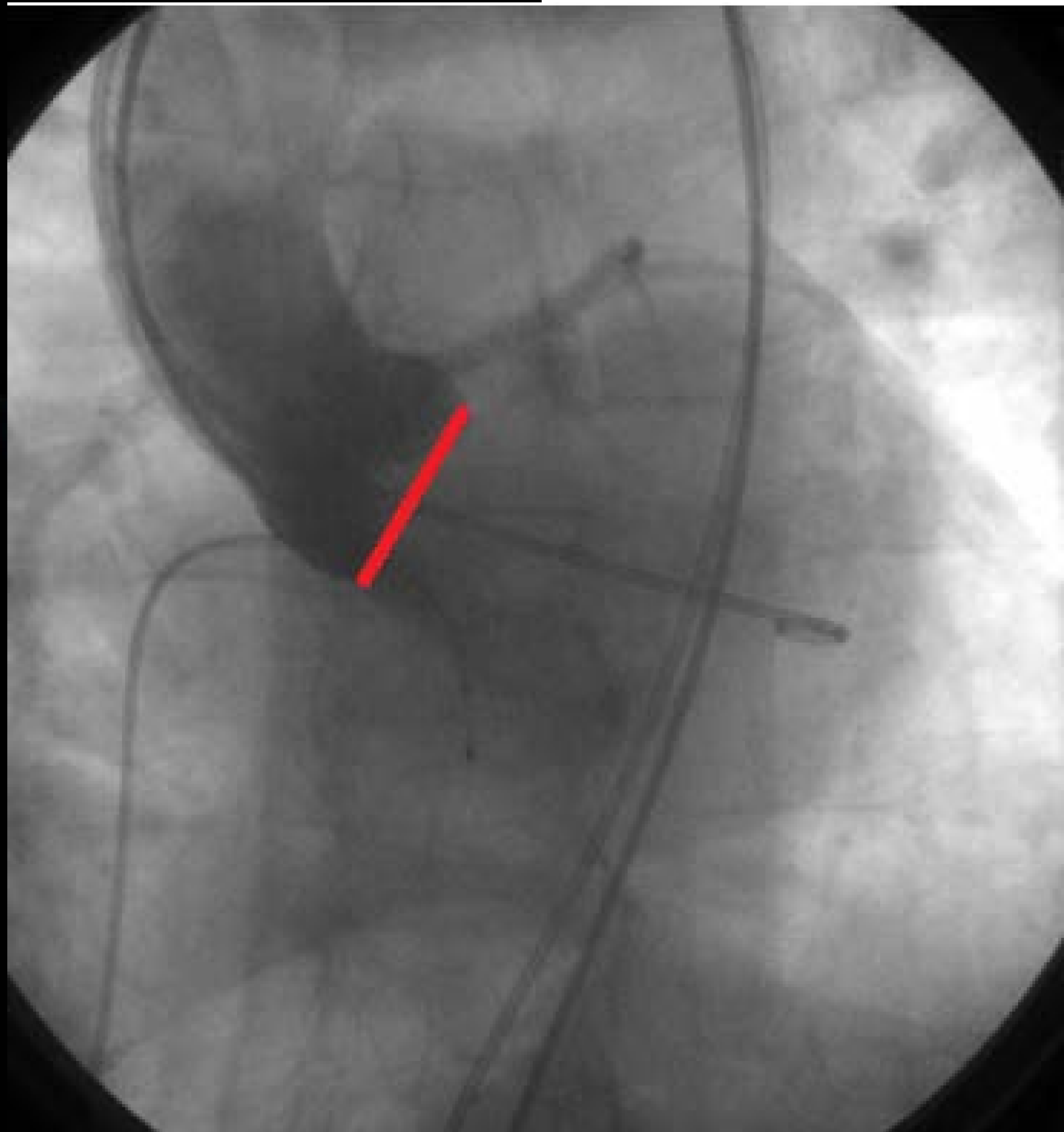
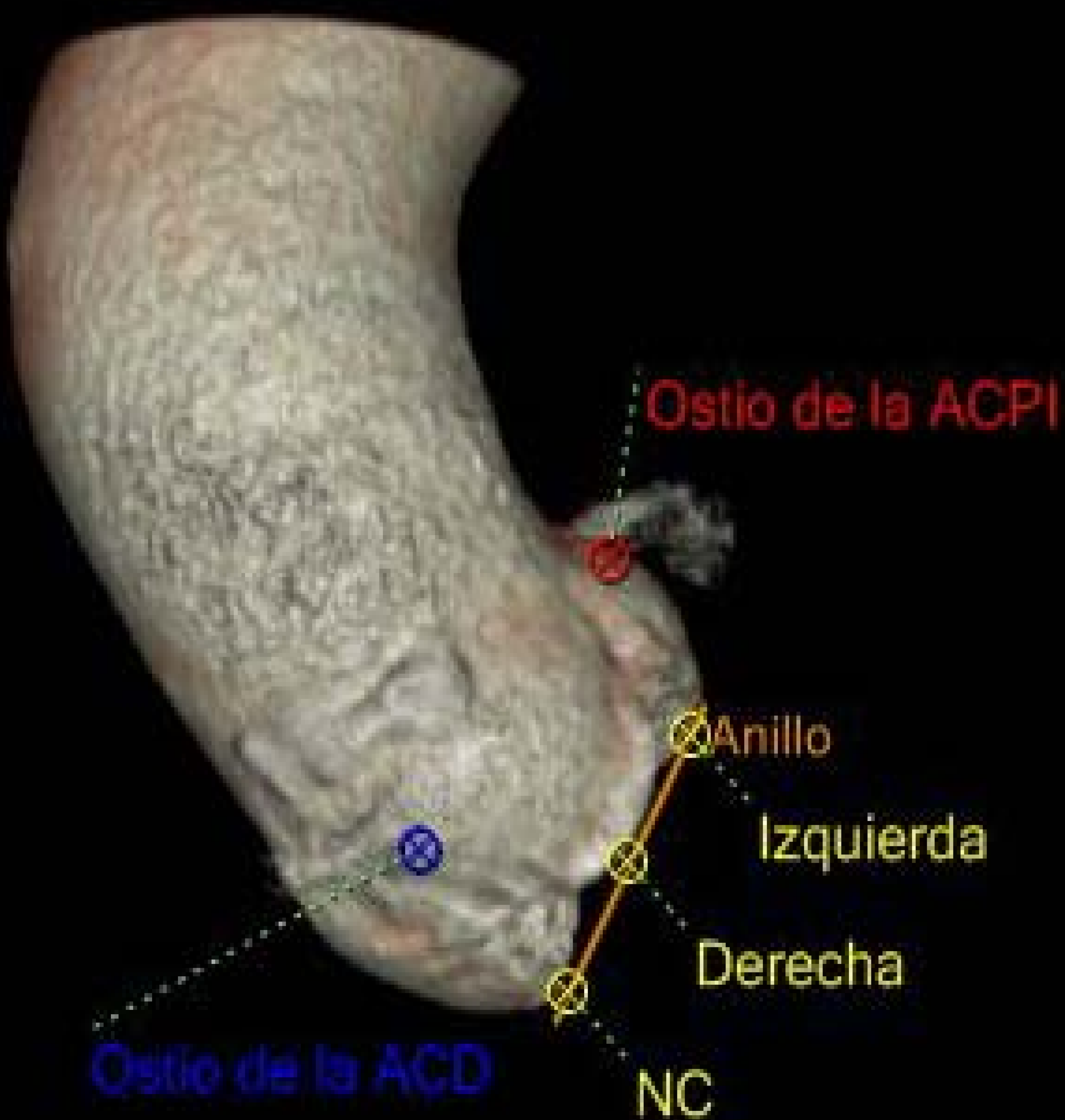Palacio de Congresos Baluarte

23 mayo Cursos Precongreso



Aorta ascendente

Planificación de la proyección fluoroscópica óptima de trabajo



4. Accesos vasculares

Se analiza el estudio TC de aorta abdominal y ejes iliofemorales² por sectores documentando:

- **Placas de ateroma:** composición y características
- **Estenosis significativas y oclusiones vasculares**
- **Diámetros mínimos:** *≈ 6 mm / ≈ 7,5 mm en casos de diabetes y enfermedades renales*
- Tortuosidad, angulación y **situación de la bifurcación de la arteria femoral común con respecto a la cabeza femoral.**

5. Informe final

INFORME RADIODIAGNOSTICO

NOMBRE: NHC: <

Fecha examen: 03/04/2017

Servicio solicitante: CARDIOLOGÍA

Exploraciones:

TC ARTERIAS CORONARIAS

TC CUANTIFICACION CALCIO

TC DE ABDOMEN CON CONTRASTE

Motivo de la Exploración: Valoración de raíz aórtica y accesos vasculares previo a TAVI.

Exploración realizada: TC cardiaco

INFORME:

Aspectos técnicos: Se realiza estudio con sincronización retrospectiva cardíaca, con modulación de dosis y contraste iv.

DLP: 1617 mGy*cm.

Medicación administrada: ninguna.

Total de contraste iv: 110 ml. Concentración de I: 370 mg/ml.

Calidad del estudio: óptima.

Raíz aórtica:

Válvula aórtica tricúspide, severamente calcificada.

-Score de calcio (Agatston) de 2239.

-Masa cálcica de 506 mg.

-Depósito de calcio en la unión aortoventricular y coronario.

- Anillo aórtico: eje mayor 27 mm; eje menor 27 mm.

- Area anillo: 416 mm².

- Perímetro anillo: 73 mm

- Tracto de salida del VI a 4 mm del anillo: eje mayor: 26 mm, eje menor: 20 mm; área: 397 mm², perímetro: 70 mm.

- Angulo del anillo aórtico: 62°.

- Segmento sinusal: 29 x 28 mm.

- Unión sinotubular: 27 x 26 mm.

- Distancia de anillo aórtico a TCI: 9 mm.

- Distancia de anillo aórtico a CD: 13 mm

- Distancia del anillo aórtico a unión sinotubular: 17 mm.

- Aorta ascendente a 40 mm del anillo: 32 x 30 mm.

- Proyección óptima de trabajo: OAI 7, caudal 3

Aorta abdominal y accesos vasculares:

Aorta abdominal: Placas cálcicas dispersas en aorta infrarrenal, algunas ocupando al menos 270º, pero que no produce estenosis significativa.

Diámetro de aorta infrarrenal: 14 mm.

-Eje iliofemoral: Placas de calcio parietales dispersas en ambas ilíacas comunes, de escasa entidad. Sin angulaciones ni tortuosidad significativa.

-Diámetros mínimos:

-Arteria ilíaca derecha común: 8.3 mm.

-A. ilíaca externa derecha: 6.3 mm.

-A. femoral derecha: 6.4 mm. Bifurcación a la altura del cuello femoral

-Arteria ilíaca izquierda común: 6.9 mm. Importante tortuosidad y angulación del vaso. Existe una placa mixta con componente cálcico y blando, y otras placas circunferenciales y en herradura.

-A. ilíaca externa: 5.5 mm

-A. femoral izquierda: 6.6 mm. Bifurcación por encima del cuello femoral

Pericardio: Normal.

Estructuras extracardíacas: Atelectasia laminar en llingula. Hernia hiatal de gran tamaño.

Quistes corticales renales bilaterales de hasta 75 mm. Diverticulosis de colon izquierdo sin signos de complicación.

Incipientes cambios degenerativos en columna dorsolumbar. Hernias de Schmorl a nivel D12 con pérdida altura de dicho cuerpo vertebral.

CONCLUSIÓN:

1. Estudio de calidad óptima.

2. Estudio de aorta:

- Válvula aórtica tricúspide, severamente calcificada. Score de calcio de 2239. Masa cálcica de 506 mg.
- Medidas: ver informe.

3. Acceso vasculares: Resulta más favorable el acceso femoral derecho

4. Otros hallazgos: Hernia hiatal de gran tamaño. Diverticulosis de colon izquierdo.

Quistes corticales renales bilaterales.

Firmado:

Radiólogo: Dr.

Cardiólogo: Dr

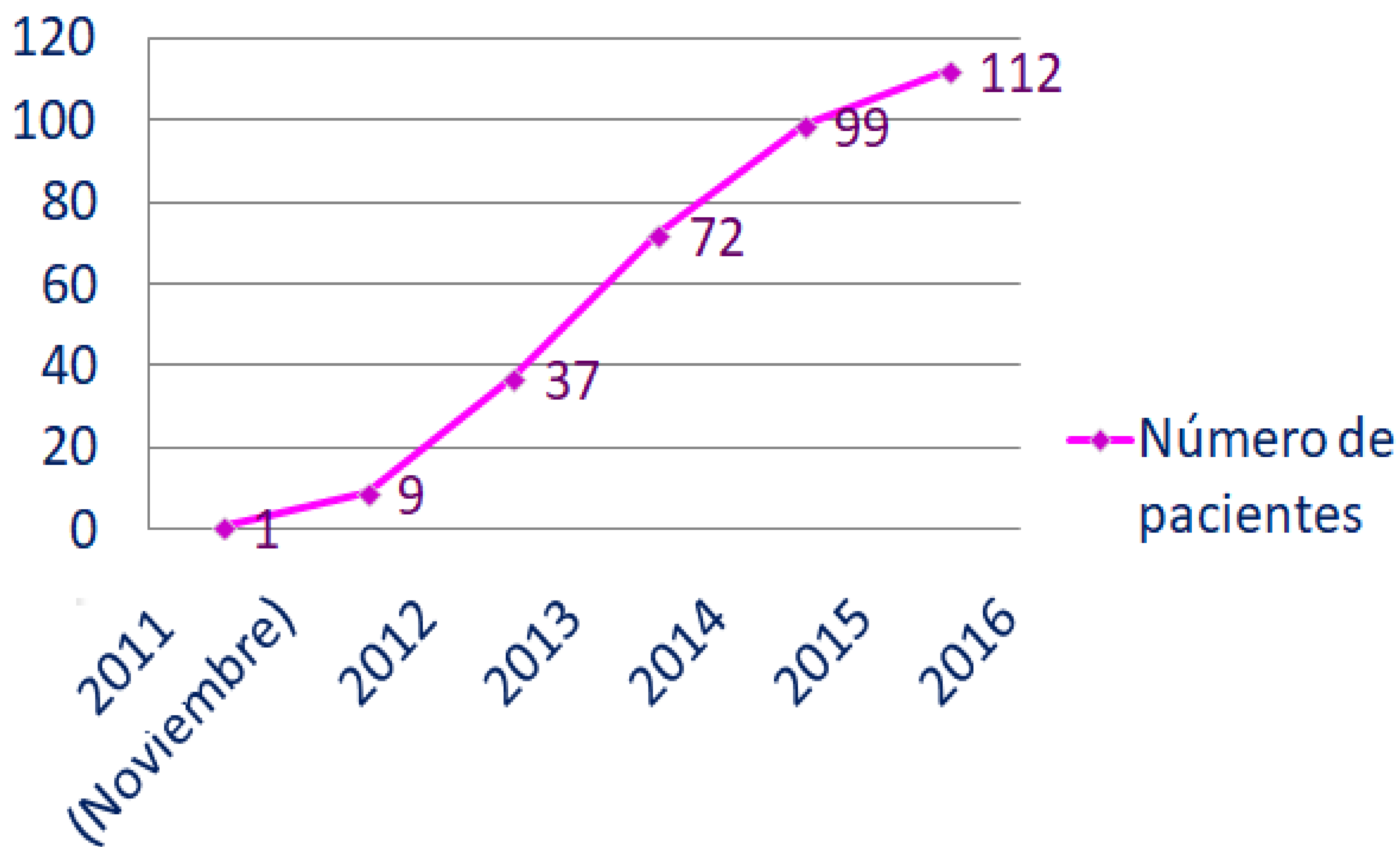
RESULTADOS

176 prótesis fueron implantadas en 174 pacientes entre noviembre de 2011 y abril de 2017.

131 pacientes fueron desestimados para TAVI y/o reconvertidos a cirugía.

5 pacientes estaban pendientes de tratamiento al final del seguimiento.

Número de pacientes



El número de pacientes sometidos a planificación pre-TAVI mediante TC ha aumentado de forma exponencial en los últimos años en nuestro centro

El 47% de los pacientes eran hombres y el 53% mujeres cuyas edades oscilaban entre los 25 y los 94 años. La mediana de edad era 80 años.

A los 3 meses del procedimiento se evaluó la situación clínica del paciente constatando:

- **Mejoría clínica** en 162 pacientes **(93,1%)**
- Empeoramiento clínico en 6 pacientes (6,4 %)
- Muertes: 9 (5,1%).
- De las cuáles 4 por complicación directa del procedimiento (*perforación miocárdica y taponamiento*) y 5 por comorbilidades.
- Reconversión a cirugía: 1 (0,6%)

También se evaluó el **gradiente transvalvular post-TAVI** a los 3 meses:

- Mediana de gradiente pre-TAVI: 49 mm Hg
- Mediana de gradiente post-TAVI: 7 mm Hg

La mediana de disminución del gradiente transaórtico fue significativa: 42 mm Hg

Gran parte de las complicaciones de la TAVI están directamente relacionadas con una medición inadecuada y por consiguiente una mala elección de la prótesis⁹

Se pueden dividir en:

Complicaciones por infradimensionado: principalmente la embolización valvular y la regurgitación paravalvular (RPV). La RPV es un factor de riesgo independiente en la mortalidad a corto-medio plazo. Algunos estudios han demostrado que el porcentaje de RPV disminuye al utilizar la TC como herramienta de medición frente a las técnicas 2D.^{referencia}

Complicaciones por sobredimensionado: limitan la adecuada expansión de la prótesis pudiendo conducir a menor viabilidad de la prótesis, alteraciones en la conducción (daño directo sobre el Haz de Hiss) y rotura del anillo valvular.

Por colocación muy alta de la prótesis: condiciona RPV, embolización en la aorta y obstrucción de los ostia coronarios al aplastar las propias valvas nativas.

Por colocación muy baja de la prótesis: embolización al ventrículo izquierdo, insuficiencia mitral...

Otras: taponamiento cardiaco, accidentes cerebrovasculares, disección aórtica

En nuestra serie la tasa de complicaciones fue similar a las publicadas en estudios previos, en particular los casos de **RPV leve (19,5%)** y **alteraciones de la conducción que no requirieron marcapasos (15,5%)**.

Asimismo cabe destacar la **ausencia de casos de RPV severa y de oclusión de los ostia coronarios**. Se describen con detalle en la Tabla 2.

Tabla 2

	N = 176
RPV	
Ligera	34 (19,5%)
Moderada	14 (8,04%)
Severa	0
Insuficiencia Protésica	3 (1,72%)
Embolización en Aorta	8 (4,6%)
Embolización en VI	1 (0,57%)
Taponamiento cardiaco /Perforación	8 (4,6%)
Alteraciones de la conducción	85 (48,8%)
No requieren marcapasos	27 (15,5%)
Requieren marcapasos	58 (33,3%)
Oclusión ostia coronarios	0
Disfunción Mitral	0
Complicación Acceso Vascular	15 (8,6%)
Otras (ACV)	7 (4%)

CONCLUSION

La TAVI es una alternativa terapéutica eficaz para tratar la estenosis aórtica severa en pacientes con elevado riesgo quirúrgico.

La valoración individualizada de la raíz aórtica es esencial y permite seleccionar la prótesis adecuada, con el consiguiente éxito en la implantación valvular.

La TC constituye la técnica de elección para la planificación del procedimiento. Proporciona todas las medidas necesarias de una forma más precisa por su capacidad de reconstrucción 3D.

Se ha demostrado **una escasa variabilidad intra e interobservador que incluso mejora al implementar el software dedicado**, lo cual además reduce el tiempo de postproceso del radiólogo.

En nuestro estudio se constató **una mejoría clínica significativa en el 93,6% de los pacientes** siendo la tasa de complicaciones aceptable y superponible a los resultados publicados previamente.

REFERENCIAS

1. 2014 AHA / ACC Valvular Heart Disease Guideline
2. Bloomfield GS, Gillam LD, Hahn RT, Kapadia S, Leipsic J, Lerakis S, Tuzcu M, Douglas PS. A practical guide to multimodality imaging of transcatheter aortic valve replacement. *J Am Coll Cardiol Img.* 2012;5(4):441-455.
3. Leber AW, Kasel M, Ischinger T, et al. Aortic valve calcium score as a predictor for outcome after TAVI using the CoreValve revalving system. *Int J Cardiol* 2013; 166(3):652 - 7.
4. Agatston AS, Janowitz WR, Hildner FJ, Zusmer NR, Viamonte M, Detrano R. Quantification of coronary artery calcium using ultrafast computed tomography. *J Am Coll Cardiol* 1990; 15:827-832.
5. Hong C, Bae KT, Zhu F et al. Coronary artery calcium quantification at multi-detector row CT: influence of heart rate and measurement methods on interacquisition variability initial experience. *Radiology* 2003; 227(3):795-801.
6. G. Korosoglou, G. Gitsioudis, I. Waechter - Stehle, J. Weese, U. Krumdorf, E. Chorianopoulos, W. Hosch, H.U. Kauczor, H.A. Katus, R. Bekeredjian, Objective quantification of aortic valvular structures by cardiac computed tomography angiography in patients considered for transcatheter aortic valve implantation, *Catheter. Cardiovasc. Interv.* 81 (1) (2013) 148-159.
7. Holmes DR., Mack MJ., Kaul S., et al. 2012 ACCF/AATS/SCAI/STS expert consensus document on transcatheter aortic valve replacement. *J Am Coll Cardiol* 59:1200-1254.
8. Piazza N, de Jaegere P, Schultz C, Becker AE, Serruys PW, Anderson RH. Anatomy of the aortic valvar complex and its implications for transcatheter implantation of the aortic valve. *Cir Cardiovasc Interv* 2008;1:74-81.
9. Kasel AM, Cassese S, Bleiziffer S, Amaki M, Hahn RT, Kastrati A, et al. Standardized imaging for aortic annular sizing: implications for transcatheter valve selection. *J Am Coll Cardiol Img.* 2013;6(2):249-262.
10. Blanke P, Schoepf UJ, Leipsic JA. CT in transcatheter aortic valve replacement. *Radiology* 2013; 269:650-669.
11. Gurvitch R., Wood DA., Leipsic J., et al. Multislice computed tomography for prediction of optimal angiographic deployment projections during transcatheter aortic valve implantation. *J Am Coll Cardiol Intv.* 2010; 3:1157-1165