

Espécimen quirúrgico de mama, cómo abordarlo radológicamente

O.Zubeldia, B.Barber, P. Archidona,
G.Aguirreche, I.Iribarren, M.Felix .

Técnicos Superiores en Imagen para el Diagnóstico
Hospital Universitario Donostia.



Osakidetza

DONOSTIA UNIBERTSITATE OSPITALEA
HOSPITAL UNIVERSITARIO DONOSTIA



Las cirugías conservadoras en el cáncer de mama, requieren control radiológico intraoperatorio del espécimen quirúrgico para valorar la lesión con los márgenes de la pieza, localizar microcalcificaciones y clips para conseguir una exéresis radical de la lesión y evitar reintervenciones quirúrgicas.

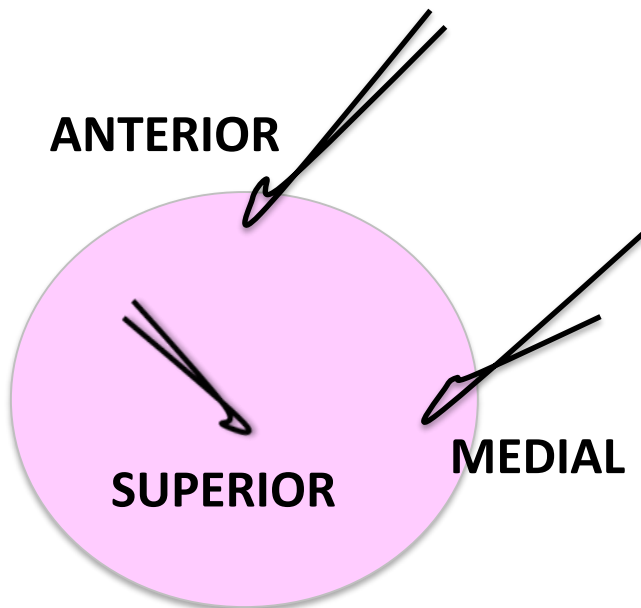
Objetivos

Establecer en nuestro Servicio un protocolo técnico de estudio en dos dimensiones de la pieza quirúrgica de mama, determinando **compresión y rotación.**

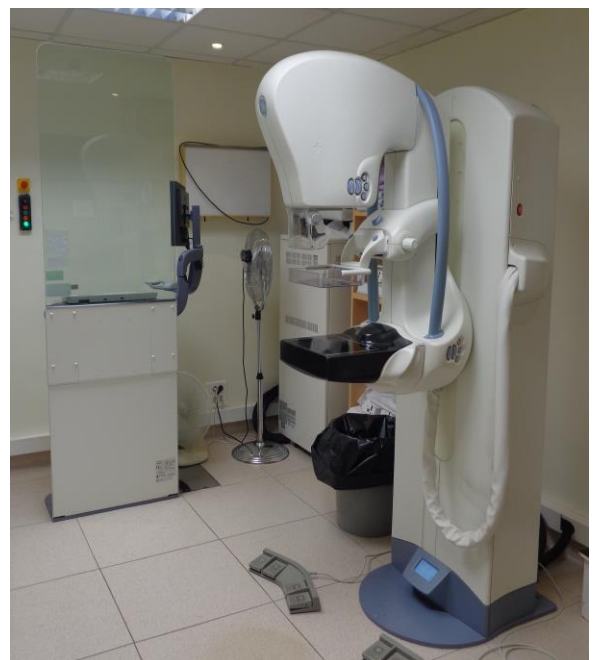

Material

1. Mamógrafo GE Senographe Essential.
2. Placa de petri.
3. Caja radiotransparente.
4. Marcadores radioopacos.
5. Hilos identificativos colocados por el cirujano en quirófano.



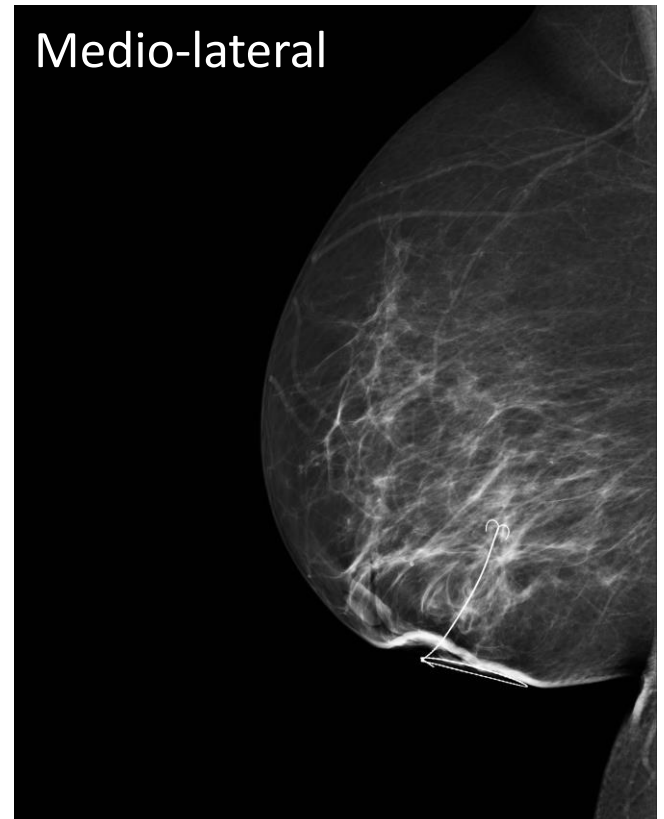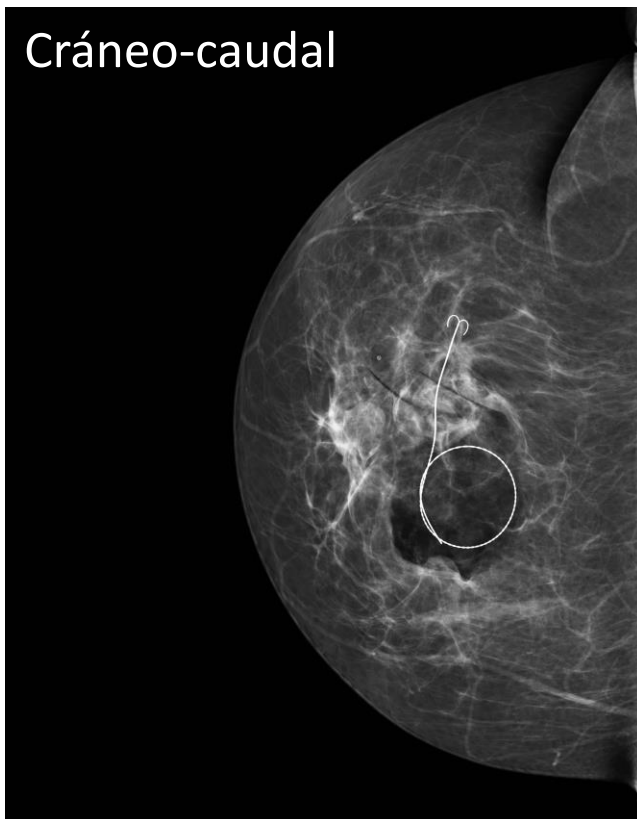
Espécimen quirúrgico



Método

En nuestro estudio se incluyen 38 pacientes con lesiones mamarias no palpables marcadas con arpón metálico, 25 vía ecográfica y 13 vía radiológica.

Todas con mamografía prequirúrgica en cráneo-caudal y medio-lateral, compresión media 5-8kg.




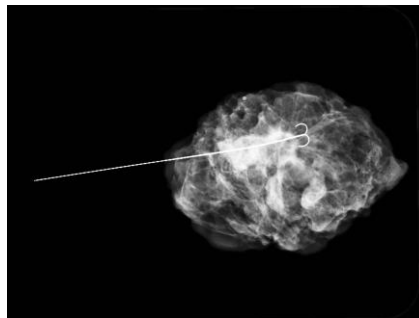
Se realizan **6** radiografías a cada pieza.

Nos cuestionamos si la **compresión** deforma el tejido adyacente a la lesión y si la **rotación** es equivalente a la lateral previa.

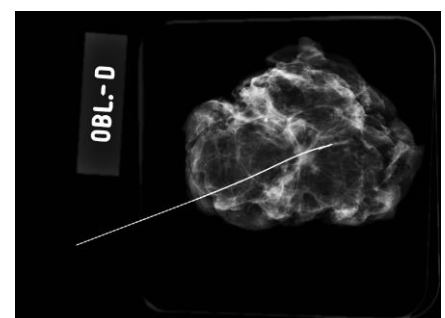
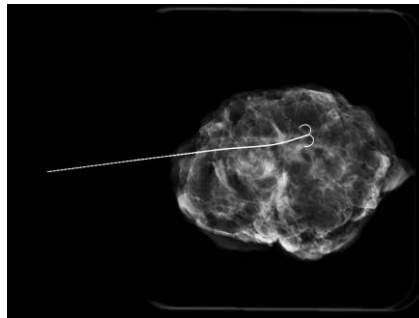
3 Rx Craneo-Caudal

3 Rx Lateral

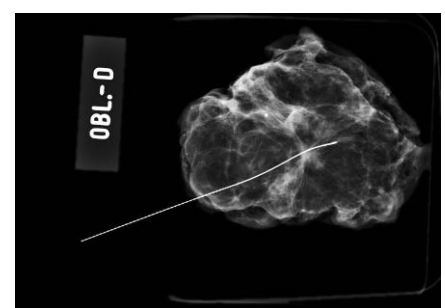
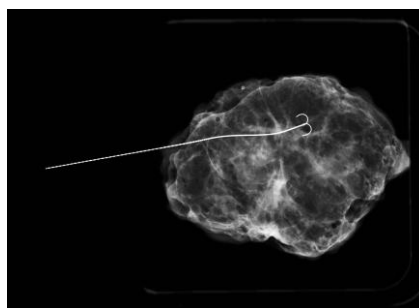
Sin
Compresión



2Kg
Compresión



5Kg
Compresión




Sin Compresión

Pieza quirúrgica dentro
placa de petri y caja de
plástico radiotransparente.



Con Compresión

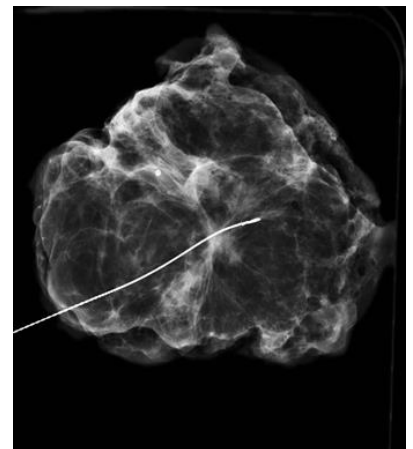
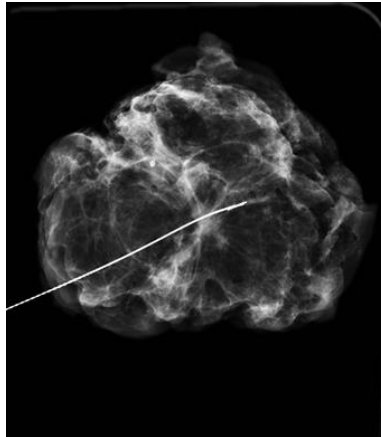
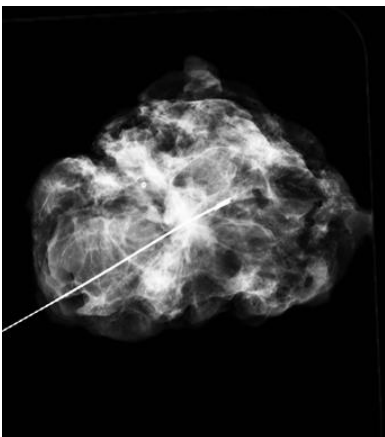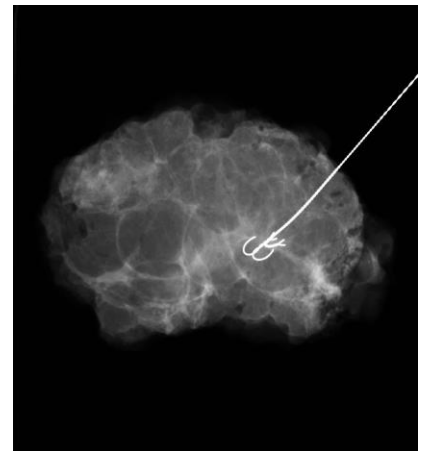
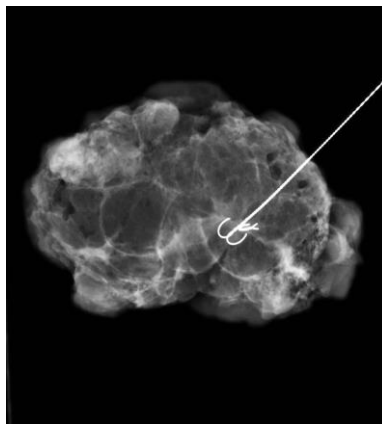
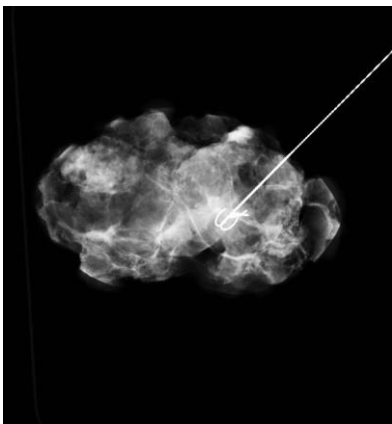
Pieza quirúrgica en
placa de petri



Compresión

Con parámetros similares, los contrastes son altos sin compresión y puede dar falsos positivos por la superposición de estructuras.

Con 5 kg los contrastes son bajos y puede deformar el tejido adyacente a la lesión.



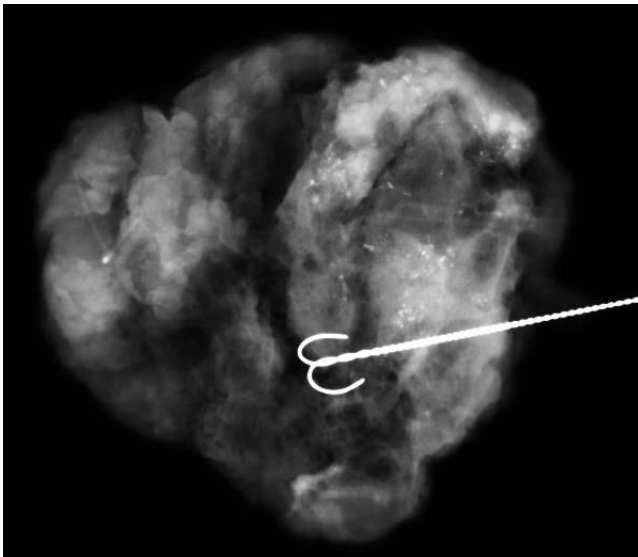
Sin Compresión

2 Kg Compresión

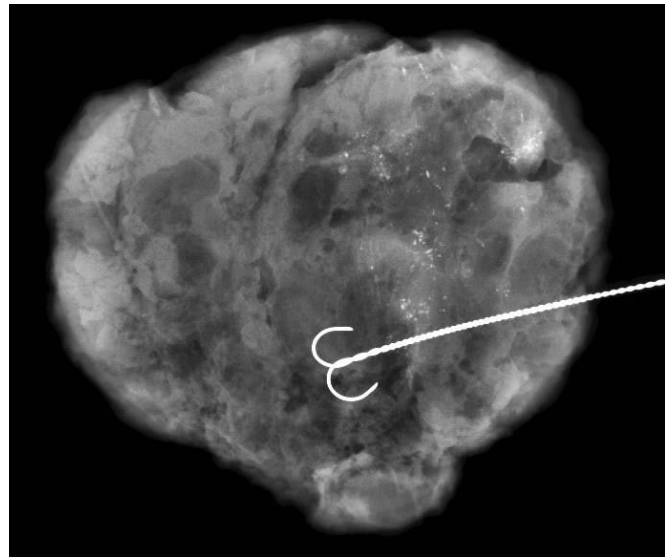
5 Kg Compresión

Compresión

La compresión mínima a 2Kg evita el solapamiento de estructuras y detecta con más facilidad calcificaciones dentro de los límites de la pieza



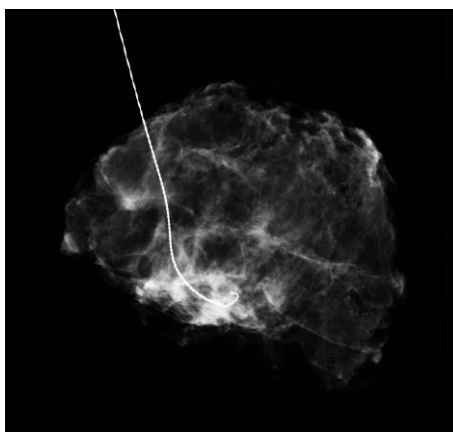
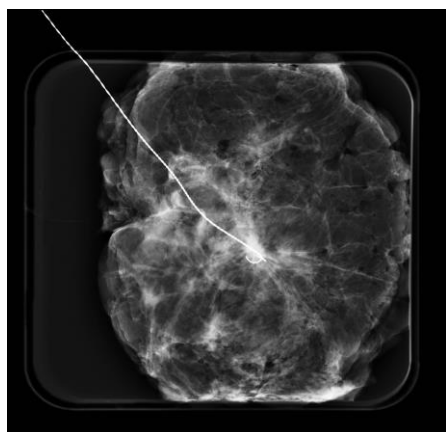
Sin Compresión



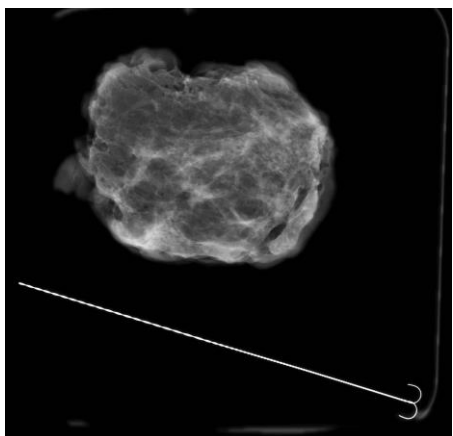
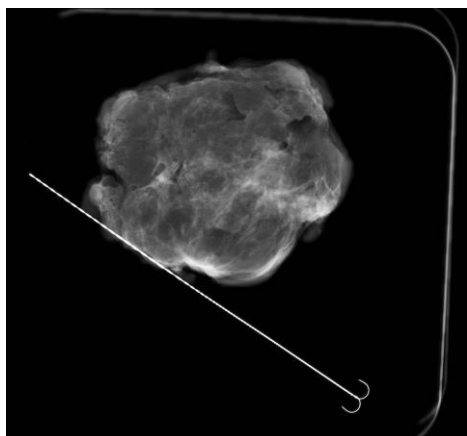
2 Kg Compresión

Rotación

Es imprescindible poder valorar todos los márgenes y comparar con las Rx previas.



Margen superior justo.



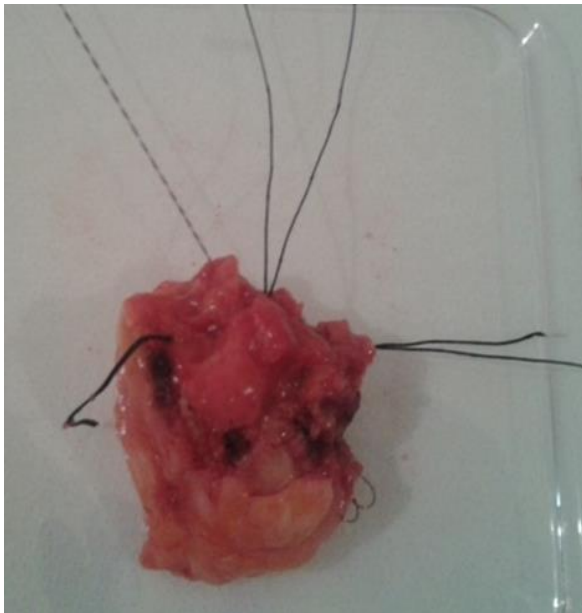
Pérdida de arpón.

La pieza quirúrgica se orienta espacialmente con suturas que indican la situación con respecto a la cavidad residual en la mama:

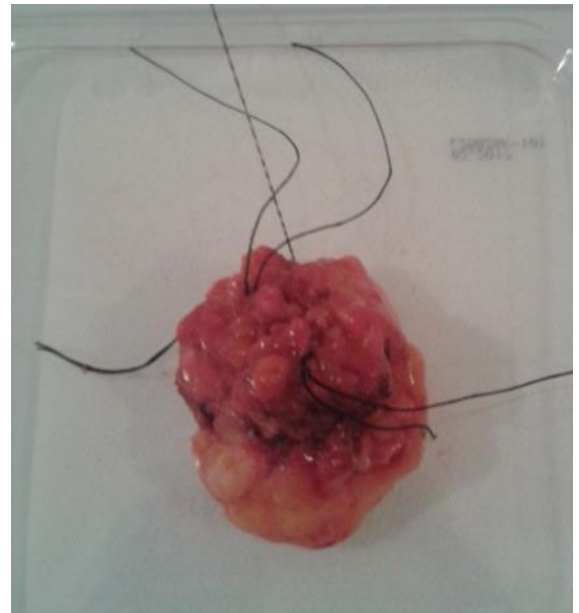
Hilos largos – ANTERIOR

Hilos cortos – SUPERIOR

Hilos desiguales – INTERNO



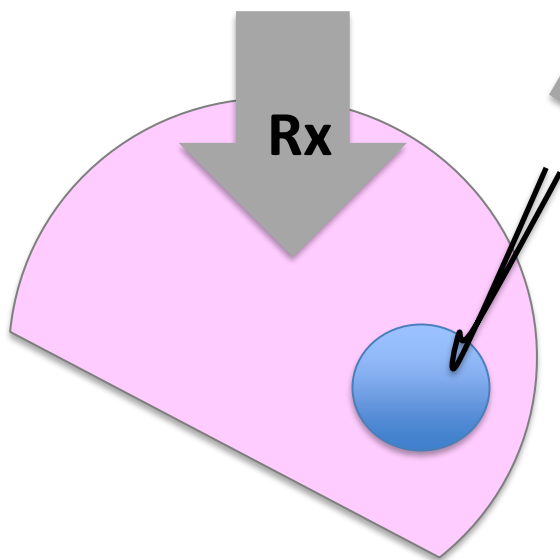
Cráneo-Caudal



Rotación 45°

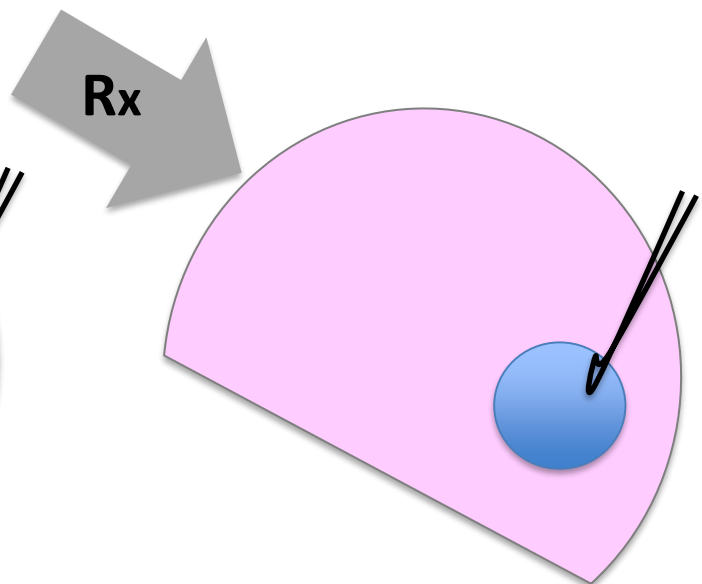
Rotación

Se busca reproducir la Rx Cráneo-caudal y medio-lateral previa.



Mama Dcha. CC.

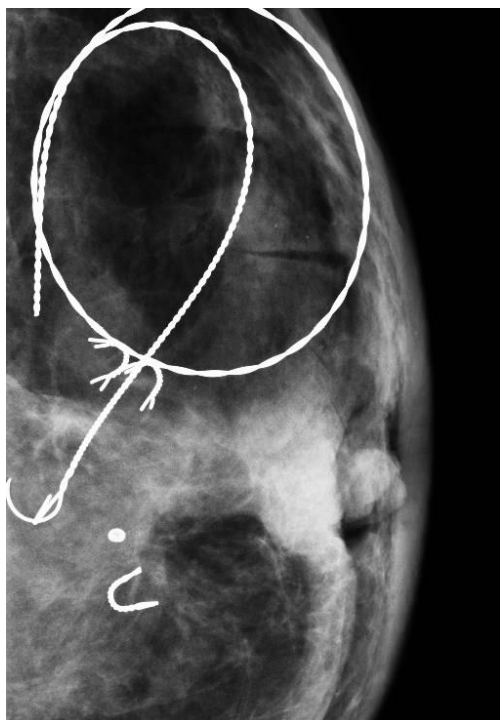
Márgenes:
Antero-posterior
Interno-externo.



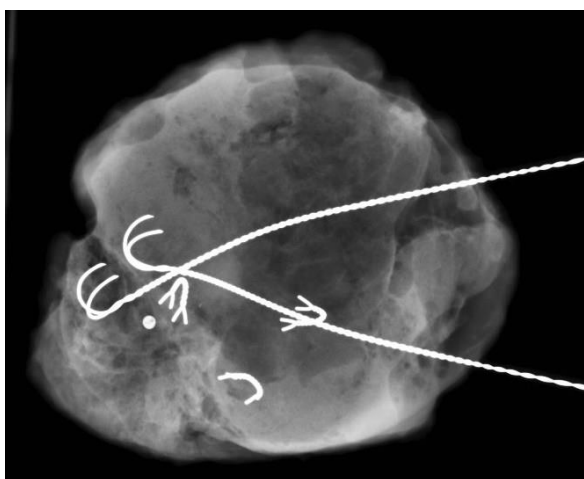
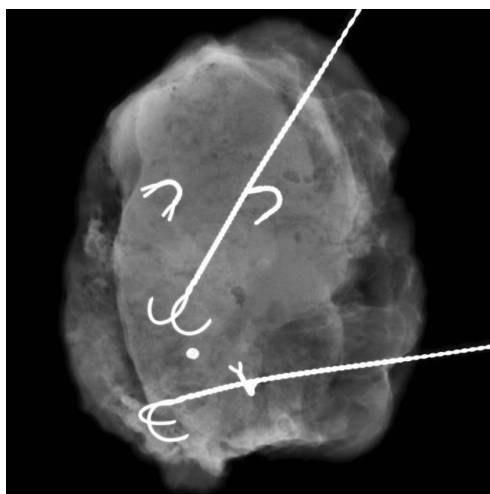
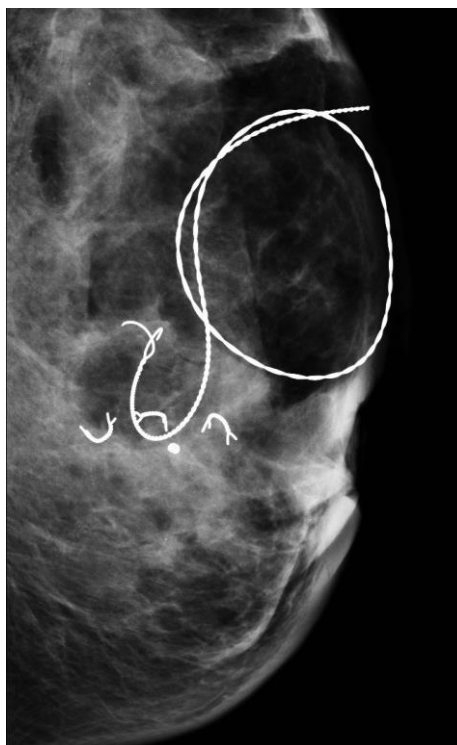Mama Dcha. Medio-Lat.

Márgenes:
Antero-posterior
Superior-inferior.

Rx Cráneo-Caudal



Rx Media-lateral

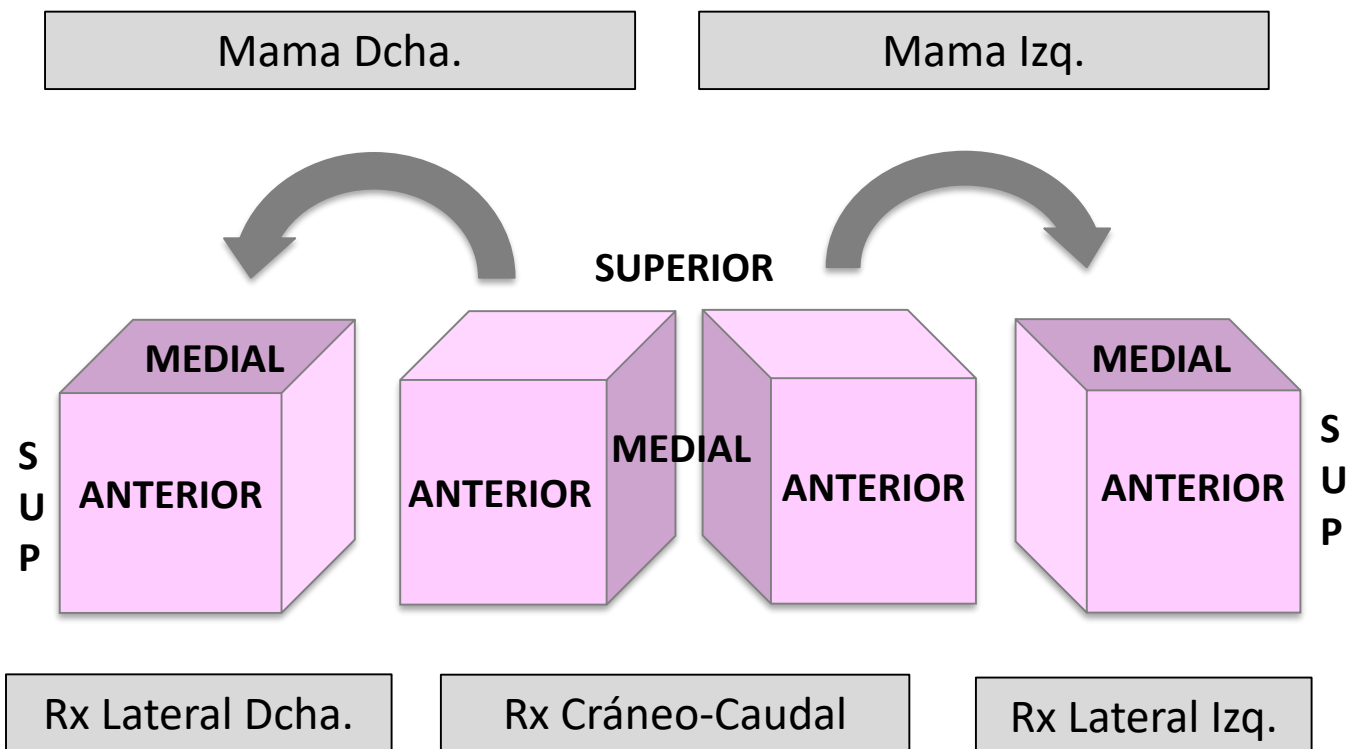


1 arpón por Rx y 1 arpón por ecografía

Rotación

Se realiza con el tubo en posición cráneo-caudal y la pieza quirúrgica 45° hacia externos manteniendo fijo los hilos anteriores.

45° medio-lateral externa.



Resultados

Se realiza seguimiento por 4 Radiólogos.

Se determina válida la compresión mínima de 2kg con parámetros manuales para evitar la superposición de estructuras, la deformidad de la pieza y mejorar el contraste.

Se establece la rotación externa a 45º para medir todos los bordes a la lesión como mejor método comparativo a las radiografías previas.



Conclusiones

Con este protocolo técnico de dos proyecciones a una pieza marcada quirúrgicamente, conseguimos un diagnóstico radiológico más preciso en concordancia radiopatológica, y facilita la orientación para ampliar bordes si fuera preciso.

Agradecimientos a Elena Arizaga, Daniel Rodriguez, Ane Etxeberria y Ana Gurruchaga.

Radiólogos de la unidad de Mama del Hospital Universitario Donostia.

