

seram 34

Sociedad Española de Radiología Médica

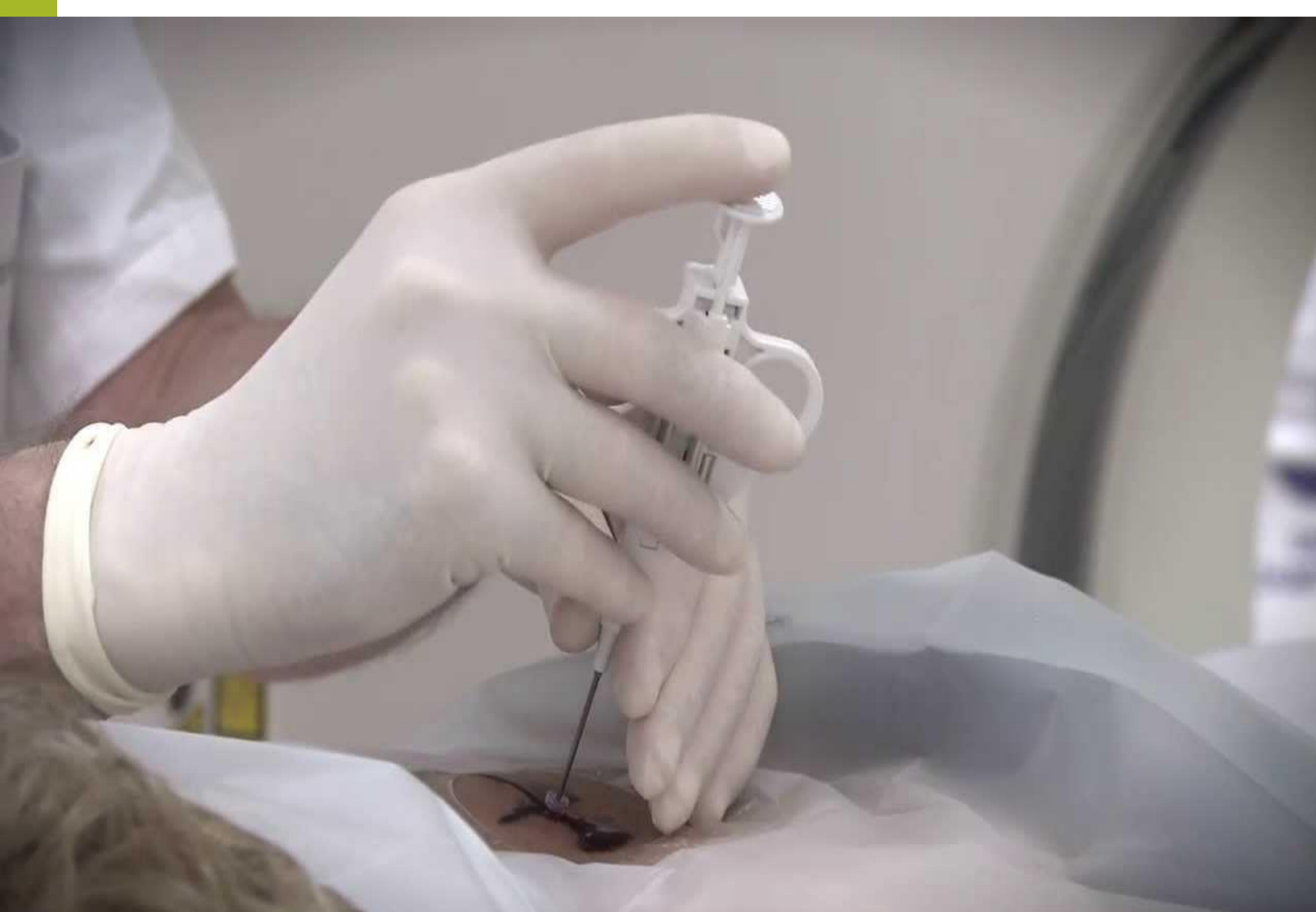Congreso Nacional

PAMPLONA **24 MAYO**
27 2018

Palacio de Congresos Baluarte

23 mayo Cursos Precongreso

BIOPSIA PULMONAR CON AGUJA GRUESA: TÉCNICA SEGURA Y CON ALTO RENDIMIENTO DIAGNÓSTICO



Servicio Andaluz de Salud
COMPLEJO HOSPITALARIO DE JAÉN

Álvaro Alegre Castellanos, Manuel Redondo Olmedilla, Leandro Jesús Delgado Escudero, Antonio Bueno Palomino

**Unidad de Radiología Vascul ar e Intervencionista
Complejo Hospitalario de Jaén**

OBJETIVOS

- Valorar la precisión diagnóstica y seguridad, de la biopsia con aguja gruesa (BAG) guiada por TC de las lesiones pulmonares:
 - Se emplea técnica de punción coaxial.
 - Se recogen las posibles complicaciones inmediatas posteriores y se analiza su relación con la localización de la lesión (central o periférica) y su tamaño (mayores o menores de 3 cm).
- Clásicamente los radiólogos se han entrenado en la punción pulmonar con aguja fina pero ésta no permite obtener tejido tumoral para su análisis histológico y molecular.
- La biopsia con aguja gruesa permite obtener tejido tumoral para su análisis molecular: La BAG guiada por TC juega un importante papel en los tratamientos personalizados que son base de la oncología moderna.

INTRODUCCIÓN

- **La técnica coaxial para la punción y biopsia pulmonar con aguja gruesa: presenta baja tasa de complicaciones y es segura** cuando es realizada por radiólogos intervencionistas experimentados.
- Una **adecuada técnica de punción** debe tener en cuenta los siguientes aspectos:
 - **Movimientos respiratorios:** Las regiones pulmonares inferiores a los hilos son las más afectadas.
 - Se permite la respiración libre del paciente porque la reproductibilidad de la posición del diafragma, entre las pausas de apnea, no es la adecuada y porque la respiración profunda que les sigue puede causar laceraciones en la pleura, durante la punción.
 - Se recomienda observar el ritmo respiratorio del paciente y realizar la punción durante la inspiración.
 - **Movimientos cardíacos:** La língula es el segmento pulmonar más afectado, se pueden provocar lesiones en el miocardio y en las arterias coronarias.
 - **Vasos de la pared costal:** Hay que tener cuidado con las arterias intercostales y los grandes vasos tales como la subclavia o la mamaria interna.
 - **Comprobar los parámetros de coagulación** previos a la punción y suspender, en los días previos a la misma, los anticoagulantes y los fármacos inhibidores de la agregación plaquetaria (por ejemplo la aspirina):
 - En nuestro estudio no se realizaron las punciones con:
 - Recuento de plaquetas inferior a 100000/ml.
 - tiempo de protrombina inferior a 60%.
 - En la medida de lo posible intenta **evitar atravesar cisuras pulmonares**, durante la punción, ante el mayor riesgo de provocar neumotórax.
 - Tener en cuenta las **lesiones que puede ocasionar la “onda expansiva” que provoca el disparo de la aguja de punción** sobre las estructuras vasculares adyacentes a la lesión diana:
 - Evitar la cercanía de los grandes vasos ante el riesgo de hemorragia.
 - Obtener siempre el **consentimiento informado** y explicar al paciente y sus familiares las posibles complicaciones que puede ocasionarse:
 - Neumotórax.
 - Hemorragia pulmonar/hemoptisis.
 - Embolismo aéreo por punción de una vena pulmonar.

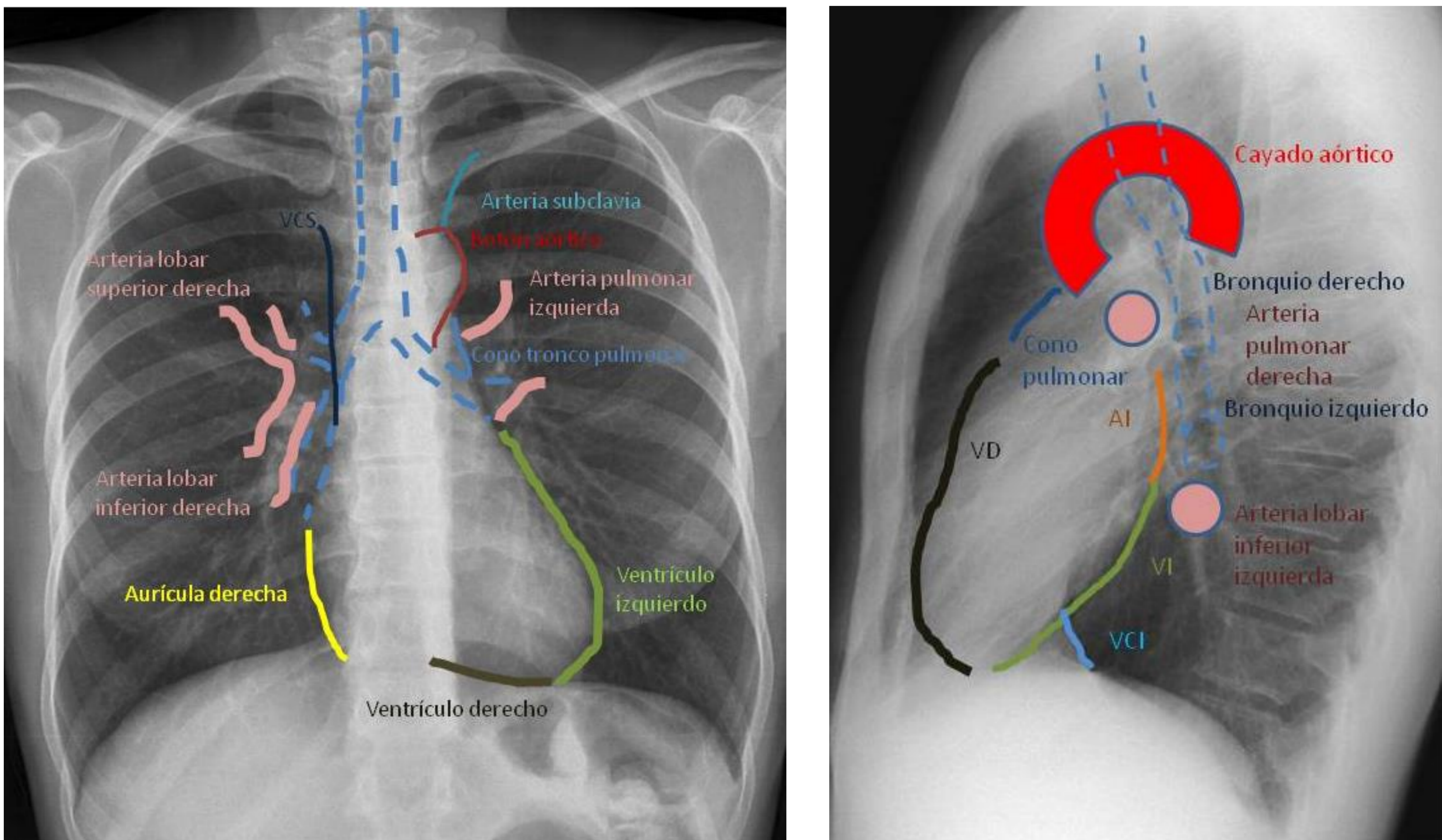


Figura 1. Esquema de las estructuras vasculares mediastínicas y su relación con el parénquima de ambos pulmones.

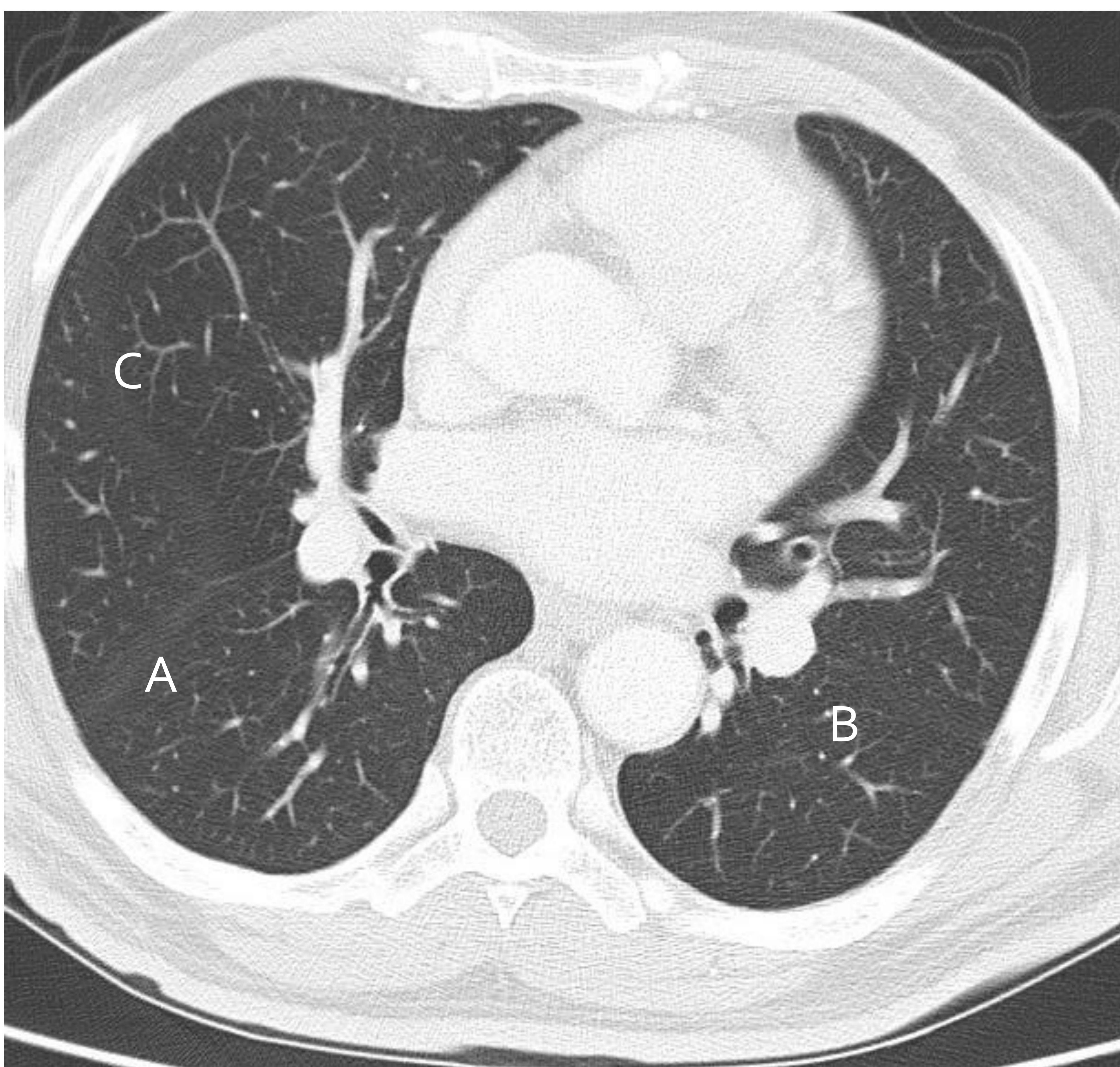


Figura 2. Cisuras pulmonares: A y B) Cisuras mayores u oblicuas y C) Cisura menor u horizontal.

MATERIAL Y MÉTODOS

- En nuestro estudio se incluye un total de **54 pacientes (44 hombres y 10 mujeres; edad media de 65 años [rango: 83-24]; datos recogidos entre julio de 2016 y febrero de 2018)** que presentan:
 - Lesión pulmonar sospechosa de malignidad (diagnosticada por TC previo) con indicación de biopsia con aguja gruesa mediante técnica de punción coaxial y guiada por TC.
 - En todos los casos, se tomaron 4 muestras que se remitieron al Servicio de Anatomía Patológica, para su análisis histológico y molecular.
- En todos los casos, **los resultados del análisis de la biopsia, se compararon con:**
 - El resultado del análisis de anatomía patológica de la pieza quirúrgica (en los casos que fueron sometidos a resección quirúrgica).
 - Seguimiento clínico posterior.
- Con posteridad a cada punción, se realizó un **TC de control y se registraron las posibles complicaciones inmediatas**, secundarias a la punción, y se correlacionaron con las características radiológicas de la lesión:
 - **Tamaño:** mayor o menor de 3 cm.
 - **Localización:**
 - **Periférica:** a más de 4 cm del hilio pulmonar.
 - **Central:** a menos de 4 cm del hilio pulmonar.
- **Después de cada procedimiento se recomendó:**
 - Reposo en decúbito lateral sobre el costado de la punción y ayuno a sólidos, durante 6 horas.
 - Realización de TC torácico si apareciesen síntomas respiratorios.

MATERIAL Y MÉTODO: PROTOCOLO DE TC TORÁCICO

- Se empleó un **TCMD-64 detectores tipo Brilliance 64 (Philips Healthcare)**.
- Durante el procedimiento se realiza un **TC de rutina de baja dosis**: 120 kVp, 30 mAs por corte, 0.75 segundos de tiempo de rotación y una colimación de 8 x 5 mm.
- **Se visualizaron ventanas de TC de 0 y 2800 UH (parénquima pulmonar y mediastino/abdomen)**, que permitieron el estudio simultaneo de la localización del tumor, los grandes vasos, huesos, músculos, grasa y posibles neumotórax.
- Colocación de una **rejilla metálica**, sobre el plano cutáneo del área de la lesión diana.
- **Elección del punto de punción**:
 - Menor distancia desde el plano cutáneo.
 - No existencia de cisuras pleurales en el trayecto.
 - Evitación de estructuras vasculares importantes.
- Los **TC seriados** que se realizaron, para guiar y recolocar la aguja de punción, se obtuvieron centrados **sobre el área de la lesión diana**, para minimizar la radiación ionizante sobre el paciente.
- En los casos que se necesitó realizar **reconstrucción multiplanar para localizar con detalle la posición de la aguja**, se empleó un TC espiral de baja dosis con colimación fina (120 kVp, 40 mAs por corte, tiempo de rotación de 0.75 segundos, pitch de 0.924, colimación de 64 x 0.625 mm).

MATERIAL Y MÉTODO: TÉCNICA DE PUNCIÓN CON AGUJA GRUESA (1)

- En nuestro centro empleamos una **técnica coaxial de punción**:
 - Aguja coaxial 20-gauge (Acecut, TSK) de una longitud de 15 cm.
 - Pistola de biopsia con disparo automático y aguja de corte lateral 20-gauge (Acecut, TSK) de una longitud de 15 cm y avance de disparo de 22 mm.
- La técnica coaxial permite **estabilizar la aguja**, a través de la pared costal, y recoger **varias muestras atravesando la pleura en un único punto**.
- Durante el procedimiento, la **cánula externa de la aguja nunca se dejó sin el estilete interno montado**, para minimizar el riesgo de ocasionar un embolismo pulmonar grave por punción de alguna rama venosa pulmonar.

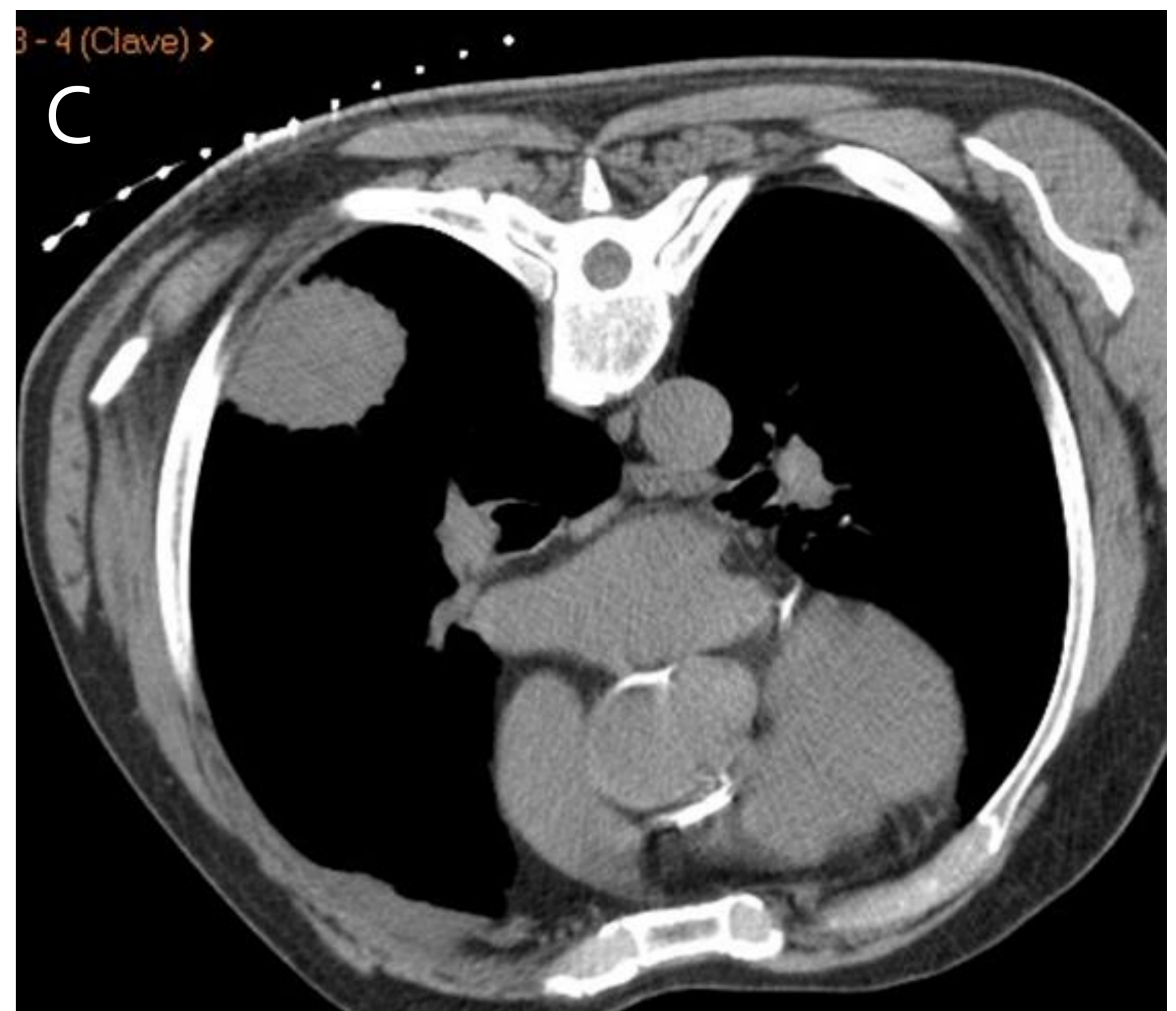
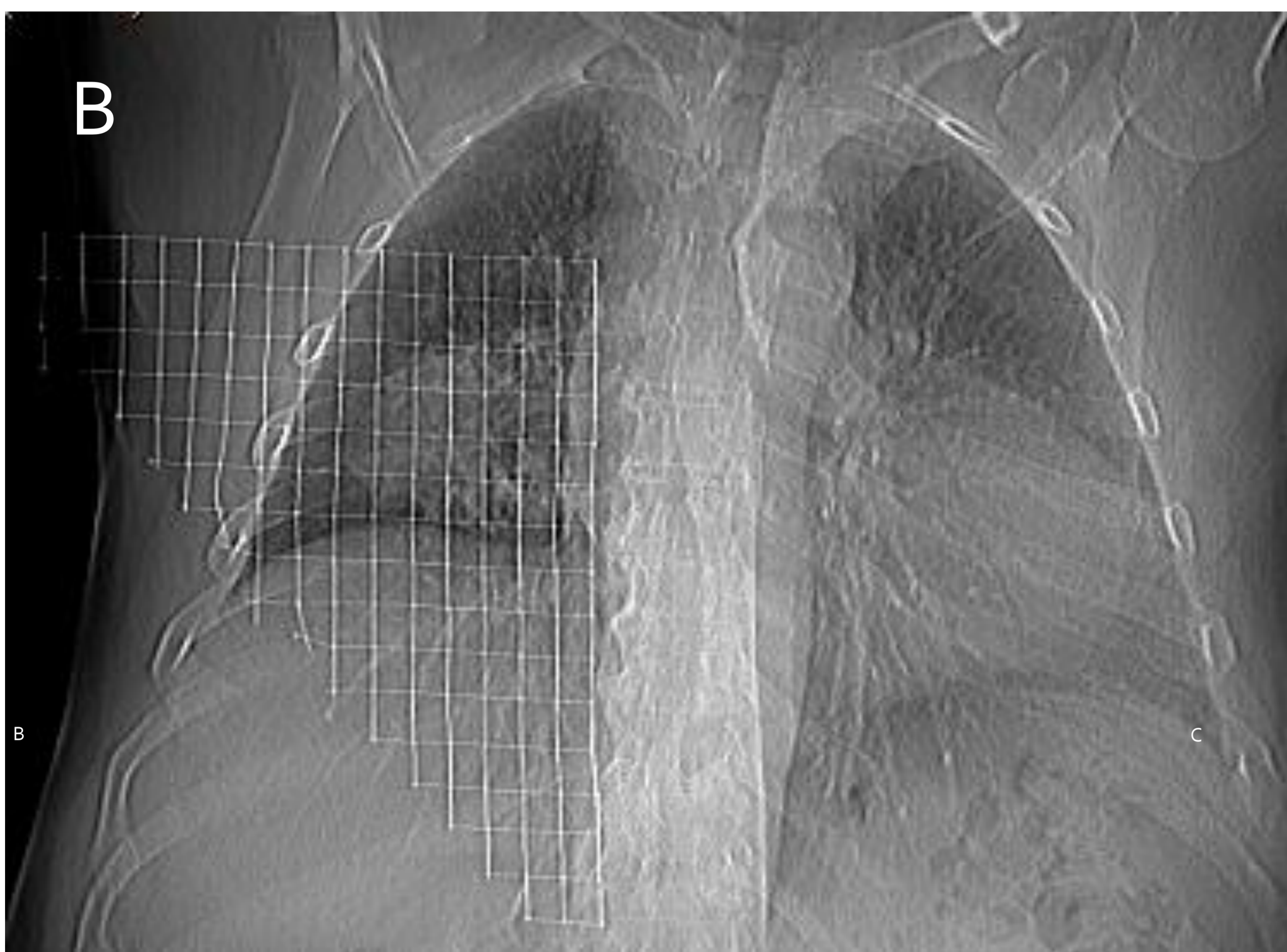
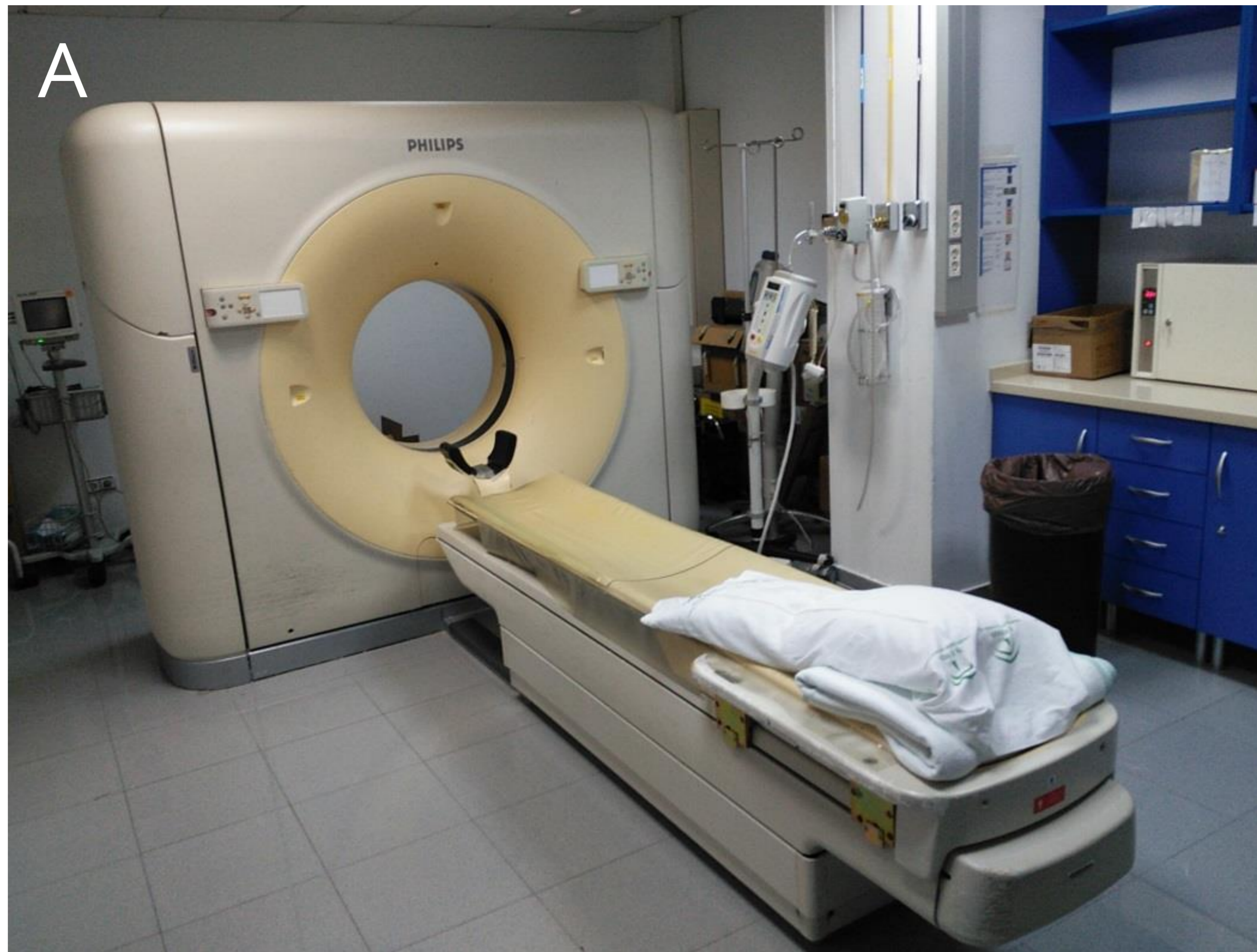
Figura 3. A) Equipo TCMD empleado en nuestro centro y B y C) Selección del punto de punción mediante rejilla metálica




Figura 4. Visión de la aguja coaxial (20 G) con cánula externa y estilete interno, así como la pistola automática de biopsia.

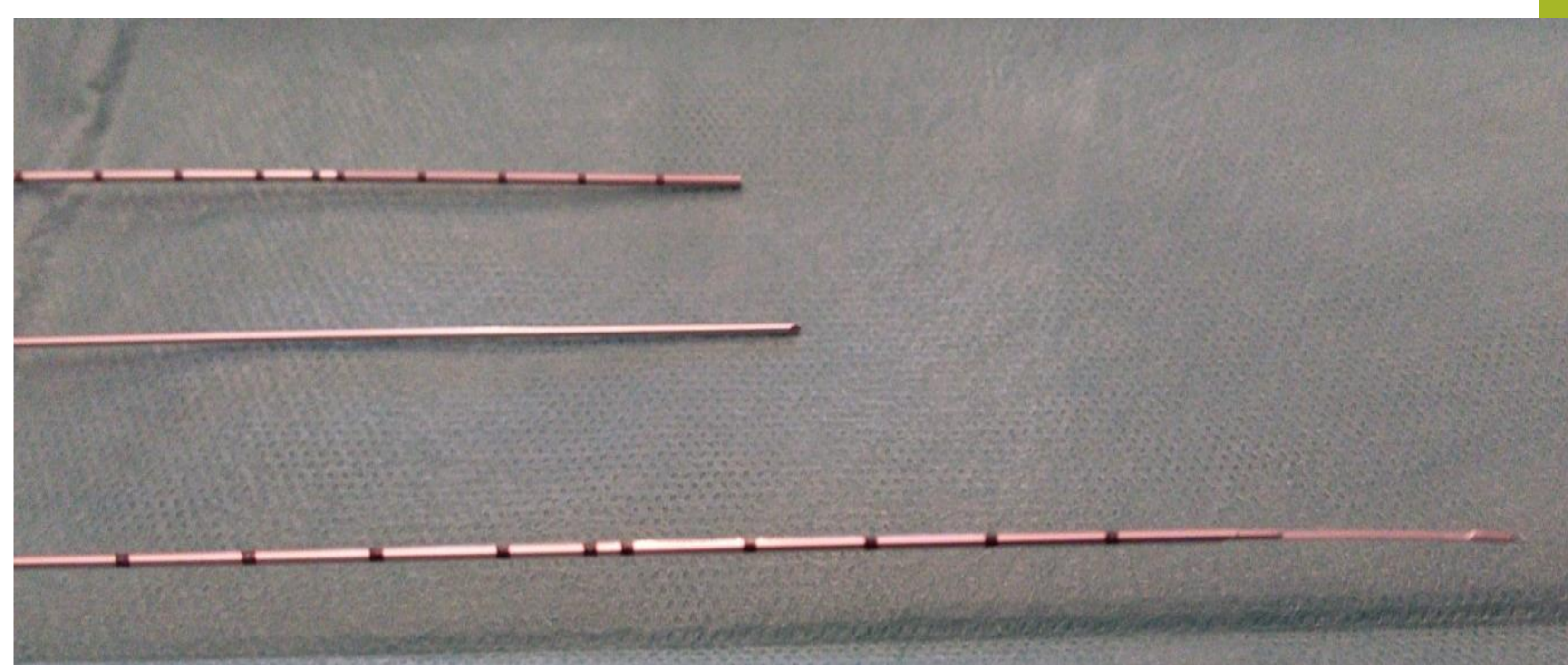


Figura 5. Vista en detalle de las puntas de las agujas coaxiales y de la pistola automática de corte lateral tipo Tru-Cut.

MATERIAL Y MÉTODO: TÉCNICA DE PUNCIÓN CON AGUJA GRUESA (2)

- **Limpieza del campo de punción** mediante solución tintada alcohólica 2% de clorhexidina (Bohmclorh) y colocación de paño estéril fenestrado.
- **Infiltración de anestesia local**, en el trayecto medido entre el punto a piel de punción y la pleura, con 10 cc solución inyectable subcutánea/intramuscular de Mepivacaina Hidrocloruro 20 mg/cc (Scandinibsa).
 - La anestesia se inyectó con una aguja fina (22-gauge x 88 mm de longitud) de punción espinal (Spinocan, Braun).
 - Infiltración por planos y avance de la punta de la aguja fina hasta la pleura parietal, para posteriormente realizar un TC de control en el que se evalúa la dirección adecuada de la aguja hacia la lesión diana.
- **Apertura del plano cutáneo de punción con una hoja de bisturí y avance de la aguja coaxial hasta la periferia de la lesión**, en la dirección calculada con la aguja fina:
 - Se intenta atravesar la pleura por un solo punto y en un movimiento rápido, que evite las laceraciones que pueden provocar los movimientos respiratorios del paciente.
- **Toma de 4 muestras de biopsia con la pistola automática**, a través de la cánula coaxial, desde la periferia de la lesión hacia su centro.
- **Las muestras se conservan en un bote estéril de 40 cc de una solución al 4% de formol** (PanReacAppliChem, Itwagents) y se remiten al Servicio de Anatomía Patológica, cumplimentando el formulario de remisión de muestras.
- **Retirada de la cánula coaxial de punción con aspiración mantenida** con una jeringa de 20 cc.
- **Realización de TC de control posterior a la punción** para evaluar la aparición de complicaciones:
 - Sangrado parenquimatoso pulmonar perilesional.
 - Neumotórax: si se visualiza neumotórax importante (más de 2 cm de separación entre el borde anterior del pulmón y la pared costal), se repite TC torácico a los 3 minutos para evaluar si progresa y decidir la colocación de un tubo de drenaje pleural tipo pigtail (8F).

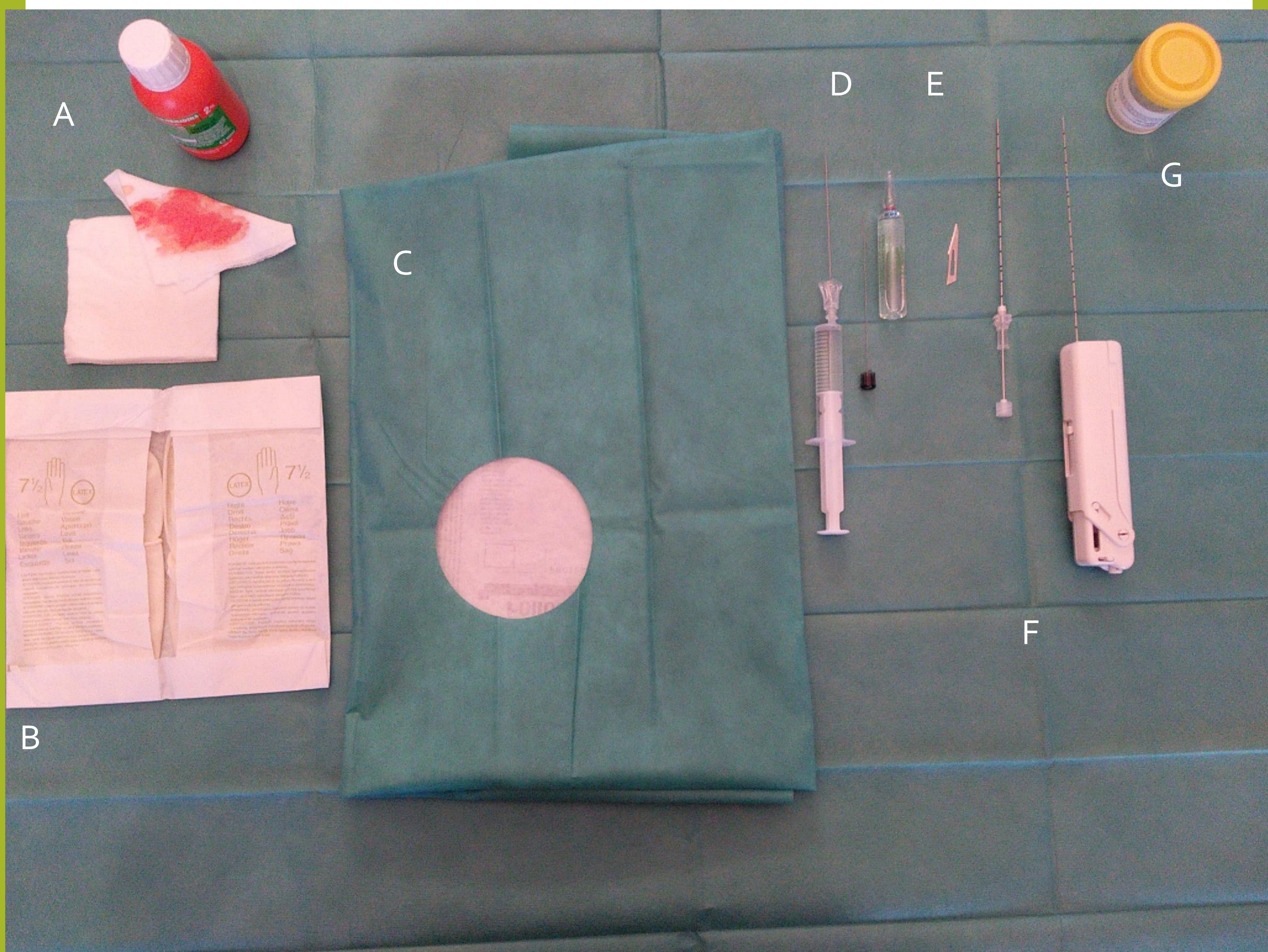


Figura 6. Preparación de la mesa de punción:

A) Solución antiséptica de clorhexidina y gasas quirúrgicas.

B) Guantes estériles.

C) Paño fenestrado.

D) Anestesia local, jeringa de 10 cc y aguja de punción espinal (22 G).

E) Hoja de bisturí.

F) Aguja de punción coaxial y pistola automática de biopsia (20 G).

G) Bote estéril con solución con formol para recogida de muestras.

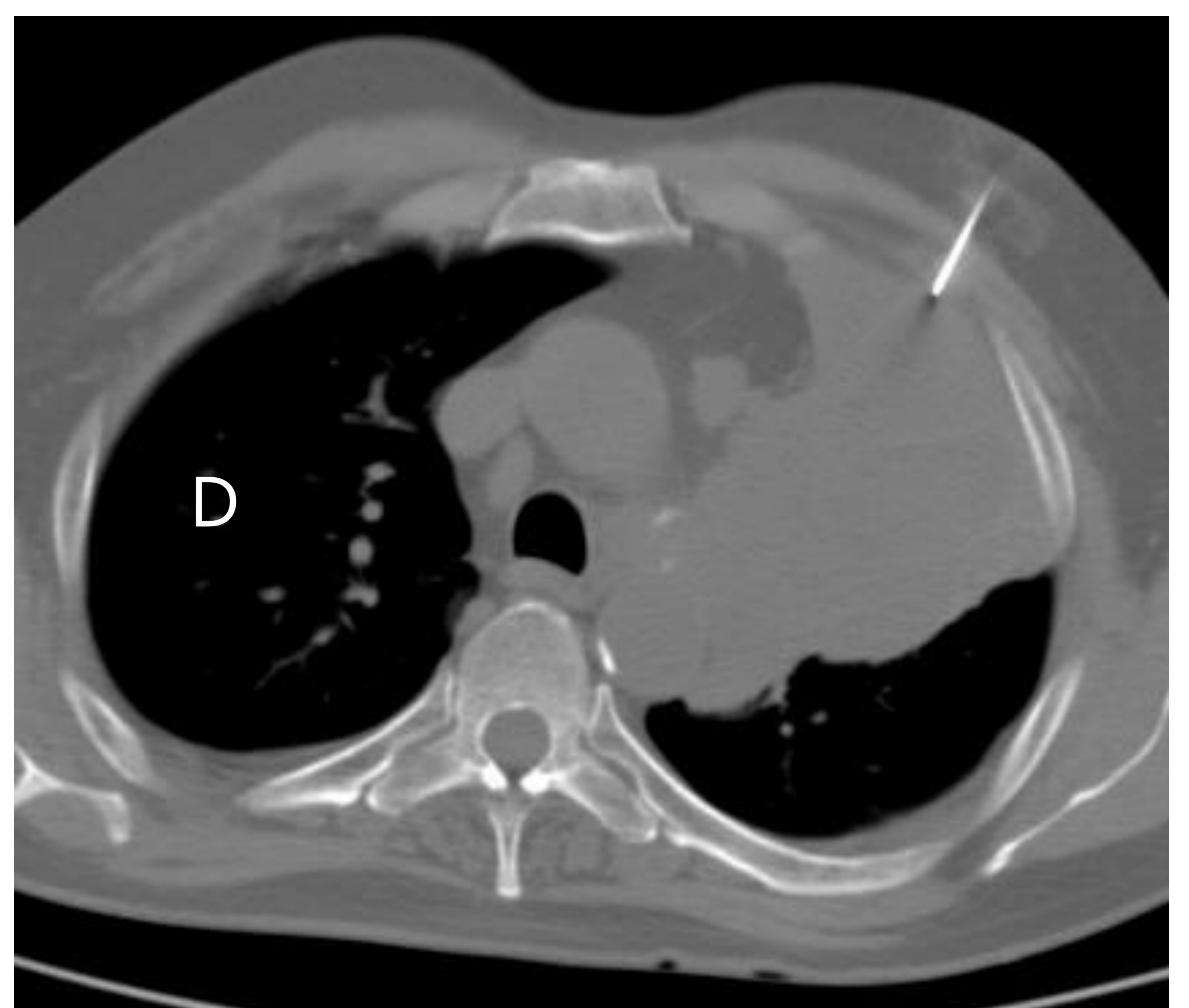
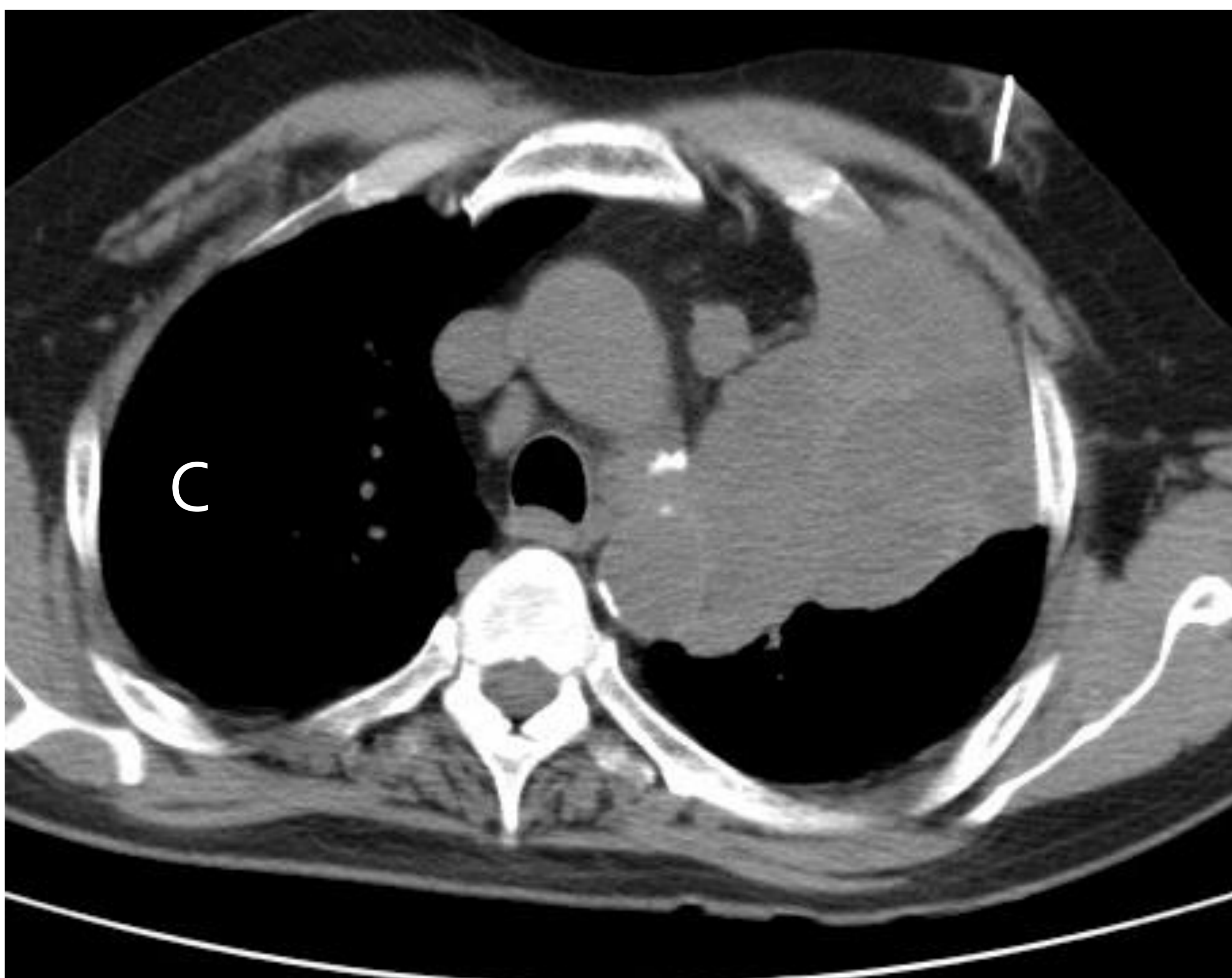
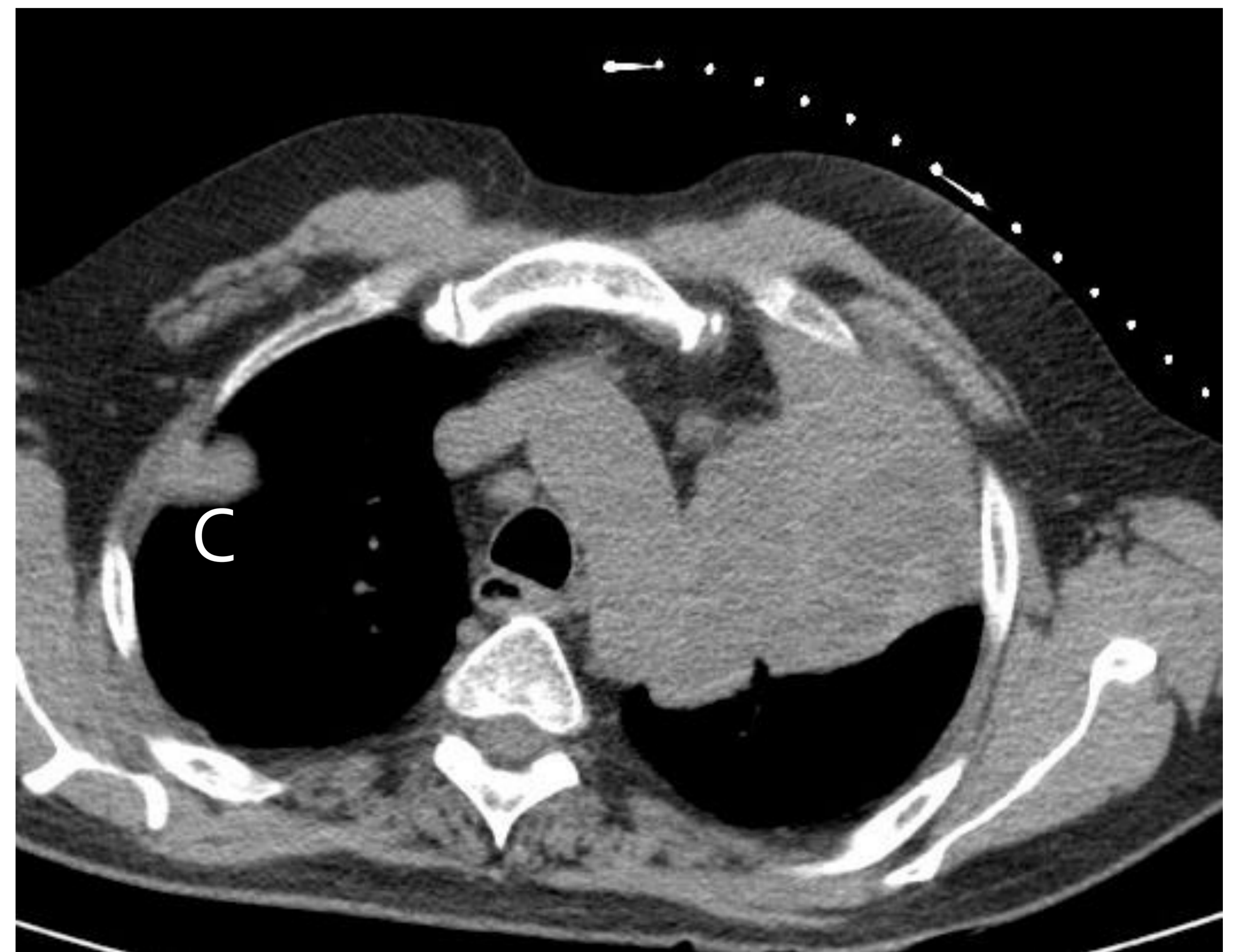
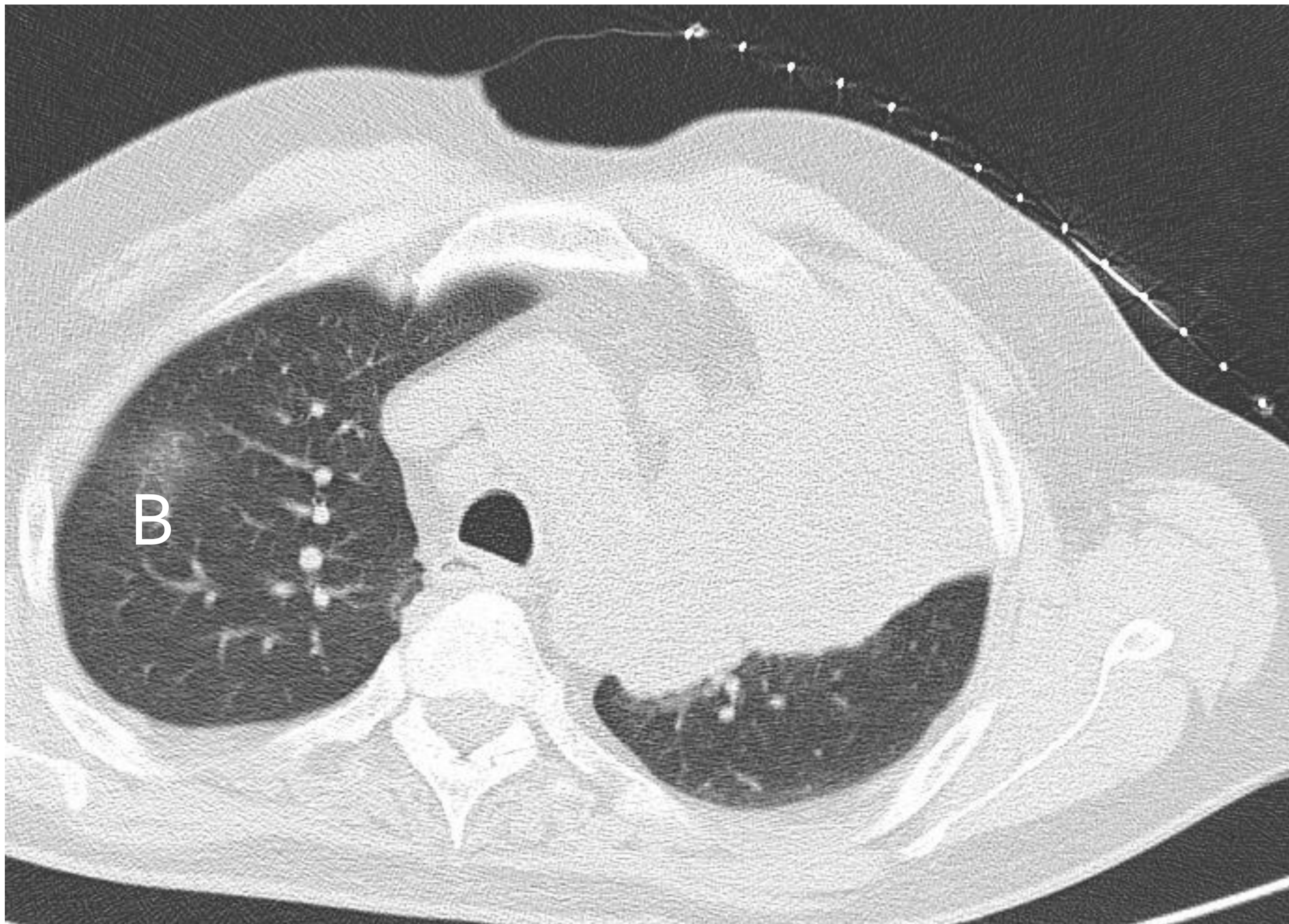
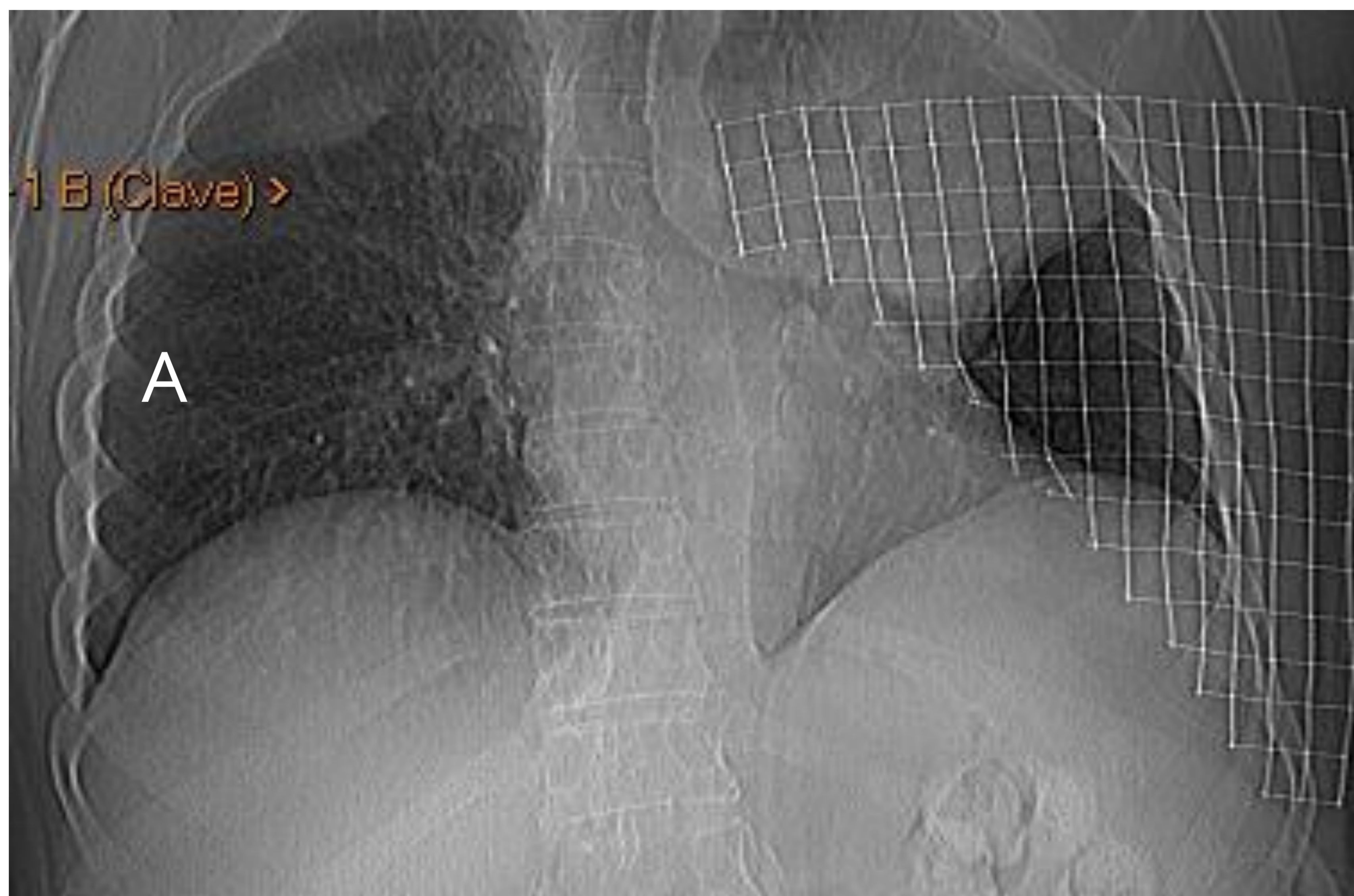


Figura 7. Procedimiento para punción y biopsia:

A) Selección del punto de punción mediante la colocación de la rejilla metálica.

B y C) Obtención del TCMD en ventanas de mediastino y parénquima pulmonar.

D) Inyección de la anestesia local y realización de TC de control posterior para guiar el plano de punción según la aguja fina del anestésico.

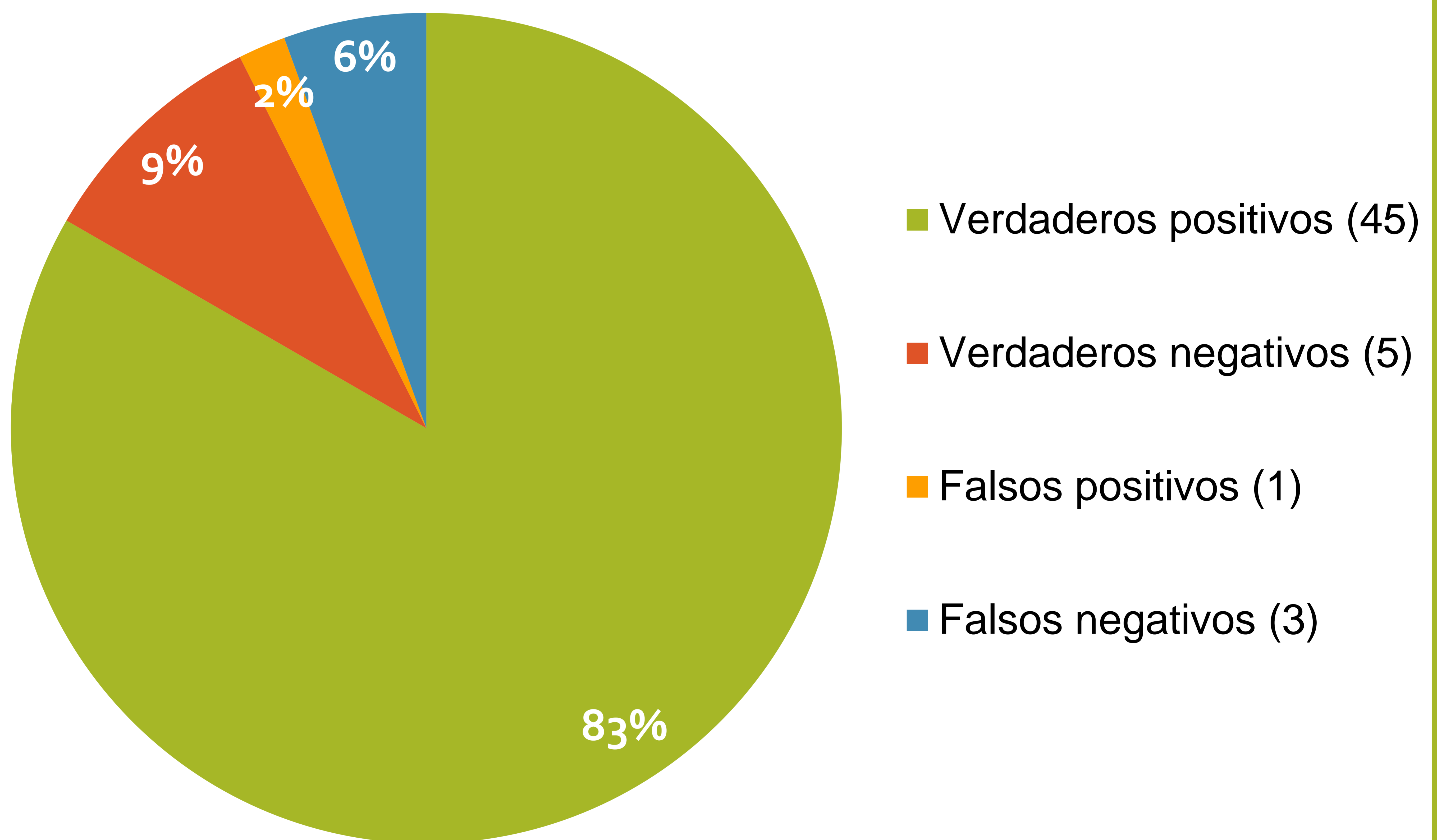
E) Biopsia con aguja gruesa.

RESULTADOS: ANÁLISIS DE SENSIBILIDAD Y ESPECIFICIDAD

Mediante un **análisis descriptivo transversal**, de los **resultados de la biopsia con aguja gruesa guiada por TC**, en el diagnóstico para malignidad de las **lesiones pulmonares** analizadas, se alcanzaron los siguientes resultados:

Sensibilidad: 94%
Especificidad: 83%

Total de la muestra (54)



Verdaderos positivos: 45 pacientes

Cáncer de Pulmón: 33 pacientes
12 con confirmación postquirúrgica
19 confirmados por seguimiento clínico)
Otras patologías tumorales: 12 pacientes
10 metástasis de neoplasia primaria no pulmonar
1 mesotelioma.
1 rabdomiosarcoma.

Verdaderos negativos: 5 pacientes

Abscesos pulmonares: 4 pacientes
3 confirmados por seguimiento clínico
1 confirmación postquirúrgica
Hamartoma pulmonar: 1 paciente

Falso positivo: 1 paciente

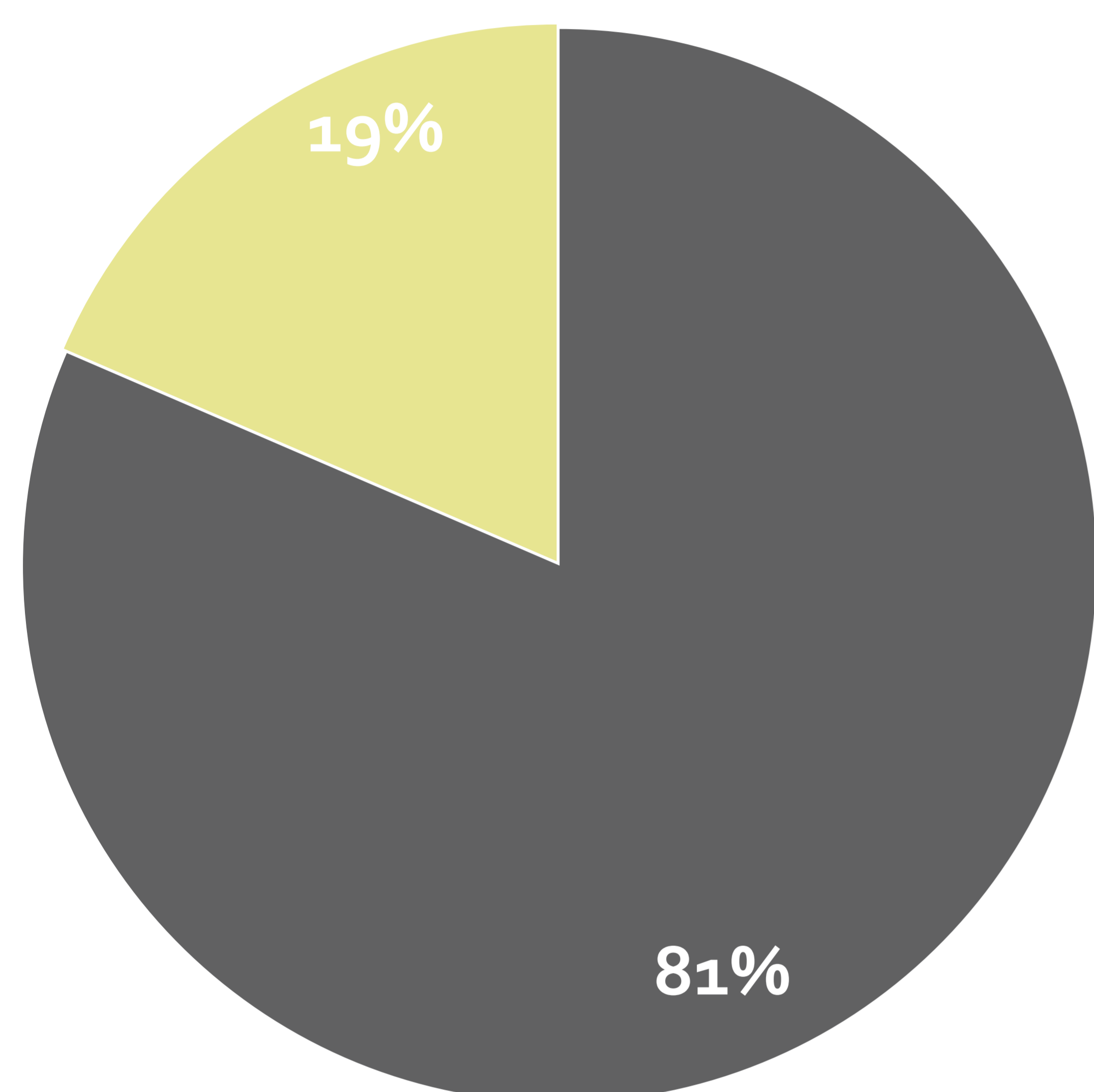
Biopsia positiva para malignidad con análisis posterior de la pieza quirúrgica compatible con nódulo de sarcoidosis.

Falso negativo: 3 paciente

Biopsia negativa para malignidad que posteriormente en el análisis de las piezas quirúrgica resultaron adenocarcinoma de pulmón.

RESULTADOS: LOCALIZACIÓN Y TAMAÑO DE LAS LESIONES / COMPLICACIONES

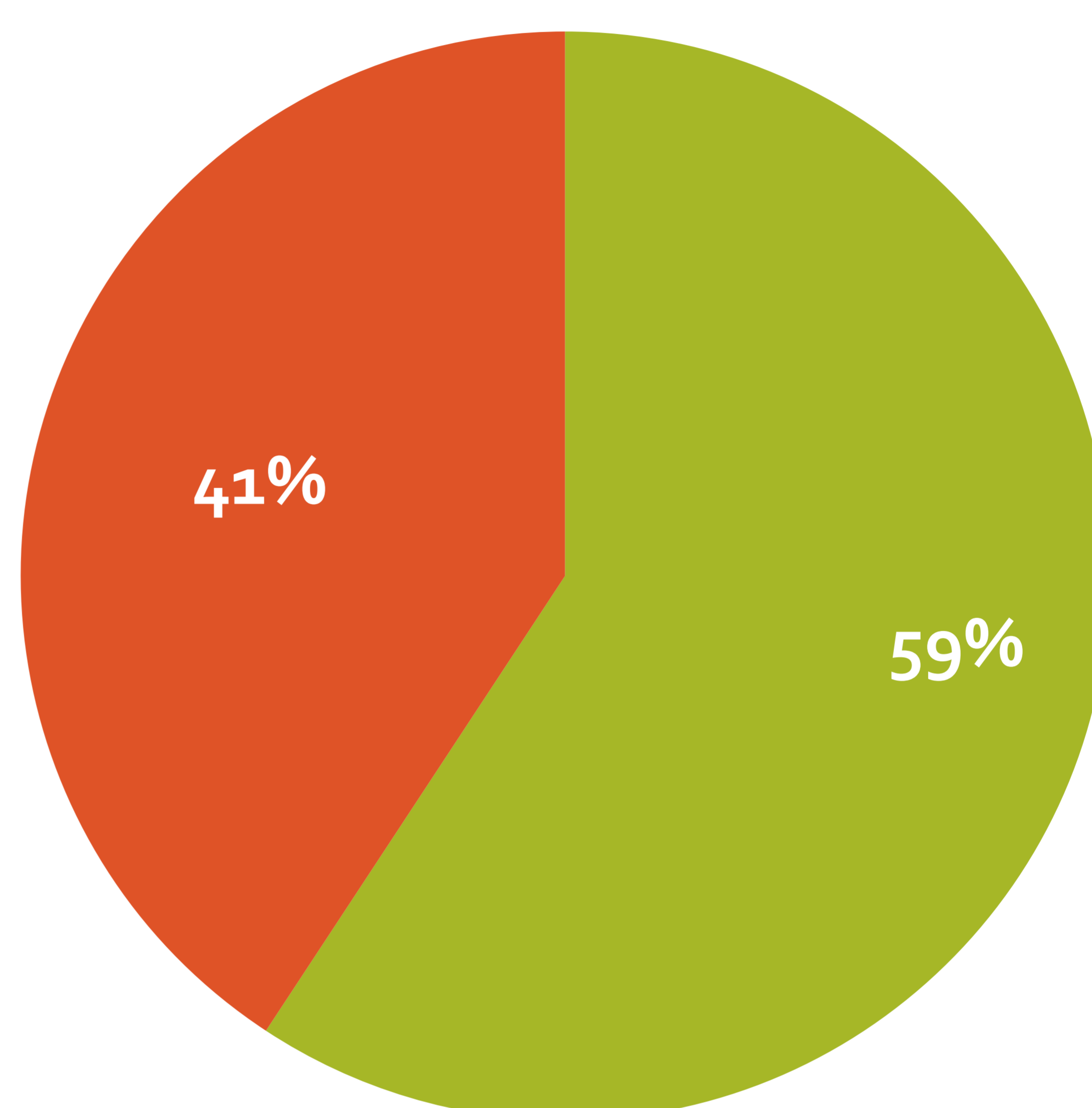
Localización de la lesión



■ Periférica (44)

■ Central (10)

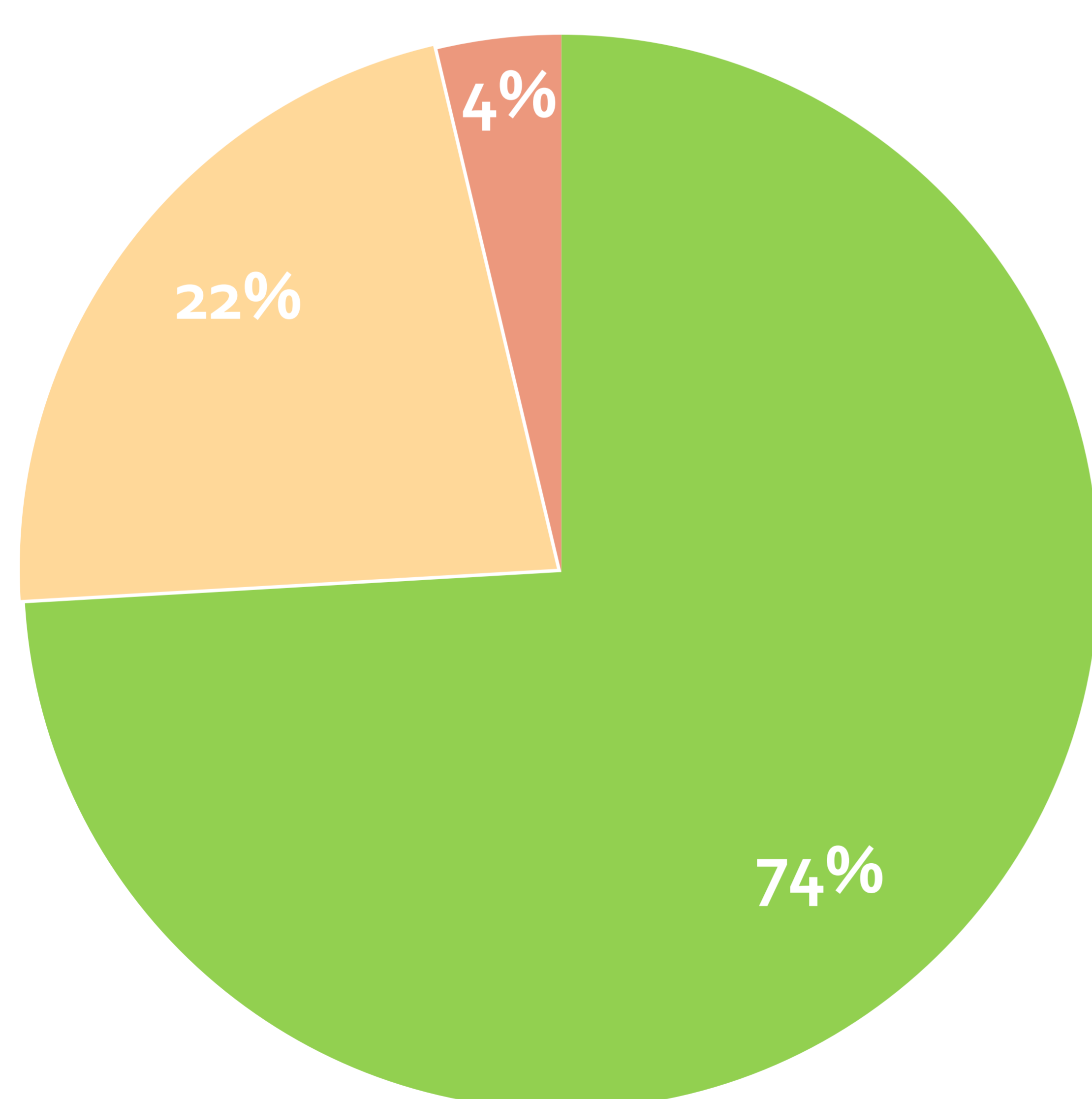
Tamaño de la lesión



■ Mayor de 3 cm (32)

■ Menor de 3 cm (20)

Complicaciones



■ No complicaciones (40)

■ Complicaciones autorresueltas (12)

■ Complicaciones no autorresueltas (2)

LOCALIZACIÓN Y TAMAÑO DE LAS LESIONES

PULMONARES:

•LOCALIZACIÓN:

- PERIFÉRICA (SITUADAS A MÁS DE 4 CM DE DISTANCIA DEL HILIO PULMONAR): 44 PACIENTES
- CENTRAL (SITUADAS A MENOS DE 4 CM DE DISTANCIA DEL HILIO PULMONAR): 10 PACIENTES

•TAMAÑO:

- TAMAÑO MEDIO DE LAS LESIONES: 5,2 CM [RANGO: 13-1,4 CM]
- MAYORES DE 3 CM: 32 PACIENTES
- MENORES DE 3 CM: 22 PACIENTES

COMPLICACIONES:

- EN 14 PACIENTES (27 % DEL TOTAL) SE REGISTRARON COMPLICACIONES:
- EN 12 PACIENTES (22 % DEL TOTAL) SE OBSERVARON COMPLICACIONES MENORES QUE SE RESOLVIERON DE FORMA CONSERVADORA:
 - 9 PACIENTES CON PEQUEÑO SANGRADO PARENQUIMATOSO PERILESIONAL.
 - 3 PACIENTES CON PEQUEÑO NEUMOTÓRAX ASINTOMÁTICO.
- EN TAN SÓLO 2 PACIENTE (4 % DEL TOTAL) SE REGISTRÓ NEUMOTÓRAX SINTOMÁTICO QUE REQUIRIÓ DRENAJE, RESOLVIÉNDOSE EL CUADRO EN LOS 7 DÍAS POSTERIORES A LA BIOPSIA.

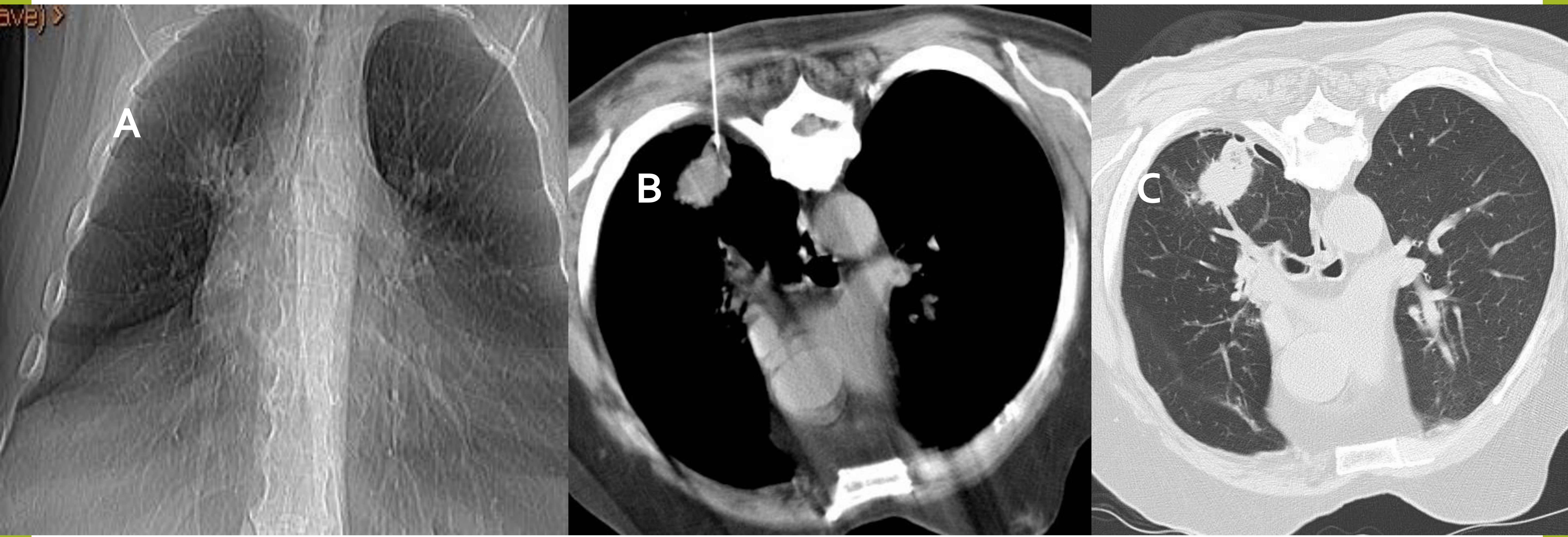


Figura 8. Punción-biopsia de masa pulmonar (A y B), compatible con cáncer de pulmón, que en el control posterior (C) muestra un mínimo neumotórax adyacente a la lesión.

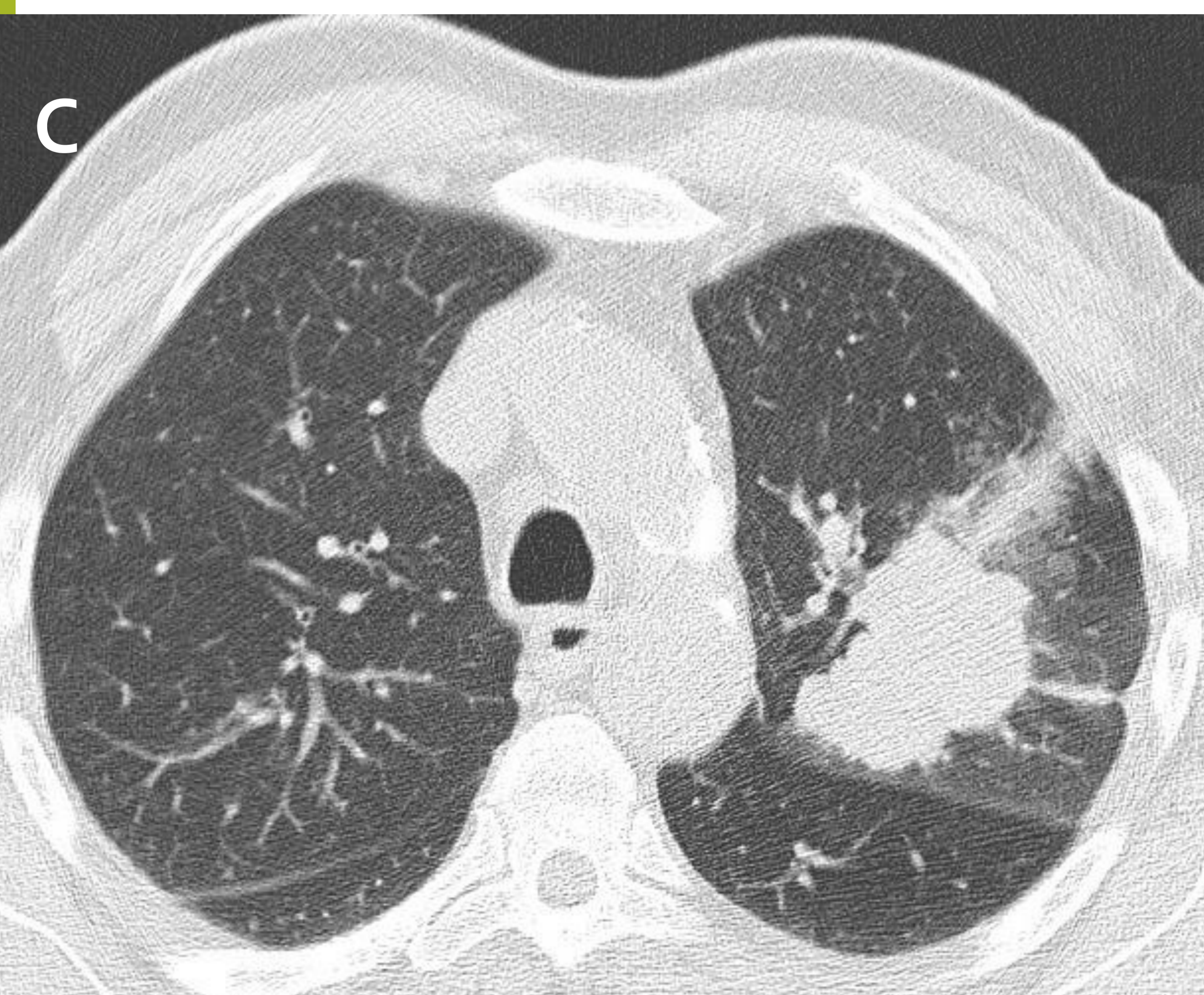
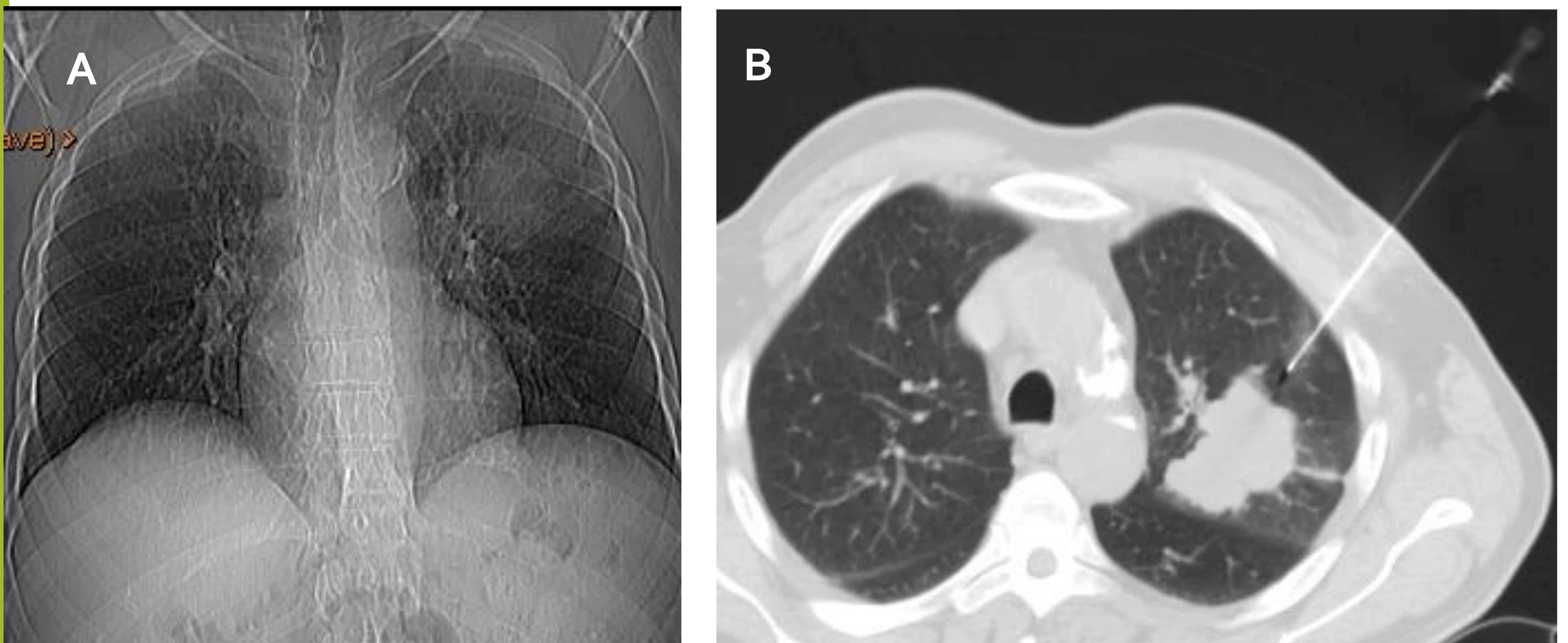


Figura 9. Punción-biopsia de masa pulmonar (A y B), compatible con cáncer de pulmón, que en el control posterior (C) muestra un pequeño sangrado pulmonar en el trayecto de la aguja (área de condensación en vidrio deslustrado).

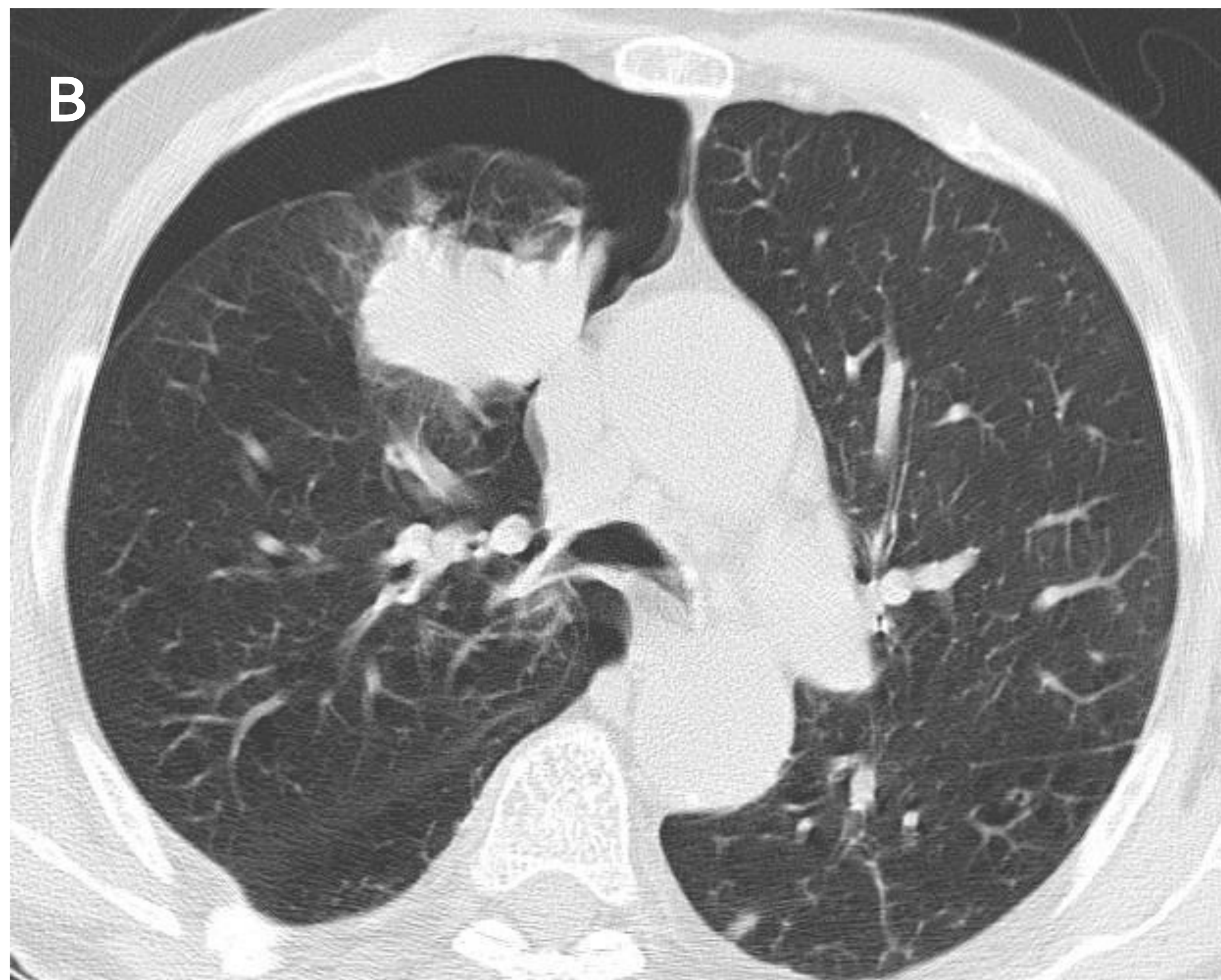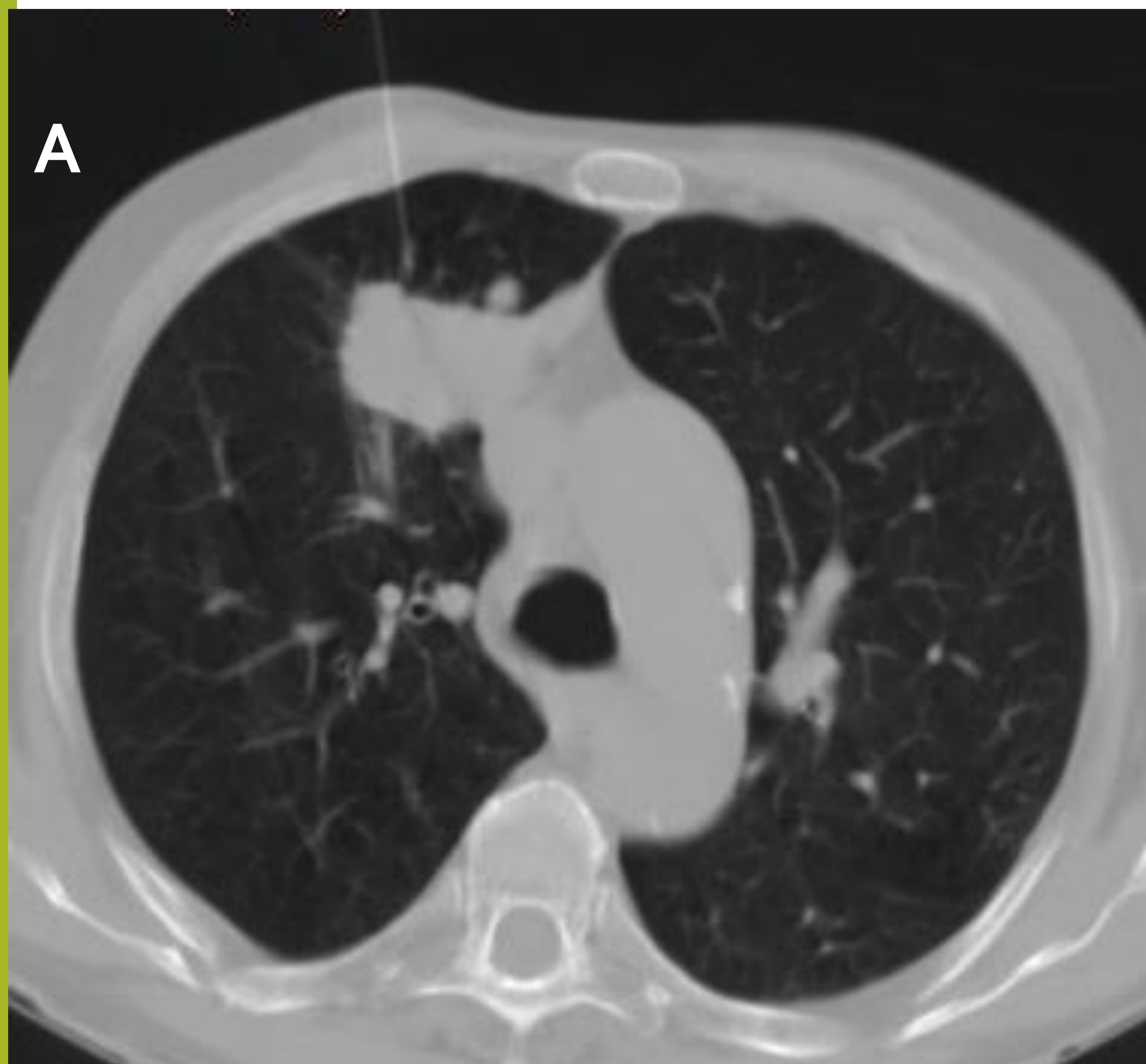


Figura 10. Punción-biopsia de masa pulmonar, compatible con cáncer de pulmón, que en el control posterior muestra neumotórax anterior, asintomático para el paciente y que se autorresolvió.

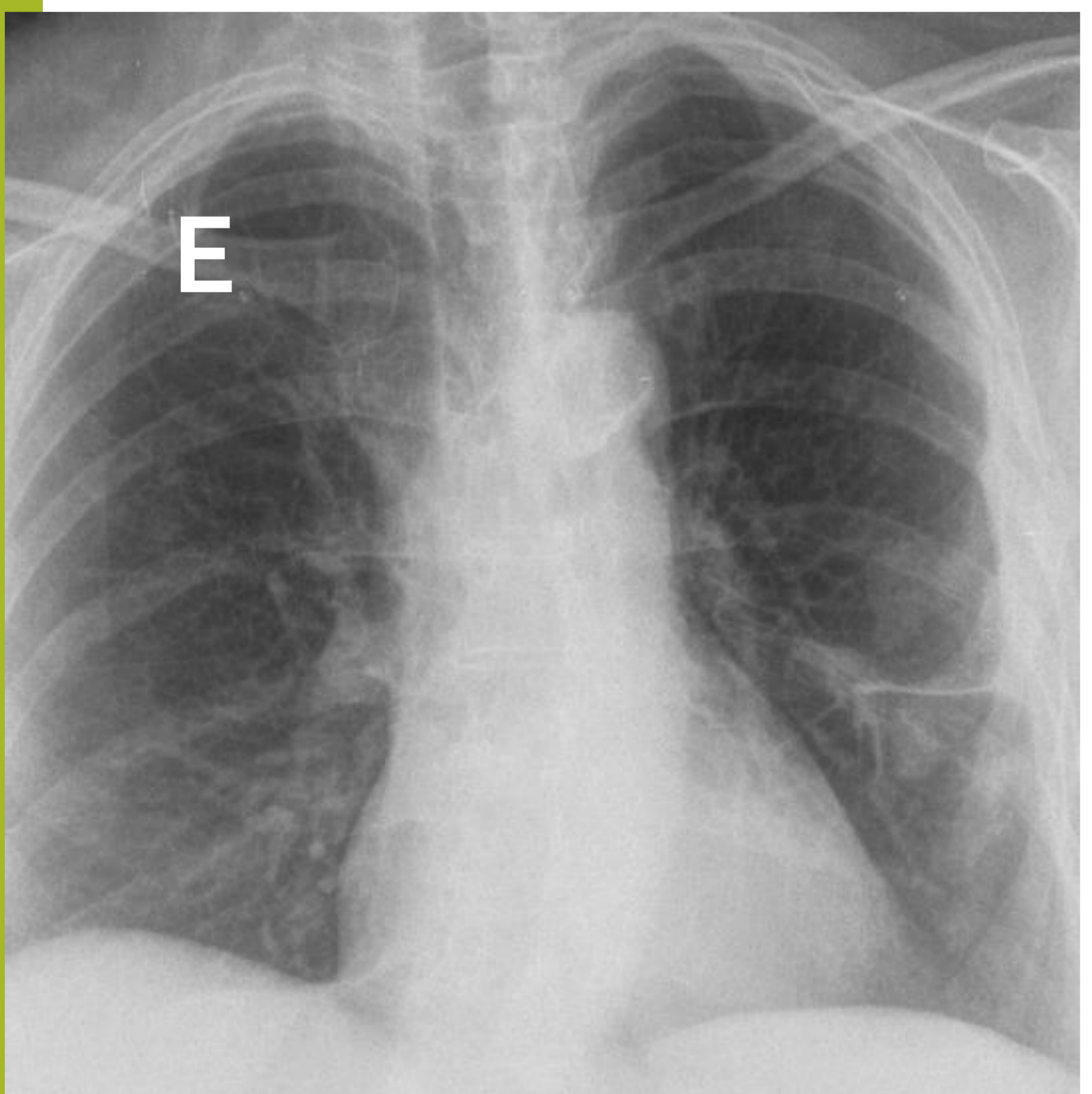
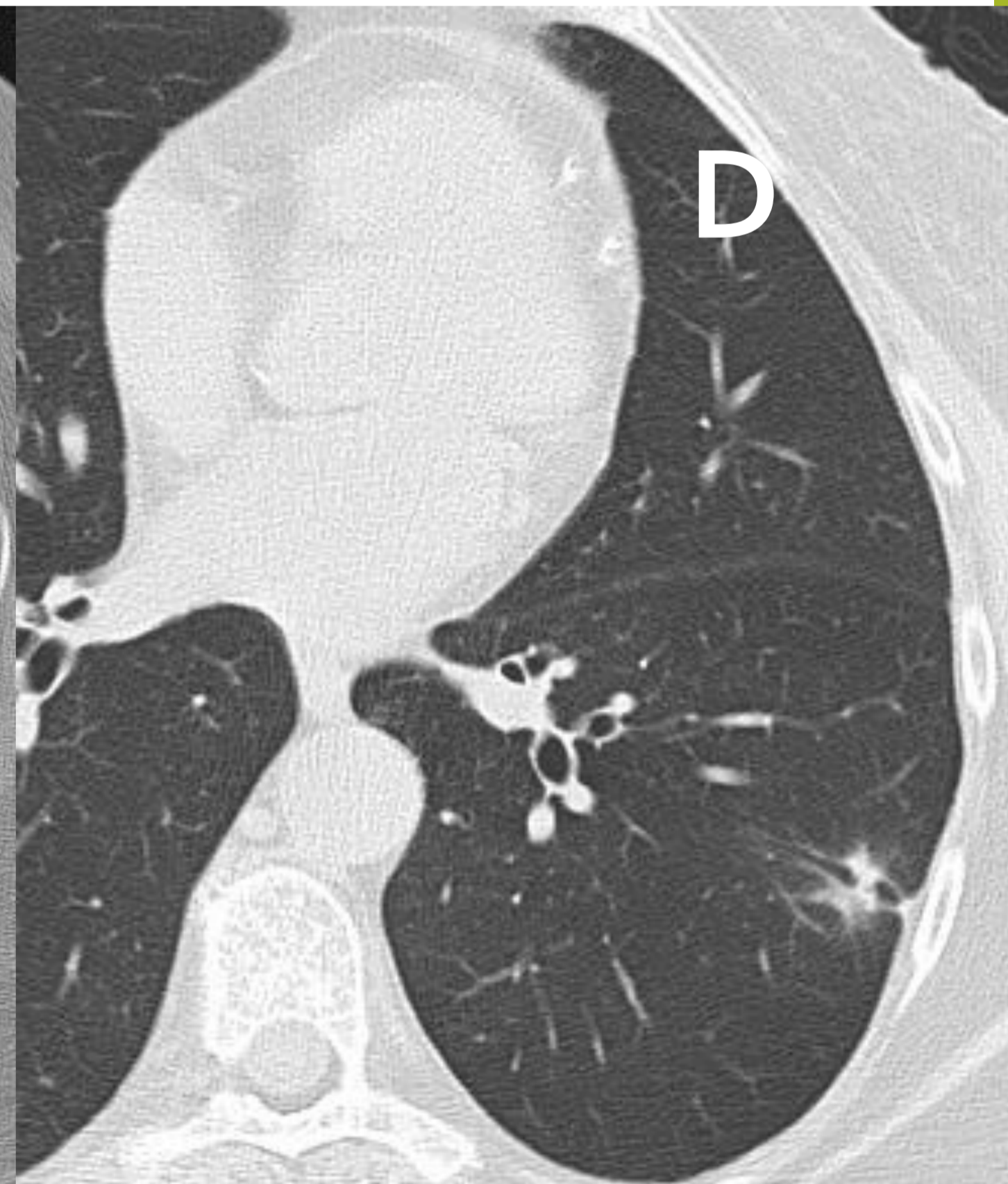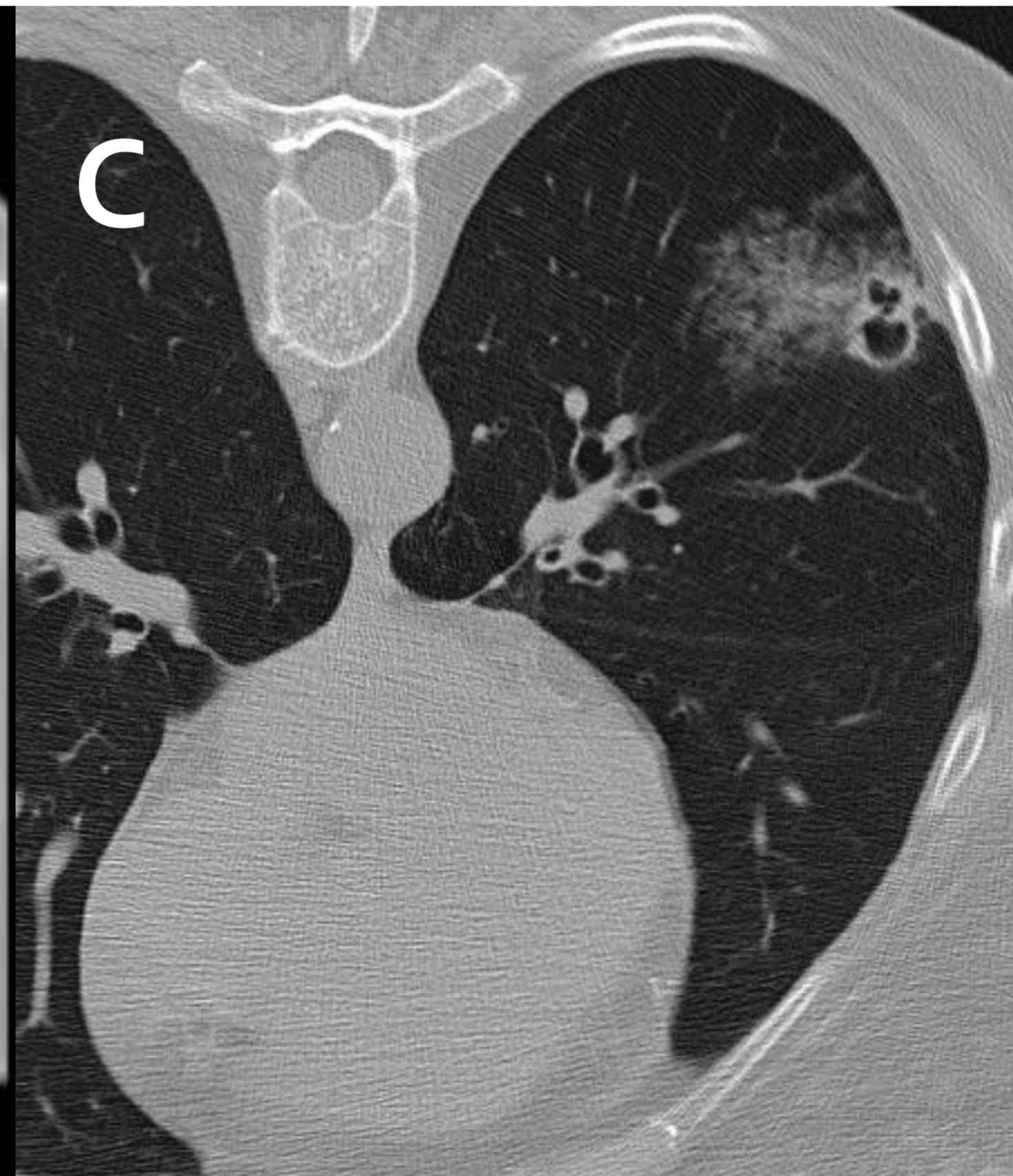
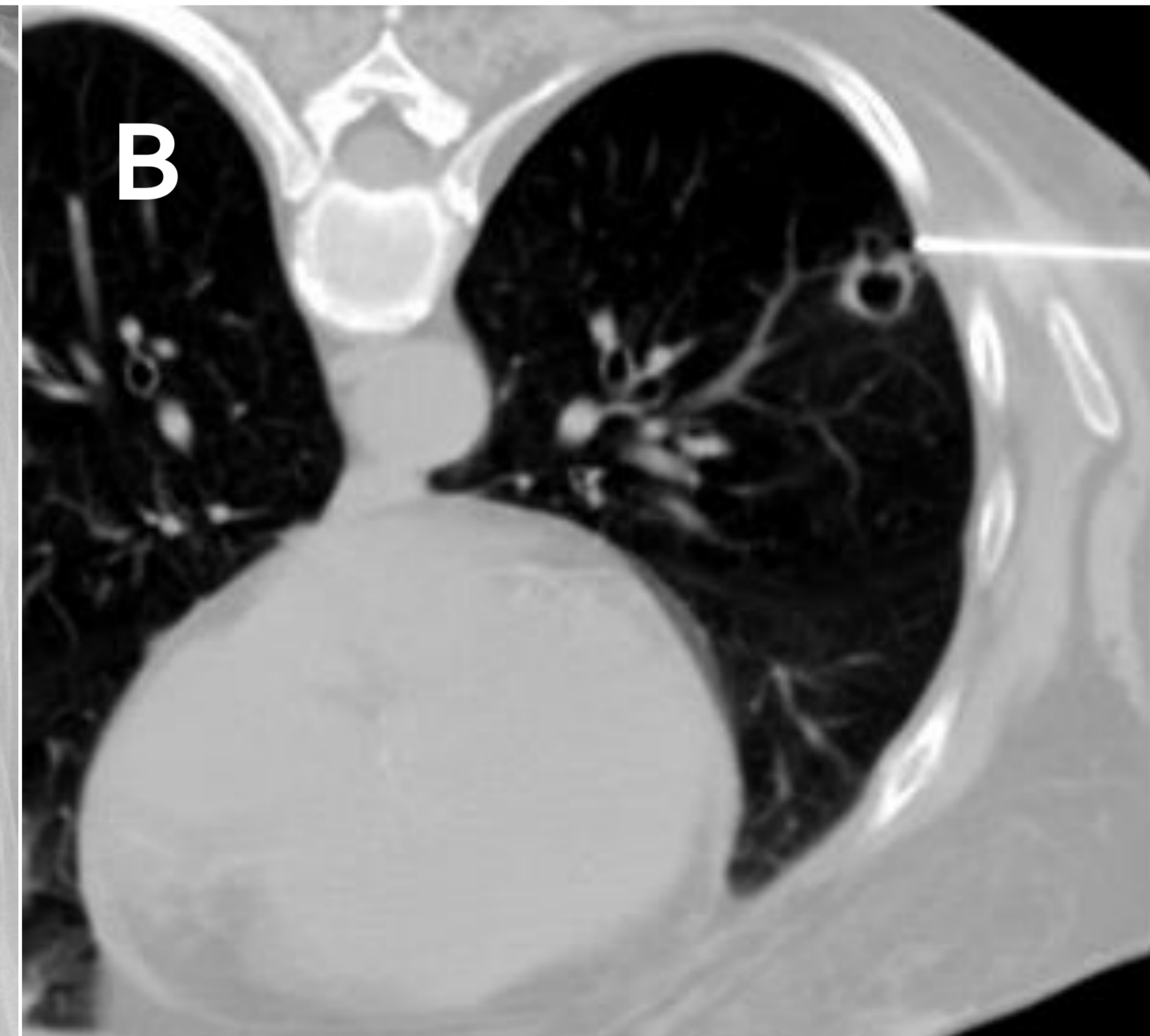
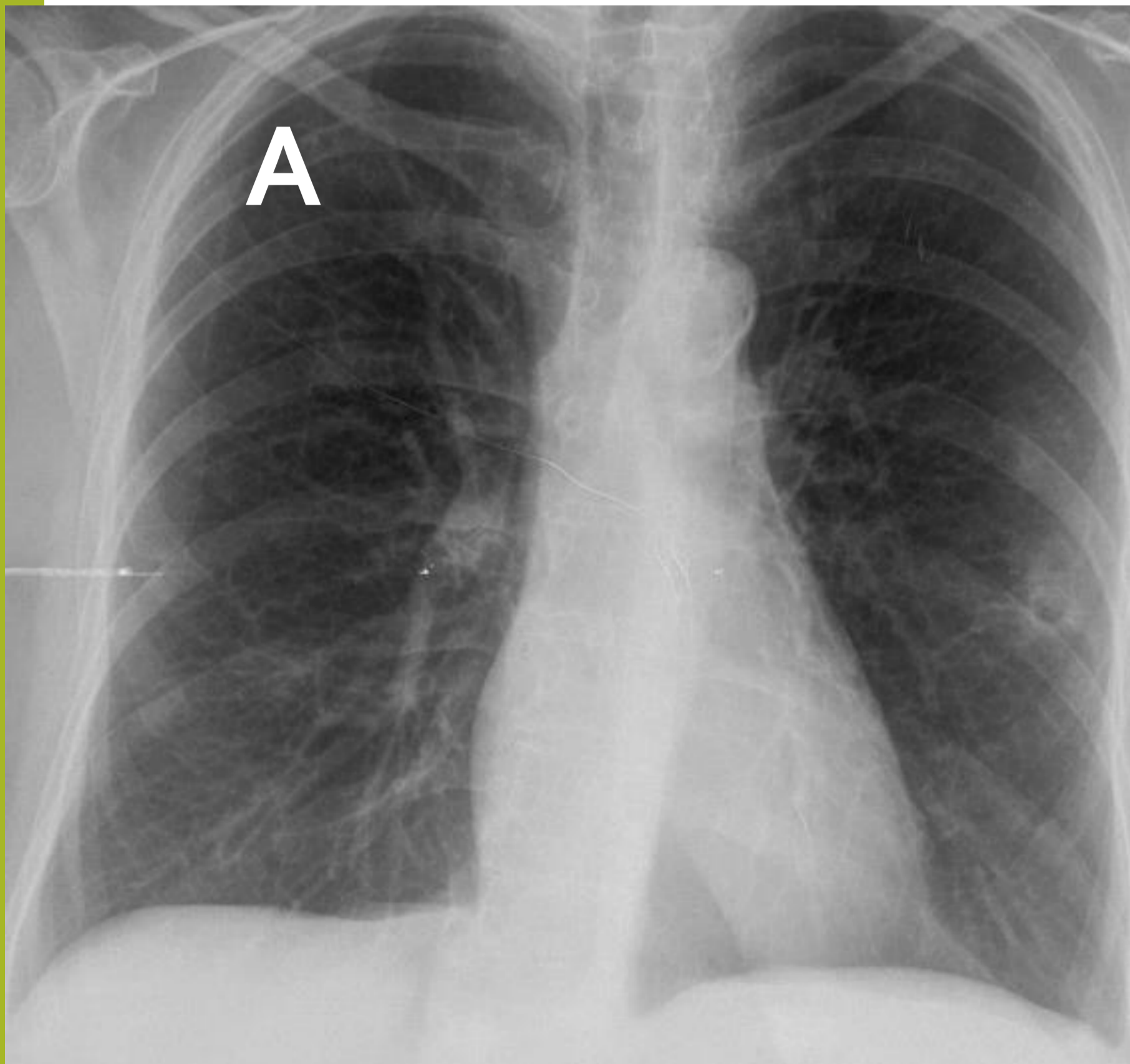


Figura 11. Punción-biopsia de nódulo pulmonar cavitado (A y B), compatible con absceso pulmonar que se resolvió con tratamiento médico, como demuestran el TC y la Radiografía realizadas al mes siguiente (D y E), que en el TC inmediatamente posterior a la biopsia (C) muestra un pequeño sangrado pulmonar alrededor de la lesión (área de condensación en vidrio deslustrado).

RESULTADOS: ANÁLISIS DE LA RELACIÓN ENTRE LA APARICIÓN DE COMPLICACIONES Y EL TAMAÑO Y LOCALIZACIÓN DE LAS LESIONES (1)

- Con los resultados obtenidos, se analizó si existía **relación estadísticamente significativa** entre las variables:
 - Aparición de complicaciones.
 - Localización y Tamaño de las lesiones.
- Para ello se aplicó el **test estadístico no paramétrico de chi-cuadrado**, planteando las siguientes hipótesis de trabajo:
 - a) Existe relación estadísticamente significativa entre la aparición de complicaciones y el tamaño de la lesión pulmonar (mayor o menor de 3 cm).
 - b) Existe relación estadísticamente significativa entre la aparición de complicaciones y la localización de la lesión pulmonar (periférica o central).
- Ninguna de las 2 hipótesis alcanzó un nivel de significación suficiente para un valor de $p < 0.05$ (intervalo de confianza de 95%):
 - Se concluye que **no existe correlación estadísticamente significativa** entre la aparición de las complicaciones y el tamaño ni localización de las lesiones pulmonares.

RESULTADOS:

ANÁLISIS DE LA RELACIÓN ENTRE LA APARICIÓN DE COMPLICACIONES Y EL TAMAÑO Y LOCALIACIÓN DE LAS LESIONES (2)

Hipótesis A: Existe relación estadísticamente significativa entre la aparición de complicaciones y el tamaño de la lesión pulmonar (mayor o menor de 3 cm).

SUCESOS RECOGIDOS
(SUCESOS ESPERADOS)
[CHI CUADRADO]

	Complicaciones	No complicaciones	
Mayor 3 cm	8 (8,3)[0,01]	24 (23,7) [0]	32
Menor 3 cm	6 (3,7) [0,02]	16 (16,3) [0,01]	22
	14	40	N: 54

Nivel de significación: $p < 0.05$
 $X^2 = 0,0351$
 $P = 0,85146$ (No significación)

No asociación entre el tamaño de la lesión y la aparición de complicaciones

Hipótesis B: Existe relación estadísticamente significativa entre la aparición de complicaciones y la localización de la lesión pulmonar (periférica o central).

SUCESOS RECOGIDOS
(SUCESOS ESPERADOS)
[CHI CUADRADO]

	Complicaciones	No complicaciones	
Periferia > 4 cm	11 (11,4)[0,01]	33 (32,6) [0,01]	44
Central > 4 cm	3 (2,6) [0,06]	7 (7,4) [0,02]	10
	14	40	N: 54

Nivel de significación: $p < 0.05$
 $X^2 = 0,1061$
 $P = 0,74462$ (No significación)

No asociación entre la localización de la lesión y la aparición de complicaciones

CONCLUSIONES

- La biopsia con aguja gruesa con técnica coaxial y guiada por TC, constituye un procedimiento seguro y con alta rentabilidad, en el diagnóstico para malignidad de las lesiones pulmonares, ya que permite el análisis celular, histológico y molecular de las mismas, lo cual es esencial en la personalización de los tratamientos de la oncología moderna.
- Gracias a su realización por radiólogos intervencionistas entrenados, así como, al empleo de una técnica adecuada, las posibles complicaciones, que pudiesen aparecer, son poco importantes y suelen resolverse de forma conservadora.
- No se aprecia correlación estadísticamente significativa, entre la aparición de complicaciones y la localización y el tamaño de las lesiones pulmonares biopsiadas.

BIBLIOGRAFÍA

1. Tsai IC, Tsai WL, Chen MC, Chang GC, Tzeng WS, Chan SW, Chen CC. **CT-guided core biopsy of lung lesions: a primer.** *AJR Am J Roentgenol.* 2009 Nov;193(5):1228-35.
2. Winokur RS, Pua BB, Sullivan BW, Madoff DC. **Percutaneous Lung Biopsy: Technique, Efficacy, and Complications.** *Seminars in Interventional Radiology.* 2013;30(2):121-127.
3. Beslic S, Zukic F, Milisic S. **Percutaneous transthoracic CT guided biopsies of lung lesions; fine needle aspiration biopsy versus core biopsy.** *Radiology and Oncology.* 2012;46(1):19-22.
4. Laurent F., Latrabe V., Vergier B., Michel P. **Percutaneous CT-guided biopsy of the lung: Comparison between aspiration and automated cutting needles using a coaxial technique.** *Cardiovascular and Interventional Radiology* 2000; 23: 266-272
5. Manhire A., Charig M., Clelland C. et al. **Guidelines for radiologically guided lung biopsy.** *Thorax* 2003; 58;920-936.
6. Heerink WJ, de Bock GH, de Jonge GJ, Groen HJM, Vliegenthart R, Oudkerk M. **Complication rates of CT-guided transthoracic lung biopsy: meta-analysis.** *European Radiology.* 2017;27(1):138-148.