

# Clasificación automática del realce parenquimatoso de fondo (BPE) en DCE-MRI

Oliver Díaz Montesdeoca<sup>1</sup>, Albert Gubern Mérida<sup>2</sup>, Susanne Diekmann<sup>3</sup>, Ritse Mann<sup>2</sup>, Robert Martí Marly<sup>1</sup>

<sup>1</sup>Universitat de Girona, Gerona, España

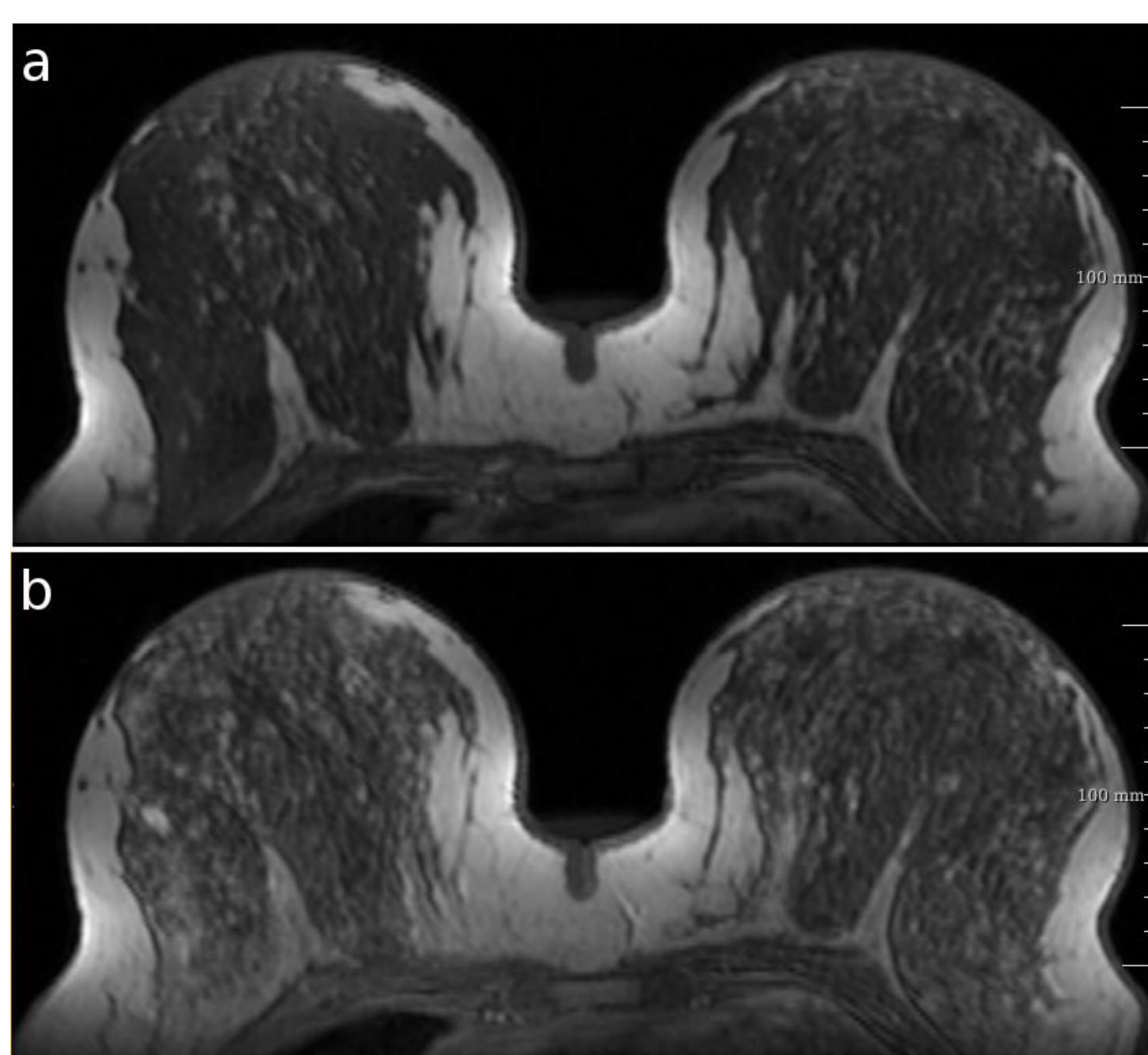
<sup>2</sup>Radboud University Medical Center, Nijmegen, Países Bajos

<sup>3</sup>Fraunhofer Institute for Medical Image Computing MEVIS, Bremen, Alemania

Esta investigación es parte del proyecto **SMARTER**, y ha sido financiada por el Ministerio de Economía, Industria y Competitividad (Ref. DPI2015-68442-R).

## Motivación

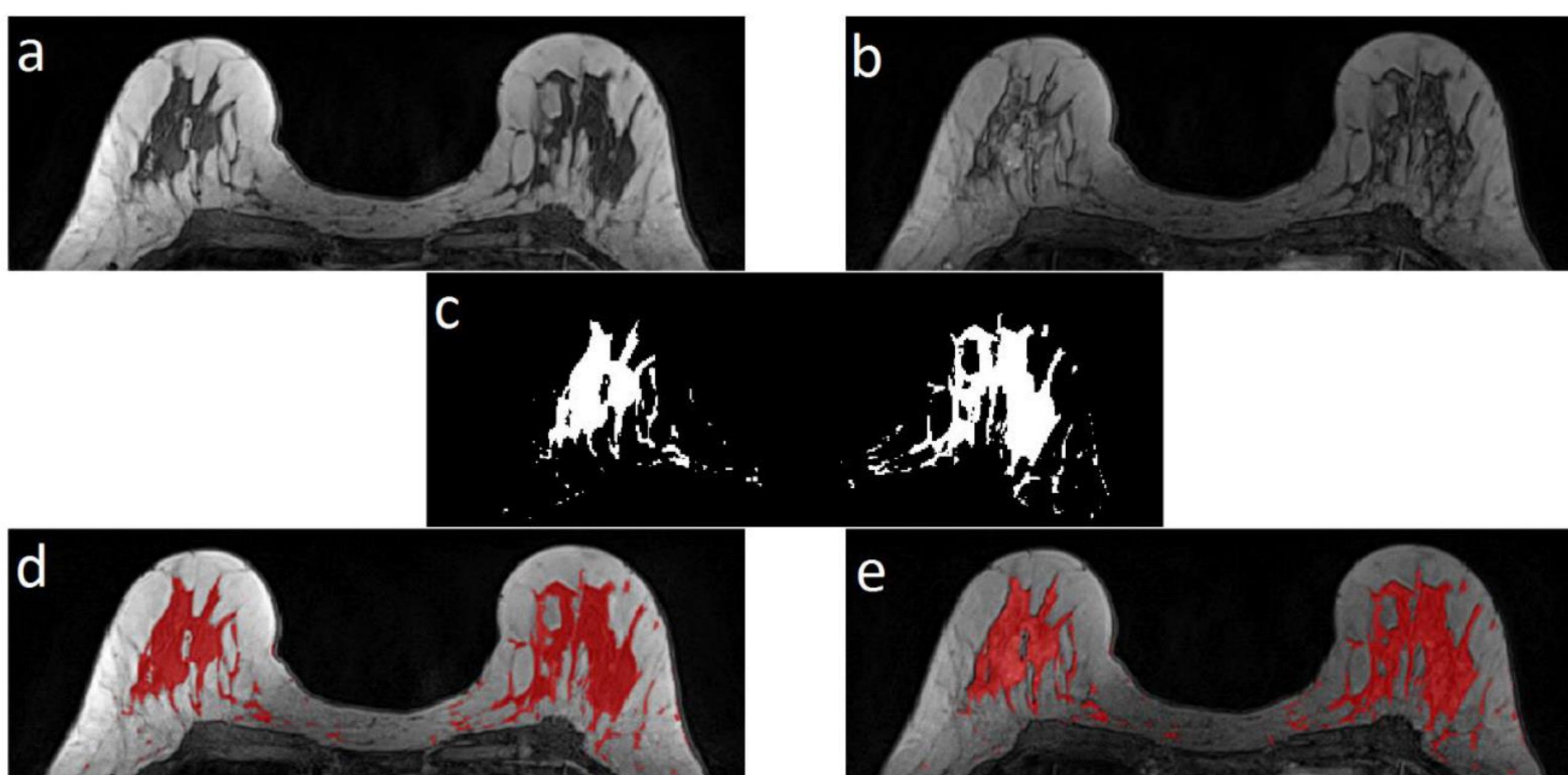
- Investigar herramientas informáticas de **clasificación automática de BPE**
- **Homogeneizar la categorías BIRADS** del Colegio Americano de Radiología (ACR) para la **clasificación de BPE**
  - Para simplificar el estudio, una **clasificación BPE binaria** ha sido utilizada
- **Reducir variabilidad inter- e intra-observador**



**Figura 1.** Ejemplo de DCE-MRI (a) antes y (b) después de la inyección de contraste.

## Metodología

- **Paso 1. Segmentación** de tejido glandular (antes y después de la administración del contraste)
- **Paso 2. Extracción de características** del tejido parenquimatoso
  - Diferencia de media, desviación estándar, distancia entre histogramas, cuartiles, ...
- **Paso 3. Entrenamiento** con modelos de aprendizaje automático Random Forest para conjuntos balanceados y no balanceados
- **Paso 4. Evaluación** utilizando validación cruzada de 10 iteraciones (Curva ROC, Sensibilidad, Especificidad)



**Figura 2.** DCE-MRI (a) antes y (b) después de la inyección de contraste. (c) máscara de segmentación del tejido parenquimatoso y (d-e) superposición con imágenes original.

## Características del estudio

- **239 T1 DCE-MRI** con bobina dedicada a la mama
- Escáneres MRI de **1.5 y 3 Tesla**
- Resolución **0.8 x 0.8 x 1 mm<sup>3</sup>**
- Ángulo de inclinación= **20°** ; TR = 5.5 s; TE = 1.7s
- Anotación manual de **2 radiólogos** basados en volumen pre- y post- contraste (**ACR BIRADS MRI**)
- **Clasificación binaria BPE:**
  - BPE 0:** mínimo y medio
  - BPE 1:** moderado y marcado

	<b>BPE 0</b>	<b>BPE 1</b>	<b>Ratio 0:1</b>	<b>Total</b>
Imágenes RM	195	44	1 : 4.4	239

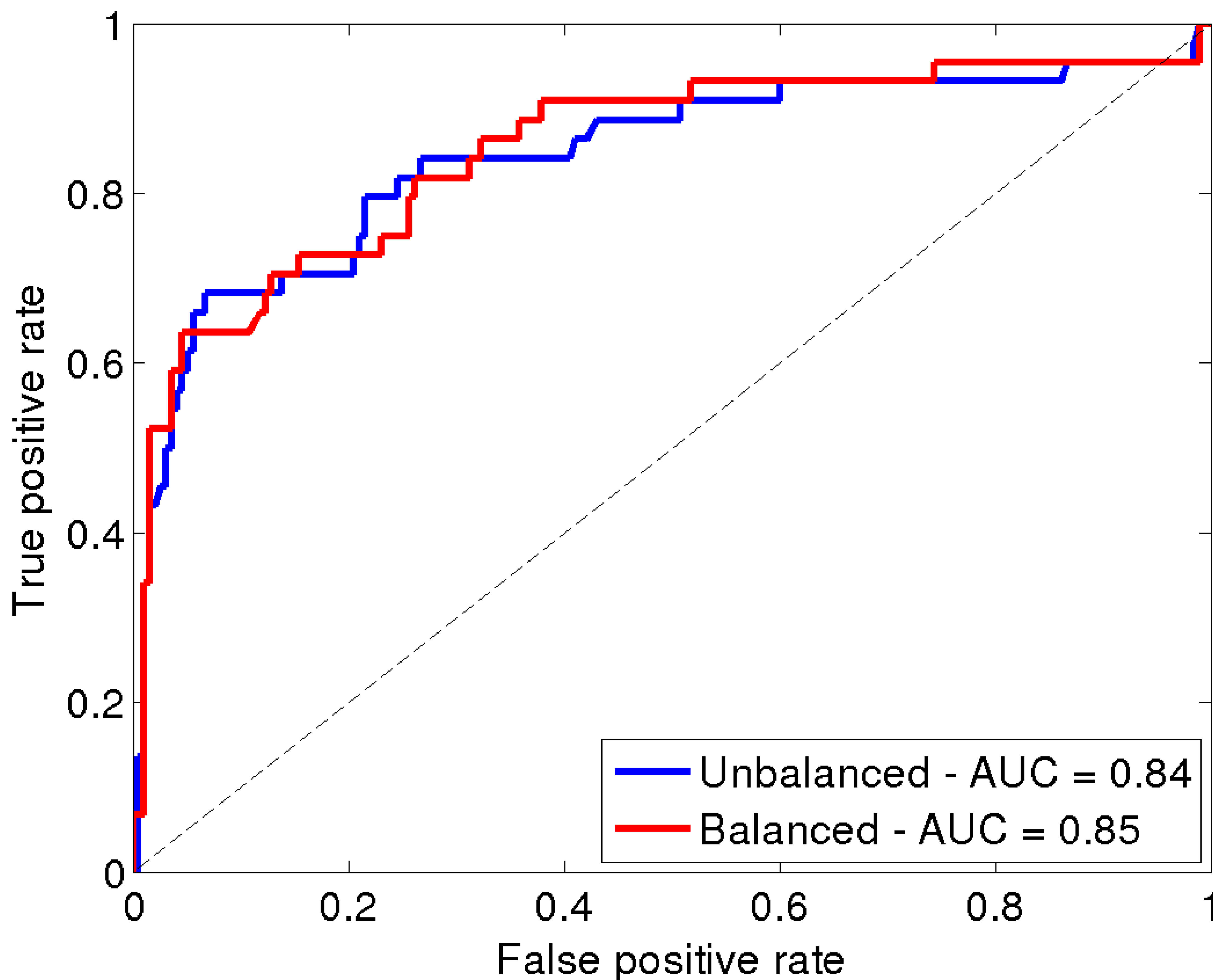
- Conjunto de datos no balanceado -> ratio 1 : 4.4
- Se generan características sintéticas (SMOTE) para estudiar el entrenamiento en conjunto balanceado y sin balancear.

## Resultados

- Resultados para umbral de detección de 0.5

Entrenamiento	AUC*	Sensibilidad	Especificidad
No Balanceado	0.84±0.01	0.50±0.04	0.97±0.04
Balanceado	0.84±0.01	0.75±0.06	0.81±0.03

- AUC: Área bajo la curva ROC



**Figura 3.** Curva ROC para entrenamiento con conjunto de imágenes **balanceado** y **sin balancear**.

## Resultados

- Basados en la curva ROC, diferentes **umbrales de detección** (thresholds) fueron estudiados.

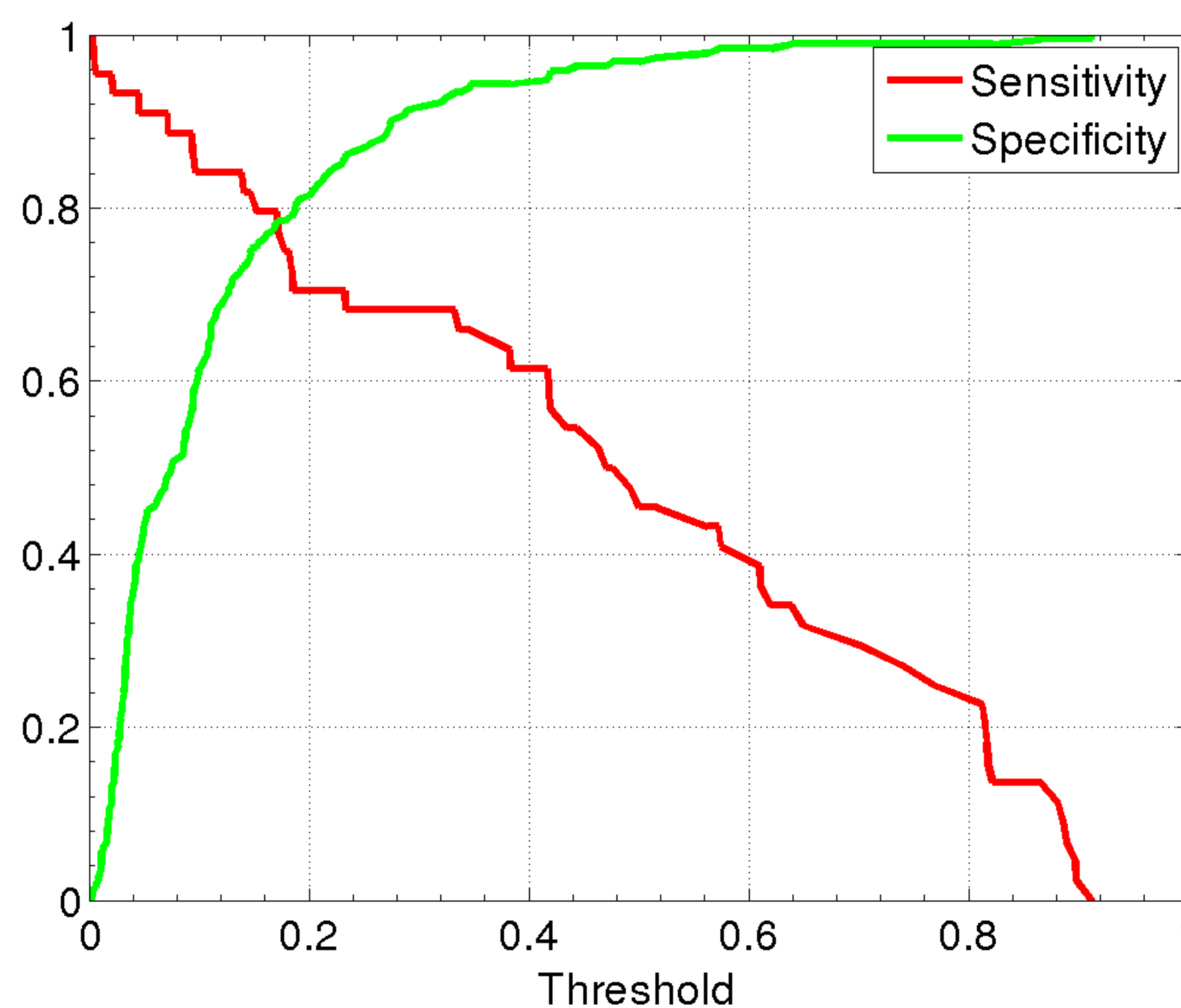


Figura 4. **Sensibilidad** (rojo) y **especificidad** (verde) calculado para un rango de umbrales de detección con conjuntos de datos no balanceado.

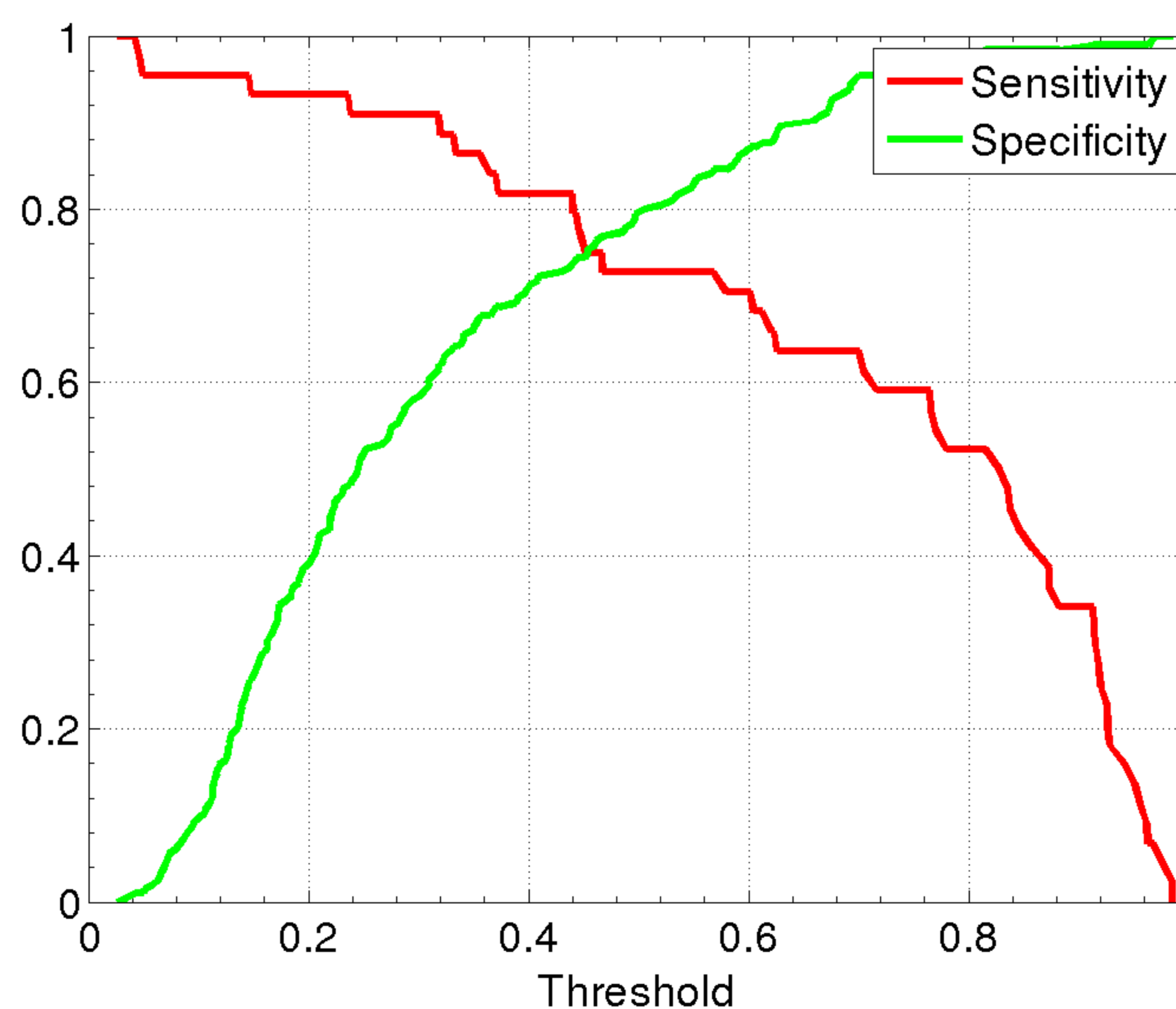


Figura 5. **Sensibilidad** y **especificidad** calculado para un rango de umbrales de detección con conjunto de datos balanceado.

## Conclusiones

- El **umbral de detección** se puede modificar para ajustar el **rendimiento** del modelo (balanceado o no)
- Mejor resultado obtenido para clasificador **Random Forest** de **500 árboles** y **8 características aleatorias**.
- **Algoritmos de aprendizaje profundo** tienen potencial para **clasificación automática de BPE**
- Este trabajo presenta un nuevo paso hacia una **clasificación de BPE más objetiva**
- También es útil para el **entrenamiento de radiólogos con menos experiencia** en clasificación BPE

**¡Gracias por su atención!**