

seram 34

Sociedad Española de Radiología Médica

Congreso Nacional

PAMPLONA 24 MAYO
27 2018

Palacio de Congresos Baluarte

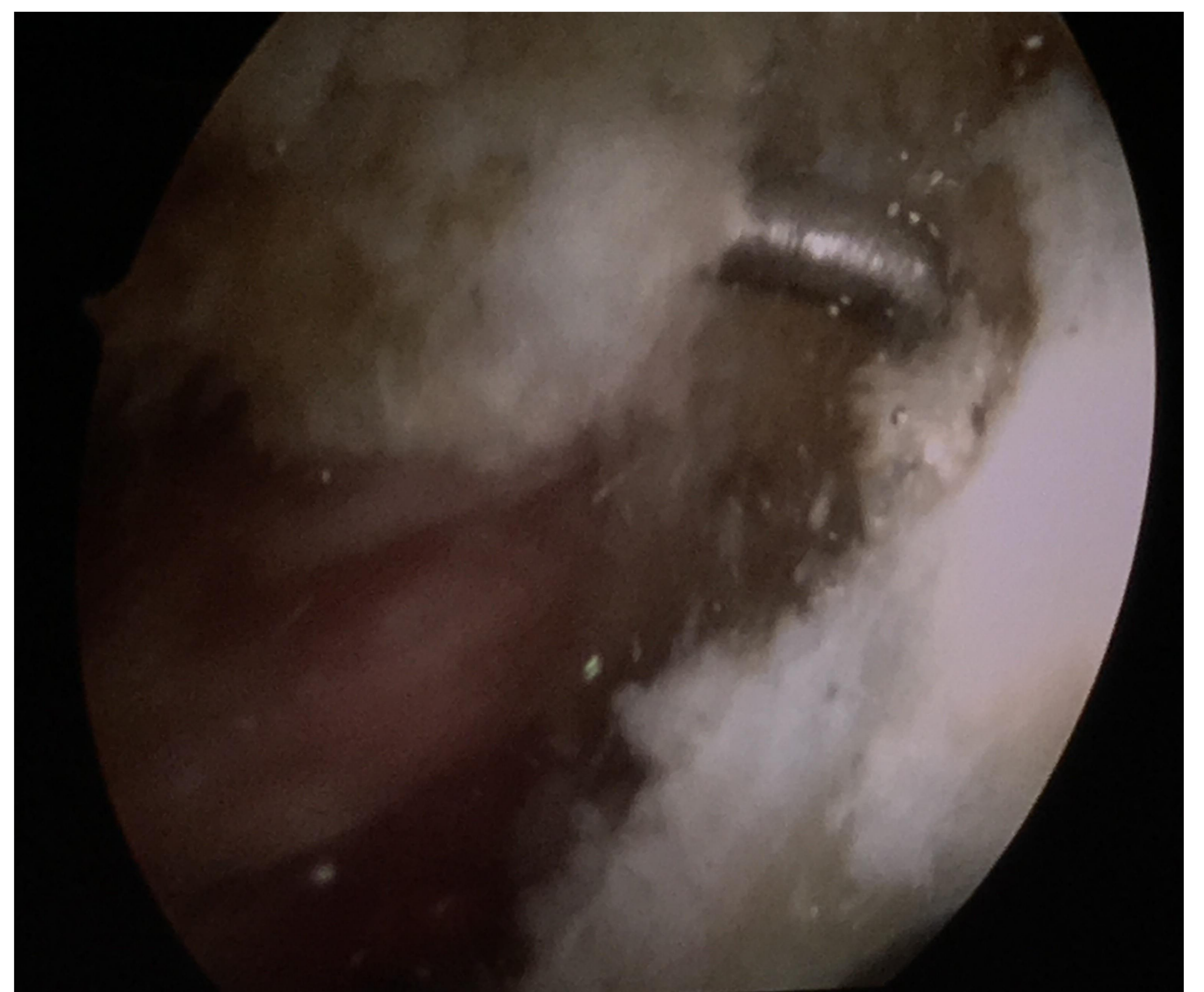
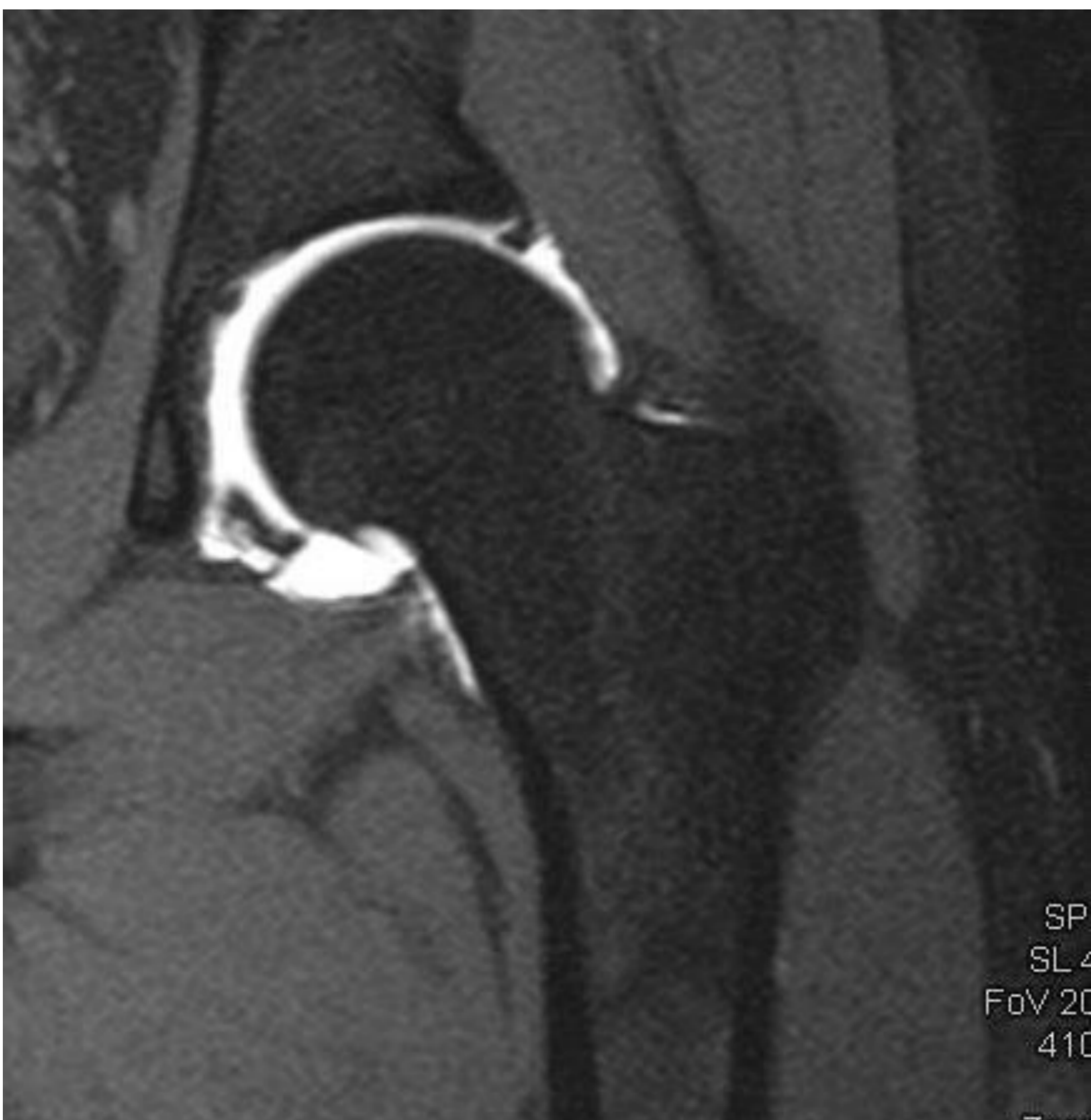
23 mayo Cursos Precongreso

**ANOMALIAS ARTICULARES
Y EXTRA-ARTICULARES
ASOCIADAS AL
IMPINGEMENT FÉMORO
ACETABULAR:
VALORACIÓN POR RM Y
ARTROSCOPIA DE CADERA.**

*María Francisca Cegarra Navarro, María Del Carmen Gutiérrez
Sánchez, José Fernando Soler Gutiérrez, Laura Abenza Oliva,
Carmen Ojados Hernández, Ana Belén Veas López*

OBJETIVOS

Describir patologías asociadas al “impingement fémoro-acetabular” (IFA), analizando los casos diagnosticados por RM/artro-RM y/o artroscopia de cadera.



MATERIAL Y MÉTODO

- Revisión retrospectiva de las historias clínicas de pacientes que consultan en la unidad de cadera del adulto joven de traumatología de nuestro hospital por dolor de cadera y diagnóstico en radiología simple de IFA. Se valora a cuántos de ellos se les realizó artroscopia de cadera en nuestro hospital, durante los años 2015-2017.
- Se recogen las pruebas de imagen realizadas a cada paciente, analizando las técnicas más solicitadas y la que mayor información aportan sobre la enfermedad (IFA) y la patología intra y extra-articular de cadera asociada, respecto a los hallazgos descritos en la artroscopia de cadera.
- Se cuantifican los casos en los cuales se realiza RM y/o artro-RM de pelvis o cadera previa a la cirugía, se valoran los hallazgos en RM y se correlaciona con los hallazgos artroscópicos.

MATERIAL Y MÉTODO

VARIABLES RECOGIDAS

SEXO

EDAD

RX. SIMPLE

ECOGRAFÍA CADERA

TC

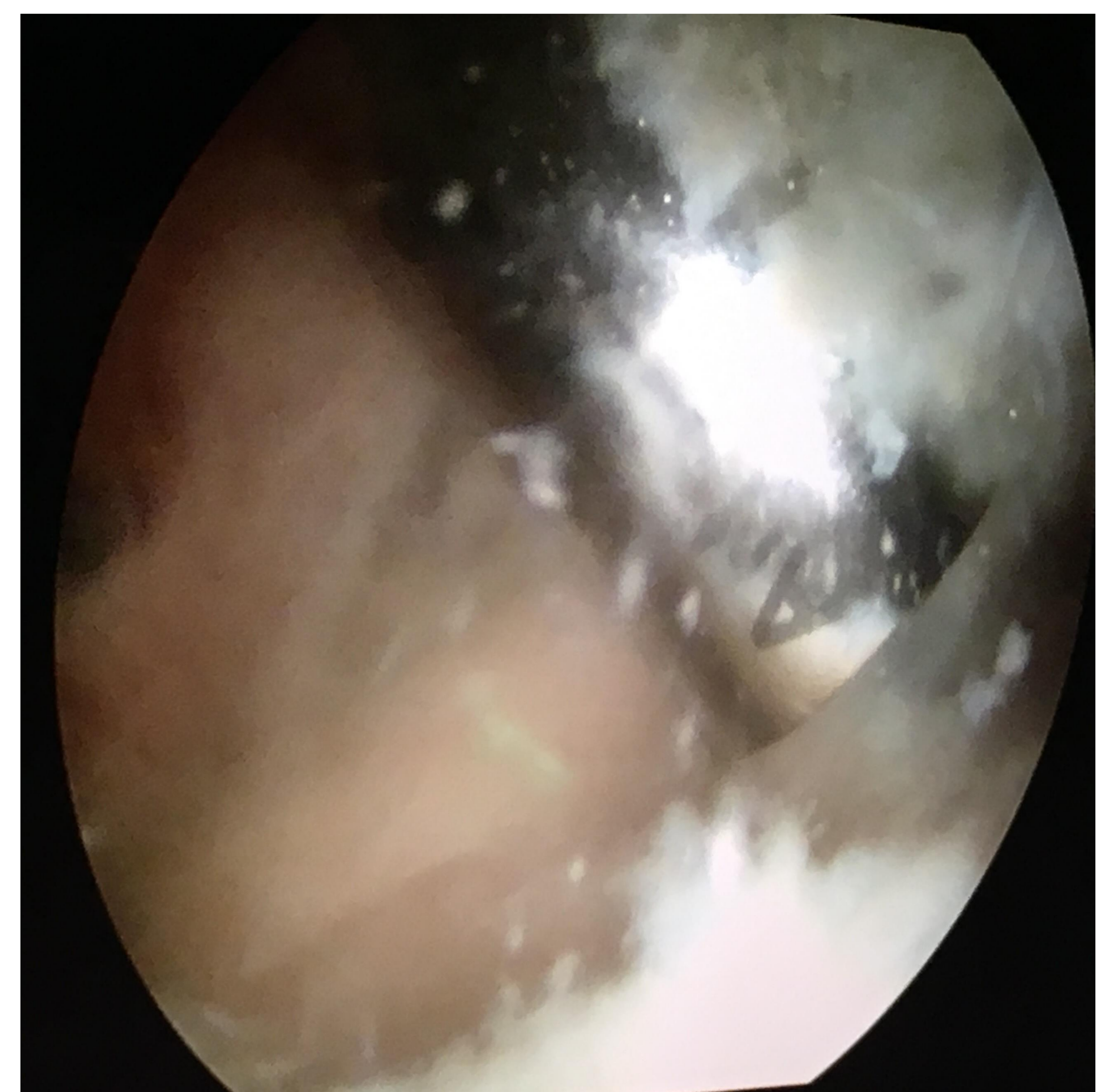
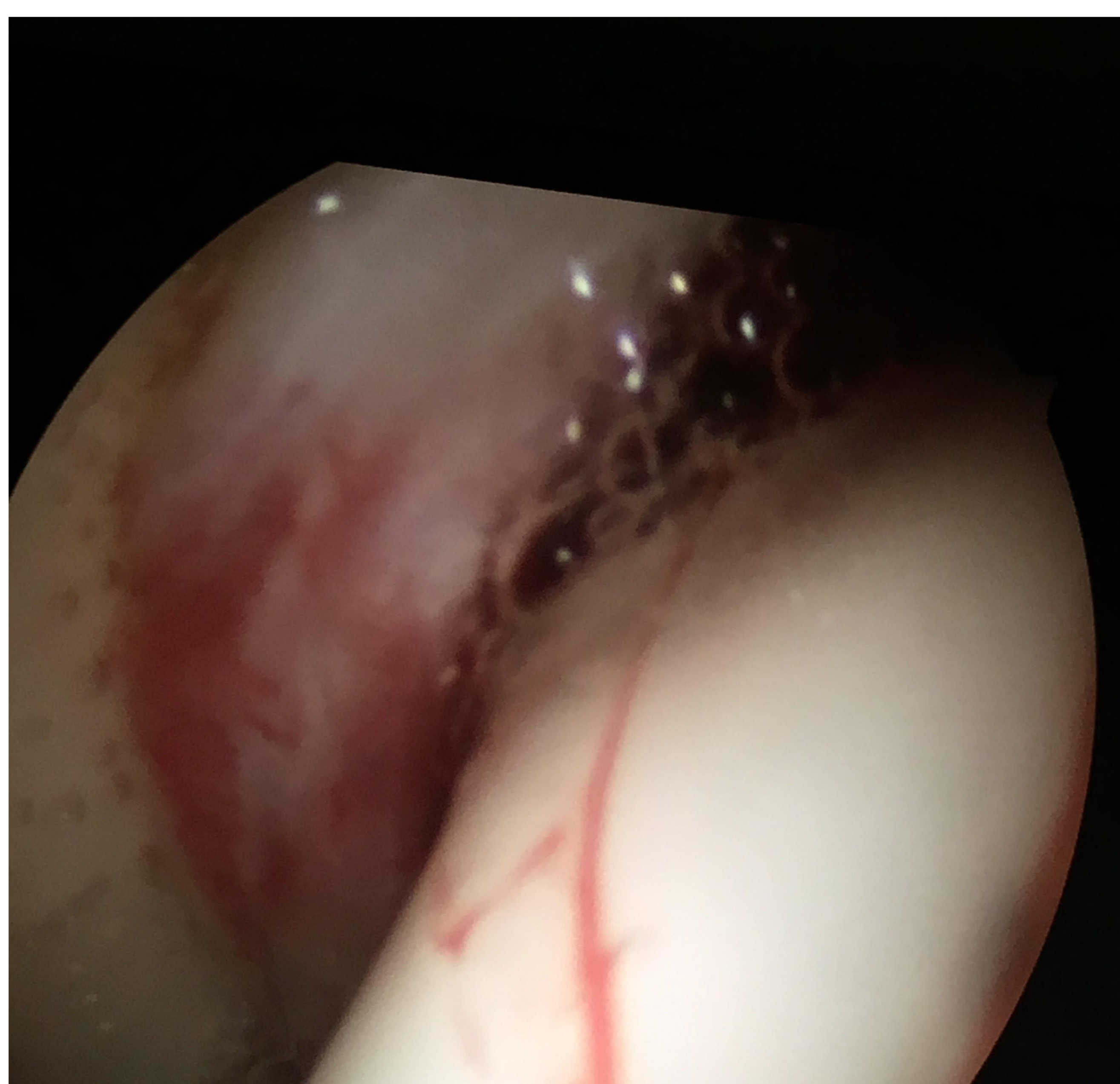RM

ARTRO-RM

DIAGNÓSTICO POR IMAGEN

DIAGNÓSTICO ARTROSCÓPICO

TRATAMIENTO QUIRÚRGICO



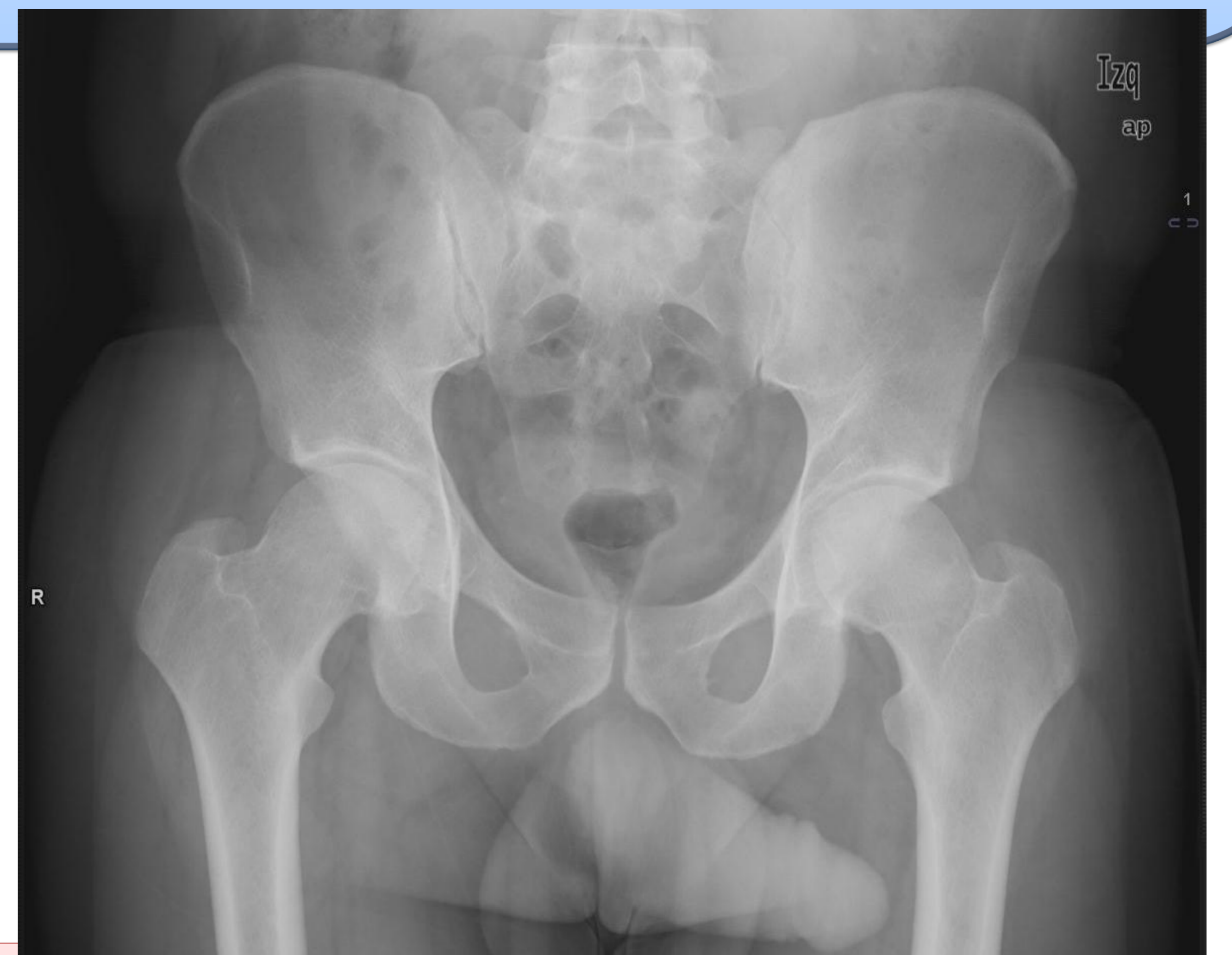RESULTADOS

48 pacientes

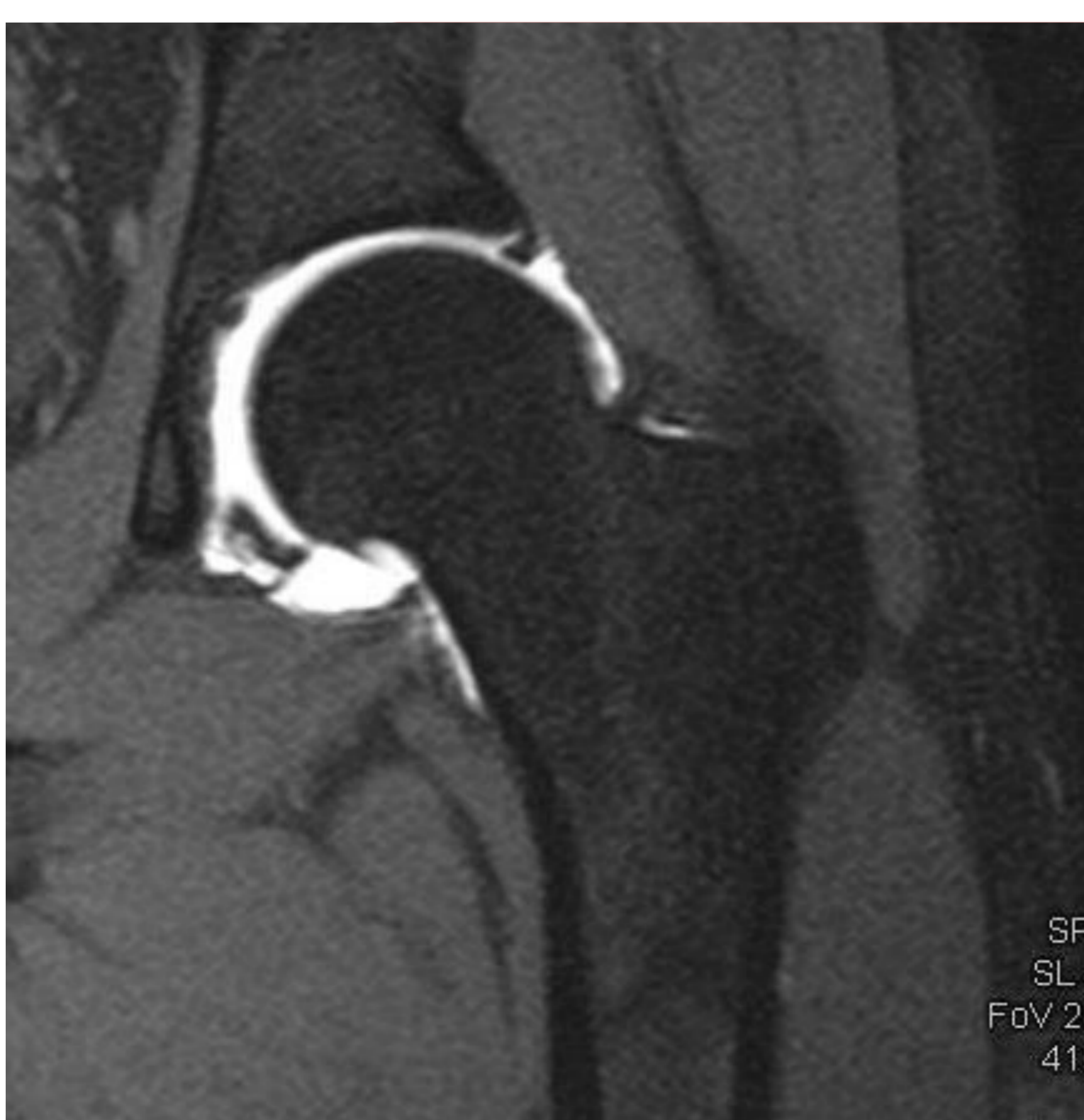
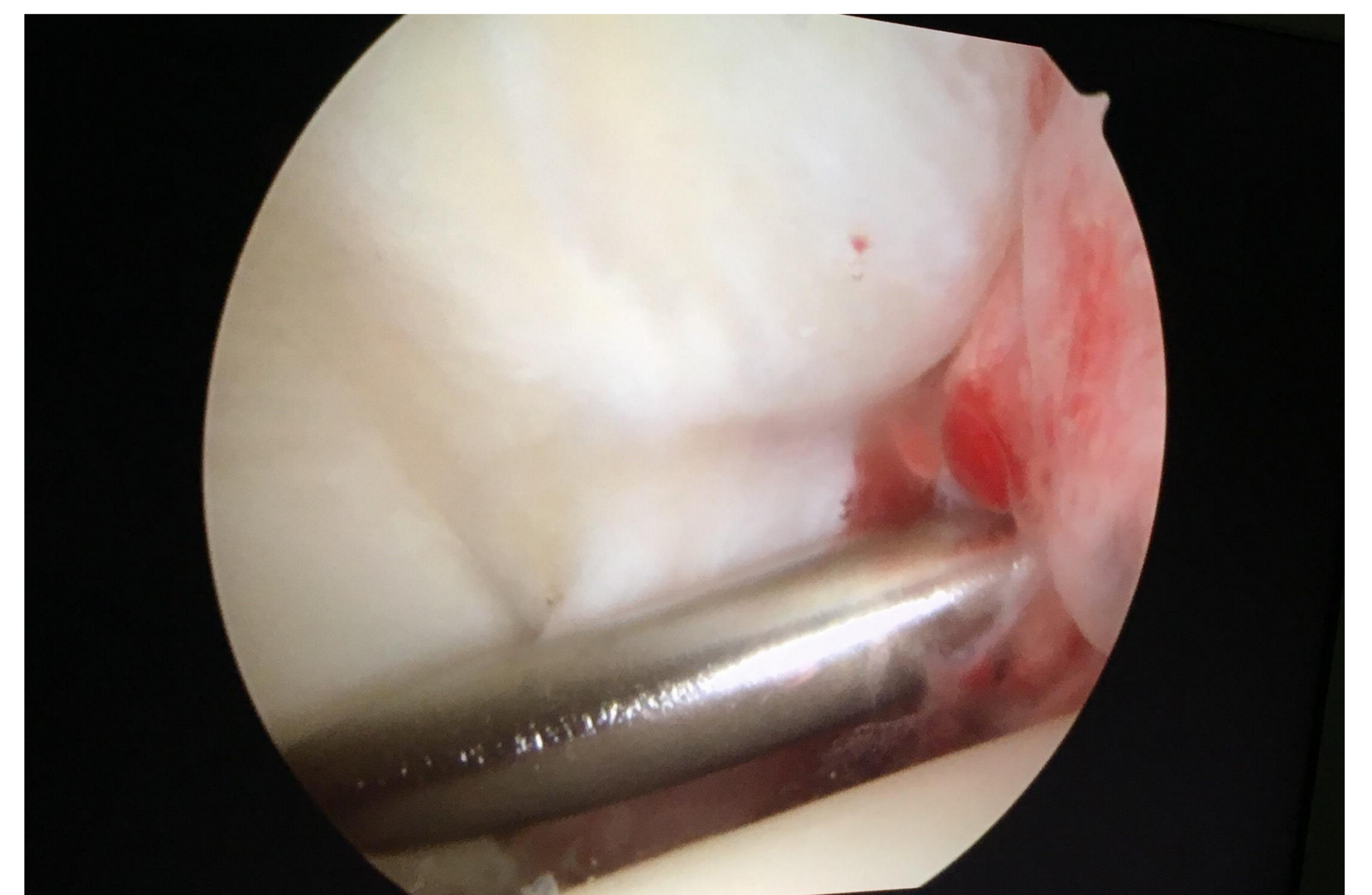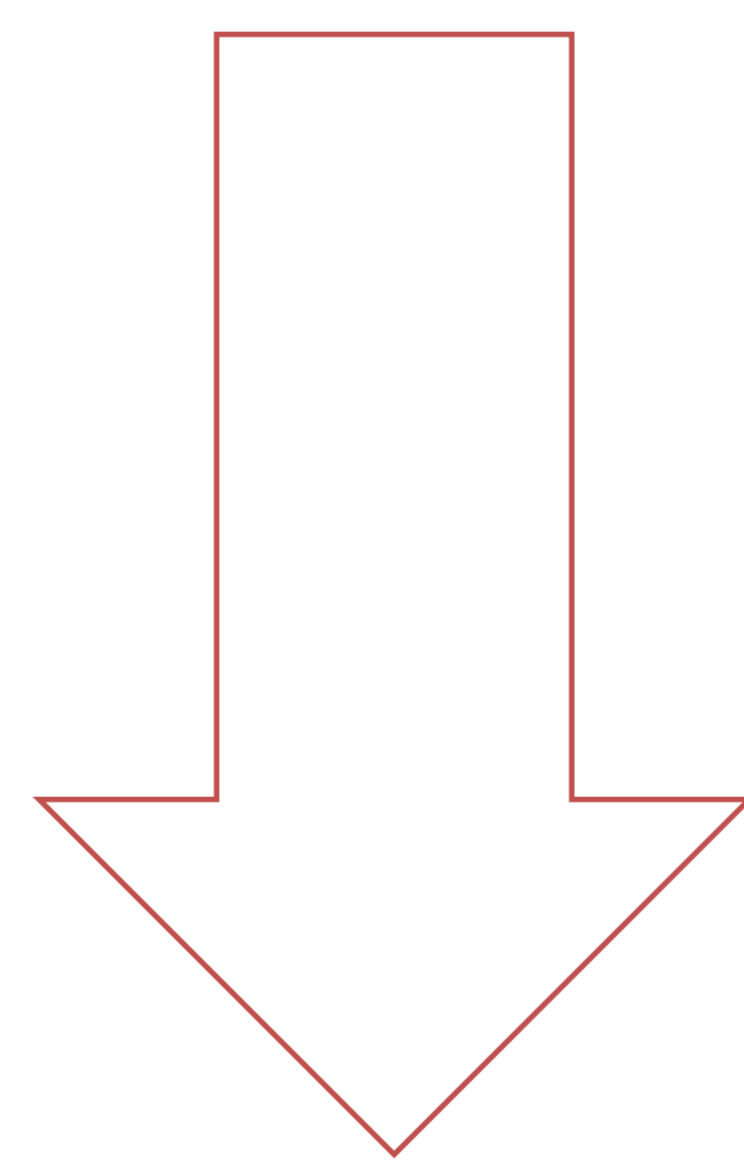
30 hombres y 18 mujeres

entre 18-51 años

dolor cadera y diagnóstico radiológico de IFA



62%
ARTROSCOPIA CADERA



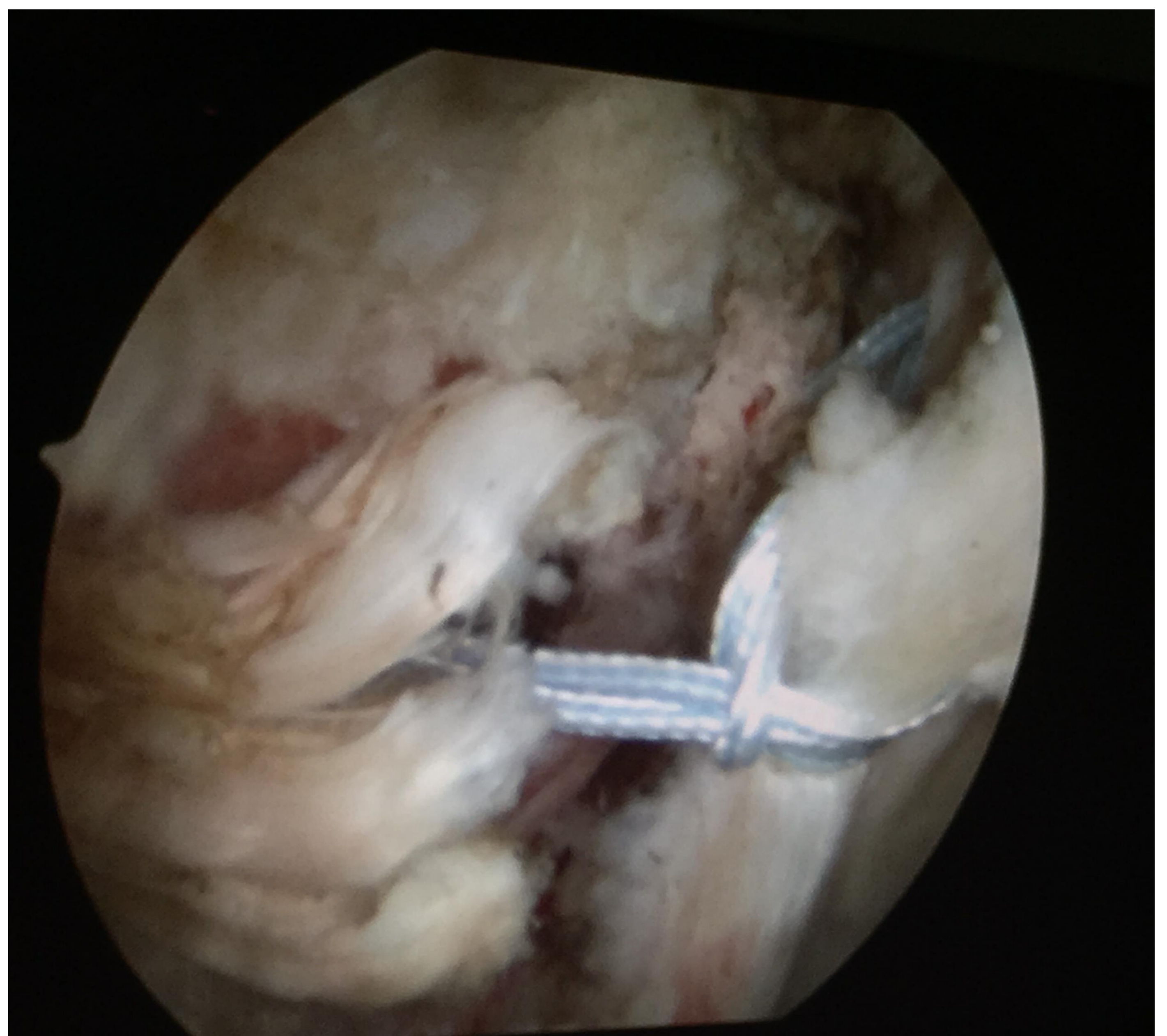66% RM
<30% ARTRO-RM

RESULTADOS

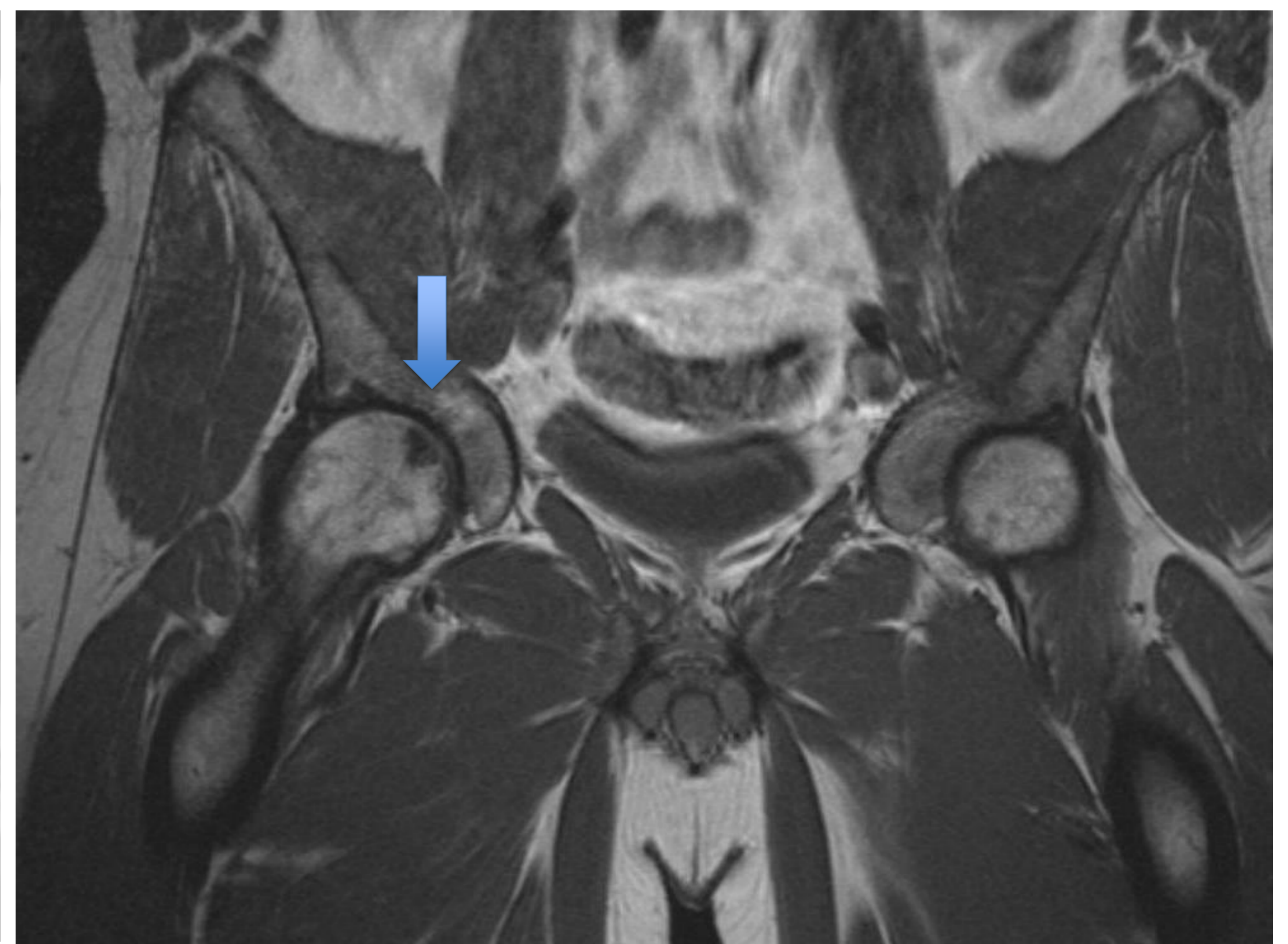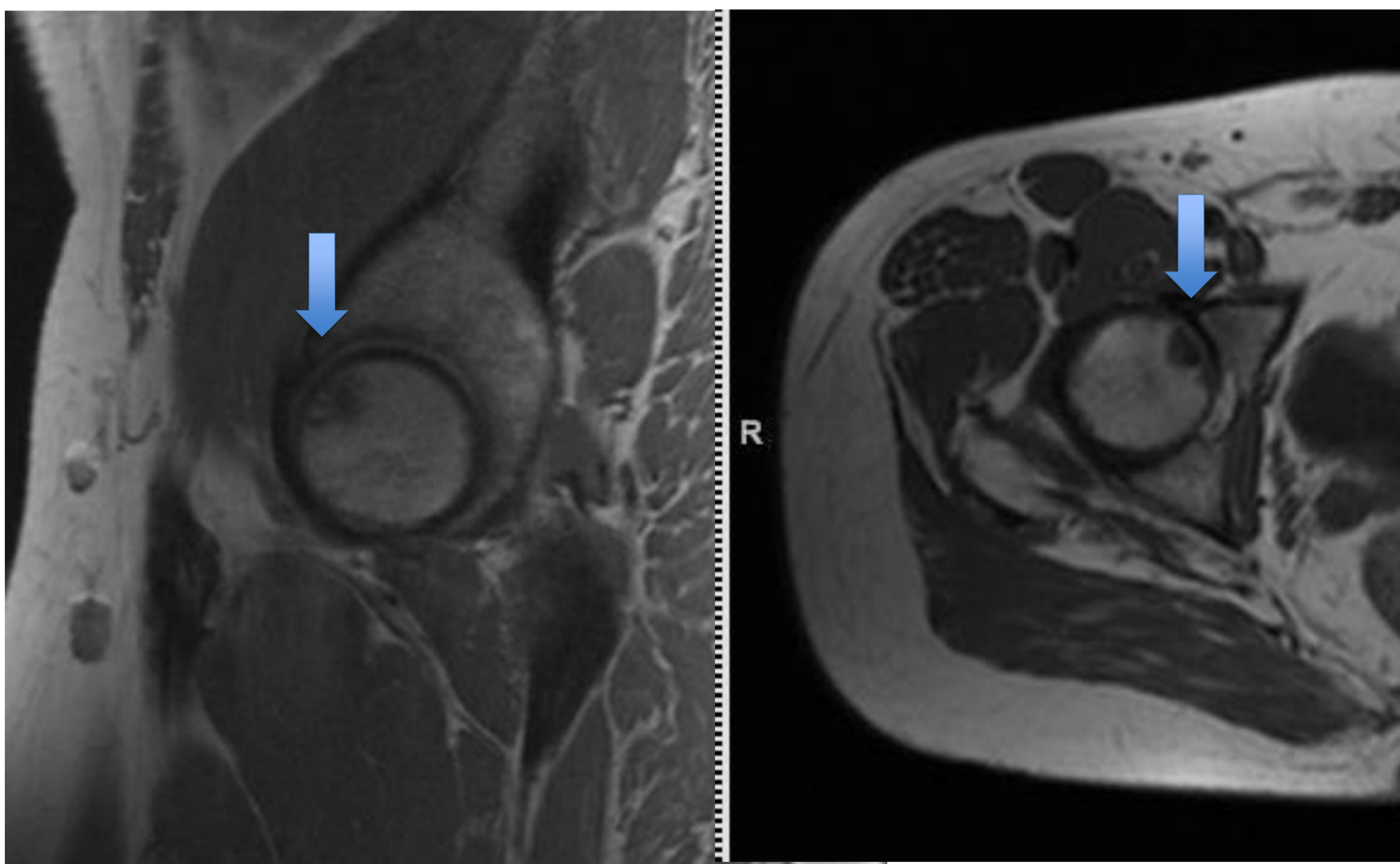
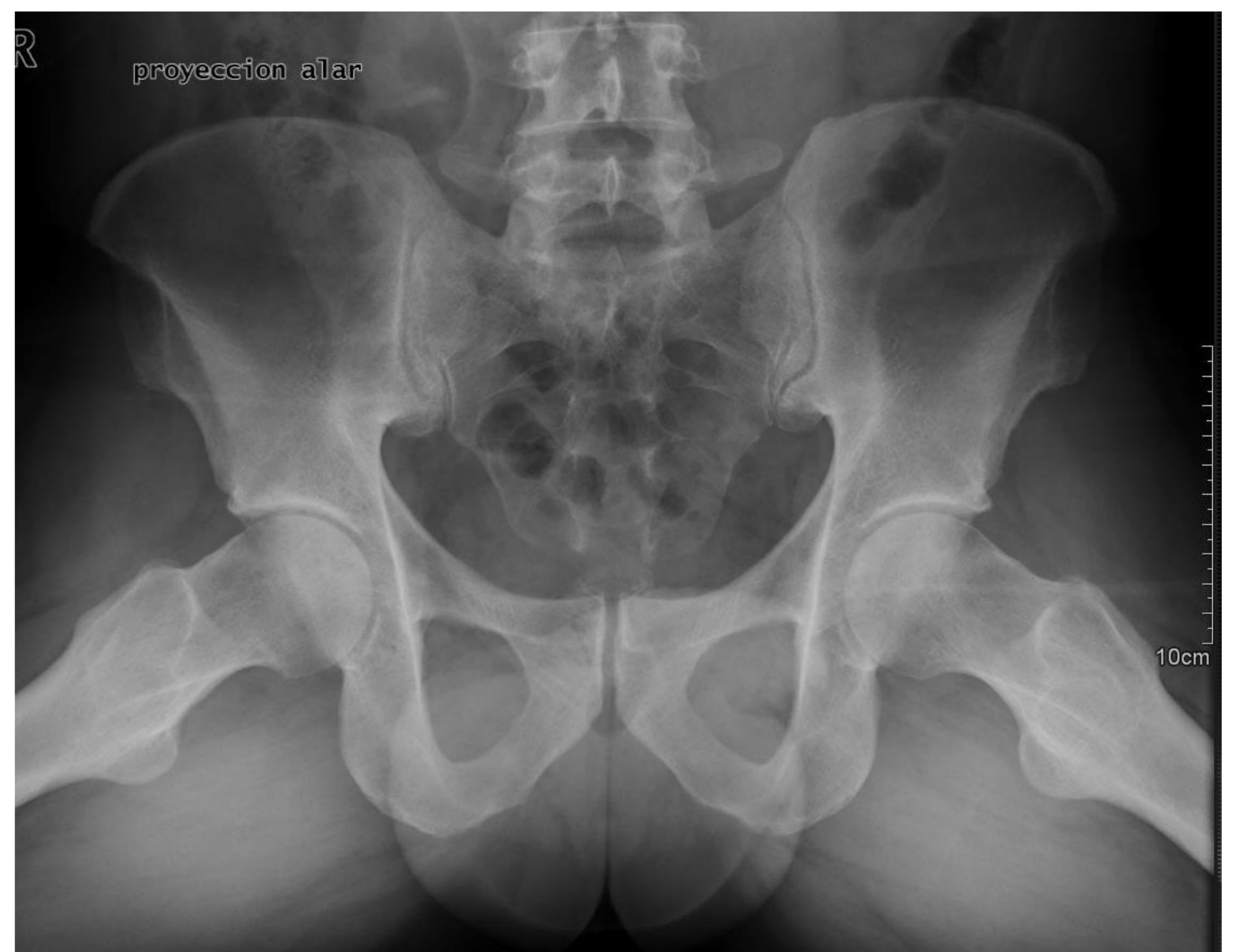
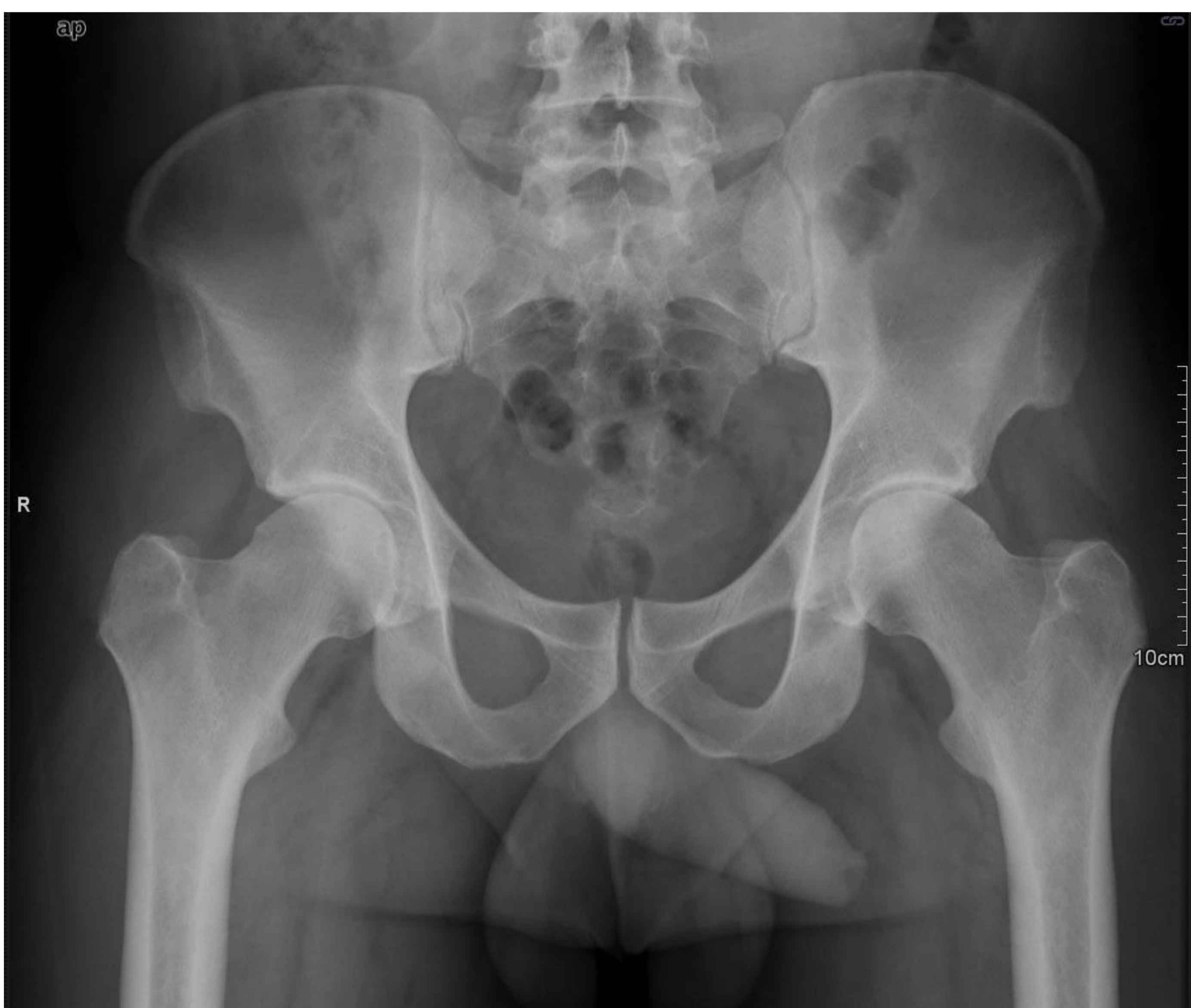- Todos los pacientes tenían realizada RX de pelvis AP y axial de cadera.
- Desde 2015 a 2017 la tendencia ha sido a aumentar las solicitudes de RM o artro-RM antes de realizar artroscopia de cadera.
- Sólo en 4 casos se realizó TC . Ningún caso tenía ecografía.
- Nuestros resultados ponen de manifiesto que la mayoría de casos presentaban patología articular/extra-articular asociada al IFA:
 - necrosis avascular,
 - cadera en resorte (interno o externo),
 - rotura del labrum,
 - impingement del músculo psoas debida a la excesiva retroversión acetabular y su compresión a nivel del reborde anterior del acetábulo (tripe impingement),
 - lesiones condrales fémoro-acetabulares,
 - anomalías mio-tendinosas del ilio-psoas.

RESULTADOS

- La técnica de imagen que aportaba más información sobre patología asociada al IFA fue la RM/artro-RM.
- De los casos con RM/artro-RM realizada las patologías detectadas con mayor frecuencia fueron la rotura del labrum y la necrosis avascular femoral. Sin embargo, pasaron desapercibidos la mayoría de casos con cadera en resorte interno, patología mio-tendinosa ilio-psoas y síndrome subglúteo profundo, que se diagnosticaron y trataron durante la artroscopia.

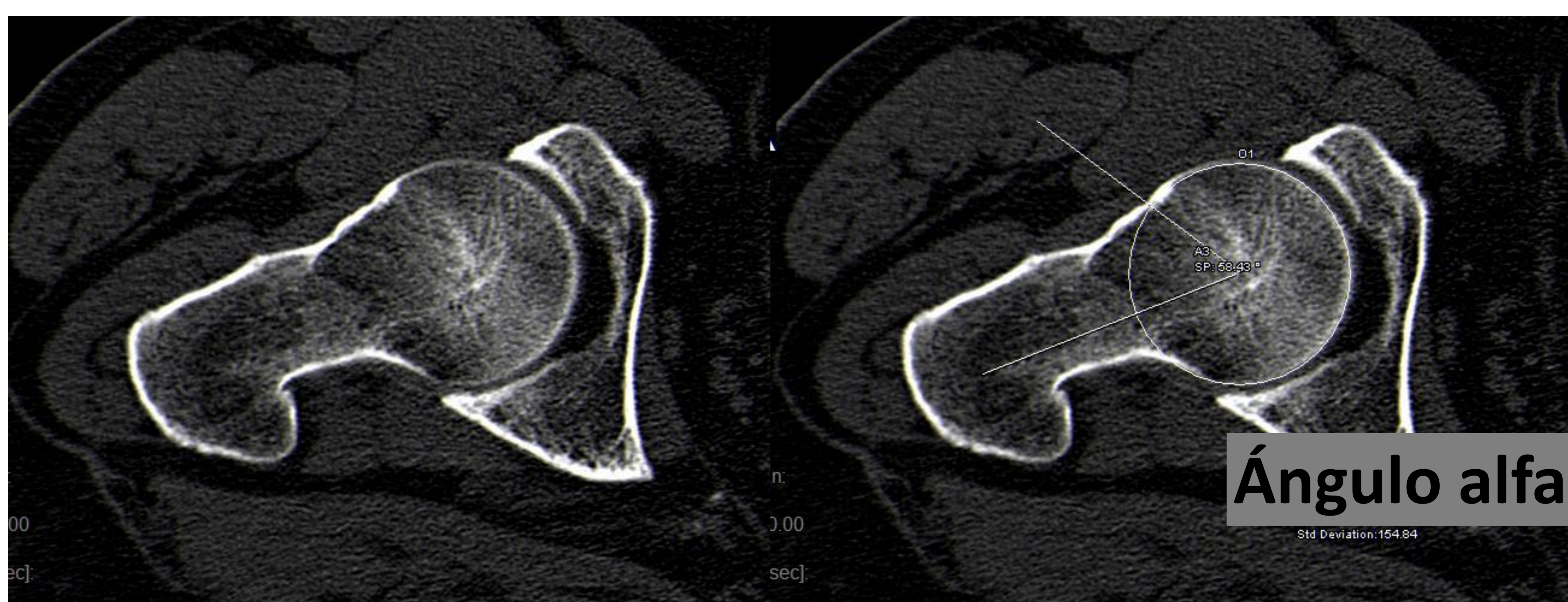
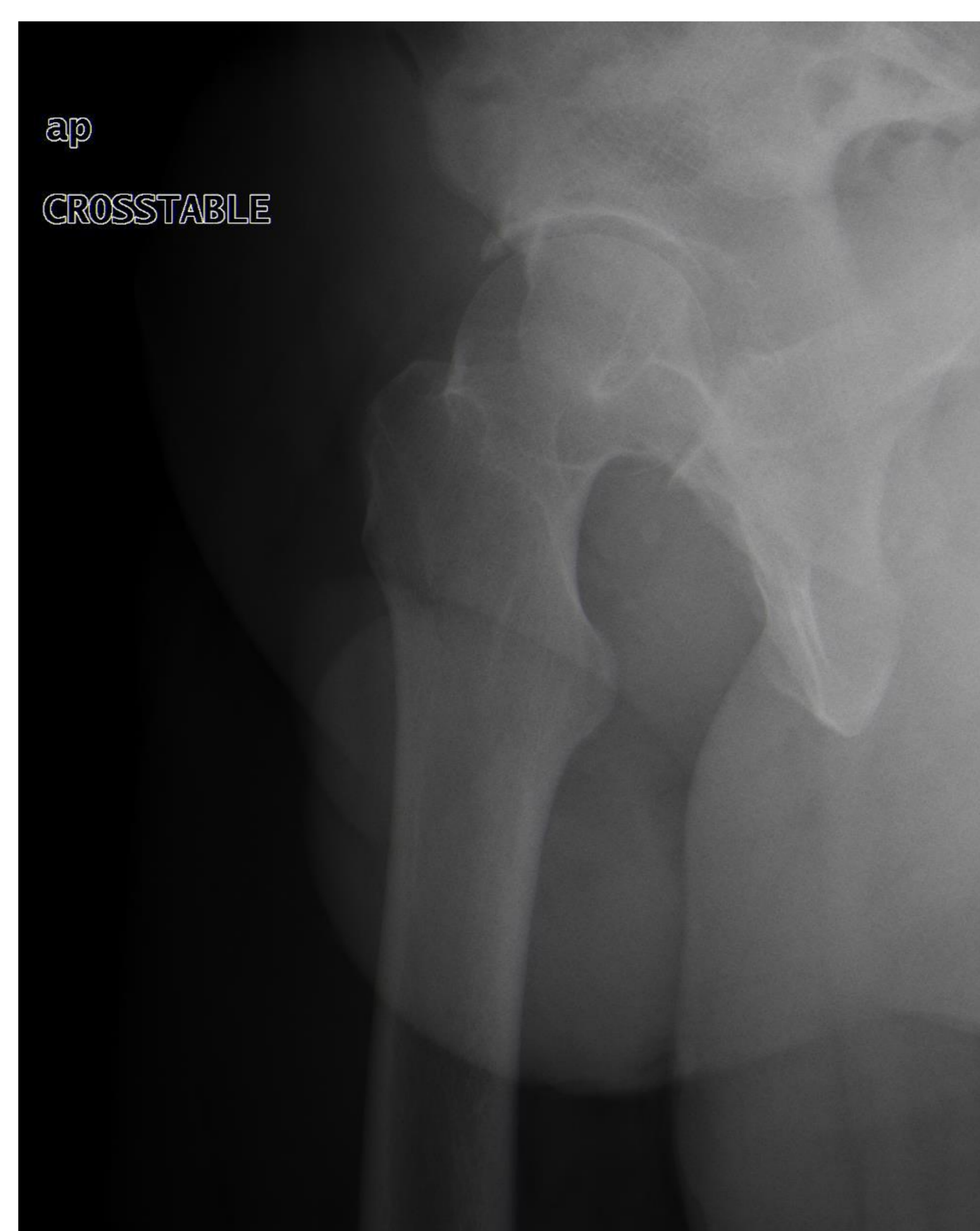
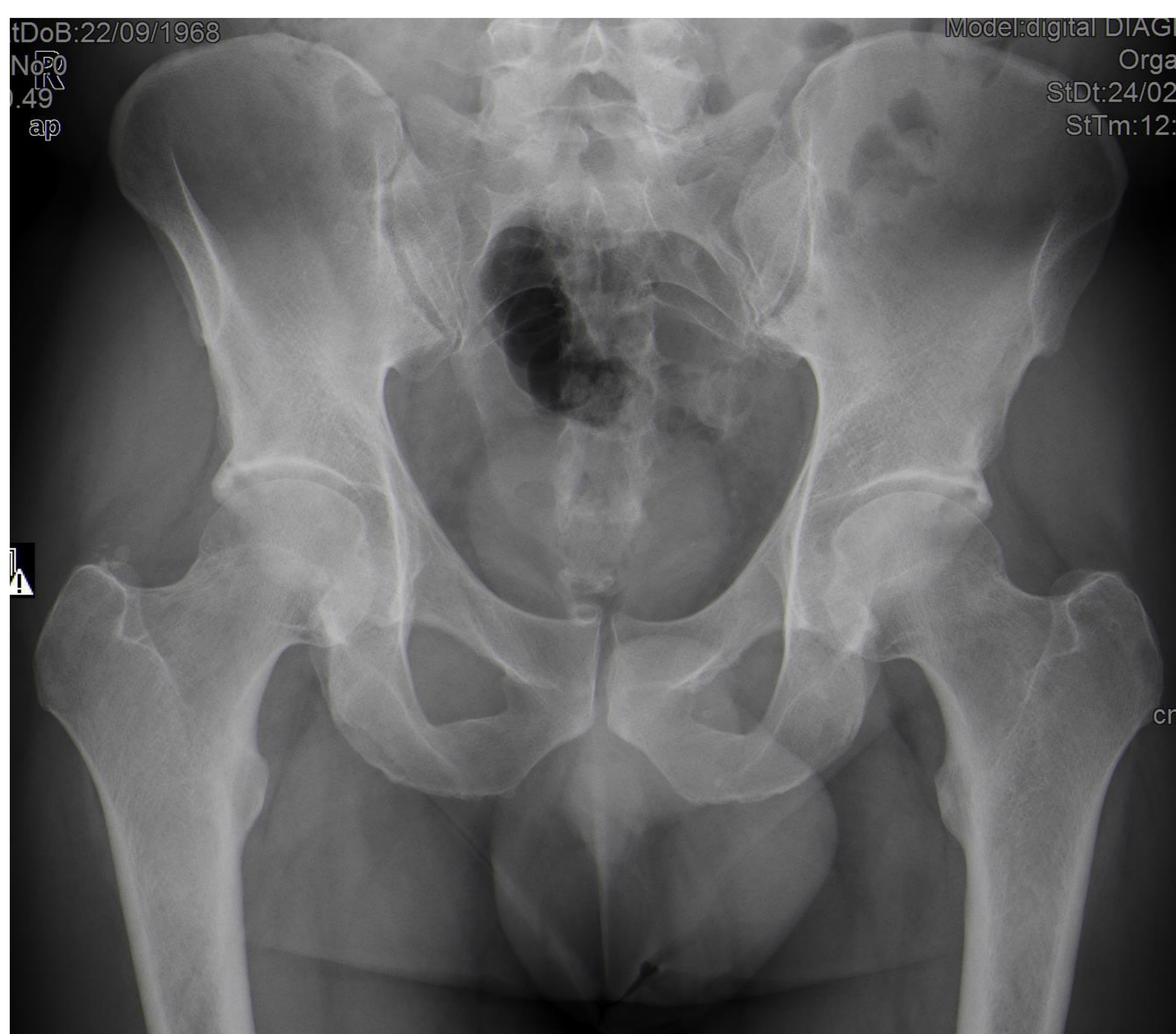

RESULTADOS



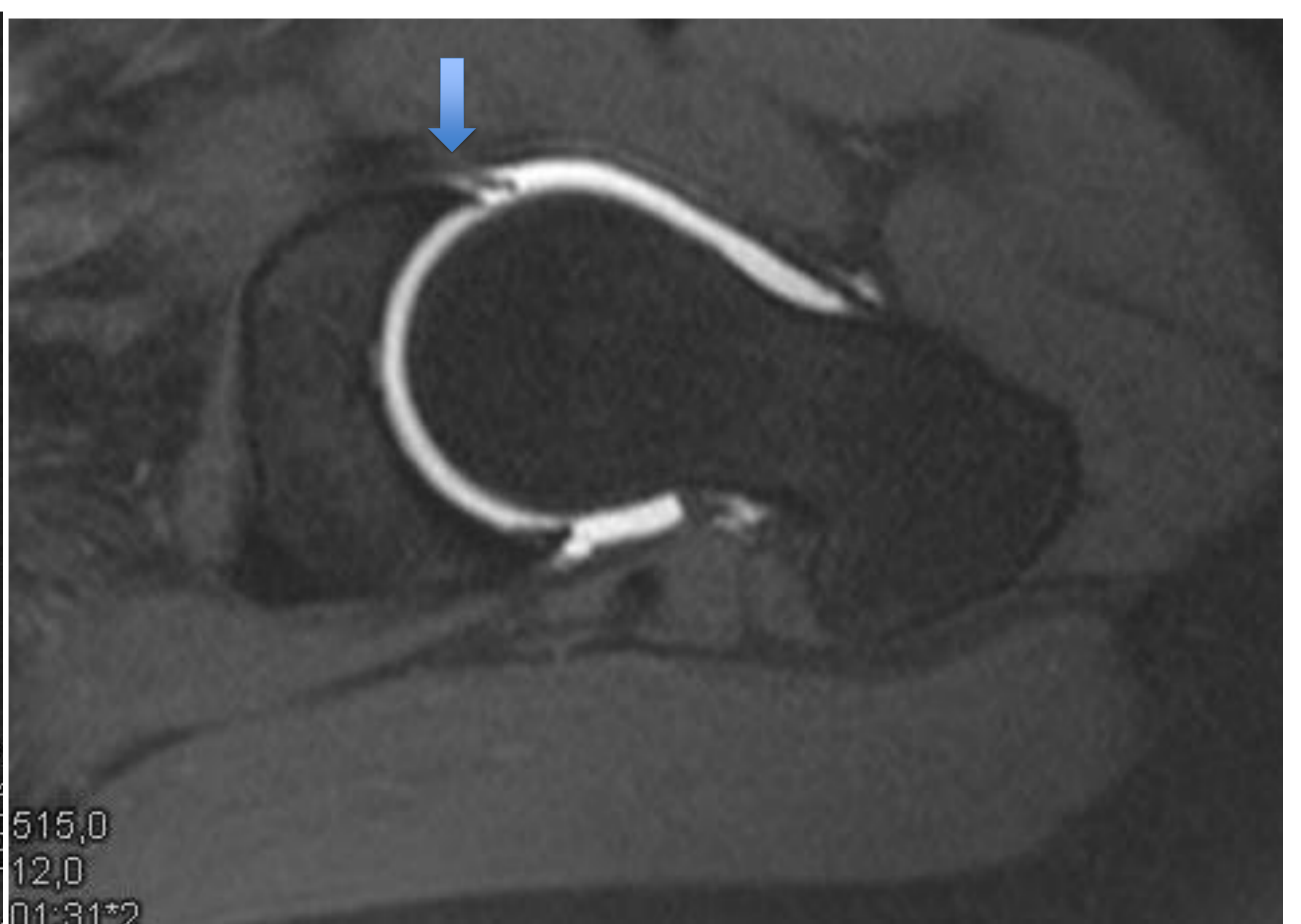
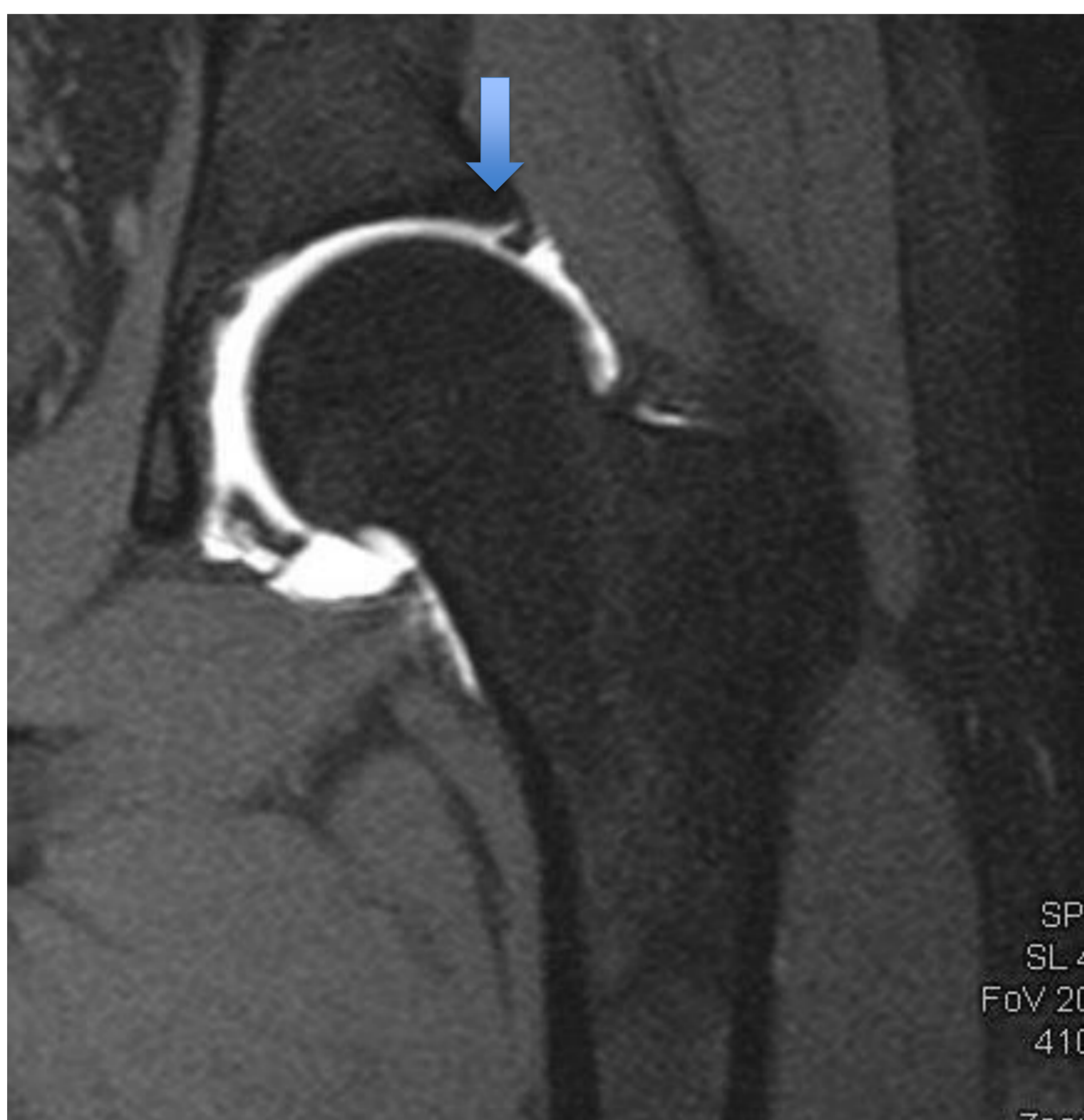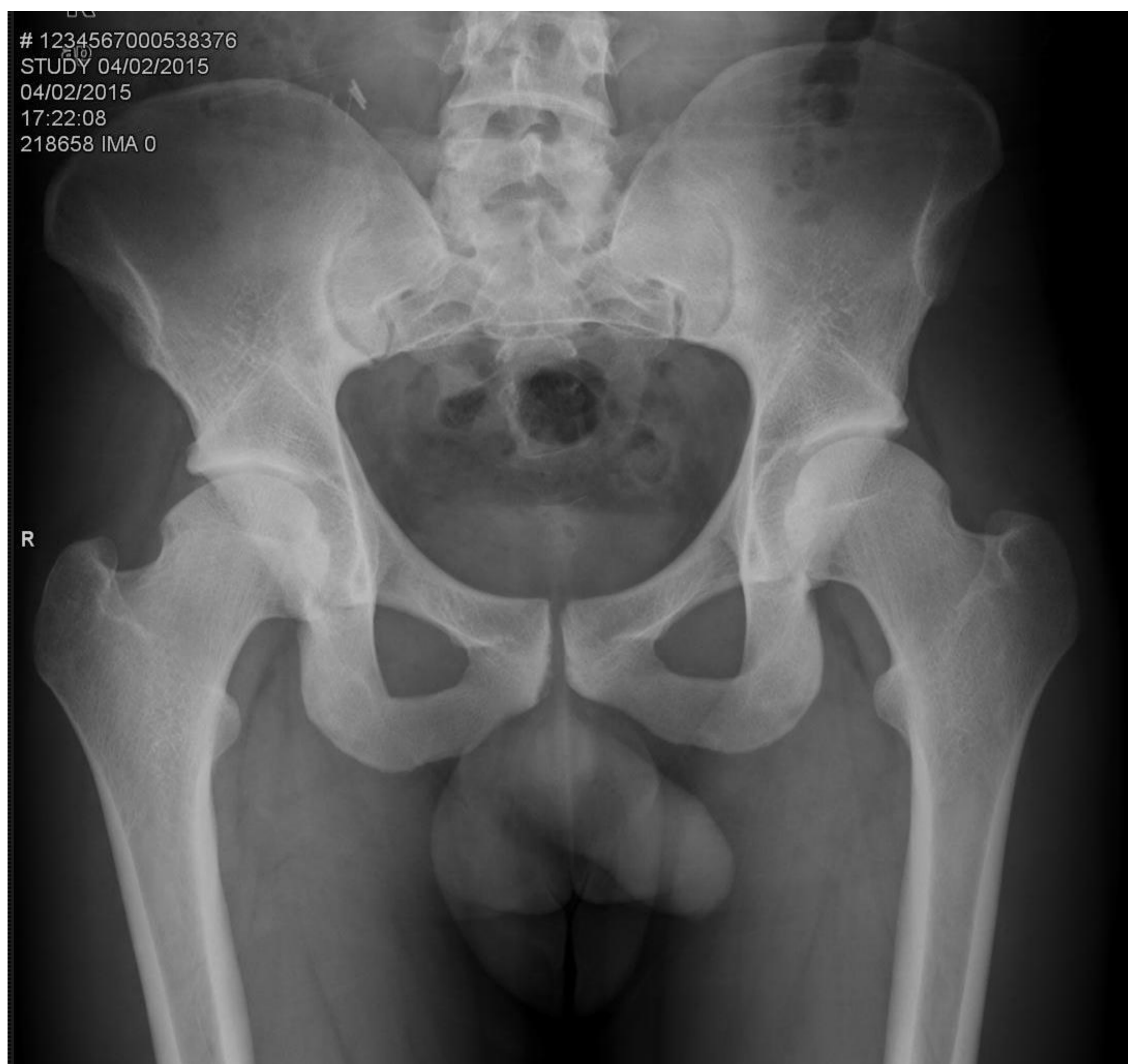Varón de 39 años, dolor cadera derecha. Rx AP y axial: impingement fémoro acetabular “cam”. En RM: pequeño foco de necrosis avascular I-II de Ficat (flecha)

RESULTADOS



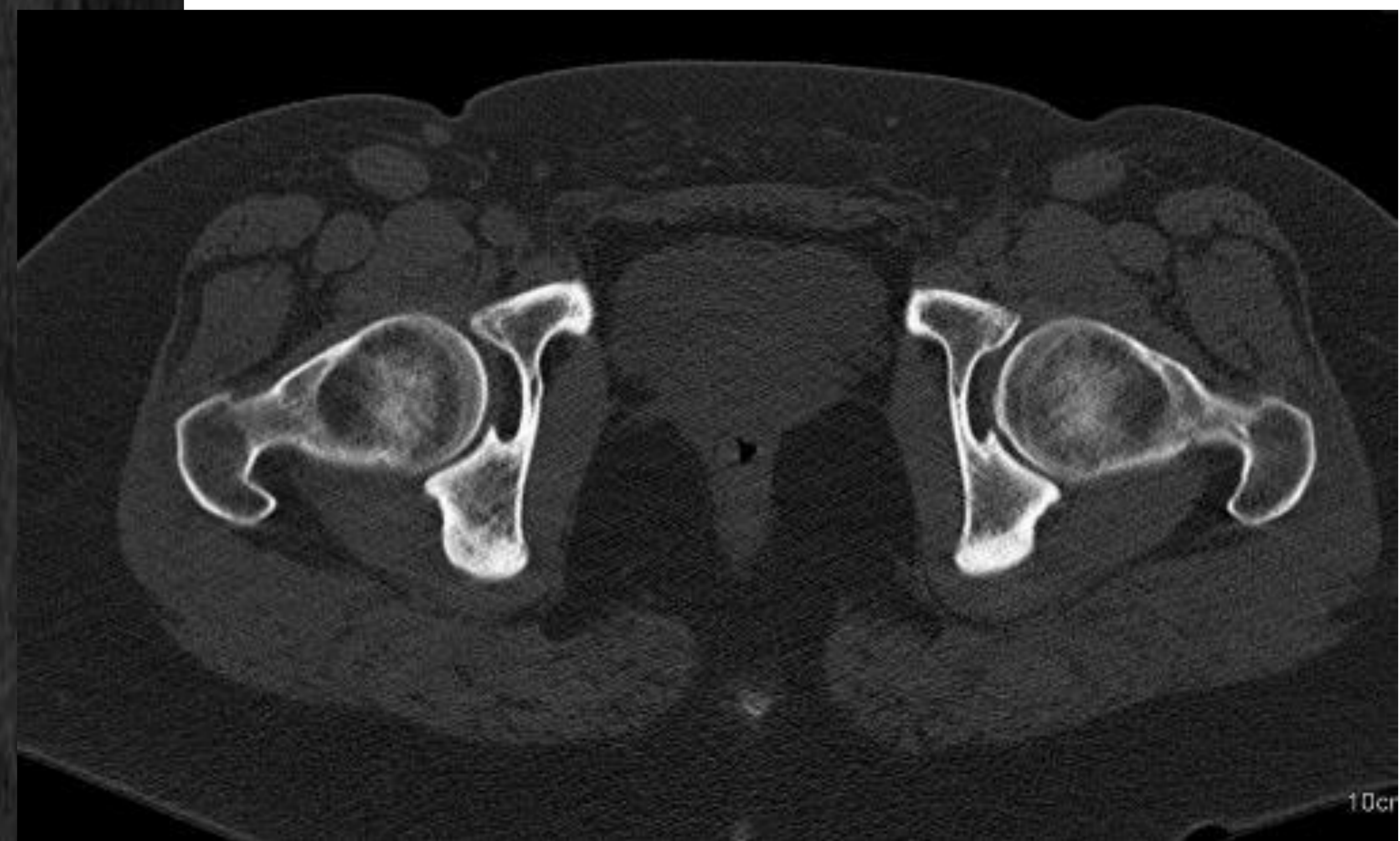
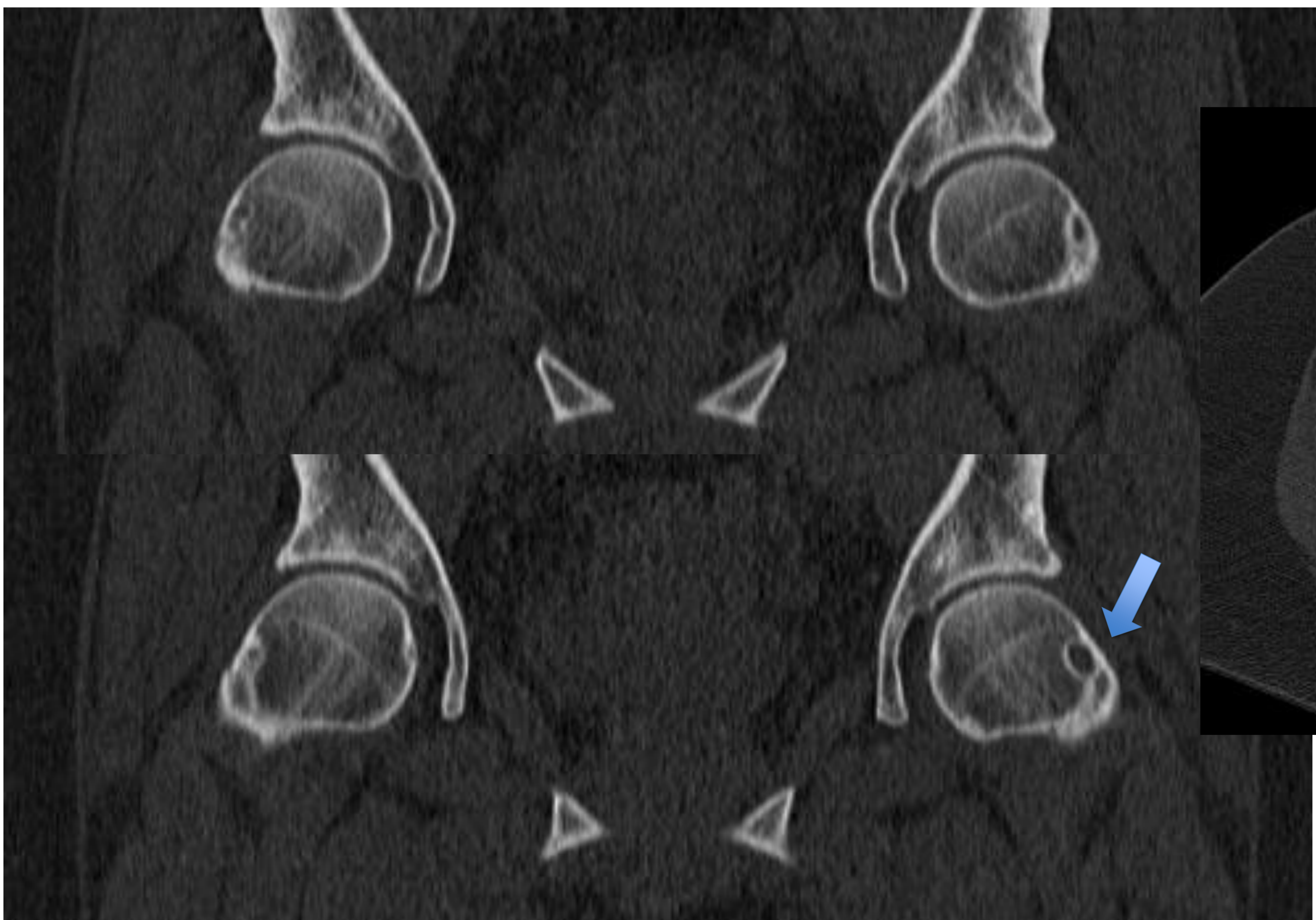
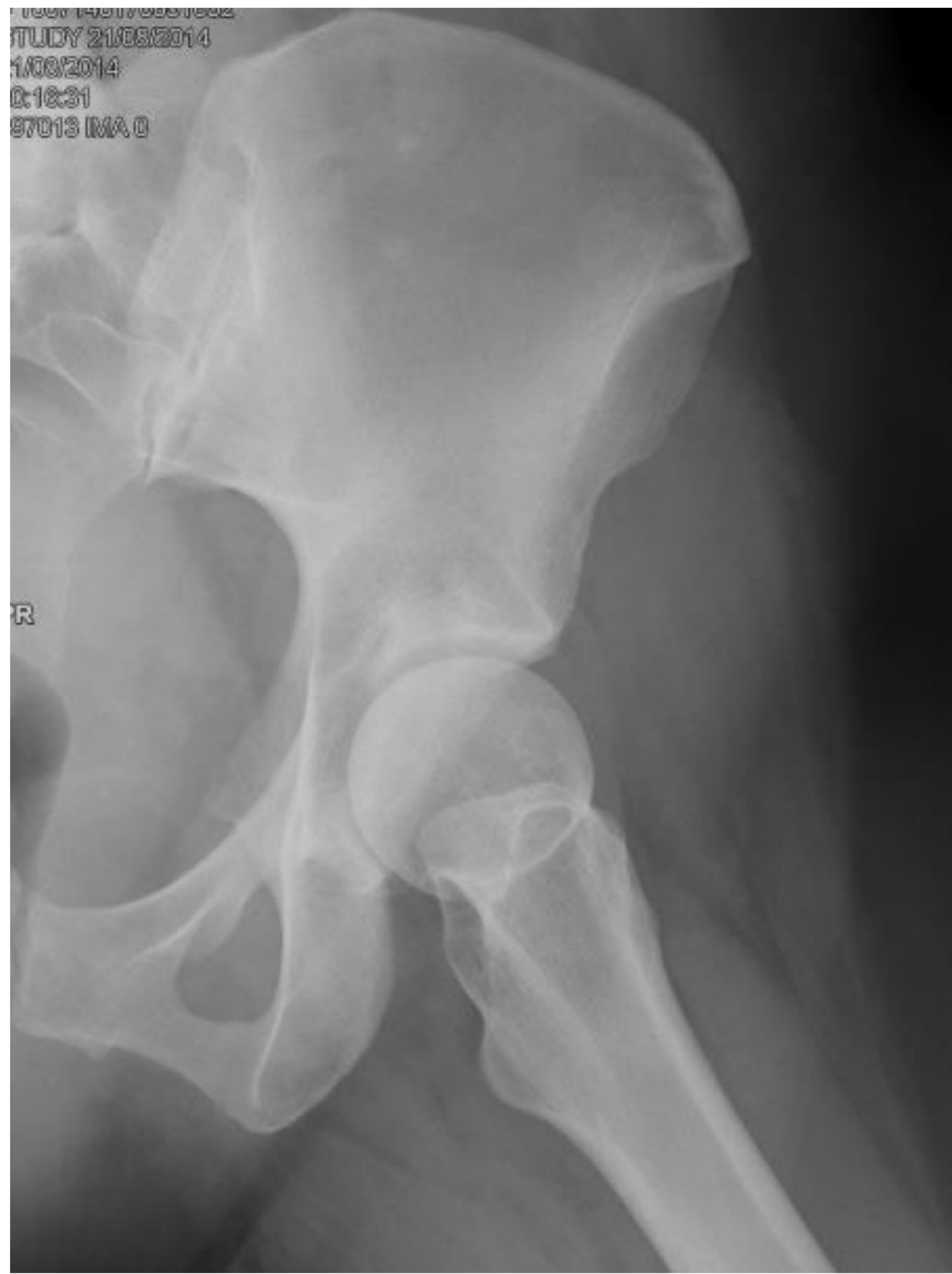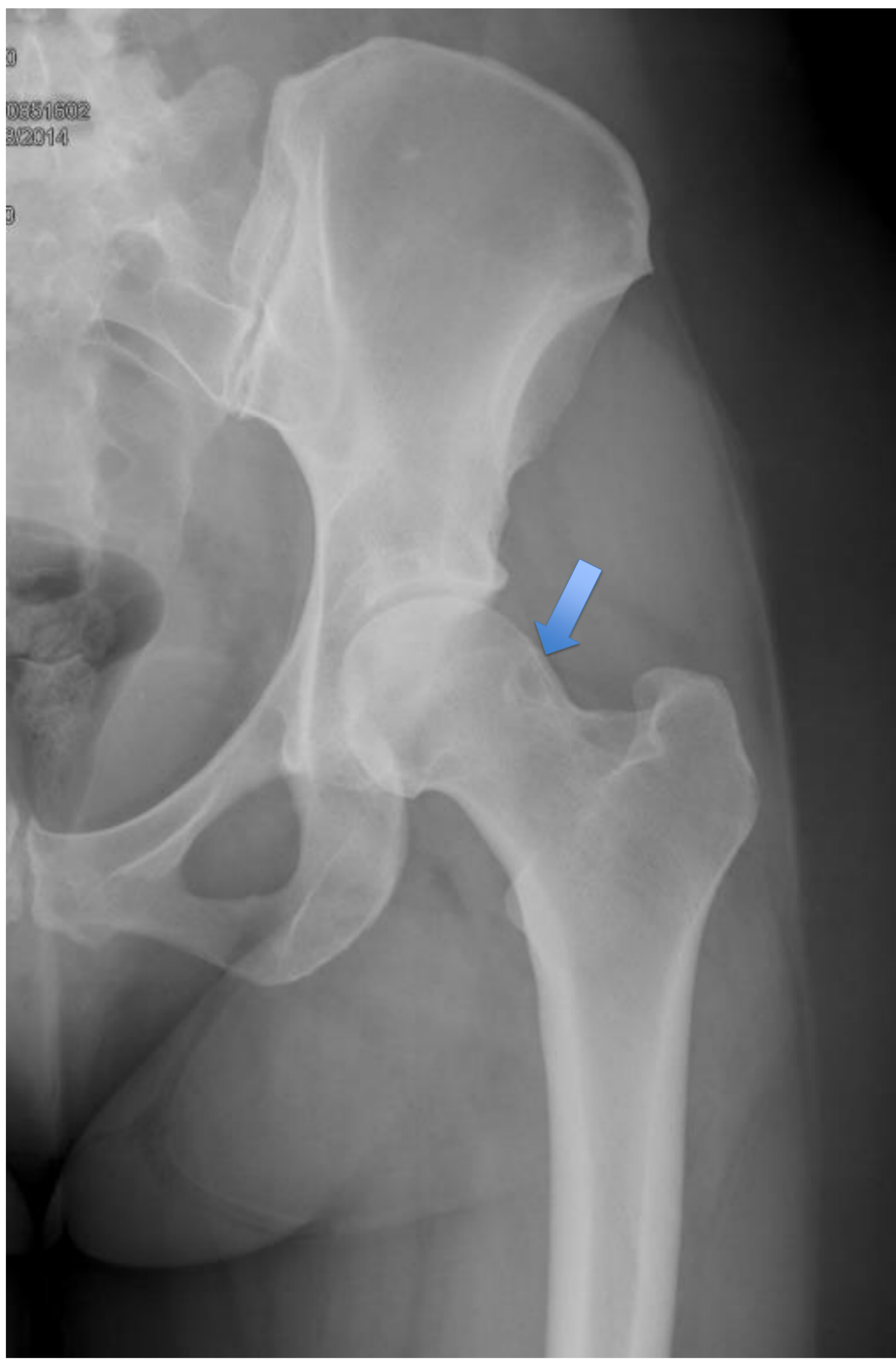Varón de 51 años, dolor cadera derecha. Rx AP y axial: impingement fémoro acetabular “cam”. En TC: excrescencia ósea en zona de transición cabeza-cuello femoral anterior, con aumento del ángulo alfa.

RESULTADOS



Varón de 24 años con dolor en región inguinal izquierda. RX AP de pelvis, con Impingement fémoro-acetabular bilateral “cam”. Artro-RM cadera izquierda: rotura Labral en la zona de unión condro-labral antero-superior (flecha).

RESULTADOS



Mujer de 41 años con dolor cadera izquierda. RX AP y axial de cadera izquierda. TC coronal y axial. Pone de manifiesto el impingement fémoro-acetabular bilateral. Con herniación de Pitt en la zona de transición cabeza-cuello femoral izquierdo (flecha).

CONCLUSIONES

- El impingement femoroacetabular (IFA) es una entidad en la que la cabeza femoral y/o el acetábulo tienen una morfología anormal, siendo causa de imperfecciones en la adaptación articular, lesiones del labrum y degeneración articular.
- Además de la patología articular es frecuente la existencia de patología extra-articular, para cuyo diagnóstico la RM y/o artro-RM de pelvis/cadera es una herramienta muy útil y aporta información necesaria al traumatólogo para una adecuada planificación quirúrgica.
- El radiólogo además de informar sobre la existencia de IFA debe buscar otras anomalías asociadas tanto intra como extra-articulares, por su frecuencia y por la importancia que tiene para planificar la vía de abordaje quirúrgico y el tratamiento.

BIBLIOGRAFÍA

- Kassarian A, Yoon LS, Belzile E, Connolly SA, Millis MB, Palmer, WE. Triad of MR arthrographic findings in patients with cam-type femoroacetabular impingement. Radiology. 2005;236:588-92.
- Schmid MR, Notzli HP, Zanetti M, Wyss TF, Hodler J. Cartilage lesions in the hip: diagnostic effectiveness of MR arthrography. Radiology. 2003;226:382-6.
- Parvizi J, Leunig M, Ganz R. Femoroacetabular impingement. J Am Acad Orthop Surg. 2007;15:561-70.
- Pfirrmann CW, Mengiardi B, Dora C, Kalberer F, Zanetti M, Hodler J. Cam and pincer femoroacetabular impingement: characteristic MR arthrographic findings in 50 patients. Radiology. 2006;240:778-85.
- Millis MB, Kim YJ. Rationale of osteotomy and related procedures for hip preservation: a review. Clin Orthop. 2002;405:108-21.
- Kassarian A, Cerezal L, Llopis E. Resonancia magnética artrografía de cadera con énfasis en el atrapamiento femoroacetabular. Radiología. 2009;51(1):17-29.