

seram

Sociedad Española de Radiología Médica

34

Congreso Nacional

PAMPLONA **24** MAYO
27 2018

Palacio de Congresos Baluarte

23 mayo Cursos Precongreso

Trombectomía mecánica con sistema ANGIOJET en pacientes con oclusión de Bypass en miembros inferiores.

Ignacio David Domínguez Paillacho, Luis Zurera Tendero, Pedro Blas García Jurado, Jorge Mario Sanstoque Gomez, Juan Jose Espejo Herrero, María Eugenia Pérez Montilla

Hospital Universitario Reina Sofía,
Córdoba, España

Objetivo:

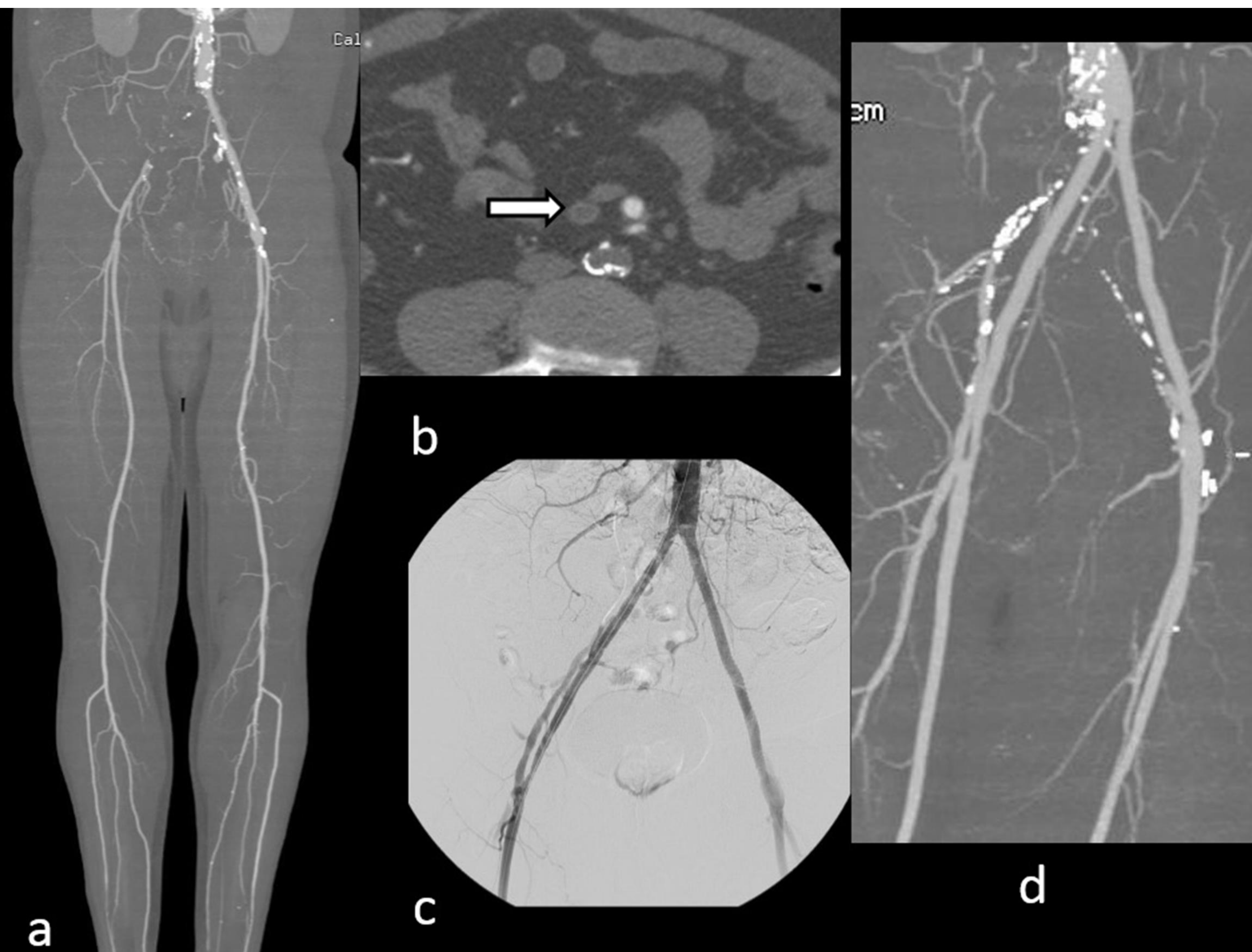
- El objetivo de este estudio es evaluar la eficacia de la trombectomía mecánica (sistema AngioJet) en pacientes portadores de bypass en extremidades inferiores que presentan un cuadro clínico de isquemia aguda, crítica o claudicación severa secundaria a oclusión de dicho bypass.

- Además se evaluó el éxito angiográfico del procedimiento, la tasa de salvamento de la extremidad, la permeabilidad primaria y secundaria. Como objetivos secundarios se incluye el análisis de las complicaciones asociadas al procedimiento y supervivencia de los pacientes.

- El éxito angiográfico del procedimiento se definió como la restauración inmediata del flujo con estenosis residual menor al 30%(en el caso de que existiera una estenosis en la zona anastomótica), mejoría de los síntomas y restauración del flujo pulsátil por palpación o mediante ecografía doppler.

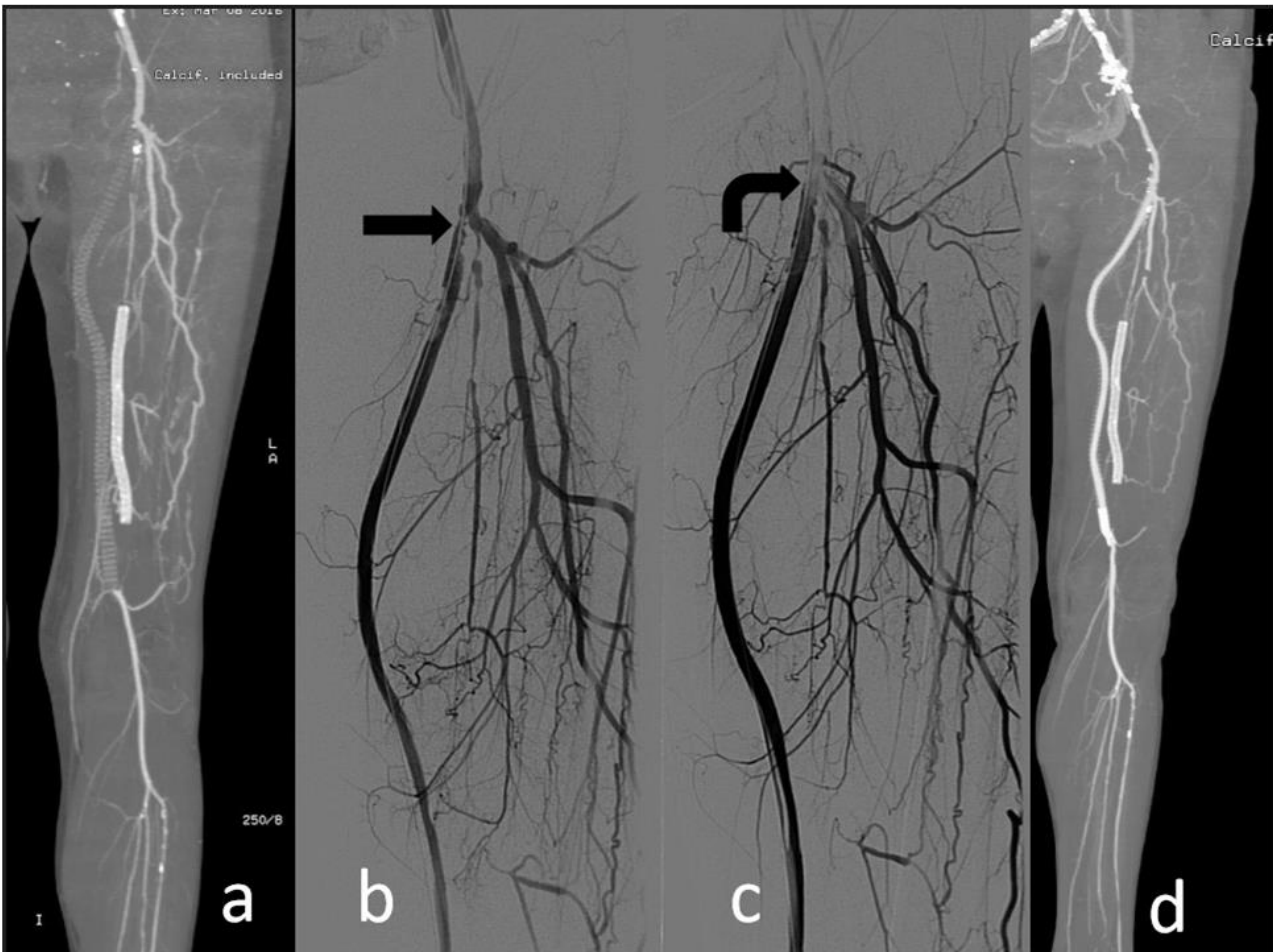
Material y Método:

- Es un estudio retrospectivo que incluyó 11 pacientes con una edad media de 65 años (rango 56-75 años).
- Clínicamente las piernas de los pacientes presentaron isquemia aguda (n=8), isquemia crítica (n=2) y claudicación severa (n=1) secundarias a oclusión del bypass que fue confirmada mediante AngioTC de miembros inferiores (**Fig 1**).



- Figura 1. a) Angio TC que muestra oclusión de la rama derecha del bypass aorto-bifemoral con repermeabilización distal al bypass b) Corte axial donde se observa oclusión del ramal derecho del bypass (flecha blanca) c) Repermeabilización completa tras trombectomía mecánica y angioplastia con balones convencionales de 7 y 9 mm d) AngioTC de control anual donde se visualiza permeabilidad del Bypass aorto-bifemoral.

- En 8 de 11 (73%) pacientes se confirmó permeabilidad de la vascularización distal al bypass (**Fig 2**).
- Los tipos de bypass incluidos fueron bypass protésicos (n=9) y autólogos con vena safena (n=2) que según su localización fueron los siguientes: Aorto-bifemoral (n = 3), Femoro-Poplíteo (n = 6), Iliaco-femoral (n = 1) y aorto-femoral izquierdo (n = 1).



- Figura 2. a) Angio TC que muestra oclusión del bypass Femoropoplíteo izquierdo b) Repermeabilización tras trombectomía mecánica con estenosis subyacente (cabeza de flecha) c) La estenosis proximal se trata con colocación de stent y en esta imagen de control se visualiza su desaparición (flecha curva), aunque existe algún trombo residual intrabypass que no compromete el flujo d) AngioTC de control anual donde se observa permeabilidad del bypass.

Resultados:

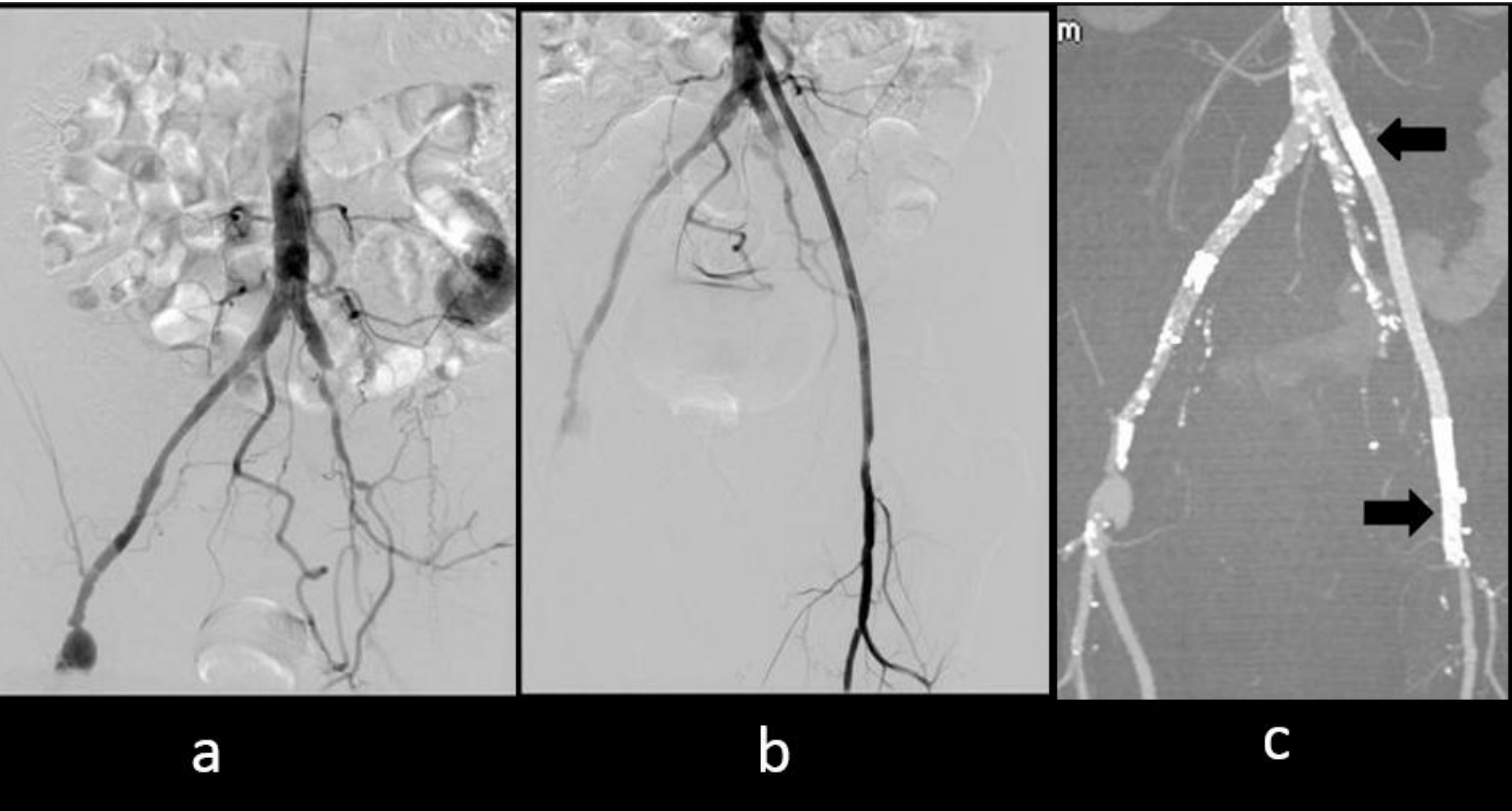
- Se logró un éxito angiográfico inicial del procedimiento en 10 de 11 pacientes (91 %). El paciente restante con fracaso terapéutico tenía oclusión del flujo distal y necesitó amputación, finalmente falleció varios meses después de la amputación por complicaciones no relacionadas directamente con la cirugía ni con el tratamiento, siendo además el único paciente fallecido (9%).

- En 3 pacientes con éxito angiográfico inicial y flujo distal al bypass se produjo una retrombosis precoz en la primera semana (30 %) y 2 de ellos fueron amputados. El paciente restante a pesar de la retrombosis precoz mejoró con el tratamiento conservador y no necesitó amputación, aunque finalmente sufrió una infección del bypass a los 4 meses que requirió exéresis quirúrgica del mismo.

- Por consiguiente se logró evitar la amputación en 7 de 11 pacientes (64%)
- 5 pacientes sufrieron retrombosis tardía del bypass en un tiempo medio de 8.6 meses (rango 1-20 meses) pero solo se retrataron 2 pacientes que presentaron clínica de isquemia aguda.
- En ambos casos se logró evitar la amputación.

- Los 3 pacientes restantes no se retrataron y actualmente presentan clínica de claudicación severa o isquemia crítica.
- Como tratamiento adicional en 3 pacientes se realizó fibrinolisis intraarterial lográndose una revascularización exitosa en dos de ellos (66%), mientras que el paciente restante fue amputado y fue el único en el que no se logró repermeabilizar el bypass inicialmente.

- En 8 pacientes fue necesaria la colocación de Stents, incluyendo los 2 retratamientos (stents recubiertos en 1 pierna, stents no-recubiertos en 7 piernas, Stents recubiertos y no-recubiertos en 2 piernas.). La colocación de los mismos fue debido a que existía una estenosis a nivel de la anastomosis que no respondía al tratamiento con angioplastia, o una importante trombosis residual intraprotésica (**Figura 3 y 4**).



- Fig. 3: a) Arteriografía que muestra oclusión del ramal izquierdo del bypass aortobifemoral b) Recanalización incompleta tras la trombectomía mecánica y angioplastia que requiere colocación de stents c) TC de control a los 5 días donde se visualiza permeabilidad del bypass . Proximal y distalmente se observan los stents (flechas negras).

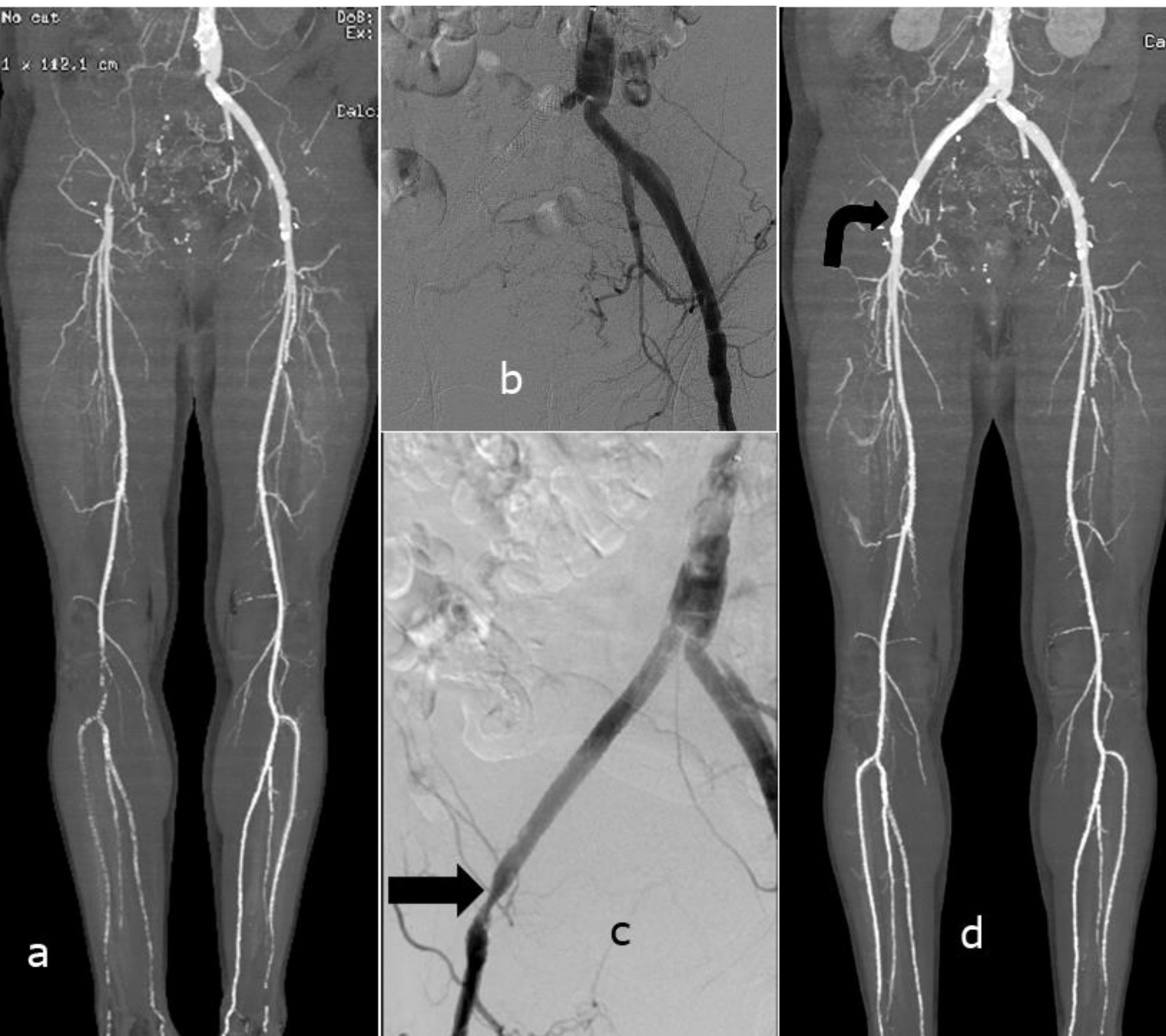
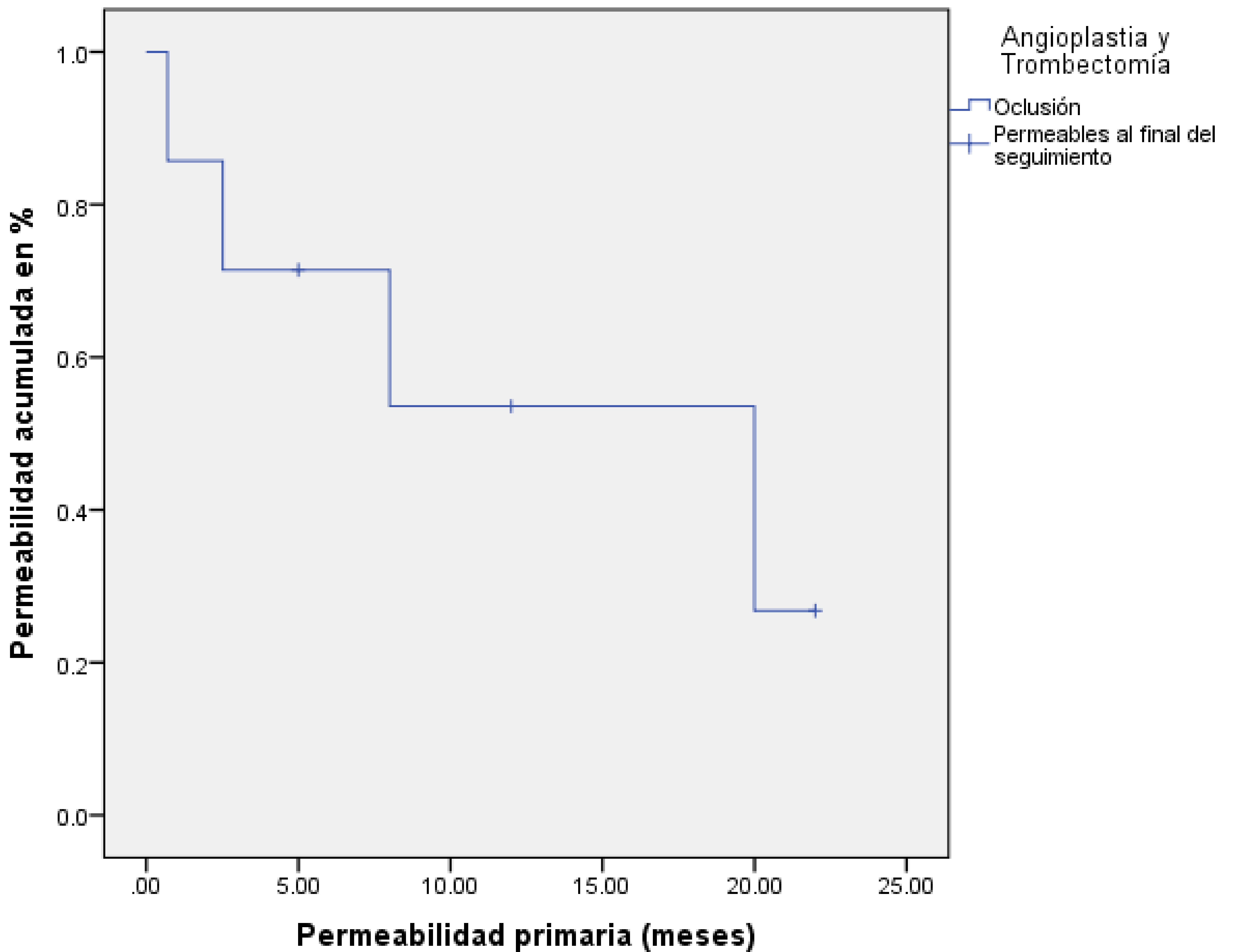


Figura 4. a) Angio TC (reconstrucción MIP) que muestra Bypass aortobifemoral con rama derecha ocluida b) Arteriografía que confirma la oclusión de la rama derecha del bypass c) Repermeabilización tras trombectomía mecánica y angioplastia que muestra estenosis residual significativa en la anastomosis distal (flecha), que requiere colocación de stent d) AngioTC de control a los 5 meses (reconstrucción MIP) en donde se observa permeabilidad del bypass y stent en la anastomosis distal (flecha curva).

- La supervivencia al final del seguimiento fue del 91% (10 de 11 pacientes).
- El tiempo medio de seguimiento en los pacientes en los que se logró recanalizar el bypass fue de 10.8 meses.
- La permeabilidad secundaria del 23%, con una permeabilidad primaria del 50% a 12 meses (**Figura 5**).



- Figura 5.

Análisis de supervivencia donde se visualiza una permeabilidad primaria de alrededor del 50% a los 12 meses.

- No se detectó ningún caso de fallo renal agudo, sangrado ni complicaciones asociadas en la zona de punción.

Conclusiones:

- A pesar del carácter retrospectivo de nuestro estudio y el escaso número de pacientes tratados, creemos que el uso de la trombectomía mecánica con sistema AngioJet en bypasses obstruidos de miembros inferiores (combinado con otras técnicas endovasculares) parece ser una alternativa segura en el tratamiento de

pacientes con isquemia aguda, crítica o con claudicación severa, ya que permite aliviar los síntomas agudos y prevenir la amputación (64 % de casos). Sin embargo, son necesarios más estudios que avalen la permeabilidad a largo plazo de los bypasses recanalizados.

Referencias:

- 1.- Silva JA, Ramee SR, Collins TJ, Jenkins JS, Lansky AJ, et al. Rheolytic thrombectomy in the treatment of acute limb-threatening ischemia: immediate results and six-month follow-up of the multicenter AngioJet registry. *Catheter Cardiovasc Interv.* 1998;45:386-93.
- 2.- Spiliopoulos S, Katsanos K, Fragkos G, Karnabatidis D, Siablis D. Treatment of infrainguinal thromboembolic complications during peripheral endovascular procedures with AngioJet rheolytic thrombectomy, intraoperative thrombolysis, and selective stenting. *J Vasc Surg.* 2012;56:1308-9.
- 3.- Lukasewicz A. Treatment of acute lower ischaemia. *Eu J. Vasc Med.* 2016;45:213-9.
- 4.- Borgia F, Di Serafino L, Sannino A, Gargiulo G, Giacomo Schiattarella G, et al. AngioJet rheolytic thrombectomy for acute superficial femoral artery stent or femoropopliteal bypass thrombosis. *Int J Health Rehabil Sci.* 2015;74:78-80.

- 5.- Mannava K, Money S. Current management of peripheral arterial occlusive disease: a review of pharmacologic agents and other interventions. Am J Cardiovasc Drugs.2007; 7: 59-66.
- 6.- Ouriel K, Veith FJ, Sasahara AA. Thrombolysis or peripheral arterial surgery: phase I results. TOPAS Investigators. J Vasc Surg.1996; 23 : 64-73.
- 7.- Kasirajan K, Gray B, Beavers FP, Clair DG, Greenberg r, et al. Rheolytic thrombectomy in the management of acute and subacute limb-threatening ischemia. J Vasc Interv Radiol. 2001; 12 : 413-21.
- 8.- Kasirajan K, Ramaiah VG, Diethrich EB. The Trellis Thrombectomy System in the treatment of acute limb ischemia. J Endovasc Ther. 2003; 10 : 317-21

- 9.- Cohen JR, Mannick JA, Couch NP. Recognition and management of impending vein graft failure; Importance for long term patency. Arch Surg.1986; 121:758–9.
- 10.- Perler BA, Osterman FA, Mitchell SE , Burdick JF , Williams GM . Balloon dilatation versus surgical revision of infra-inguinal autogenous vein graft stenoses: Long term follow-up. J Cardiovasc Surg. 1990; 31: 656–61.